

शल्य-विज्ञान की पाठ्य-पुस्तक
(Text Book of Surgery)

शल्य-विज्ञान की पाठ्य-पुस्तक

(TEXT BOOK OF SURGERY)

भाग 2

सम्पादक :

संगम लाल

F. R. C. S. (ENG.), D. O. M. S. (LOND.)

भूतपूर्व प्रोफ़ेसर सर्जरी, इन्स्टीट्यूट ऑफ़

मेडिकल साइन्सेज, नई दिल्ली

और

सी. पी. वी. मेनन

M. S. (MAD.), F.R.C.S. (ENG.)

अवैतनिक भूतपूर्व प्रोफ़ेसर

मेडिकल कालेज, मद्रास

(संप्रेम ५८)

डा० रवि प्रकाश अण्णहोत्री

अधि-स्नातक(आयुर्वेद)-आयुर्वेद रत्न

कन्सल्टेन्ट आयुर्वेद विशेषज्ञ

राजकीय आयुर्वेदिक एवं यूनानी चिकित्सा विभाग, मुकेश्वर, हरद्वार, एम० बी० बी० एस०

बिहार (पटना) द्वारा अधिवृत्त विशेषज्ञ, डॉ० महेश चन्द्र, एम० बी० बी० एस०

चिकित्सा अधिकार पत्र सं. 70721



सत्यमेव जयते

वैज्ञानिक तथा तकनीकी शब्दावली आयोग

शिक्षा-मंत्रालय, भारत सरकार

● भारत सरकार

प्रथम संस्करण, वर्ष 1969

प्रस्तुत पुस्तक सर्वश्री वटर वर्थ, लन्दन द्वारा प्रकाशित सर्वश्री संगमलाल तथा सी. पी. वी. मेनन की अंग्रेजी पुस्तक Text Book of Surgery के 1962 के संस्करण का हिन्दी अनुवाद है और वैज्ञानिक तथा तकनीकी शब्दावली आयोग की मानक ग्रन्थ-योजना के अन्तर्गत शिक्षा मंत्रालय के शत-प्रतिशत अनुदान से प्रकाशित हुई है।

मूल्य : 11.75

प्रधान प्रकाशन अधिकारी, वैज्ञानिक तथा तकनीकी शब्दावली का स्थायी आयोग,
शिक्षा मंत्रालय, वेस्ट ब्लॉक-7, रामाकृष्णापुरम, नई दिल्ली द्वारा प्रकाशित तथा
शाहदरा प्रिंटिंग प्रेस, के-18 नवीन शाहदरा दिल्ली-32 द्वारा मुद्रित।

प्रस्तावना

हिन्दी और प्रादेशिक भाषाओं को शिक्षा के माध्यम के रूप में अपनाने के लिए यह आवश्यक है कि इनमें उच्चकोटि के प्रामाणिक ग्रंथ अधिक से अधिक संख्या में तैयार किए जाएं । भारत सरकार ने यह कार्य वैज्ञानिक तथा तकनीकी शब्दावली आयोग के हाथ में सौंपा है और उसने इसे बड़े पैमाने पर करने की योजना बनाई है । इस योजना के अन्तर्गत अंग्रेजी और अन्य भाषाओं के प्रामाणिक ग्रंथों का अनुवाद किया जा रहा है तथा मौलिक ग्रंथ भी लिखाए जा रहे हैं । यह काम अधिकतर राज्य-सरकारों, विश्वविद्यालयों तथा प्रकाशकों की सहायता से प्रारम्भ किया गया है । कुछ अनुवाद और प्रकाशन-कार्य आयोग स्वयं अपने अधीन भी करवा रहा है । प्रसिद्ध विद्वान् और अध्यापक हमें इस योजना में सहयोग दे रहे हैं । अनूदित और नए साहित्य में भारत सरकार द्वारा स्वीकृत शब्दावली का ही प्रयोग किया जा रहा है ताकि भारत की सभी शिक्षा-संस्थाओं में एक ही पारिभाषिक शब्दावली के आधार पर शिक्षा का आयोजन किया जा सके ।

‘शल्य-विज्ञान की पाठ्य-पुस्तक’ नामक पुस्तक आयोग द्वारा प्रस्तुत की जा रही है । इसके मूल लेखक श्री संगम लाल और श्री सी० पी० वी० मेनन और अनुवादक डा० मुकुन्द स्वरूप वर्मा और कैप्टन महेश चन्द्र हैं । आशा है भारत सरकार द्वारा मानक ग्रन्थों के प्रकाशन संबंधी इस प्रयास का सभी क्षेत्रों में स्वागत किया जाएगा ।

नई दिल्ली

मार्च, 1969

बाबूराम सक्सेना

अध्यक्ष

वैज्ञानिक तथा तकनीकी शब्दावली आयोग,

शिक्षा मंत्रालय, भारत सरकार

प्राक्कथन

भारतवर्ष में 2500 वर्ष पूर्व शल्य-विज्ञान उन्नति की चरम सीमा पर पहुँच गया था। उसकी तुलना केवल मिस्र के पुरातन शल्य-विज्ञान में की जा सकती है। केवल आधुनिक समय ही में उसके आगे प्रगति हो सकी है। हिन्दू तथा भारतीय शल्य-विज्ञान का जन्मदाता, सुश्रुत ने अपनी महिमा 2500 वर्ष पूर्व लिखी थी जो उसमें भी 300 वर्ष पूर्व लिखे गए आयुर्वेद पर आधारित है। अतः यह उचित ही है कि जिस जाति के लोगो ने उम्र समय शल्य-विज्ञान के इस सर्वोत्तम विस्तृत पाठ्य-ग्रन्थ का निर्माण किया हो जब कि ब्रिटिश द्वीपों के निवासी लिखना और पढ़ना तक नहीं जानते थे, उस जाति के कुछ प्रतिनिधि मिलकर अंग्रेजी भाषा में प्राक्-स्नातको और स्नातको के लिए शल्य-विज्ञान की एक नई पाठ्य-पुस्तक तैयार करे।

शल्य-विज्ञान अब इतना अधिक विस्तृत और जटिल हो गया है कि यह तय करना कठिन है कि आयुर्विज्ञान के प्राक्-स्नातको को कौन-सा भाग पढ़ाया जाए और कौन-सा छोड़ दिया जाए क्योंकि कोई भी व्यक्ति आज समस्त शल्य-विज्ञान का ज्ञाता नहीं हो सकता। इस पुस्तक के लेखक आवश्यक भाग को लेने और अनावश्यक भाग को छोड़ने में सफल हुए हैं। परिणामस्वरूप यह पुस्तक विशेषकर भारत और एशिया के छात्रों और सर्जनों के लिए बहुत ही उपयोगी बन गई है। हमें विश्वास है कि शल्य-विज्ञान की इस पाठ्य-पुस्तक से वाञ्छनीय सफलता प्राप्त होगी।

लन्दन, 1962

चार्ल्स रोव
रोडने मेनाट

INTRODUCTION TO HINDI EDITION

It is with a sense of exhilaration and pardonable pride that I, as a Member for "Medicine" in this Commission, write this Introduction to the Hindi translation of a "Textbook of Surgery" in English edited by Sangam Lal & Menon. This is a pioneering venture being the first of the Standard works of University level to be published by this Commission in Hindi in one of the major subjects of Medical Sciences. Having been intimately associated with the teaching, practice, and pursuit of 'Surgery' for over 3 decades and also Medical Education for about 5 years, it gives me particular pleasure to have this authoritative book on Surgery translated and published by this Commission in our National language, Hindi.

It is a happy and welcome co-incidence that this first book in a Medical Science to be translated into Hindi should in its English original version be a publication by multiple Indian authors, all of whom are eminent and senior Professors in the subject. This must be a sufficient guarantee for the excellence of its contents and its appropriateness to Indian conditions

I must seek the indulgence of Principals and Deans of Medical Colleges, senior Professors of the subject and my senior Colleagues in the profession for encouragement and popularization of this book among the staff and the students of Medical Colleges and medical men in general. It may well be that some seniors may remark that this translation is more tough going than the original in English. That is natural and arises not from any defect in translation or in Hindi language itself, but in the fact that it has for centuries not been used for expression of modern scientific thought. The translators of this book are medical men, highly proficient in Hindi and have done a good job. In order to facilitate easy understanding, the English technical term is given within brackets following every Hindi equivalent used in the text. The book, at the present stage, is mainly intended for the benefit of considerable number of students who get into Medical Colleges without an

adequate grasp of English language both in comprehension and expression. As the National policy on Education is being implemented in the years to come, with the replacement in stages of English by Hindi or other regional languages, the need for this book and several similar others to follow, will become more and more urgent.

I am confident that this book will occupy a pre-eminent place in the Library of medical books in Hindi to be built up under this programme. I do hope that this book on Surgery in Hindi will contribute to the basic and better understanding of the fundamentals of the subject by medical students and in general, the advancement of the standards of education in the subject of Surgery in our Medical Colleges.

Dt. : 25-3-1969.

S. BALASUBRAMANIAM
Member, Medicine
Commission For Scientific And
Technical Terminology
(Ministry of Education)

भूमिका

द्वितीय विश्वयुद्ध के बाद ही से भारतीय विद्यार्थियों के लिए शल्य-विज्ञान की एक ऐसी पाठ्यपुस्तक लिखने का प्रस्ताव भारत के सर्जनों और अध्यापकों के विचाराधीन रहा है, जिसमें विषय का प्रतिपादन भारत की प्रचलित दशाओं के अनुसार किया जाए। शल्यविज्ञान की अन्य कितनी ही पाठ्य-पुस्तकों के उपलब्ध होने पर एक और पुस्तक को प्रकाशित करने का हमारा यही उद्देश्य है। इस आकांक्षा की पूर्ति का श्रेय उन सब विद्वानों को, जिन्होंने इस पुस्तक में अपने लेख दिये हैं, तथा प्रकाशकों को, है।

भारतवर्ष की शल्यविज्ञान-सम्बन्धी समस्याएँ संसार के अन्य देशों की तत्सम्बन्धी समस्याओं के प्रायः समान ही हैं। किन्तु देश, काल तथा सामाजिक परिस्थितियों के कारण रोगों के लक्षणों में भिन्नता स्वाभाविक है और इन्हीं कारणों से चिकित्सा में भी भिन्नता आवश्यक होती है। फिर कुछ रोग भी देश के भिन्न-भिन्न भागों में विशेषतया अधिक होते हैं।

पुस्तक में रोगों के लाक्षणिक तथा नैदानिक विवेचन पर ही विशेष ध्यान दिया गया है। केवल सैद्धान्तिक विचारों का न्यूनतम समावेश करने का प्रयत्न किया गया है। यह हमारा प्रथम प्रयास होने के कारण पुस्तक में त्रुटियों के रह जाने और कुछ विषयों के छूट जाने की सम्भावना है। हमारी यह हार्दिक प्रार्थना है कि सर्जन और अध्यापक इस पुस्तक को पढ़कर अपनी सम्मति और प्रस्ताव हमारे पास भेजने की कृपा करें, जिससे पुस्तक के भावी संस्करणों में हम उन सब विषयों को सम्मिलित करके पुस्तक की उपयोगिता बढ़ाने में सफल हो सकें।

यद्यपि यह पुस्तक विशेषतया प्राक्-स्नातकों के लिए ही लिखी गई है, हमें आशा है स्नातकोत्तर विद्यार्थी (post-graduate) भी इससे लाभ उठा सकेंगे।

पुस्तक के भिन्न-भिन्न परिच्छेदों के लेखक सब ही अपने अपने विषयों के विशेषज्ञ हैं और मेडिकल कालेजों में अध्यापन का कार्य कर रहे हैं अथवा कर चुके हैं।

- (Eng.) F. I. C. S,
सर्जन गाधी मैमोरियल तथा अन्य
अनुवधित अस्पताल ; आर्थोपीडिक सर्जरी विभाग के अध्यक्ष,
एम. जी. मेडिकल कालेज, लखनऊ विश्वविद्यालय
21. मध्यवर्ती, परिसरीय और स्वायत्त तंत्रिकातन्त्र 253
जे. चन्दी, M. Sc., F.R. C. S, F. A. C. S , F. I. C. S ,
F. A. Sc.
प्रोफेसर और न्यूरोलोजी तथा न्यूरोसर्जरी विभाग के अध्यक्ष,
क्रिश्चियन मेडिकल कालेज हास्पिटल, बैलोर
22. वक्ष 351
ए. के. वसु. M. Sc., F. R. C. S., (Eng.) F. A. C. S.
23. हृदय, परिहृद् और रक्तवाहिकाएं 397
पी. के. सेन, M B., M. S., F A. C. S , F. I. C. S.
F. A. Sc.,
डाइरेक्टर-प्रोफेसर-सर्जरी, सेठ जी एस. मेडिकल कालेज और
के० ई० एम० हास्पिटल, बम्बई
24. लसीका तन्त्र 461
ए. वी. मुदलियार M S., F. A. C. S., F. I. C. S.
25. त्वचा, पेशियां, कंडराएँ और बर्सा 477
वी. एन. बालकृष्ण राव; B.Sc, M.B, B S., F.A.Sc.,
F I.C S F.R.C.S. (Eng.)
26. अर्बुद और सिस्ट 539
सी. राघवाचारी, M.S. (Mad.), F.R C S. (Edin.)
27. विशिष्ट संक्रमण 576
सगमलाल, F.R.C.S. (Eng.), D.O.M.S. (Lond.)
28. अविशिष्ट संक्रमण, व्रणीभवन, दाह तथा कोथ 602
ए. वी. मुदलियार, M.S., F.A.C.S., F.I.C.S.
29. सज्ञाहरण 641
जी. सी. टन्डन; M.B., B.S., B.D.S., D.A.- (Eng.)
F.F.A.R.C.S (Eng.),

प्रोफेसर, संज्ञाहरणविज्ञान; (ग्राल इंडिया इन्स्टीट्यूट ऑफ़
मैडिकल साइन्सेज़, नई दिल्ली)

30. विकिरण-चिकित्सा के सिद्धान्त

645

के० एम० राय M.B.,B.S.,F.R.C.S. (Edinb.)

D.M.R. (Lond)

डायरेक्टर तथा प्रोफेसर—विकिरण चिकित्सा-विज्ञान (बर्नार्ड
इंस्टीट्यूट ऑव रेडियोलॉजी (रिटायर्ड); गवर्नमेंट जनरल
हॉस्पिटल तथा मद्रास मैडिकल कालेज, मद्रास ।

पारिभाषिक शब्दावली

i to Lxxx

शल्य-विज्ञान की पाठ्य-पुस्तक

(TEXT BOOK OF SURGERY)

अवटु, परावटु, पीयूष एवं अधिवृक्क ग्रन्थियां (Thyroid, Parathyroid, Pituitary and Adrenal Glands)

बी० एन० बालकृष्ण राव

अवटु-ग्रन्थि (Thyroid gland)

अवटु या थाइराइड एक महत्त्वपूर्ण अन्तःस्रावी ग्रन्थि है जो एक विशिष्ट हार्मोन का निर्माण, संचय एवं स्रवण करती है।

अन्तःस्रावी होते हुए भी अवटुग्रन्थि की विशेषता है कि इसके द्वारा उत्पन्न हार्मोन जठरांत्र तथा आन्त्रेतर, दोनों मार्गों द्वारा प्रयुक्त किया जा सकता है। सम्भवतः इसका कारण है कि मूल रूप में अवटु आहारपथ (alimentary tract) का ही एक अंग है (मेरीन—Marine)।

परिवर्धन (development)

अवटुग्रन्थि का निर्माण उस वृन्त (अवटु-जिह्वापथ, thyroglossal tract) के अन्तर्वलन के फलस्वरूप होता है जो आद्य ग्रसनी (primitive pharynx) से ग्रीवा सम्मुख के निम्न भाग तक विस्तृत होता है। इसका उत्पत्ति-विन्दु जिह्वा की मध्यरेखा में अग्र दो-तिहाई तथा पश्च एक-तिहाई भाग के सगम पर स्थित अन्धरन्ध्र (foramen caecum) है। अवटुग्रन्थि का एक अंग चतुर्थ एण्टोडर्मी कोष्ठ (fourth entodermal pouch) से भी परिवर्धित होता है।

अवटु समस्त पृष्ठवशियों में विद्यमान होता है। इसके कार्य में ऋतुनिष्ठ परिवर्तन पाए जाते हैं। इसका आकार यौवनारम्भ के तत्काल पूर्व अधिकतम होता है (Mc Carrison)।

शरीर-रचना

अवटु की आकृति तितली के समान होती है जिसका घड इस्थमस (isthmus) के और पख खण्डों (lobes) के समान होते हैं। यह शरीर की सबसे बड़ी अन्तःसावी ग्रन्थि है तथा प्रसामान्यतः इसका भार लगभग 20 ग्राम होता है। यह एक पतले सम्पुट में परिवद्ध होती है जिससे निकलने वाले पट इसे अपूर्णतः खण्डको में विभक्त करते हैं।

पार्श्व खण्ड को, अभिमध्य ओर श्वासनली और स्वरयन्त्र तथा पार्श्व ओर कैरोटिड पिधान (carotid sheath) और उर.कर्णमूलिका पेञ्जी (sternomastoid muscle) सीमित करती है। गभीर ग्रीवाप्रावरणी (deep cervical fascia) इस ग्रन्थि की बाह्य सीमा पर अग्र तथा पश्च स्तरो में विभक्त हो जाती है तथा ये दोनों तहें अवटु को एक कूट सम्पुट (false capsule) प्रदान करती हैं। ग्रन्थि के सम्मुख और दोनों ओर उर कण्ठिका (sternohyoid तथा उरोज्वटुका (sternothyroid) पेञ्जी रहती है। उपरिलिखित अवयवों के मध्य का स्थान अवटुग्रन्थि ऐसी भली प्रकार संपूरित करती है कि ग्रीवा का वहिस्तल एकमम प्रतीत होता है तथा उपरिस्थ अंग होते हुए भी ग्रन्थि पृथक् दृश्य अथवा मम्पश्य नहीं होती।

परावटुग्रन्थिया पार्श्व खण्डों के पीछे की ओर स्थित होती है। अभिमध्य ओर श्वासनली (trachea) तथा ग्रसनी के बीच आवर्ती स्वरयन्त्र-तन्त्रिका (recurrent laryngeal nerve) स्थित होती है।

आपरेशन करते समय 80 प्रतिशत अवटुग्रन्थियों में पिरामिडी खण्ड (pyramidal lobe) की उपस्थिति पाई जाती है। यह अवटु-जिह्वापथ (thyroglossal tract) का अवशेष होता है।

अवटु में रक्तसभरण प्रचुर होता है। इसमें रक्त लाने वाली दो उर्ध्व अवटु तथा दो निम्न अवटु धमनियाँ हैं; कुछ व्यक्तियों में अधस्तम अवटु-धमनी (thyroidea ima artery) भी विद्यमान होती है। ये सब धमनियाँ परस्पर भलीभाँति सम्मिलन करती हैं। मोडल (Modell) ने ग्रन्थिपदार्थ में धमनी-गिरा-लघुपथों (arterio-venous short-circuits) का वर्णन किया है। इनके माध्यम से केणिकाप्रवाह तथा फलस्वरूप हारमोन के अवशोषण का नियंत्रण होता है। क्रमशः वेगस तथा ग्रीवागण्डिकाओं (cervical ganglions) में निकलने वाली परानुकम्पी (parasympathetic) व अनुकम्पी (sympathetic) तन्त्रिकाएँ रक्त वाहिकाओं और स्वरयन्त्र तन्त्रिकाओं के सहारे अवटु-

ग्रन्थि तक पहुँचती हैं ।

अवटु हारमोन

अवटु अथवा थाइरायड ग्रन्थि द्वारा उत्पन्न हारमोन थाइरॉक्सिन (thyroxin) कहलाता है तथा आयोडीन-युक्त होता है। आयोडीन के प्रति आकर्षण इस ग्रन्थि का एक विशिष्ट गुण है। अवटुग्रन्थि की क्रिया का अनुमान रक्त में प्रोटीनबद्ध आयोडीन (protien-bound iodine)-स्तर के निर्धारण द्वारा किया जा सकता है। ग्रन्थि के कोष्ठको या एसिनसो (acini) में विद्यमान कालाइड (colloid) एक आयोडीनयुक्त प्रोटीन है जिसका पूर्वगामी डाइ-आयोडोटाइरोसीन (di-iodotyrosine) माना जाता है। अभिनव खोजों द्वारा थाइरॉक्सिन के अतिरिक्त एक अन्य हारमोन 3·5 3 ट्राई-आयोडोथाॅइरोक्मीन (tri-iodothyroxine) भी पृथक् किया गया है।

थाइरायड हारमोन (थाइरॉक्सिन) का शरीर पर व्यापक प्रभाव पड़ता है। कुछ प्रभाव निम्नलिखित हैं— (1) कैलोरीजनक क्रिया (calorigenic action)—इसके द्वारा शरीर में चयापचय का स्तर ऊँचा बनाए रखने में सहायता मिलती है, (2) ऊँचको की परिवृद्धि एवं परिपक्वण—अवटुहारमोन की अनुपस्थिति जड़वांमनता (cretinism) तथा वामनता (dwarfism) के रूप में प्रतिफलित होती है, (3) जल एवं लवण चयापचय—थाइरॉक्सिन की क्रिया मूत्रल (diuretic) होती है। (4) कार्बोहाइड्रेट चयापचय—यह हारमोन यकृत के ग्लाइकोजनभण्डार का ह्रास करता है। उक्त क्रियाओं के अतिरिक्त यह हारमोन प्रोटीन एवं लिपाइड (lipoid) चयापचय, परिसंचरण, तन्त्रिका और पेशीतंत्र तथा अन्य अतः सारी तंत्रों पर भी प्रभाव डालता है।

पिट्यूटरी द्वारा एक अवटु-उद्दीपक हारमोन या TSH (thyroid stimulating hormone) की उत्पत्ति मालूम की गई है; थाइरॉक्सिन हारमोन के स्तर में ह्रास पिट्यूटरी को TSH के उत्पादन की ओर प्रेरित करता है।

अवटुग्रन्थि तथा अवटु-जिह्वापथ की जन्मजात अपसामान्यताएँ

अवटुकलिका (thyroid bud) अधरध्र (foramen caecum) से आरम्भ होकर जिह्वापदार्थ में से होती हुई कण्ठिका-अस्थि (hyoid bone) तक पहुँचती है तथा तत्पश्चात् अवटु-उपास्थि के सम्मुख स्थान ग्रहण करती है। प्रसामान्य स्थिति में इसका प्रतिस्थापन अन्तःगर्भाशय जीवन के आठवें-नवें सप्ताह में होता है। अन्धरध्र से उत्पन्न होने वाला यह पथ अवटु-जिह्वापथ

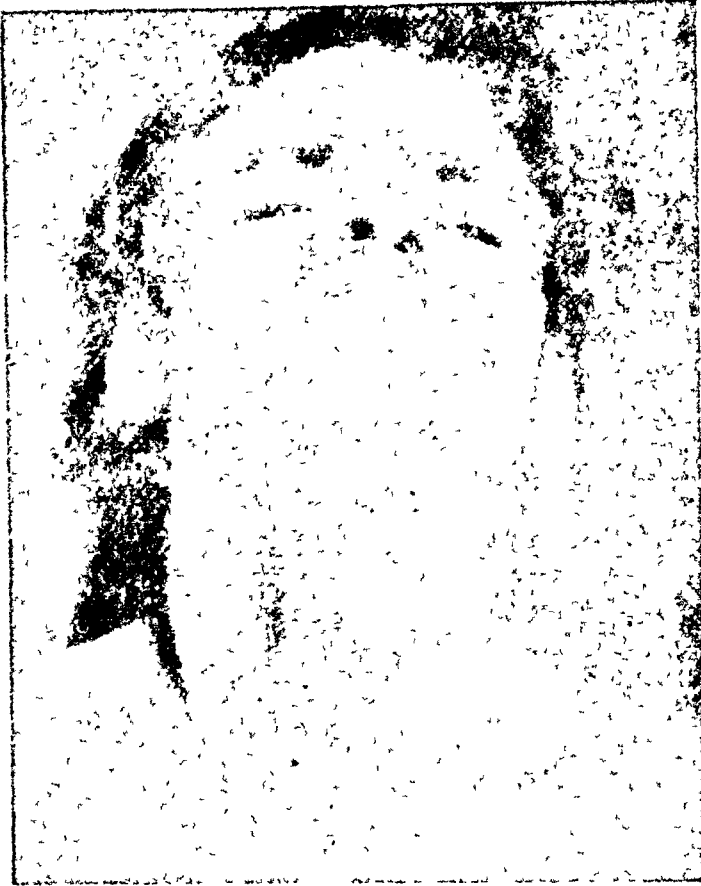
(thyroglossal tract) कहलाता है तथा प्राय एक अस्पष्ट तन्तु बन्ध (fibrous band) के रूप में पाया जाता है। इसी पथ का एक अवशेष पिरामिडी खण्ड है।

अवटु-अवरोहण में स्थगन के फलस्वरूप कतिपय अपसामान्यताएँ प्रकट हो सकती हैं। यदि अवरोहण विलकुल न हो तो ग्रन्थि जिह्वापदार्थ में ही स्थित रहती है (जिह्वाअवटु, lingual thyroid), आंशिक अवरोहण होने पर वह अधिकण्ठिका (Suprahyoid) अथवा अधकण्ठिका (infrahyoid) प्रदेश में स्थापित हो सकती है। इन अपसामान्य परिस्थितियों में ग्रन्थि की प्रसामान्य स्थिति स्वाभाविकतः अवटु-ऊतक से रहित होती है। विरल अवसरों पर अवटु की अपसामान्य स्थिति ग्रीवा के पश्च त्रिभुज (posterior triangle) में हो सकती है।

अवटुजिह्वापुटी एवं नालव्रण (thyroglossal cysts & sinuses)

अवटुजिह्वापथ में कुछ उपकला-द्वीपों (epithelial islands) के शेष बच रहने पर वहाँ पुटी विकसित हो सकती है। पुनरावर्ती शोथ के कारण छेदन अथवा विदरण के पश्चात् ये सिस्ट निर्वन्ध (persistent) नालव्रण का रूप ग्रहण कर लेती हैं जिनसे चमकदार द्रव्य निकलता रहता है। ऐसे नालव्रण का मुख प्राय मध्यरेखा के तनिक एक ओर स्थित होता है, किन्तु गिल-साइनस (branchial sinus) की भाँति अत्यधिक पार्श्व में नहीं होता।

अवटुजिह्वापुटिकायें प्राय बाल्यावस्था में पाई जाती हैं, किन्तु वे किसी भी आयु पर हो सकती हैं। इनका आकार 1-2 cm व्यास के लगभग तथा आकृति गोल होती है। ये कण्ठिका (hyoid)-अस्थि से बद्ध होती हैं और जिह्वा बाहर निकालने या निगरण क्रिया करने पर गतिशील होती हैं। स्पर्शानुभव पर पुटिये तनावयुक्त प्रतीत होती हैं। इनकी अन्तर्वस्तु अपारभासी (non-translucent), तनिक भूरे रंग की तथा कोलेस्टेरोल (cholesterol) क्रिस्टलों से भरी होती है। पुटी प्राय कण्ठिका के नीचे स्थित होती है, किन्तु कभी-कभी उसकी स्थिति अधिकण्ठिका (suprahyoid) हो सकती है। कण्ठिकानिम्न स्थिति में यह प्राय मध्यरेखा के तनिक पार्श्व में स्थित होती है क्योंकि मध्य में अवटु-उपास्थि का सम्मुख भाग नुकीला होता है। कभी-कभी एक सूत्र-समान बन्ध भी पाया जाता है जो पुटी को कण्ठिकाकाय से तथा नीचे अवटु-इस्थमस से सम्बद्ध करता है।



चित्र 104—दो मुखों से युक्त अवटुजिह्वा नालव्रण । साधारणतः केवल एक मुख होता है ।

अवटुजिह्वा नालव्रण (चित्र 104) का स्वल्प एक लघु छिद्र के समान होता है जिगके ऊपर पिसिष्टत. त्वचा का एक अनुप्रस्थ पुटक (transverse fold) प्रलम्बित (overhanging) होता है । जिह्वा बाहर निकालने पर त्वचा तन जाती है तथा ग्रीवा पतली हो तो अवटुजिह्वापथ देखा जा सकता है, जो नालव्रणमुख के ऊपर परिस्पर्श्य भी होता है । निव्वाव के कारण नालव्रणमुख के नीचे स्थित त्वचा आर्द्र तथा एक्जिमी (eczematous) हो जाती है ।

चिकित्सा

पुटी में सखिन्यकर (sclerosing) द्रवों का निवेग करने से कोई लाभ नहीं होता । सन्तोपजनन परिणाम के लिए पुटी तथा अन्धरन्ध्र तक सम्पूर्ण

अवटुजिह्वापथ को उच्छेदित करना आवश्यक होता है। इस प्रयोजन के लिए ऐसे अनुप्रस्थच्छेदन (transverse incision) का प्रयोग किया जाता है जो नालव्रण के मुख में से होता हुआ त्वचा के प्राकृतिक फुटक (natural fold) पर स्थित हो। परिस्थिति के अनुसार कण्ठिकास्थि की काय को काटने की आवश्यकता पड सकती है, किन्तु इसे न सीने से किसी प्रकार की नियोग्यता नहीं होती।

अवटुशोथ (Thyroiditis)

अवटुशोथ शीर्षक के अन्तर्गत तीन पृथक् दशाओं को सम्मिलित किया जाता है किन्तु इनमें वस्तुतः सभी शोथजन्य नहीं होती। ये निम्नलिखित हैं

अनुतीव्र (subacute), कूटयक्ष्मज (pseudotuberculous) या महाकोशिका (giant cell)-अवटुशोथ, हाशिमोटो का अवटुशोथ, लसीका-अवटुता या लसीकापर्विल गलखण्ड (Hashimoto's thyroiditis; Struma lymphomatosa; lymphadenoid goitre); तथा रीडल का अवटुशोथ (Reidel's thyroiditis) या काष्ठाभ (ligneous or woody) अवटुशोथ।

अनुतीव्र अवटुशोथ

यह रोग स्त्रियों में प्रायः 30 वर्ष की आयु के पश्चात् पाया जाता है तथा बहुधा इसके पूर्व ऊर्ध्वश्वसन-संक्रमण (upper respiratory infection) का प्रकोप होता है, उदाहरणतः ग्रन्थीशोथ (pharyngitis), साइनसशोथ (sinusitis) या टॉन्सिलशोथ (tonsillitis)। इस शोथ का यथार्थ कारण अज्ञात है तथा अभी तक कोई जीवाणु विलग नहीं किये जा सके हैं। सूक्ष्मदर्शी-अध्ययन पर धत में महाकोशिकाओं में युक्त कूटयक्ष्मिकाएँ (pseudotubercles) पाई जाती हैं। रोग की हेतुकी अज्ञात है।

अवटुग्रन्थि में एक समान, स्पर्शासह, दृढ अथवा कठोर, विवर्धन पाया जाता है तथा निगरण क्रिया करने पर कान की ओर विकिरणी पीडा (radiating pain) होती है। मन्द ज्वर, हृदयक्षिप्रता (tachycardia), कम्प (tremor) तथा स्वेदन भी पाये जाते हैं। न्यूनतम चयापचयदर में वृद्धि नहीं होती।

अनुतीव्र अवटुशोथ एक म्बय-सीमित रोग है। यह कुछ सप्ताहों अथवा मासों में जाता रहता है तथा किसी प्रकार की अवटु-अपक्रिया शेष नहीं छोड़ता।

चिकित्सा

एक्सरे उपचार का प्रभाव सन्तोपप्रद होता है ।

हाशिमोटो रोग (hashimoto's disease)

यद्यपि यह रोग प्रायः अवटुग्रन्थि के अन्तर्गत वर्गीकृत किया जाता है, इस अवस्था में शोथ का कोई प्रमाण नहीं पाया जाता । ऊतिकीय अध्ययन पर लसीका-कोशिकाओं द्वारा स्यंदन पाया जाता है तथा ऐसिनसो (acini) के बीच लसीकाभ कूपो (follicles) का निर्माण और तन्तु-ऊतक की वृद्धि पाई जाती है ।

हेतुकी

हाल में रियोट तथा डोनिएक (Riott & Doniach) ने मत स्थापित किया है कि हाशिमोटो का अवटुशोथ प्रतिजन प्रतिपिण्ड-प्रतिक्रिया (antigen-antibody reaction) के फलस्वरूप उत्पन्न होने वाला एक रोग है । अवटु-विषी ग्रन्थियों (thyrotoxic glands) के सार में एक प्रतिजन या एण्टिजन तथा सीरम में थायरोग्लोबुलिन (thyroglobulin) के प्रति एक प्रतिपिण्ड या एण्टिवाडी की उपस्थिति सिद्ध की जा चुकी है । इस रोग के 98 प्रतिशत रोगियों में ऐसे अवटुस्वप्रतिपिण्डो (thyroid autoantibodies) का उच्च टाइट्र (titre) निर्दिष्ट किया जा चुका है । इससे संकेत मिलता है कि सम्भवतः हाशिमोटो का रोग अवटु-समांगसार-प्रतिजनो (thyroid homogenate antigens) के प्रति स्वरोगमता (auto-immunity) के कारण उत्पन्न होता है । स्वतः मिक्सेडीमा (spontaneous myxoedema) तथा कुछ हद तक कोलाइड (colloid) और दुर्गम गलगण्ड के रोगियों में भी अवटु स्वप्रतिपिण्ड पाए जाते हैं ।

हाशिमोटो का रोग अधिकतम स्त्रियों में 40 या पचास वर्ष की आयु के पश्चात् पाया जाता है । इसका आरम्भ मंद और अस्पष्ट होता है । ग्रथि विवर्धित, बृंह, स्पर्शासह तथा निगरण द्वारा चलायमान होती है । पीड़ा तथा ज्वर सामान्यतः अनुपस्थित होते हैं । यह दशा अल्पअवटुता को जन्म दे सकती है ।

हाशिमोटो रोग का निदान कठिन होता है तथा पुष्टि के लिए सूचिका-जीव-ऊतिपरीक्षा (needle biopsy) की आवश्यकता पड़ सकती है ।

एक्सरे उपचार का परिणाम संतोषजनक होता है ।

कुछ रोगियो मे अवटुमार (thyroid extract) का प्रयोग भी लाभप्रद रहता है ।

रीडल अवटुशोथ (reidel's thyroiditis)

इस रोग को काष्ठाभ अवटुशोथ भी कहते हैं क्योंकि परिस्पर्शन करने पर ग्रथि काठ के समान कठोर प्रतीत होती है । यह अज्ञातहेतुक रोग एक प्रफलनी तान्तवकर (fibrosing) शोथयुक्त अवस्था के रूप मे पाया जाता है जो एक अथवा दोनो खडो को प्रभावित करती है तथा कालांतर मे अवटुग्रथि के सान्निध्य मे स्थित अन्य अवयवो (श्वासनली, पेशिया, तत्रिकाए आदि) तक विस्तृत हो जाती है । विक्षति के केन्द्र मे प्रायः एक व्यपजननशील ग्रथ्यर्वुद (adenoma) पाया जाता है जिसके ततु-ऊतक मे प्याज के समान (onion-like) परत पाये जाते हैं ।

यह रोग अस्पष्ट रूप मे आरम्भ होता है, अतत एक विगाल, कठोर, पीडारहित अर्वुद बन जाता है जो समीप के ऊतको से जुड जाता है । इसके कारण श्वासनली तथा ग्रासनली पर दबाव पडता है ।

चिकित्सा

एक्स-रे उपचार द्वारा इस अवस्था मे अल्प लाभ होता है । विक्षति का पूर्ण अपहरण भी कठिन होता है । ग्रथ्यर्वुद के केन्द्रीय व्यपजननशील क्रोड का अपहरण कुछ सीमा तक लाभप्रद रहता है ।

अवटुग्रथि-रोग के सामान्य अभिलक्षण

अवटुग्रथि के रोगो को दो वर्गो मे विभाजित किया जा सकता है—वे जिनमे उसके अत स्रावी कार्य मे परिवर्तन हो जाय, तथा वे जिनमे ऐसा परिवर्तन न हो । प्रथम वर्ग के रोगो मे परिवर्तन दो प्रकार का हो सकता है—अत स्रावी क्रिया का अधिक होना (अति-अवटुता), तथा अन्त स्रावी क्रिया का ह्रास (अल्प-अवटुता), प्रासामान्य क्रिया की स्थिति मु-अवटुता (euthyroidism) कहलाती है । द्वितीय वर्ग मे अवटुग्रथि अथवा उसके समीपवर्ती अवयवो से सम्बन्धित स्थानीय लक्षण पाए जाते हैं, शोथ के फलस्वरूप ज्वर तथा दुर्दम रोग के फलस्वरूप शारीरिक क्षीणता आदि दैहिक लक्षण भी पाए जा सकते हैं ।

अतिक्रिया (Hyperactivity) की अवस्था मे अवटुग्रथि मे व्यापक विवर्धन (generalised enlargement), वर्धित रक्तसचार (increased

vascularity) तथा सुचूर्ण्यता (friability) पाई जाती है। लसीकापर्वको की अतिवृद्धि तथा लसीका-कोशिकाओं की भी वृद्धि होती है। कोलाइड के सचय का क्षय हो जाता है, कोशिकाएँ स्तम्भाकार रूप ग्रहण कर लेती हैं तथा सख्या एवं आकार में, वृद्धि के फलस्वरूप, वे ऐसिनसो की अवकाशिकाओं (lumen) में अकुरकरूप (papilliferous) अतर्वलन उत्पन्न कर देती हैं।

सामान्य अतिक्रिया (physiological hyperactivity) यौवनारम्भ, सगर्भता तथा रजोनिवृत्ति के समय पाई जाती है।

क्रिया के ह्रास (अल्पअवटुता) के लक्षण

अल्पअवटुता के समस्त लक्षण चयापचय के निम्न स्तर तथा ऊतको पर अल्प हारमोनप्रभाव के कारण होते हैं।

चयापचय के ह्रास के कारण स्वेदन घट जाता है तथा फलस्वरूप त्वचा शुष्क एवं गीतल होकर मोटी व स्थूल हो जाती है। रोगी को शीतकी अनुभूति होती है तथा ठंडा मौसम अरुचिकर होता है। द्रव अवधारण तथा वसासचय के फलस्वरूप शरीर का भार बढ़ जाता है।

हारमोन की कमी के कारण रक्त तथा ऊतक-द्रवों में जल एवं प्रोटीन अवधारित हो जाते हैं तथा फलस्वरूप रोगी एक प्रकार की विशिष्ट 'फूली हुई आकृति' (bloating) ग्रहण कर लेता है। गर्त्य और अगर्त्य (nonpitting) शोफ प्रकट हो जाता है जिसे श्लेष्मल शोफ (mucous oedema) भी कहते हैं; इसी कारण यह दशा मिक्सोडीमा (myxoedema) भी कहलाती है।

बाल भंगुर हो जाते हैं, उनकी वृद्धि दर घट जाती है तथा वे गिरने लगते हैं। निम्नलिखित मानसिक परिवर्तन भी पाये जाते हैं—मद प्रमस्तिष्क-प्रतिक्रिया, हीन स्मृति, आशिक बधिरता, अचल मनोवेगात्मक स्थिति। यदि अवटु-अल्पक्रिया परिवर्धनकाल में हो तो वृद्धि अपर्याप्त रहती है तथा वच्चा शारीरिक रूप से अपरिपक्व और मानसिक रूप से प्रायः मूढ़ (imbecile) होता है।

स्वायत्त तंत्र (autonomic system) की क्रिया घटने के कारण आत्र का पुर सरण (peristalsis) कम हो जाता है। रोगी को भूख नहीं लगती तथा कब्ज की शिकायत रहती है। हृदयमदता (Bradycardia), निम्न रक्तदाव, मद यौनक्रिया, बध्यता (sterility), रूक्ष ध्वनि (hoarse voice) आदि लक्षण प्रायः पाये जाते हैं।

अतिक्रिया (अतिअवटुता) के लक्षण

अतिअवटुता के लक्षण उपर्युक्त दशा के लगभग विपरीत होते हैं। स्वेदन बढ जाता है, त्वचा कोष्ण (warm) होती है तथा रोगी को ठंडे मौसम से रुचि व गर्म में अरुचि होती है। अधिक चयापचय के फलस्वरूप शरीरभार घट जाता है, किन्तु भूख अधिक लगती है। विश्राम के समय भी नाडी तेज (130-160 तक) होती है, हृद्दडकन (palpitation) एव पुरोहृद्-पीडा (precordial pain) पाई जाती है। रोगी अस्थिर मनस्क, बेचैन, चंचल और चिडचिडा होता है। अतिअवटुता का एक विशिष्ट अभिलक्षण जिह्वा तथा अगुलियों का सूक्ष्म कप (fine tremor) है। अतिसार, अनातं व (amenorrhoea) तथा पेगी-निर्वलता भी पाई जा सकती है।

यद्यपि नेत्र चिह्नो पर बहुत बल दिया जाता है, नेत्रोत्सेध (exophthalmos) तथा ये चिह्न सदैव अतिअवटुता के विकारदर्शी (pathognomonic) नहीं होते, क्योंकि न केवल ये कुछ अन्य रोगो में पाए जा सकते हैं, बल्कि स्पष्ट अतिअवटुता की अवस्था में अनुपस्थित भी हो सकते हैं।

स्थानीय लक्षण

ग्रंथि विवर्धित हो सकती है तथा यह विवर्धन विसरित, स्थानीकृत या पर्वकरूपी (nodular) हो सकता है; पर्वको की संख्या एक या अधिक हो सकती है। कभी-कभी शोथ अथवा रक्त स्राव के कारण स्पर्शासहता या पीड़ा भी पाई जाती है।

अवटुग्रंथि की शरीर-रचनात्मक स्थिति के कारण इसका विवर्धन समीपवर्ती अवयवों पर दबाव डाल सकता है। श्वासनला पर दबाव आरम्भ में क्षोभकर अनुत्पादक खाँसी (unproductive cough) तथा विलम्बित अवस्था में श्वास-कृच्छ उत्पन्न करता है, जो लेटने पर अधिक होता है। श्वासप्रणाल पर दबाव के फलस्वरूप निगरणकृच्छ (dysphagia) हो सकता है, किन्तु ऐसा रोग की विलम्बित अवस्था में ही होता है। आवर्ती स्वरयंत्रत्रिका (recurrent laryngeal nerve) के दबाव या अन्त सरण का परिणाम ध्वनि का भारीपन (hoarseness) अथवा अध्वनिता (aphonia) होता है। प्रगत रोगियों में स्वर-तंतुओं के द्विपार्श्वी अपवर्तन घात (abductor paralysis) के फलस्वरूप श्वासन में बाधा पड सकती है तथा श्वासनलीछेदन (tracheostomy) आवश्यक हो सकता है। शिराओं पर दबाव ग्रीवा व अग्र वक्षभित्ति पर शिरा-विस्फारण के

रूप में प्रतिफलित होता है; ऐसा अतः वक्ष-गलगण्ड (intrathoracic goitre) के कारण अधिक होता है।

अवटुग्रन्थि-रोग में अन्वेषण (Investigations in thyroid gland disease)

अवटुरोगों का उचित निदान तथा चिकित्सा कठिन होती है तथा इस प्रयोजन के लिए अनेक परीक्षण आवश्यक होते हैं। विस्तृत इतिवृत तथा शारीरिक परीक्षा के अतिरिक्त स्वरयंत्रदर्शन (laryngoscopy) भी अनिवार्य होता है। यथार्थ निदान करने तथा चिकित्सा का उचित मूल्यांकन करने में सहायक परीक्षणों का अत्यन्त महत्त्व है। भविष्य में रोग की गति तथा चिकित्सा के प्रभाव का अनुमान करने में भी इनसे सहायता मिलती है।

एक्सरे-चित्रण—वक्ष तथा ग्रीवा की एक्सरे परीक्षा द्वारा निम्नलिखित का पता लगता है : ग्वासनली का विस्थापन या सकीर्णन, अवटुग्रन्थि का कैल्सी-भवन, अतः वक्ष गलगण्ड की उपस्थिति तथा हृदय की अवस्था।

आधारिक चयापचय दर (B. M. R.)—अवटुग्रन्थि के समस्त रोगों के लिए यह सबसे महत्त्वपूर्ण परीक्षण है। 10 प्रतिशत तक की सख्या प्रसामान्य समझी जाती है। प्रसामान्य B. M. R. 40 कैलोरी प्रति वर्ग मीटर शरीर उपरिस्थितल प्रति घटा होता है; यह आयु, लिंग, शरीरभार तथा लम्बाई पर निर्भर करता है।

विद्युद्दहत्तलेखन (E. C. G.)—इससे हृदयपेशी की क्षति, हृदयक्षिप्रता तथा विकपन (fibrillation) का आकलन करने में सहायता मिलती है।

रक्त कोलेस्टेरोल—यह अल्पअवटुता में अधिक तथा अतिअवटुता में कम होता है।

क्रिएटिनीन सह्यता (creatinine tolerance)

रक्त आयोडीन आकलन—अवटु ग्रन्थि की क्रिया का मूल्यांकन करने में इससे पर्याप्त सहायता मिलती है। प्रायः प्रोटीनबद्ध आयोडीन (protein-bound iodine) का स्तर मापा जाता है।

रेडियोएक्टिव आयोडीन (131I) उद्ग्रहण—यह अवटुग्रन्थि की क्रियात्मक अवस्था विदित करने की अनुपम विधि है किन्तु सदा उपलब्ध नहीं होती। परीक्षण मात्रा (test dose) देने के पश्चात् यदि रेडियोएक्टिव आयोडीन का मूत्र-उत्सर्जन अल्प हो तो अति-आयोडीन उद्ग्रहण (iodine uptake) का

सकेत मिलता है, इसका विपरीत भी सत्य है। प्राय. 25 μ c की अनुरेखी मात्रा (tracer dose) प्रयुक्त की जाती है।

सूचिका जाच-ऊतिपरीक्षा (needle biopsy)—यह 'अवटुशोथ' के निदान में तथा एसिनस (acini) कोशिकाओं की दशा का अध्ययन करने में सहायक होती है। इन कोशिकाओं की ऊचाई से उनकी क्रियात्मकता का पता चलता है—ग्रथि जितनी क्रियाशील होगी कोशिकाएँ उतनी ही ऊची होती हैं।

गलगण्ड (Goitre)

वर्गीकरण

अवटुग्रथि का विवर्धन गलगण्ड या गायटर कहलाता है। यह कई प्रकार का होता है। इसकी हेतुकी विविध है तथा पूर्णतः ज्ञात नहीं है। यह इसी तथ्य से स्पष्ट है कि वर्गीकरण की अनेक पद्धतियाँ प्रचलित हैं।

निम्नलिखित वर्गीकरण 'गायटर के अध्ययन के लिए अमरीकन सोसायटी' (American Society for the study of Goitre) के अनुसार है :


विसरित गलगण्ड (diffuse goitre)	अतिअवटुता से युक्त—ग्रेव रोग (Graves' disease) अतिअवटुता से रहित।
पर्वकी गलगण्ड (nodular goitre)	अति-अवटुता से युक्त—विषैला ग्रन्थ्यवृद्ध (toxic adenoma) अतिअवटुता से रहित—स्वत (spontaneous) व स्थानपदिक (endemic)
मुस्पष्ट ग्रन्थ्यवृद्ध (discrete adenoma)	गर्भ ग्रन्थ्यवृद्ध (foetal adenoma), सुदम अवृद्ध
दुर्दम गलगण्ड (malignant goitre)	कार्सिनोमा अकुरकी प्ररूप (papillary type) अनाकुरकी प्ररूप (ग्रन्थिकासिनोमा) (adenocarcinoma) विविध (शल्की कोशिका)
	सार्कोमा लिम्फोमा तर्कु-कोशिका

इस परिच्छेद में केवल अतिअवटुतारहित गलगण्डों की चर्चा की गई है,

अतिअवटुता तथा दुर्दम अर्बुदो का वर्णन आगे किया जायगा ।

अतिअवटुता-रहित विसरित गलगण्ड

शरीर पर बोज तथा ग्रीध्र वृद्धि के समय अवटुहारमोन की माग बढ जाती है । ऐसी अवस्थाओं के उदाहरण किशोरावस्था, यौवनारम्भ, सगर्भता तथा रजोनिवृत्ति है । आरम्भ मे ग्रन्थि अतिविकसनशील (hyperplastic) तथा एकसम विवर्धित होती है, तत्पश्चात् वह अतिवर्धित (hypertrophied) हो जाती है । जब बोज हटता है तो ग्रन्थि अन्तर्वलित (involved) हो जाती है । पूर्णतः अन्तर्वलन न होने पर ग्रन्थि का विसरित विवर्धन शेष रहता है तथा उसका आकार बढ जाता है (चित्र 105) । ऐसे विसरित विवर्धन को कोलाइड गलगण्ड ((colloid goitre) कहते है । कभी-कभी अतिविकसन तथा अन्तर्वलन के इस क्रम से अतिअन्तर्वलन तथा व्यपजनन के फलस्वरूप पर्वको की उत्पत्ति हो जाती है (Reinhoff) । कालान्तर मे सभी वर्धित विसरित गलगण्ड पर्वकयुक्त हो जाते है ।



चित्र 105—कोलाइड गलगण्ड

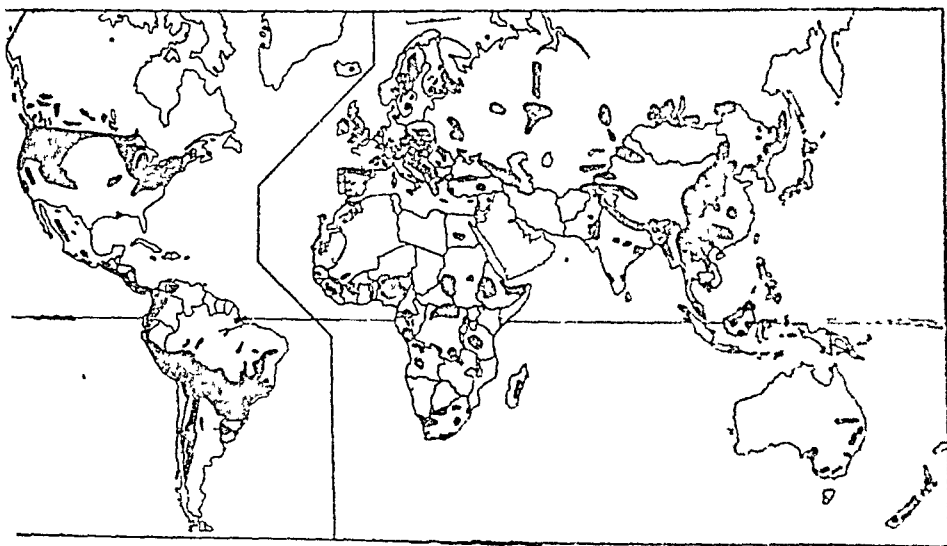
विसरित अवटु विवर्धन गलगण्डजनो (goitrogens) के कारण तथा स्थान-पदिक क्षेत्रो मे आयोडीन अभाव के कारण भी हो सकता है ।

चिकित्सा

शरीरक्रियात्मक (physiological) अवस्थाओ के लिए किसी विशेष चिकित्सा की आवश्यकता नहीं होती । पूति फोकसो का अपनयन, सामान्य स्वास्थ्य मे सुधार तथा मन्द आयोडीन औषधो (यथा फेरम आयोडाइड का गर्बत, syrup of ferrous iodide) का प्रयोग पर्याप्त होता है ।

अतिअवटुतारहित पर्वकी गलगण्ड स्थानपदिक गलगण्ड

ससार के कुछ क्षेत्रो मे वच्चो, वयस्को, पुरुषो, स्त्रियो आदि की जनमर्या का एक विशाल भाग गलगण्ड से पीडित है (चित्र 106) । वच्चो मे ऐमा अधिक



चित्र 106—ससार के मानचित्र मे स्थानपदिक गलगण्ड का भौगोलिक वितरण (विश्व-स्वास्थ्य-सघ से साभार)

होता है । ये स्थान प्रात समुद्रतट से दूर है तथा इन व्यक्तियो के भोजन मे आयोडीन की कमी होती है । ये क्षेत्र निम्नलिखित है ग्रेट ब्रिटेन मे डर्वीसायर, संयुक्त अमेरिका गणराज्य मे मध्य-पश्चिम पट्टी, न्यूजीलैंड और स्विटजरलैंड के

कुछ प्रदेश । भारत में 'गलगण्ड देश' (goitre belt) का विस्तार 2500 Km. है । कश्मीर के उत्तरी भागों से आरम्भ होकर पंजाब की कागडा घाटी, हिमालय के दक्षिणी ढलानों, नेपाल, सिक्किम और भूटान से होती हुई यह असम के लुसाई तथा नागा पर्वतों तक फैला हुआ है । उत्तरप्रदेश, विहार और बंगाल के उत्तरी तराई क्षेत्र भी स्थानपदिक है । शेष भारत में दक्षिण विहार के राची पठार के अतिरिक्त और कोई स्थानपदिक क्षेत्र नहीं है । भारत में लगभग 90 लाख व्यक्तियों को गलगण्ड है (एन० के० वसु, भारत सरकार का गायटर पायलट सर्वे प्रोजेक्ट) । कागडा और कुल्लू घाटियों में औसत आघटन 43 से 54 प्रतिशत है (एन० के० वसु) । जडवामनता या क्रेटिनिज्म, वधिरमूकता तथा शारीरिक और मानसिक अवनतियुक्त अन्य अवस्थाएँ बहुधा गलगण्ड की सहगामी होती हैं ।

स्थानपदिक गलगण्ड का हेतु आहार में नमक तथा आयोडान की कमी माना जाता है । जल में विद्यमान कुछ अन्य गलगण्ड-जलघटक भी इस अवस्था के लिए उत्तरदायी हो सकते हैं । उदाहरणतः फ्लोरीन, उच्च कैल्शियम अंश, मानव व पशुमल द्वारा जलसदूषण (McCarrison) ।

स्थानपदिक क्षेत्रों में जनता को उपयुक्त जल तथा आयोडीनयुक्त नमक (iodized salt) खिलाने पर पर्याप्त सुधार प्रकट होता है । भारत सरकार के गायटर पायलट सर्वे प्रोजेक्ट के अन्तर्गत एक क्षेत्र में 1956 से 1959 के मध्य आयोडीनयुक्त नमक प्रयुक्त किया गया । फलस्वरूप आघटन दर 43 से 24 प्रतिशत रह गई । बहुपर्वकी गलगण्ड (multinodular goitre) का स्वतः-आघटन विस्तृत क्षेत्र में पाया जाता है ।


विकृति

प्रायः उपकला-अतिविकसन (epithelial hyperplasia), अति-अन्तर्वर्लन (hyperinvolution) तथा अन्तरा-एसिनस तन्तु-ऊतक-सघनन पाया जाता है । परिणामस्वरूप कोलाइड, रक्त तथा कोलेस्टेरोल क्रिस्टलों से युक्त विभिन्न आकार के पर्वक बन जाते हैं ।

नैदानिक अभिलक्षण

स्थानपदिक क्षेत्रों में वचपन में ही अवटुग्रन्थि विसरित रूप में विवर्धित हो जाती है । कुछ में जन्म समय भी गलगण्ड उपस्थित होता है । वृद्धिकाल यथा यौवनारम्भ के समय विवर्धन अधिक हो जाता है । वयस्को में बहुपर्वक गलगण्ड भी प्रकट हो सकता है तथा इसका आकार अत्यधिक हो सकता है

(चित्र 107) । ये गलगण्ड, उपद्रवो की अनुपस्थिति मे, पीडारहित व अलाक्षणिक होते हैं, तथापि अगरागी दृष्टि से अगोभनीय होते हैं ।



चित्र 107—बहुलपर्वकी गलगण्ड

यदि गलगण्ड मे शोथ उत्पन्न हो जाय अथवा पर्वको मे रक्तस्राव हो तो पीडा उत्पन्न हो सकती है । अतिअवटुता की अवस्था आरम्भ होने पर यह द्वितीयक जीवविपी गलगण्ड (secondary toxic goitre) कहलाता है । रोगियो के एक लघु प्रतिगत मे कार्सिनोमी परिवर्तन हो सकता है ।

चिकित्सा

बृहद् आकार, कुरूपता तथा सम्भाव्य उपद्रवो को दृष्टिगत रखते हुए आंशिक अवटुउच्छेद (partial thyroidectomy) करना उचित है । स्थान-पदिक क्षेत्रो मे निवारक साधन अपनाने चाहिए ।

अन्तःवक्ष गलगण्ड (अध उरोस्थि गलगण्ड)

अन्त वक्ष गलगण्ड (intrathoracic goitre) प्रायः पर्वकी गलगण्ड के निम्न ध्रुव (lower pole) के प्रलम्बन के रूप में पाया जाता है। अति विरल अवसरो पर यह अवटु कलिका (thyroid bud) के अन्तःवक्ष विस्तार के फलस्वरूप पैदा होता है।

नैदानिक अभिलक्षण

कुछ रोगी लक्षणरहित होते हैं। लक्षण मुख्यतः वक्ष अन्तर्गम (thoracic inlet) पर दबाव के कारण प्रकट होते हैं— यथा, ग्रीवा की विशेष स्थितियों में श्वासकृच्छ, क्षोभजन्य खासी, निगरण कष्ट, उरोस्थि पर विवर्धित व सकुलित (congested) शिराओं की उपस्थिति। दक्षिण अग्र तिर्यक स्थिति (right anterior oblique position) में लिये गये एकसरे चित्र में, उरोस्थि के पीछे एक छाया दिखाई पड़ती है जिसका निम्न उपात उत्तल होता है। स्क्रीनिंग द्वारा प्रकट होता है कि यह छाया निगरण के समय चलायमान है। श्वासनली विस्थापित तथा विरूपित होती है।

चिकित्सा

अन्त वक्ष गलगण्ड के समस्त रोगियों के लिए शल्यचिकित्सा आवश्यक होती है। अधिकांशतः अन्त वक्ष गलगण्ड तक ग्रीवा मार्ग द्वारा पहुँचा जा सकता है, कभी-कभी उरोस्थि विपाटन आवश्यक हो सकता है।

सुस्पष्ट ग्रन्थिअर्बुद (discrete adenoma)

कुछ तरुण व्यक्तियों, प्रधानतः स्त्रियों, की अवटु ग्रन्थि में एक सुस्पष्ट, परीमित, दृढपर्वक होता है जिसमें ऊतिकीय परीक्षण पर कालाइडरहित ठोस एसिनस (acinus) पाये जाते हैं। इस अवस्था की उत्पत्ति गर्भ कोशिका शेषों (foetal cell rests) से मानी जाती है। अतः इसे गर्भ ग्रन्थ्यर्बुद (foetal adenoma) कहते हैं। इसमें दुर्दम परिवर्तन तथा कभी-कभी जीवविषाक्तता (toxicity) की प्रबल प्रवृत्ति होती है।

व्यपजनन के फलस्वरूप अनेक लघु पुटी उत्पन्न हो जाती है जो सम्मिलित होकर एक बड़ी पुटी युक्त अर्बुद का रूप धारण कर लेती है। इनमें शोथ अथवा रक्तस्राव के फलस्वरूप तीव्र लक्षण प्रकट हो सकते हैं।

नैदानिक लक्षण

सुस्पष्ट ग्रन्थ्यवृद्ध अवटु के किसी एक खण्ड में 2-3 cm. व्यास की स्फीति के रूप में प्रकट होता है जिसका सम्पुट व उपान्त सुनिश्चित होता है। स्त्रियों में यह अधिक पाया जाता है। आयु कोई भी हो सकती है, किन्तु वह 10 और 30 वर्ष के मध्य अधिक होता है। रक्तस्राव के कारण रोगी को सहसा श्वासकृच्छ (dyspnoea) हो सकता है। चिरस्थित ग्रन्थ्यवृद्धों में अतिअवटुता एवं दुर्दमता प्रकट हो सकती है।

चिकित्सा

सम्पुट के खण्डित होने से पूर्व समस्त ग्रन्थ्यवृद्ध का अपहरण करना ही उचित है। यदि दुर्दमता की आशंका हो तो प्रभावित खण्ड तथा इस्थमस का उच्छेद करके विकिरण उपचार करना चाहिये।

रक्तस्राव के कारण उत्पन्न सहसा श्वासकृच्छ का उपचार पुटीका सूचिका द्वारा चूषण (needle aspiration) किया जाता है। यदि इसमें अनफल हो तो स्फीति पर की गभीर प्रावरणी के छेदन द्वारा विसम्पीडन (decompression) करके श्वासनली को दावमुक्त किया जा सकता है।

अल्पग्रवटु रोग (Hypothyroid diseases)

जडवामनता (cretinism)

स्थानपदिक क्षेत्रों में शिशुओं एवं बालकों में प्रायः स्थानपदिक रूप में जडवामनता पाई जाती है। कभी-कभी ग्रन्थिविषया में भी अल्पग्रवटु स्थिति उपस्थित हो सकती है। स्थानपदिक प्ररूप में विभिन्न आकार का गलगण्ड भी होता है। स्वतः जडवामनता भी पायी जा सकती है, किन्तु इस दशा में अवटु ग्रन्थि अनिर्वाहित होती है।

जडवामनता में मिक्सोडेमा (myxoedema) के सपरूपी परिवर्तन पाए जाते हैं, नाभ ही जागीरिक व मानसिक वृद्धि का मन्दन भी विद्यमान होता है।

नैदानिक लक्षण

क्रेटिनिज्म का निदानिक रूप विशिष्ट है। शरीर ठिगना तथा शिशु-गमान (infantile), शायदाग छोटे और त्वचा शुष्क व तनिक स्थूल होती है।

उदर फूला हुआ और नाभि उत्सेधित होती है ।

रोगी का 'चेहरा गोल और मूढ तथा नाक चौड़ी, चपटी और मोटी' होती है । जिह्वा मोटी होने के कारण मुँह खुला रहता है और लाला टपकता रहता है । वच्चे का शरीर मोटा और ठिगना, आवाज भारी, मानसिक विकास मन्द और बुद्धिस्तर मूढ होता है । स्थानपदिक क्षेत्रों में एक ही परिवार में उपरिलिखित गुणों के कई व्यक्ति पाये जाते हैं । स्थानपदिक जड़वामन बहुधा वधिर-मूक (deaf-mute) भी होता है । अतिकोलेस्टरोल-रक्तता, अल्प प्रोटीनवद्ध आयोडीन तथा अल्प सीरम धोस्फेटेज इस अवस्था के विशिष्ट अभिलक्षण हैं । इस अवस्था में ग्रीध्र निदान का विशेष महत्त्व है क्योंकि यथासमय एव यथोचित चिकित्सा से पर्याप्त सुधार हो सकता है ।

चिकित्सा

रोगी को अवटुसार की पर्याप्त मात्रा प्रयोग करवाते रहना चाहिये ताकि उसका BMR आयु के अनुसार प्रसामान्य स्तर पर रहे । स्थानपदिक जड़वामनों (cretins) को आयोडीनयुक्त नमक खिलाना लाभप्रद होता है तथा आघटन दर में पर्याप्त कमी हो जाती है ; स्वतः जड़वामनों में इससे कोई लाभ नहीं होता ।

मिक्सेडिमा (myxoedema)

वयस्क व्यक्तियों में अल्पअवटुता के फलस्वरूप उत्पन्न होने वाली दशा मिक्सेडिमा या गल का रोग (Gull's disease) कहलाती है । अल्पअवटु अवस्था के कारण निम्नलिखित हो सकते हैं : ग्रन्थि पेरेंकाइमा (parenchyma) की क्षति या विनाश, पूर्ण अवटु-उच्छेद के कारण अनअवटुता (अनअवटु क्षीणता, cachexia strumipriva), प्रतिअवटु औषधों का दीर्घकालीन प्रयोग, पीयूषिका के अवटु प्रेरक हारमोन (TSH) की असफलता ।

नैदानिक लक्षण

आरम्भ प्रायः अस्पष्ट होता है । प्रौढावस्था में पाया जाने वाला यह रोग स्त्रियों को अपेक्षाकृत अधिक प्रभावित करता है । त्वचा में अन्तराली रूप में तन्तुऊतक विकसित होने के फलस्वरूप त्वचा मोटी, स्थूल और अगत्य शोफ (nonpitting oedema) से युक्त हो जाती है । बाल और दाँत गिर जाते हैं तथा अधस्त्वचा वसा में वृद्धि हो जाती है । रोगी को पसीना नहीं आता तथा ठण्डा

मीसम नहीं रुचता । शारीरिक निष्क्रियता और मानसिक रुचिहीनता विद्यमान होती है तथा पेगियाँ दुर्बल और ढीली होती हैं । उच्चारण स्वलित (slurred speech) और प्रमस्तिष्क मन्द और स्मृतिहीन होता है । उपरिलिखित लक्षण BMR- 20 तक पहुँचने पर प्रकट होते हैं ।

विलम्बावस्था में भगुर वाल, मोटी जिह्वा, शुष्क त्वचा तथा प्रबल कोष्ठ-वद्धता विद्यमान होती है । स्त्रियो में अत्यार्तव (menorrhagia) और पुरुषों में नपुंसकता (impotence) बहुधा पाई जाती है । रोगियों को प्रायः बधिरता होती है, किन्तु अवटु के प्रयोग द्वारा यह चीन्न ठीक हो जाती है । रोग की विलम्बित अवस्था में सतत तन्द्रिलता पाई जाती है ।

चिकित्सा

रोगी को जीवन भर अवटु की पर्याप्त मात्रा का सेवन करना होता है ताकि BMR उचित स्तर पर बना रहे । सामान्यतया 100 mg. प्रतिदिन मात्रा पर्याप्त होती है । इस उपचार का परिणाम अत्यन्त सन्तोषजनक होता है ।

अतिग्रवटुना (Hyperthyroidism)

अतिग्रवटुता का यथार्थ हेतु अज्ञात है । सङ्क्रमण, वातावरण, उद्विग्नता, भय, पिट्यूटरी अपक्रिया आदि अनेक घटकों को उत्तरदायी बताया गया है ।

पूर्वकाल में दो पृथक् रोगों की व्याख्या की जाती थी—प्राथमिक जीवविपी गलगण्ड (primary toxic goitre), नेत्रोत्सेधी गलगण्ड या ग्रेव का रोग (grave's disease) तथा पूर्वस्थित पर्वकीय गलगण्ड (nodular goitre) में प्रकट होने वाला द्वितीयक (secondary) जीवविपी गलगण्ड । किन्तु आजकल विश्वास किया जाता है कि दोनों अवस्थाएँ मूलतः एक ही तथा क्लिनिकल रूप में पायी जाने वाली तनिक भिन्नता ग्रन्थि के पर्वकयुक्त होने के कारण नहीं, रोगी की आयु तथा अतिग्रवटुता के प्रति उसकी प्रतिक्रिया के कारण होती है ।

तथाकथित द्वितीयक जीवविपी गलगण्ड के हृदयसम्बन्धी उपद्रव वास्तव में हारमोन के कारण नहीं होते ; इन रोगियों की आयु अपेक्षाकृत अधिक होने के कारण वे शारीरिक हृदयरोग के प्रति अधिक प्रभाववग्य होते हैं । ग्रेव के रोग में मिलता-जुलता ही नेत्रोत्सेध (exophthalmos) कुछ अतिग्रवटुता-रहित दशाओं में भी पाया जा सकता है ; इसका यथार्थ कारण अज्ञात है (चित्र 108) ।

सम्भवत इस दशा के लिए पिट्यूटरी का TSH उत्तरदायी है क्योंकि इस ग्रन्थि का वन त्रिभाजित करने के पश्चात नेत्रोत्सेध का प्रतिव्रमण होता देखा गया है।



चित्र 108—नेत्रोत्सेध

क्लिनिकल अभिलक्षण

BMR +20 से अधिक होता है, अत अतिवुभुक्षा, शरीरभार का ह्रास, हृद्क्षिप्रता, हृद्घडकन, स्वेदन तथा कोष्ण, आर्द्र त्वचा पाई जाती है। नाडी-दाब (pulse pressure) और प्रकुचन रक्तदाब (systolic blood pressure) अधिक होती है।

ग्रैव के रोग में विसरित अवटु विवर्धन और द्वितीयक जीवविपी प्ररूप में पर्वकीय गलगण्ड पाया जाता है।

नेत्रोत्सेध के कारण कुछ विशिष्ट चिह्न प्रकट होते हैं।

स्टेलवाग (stellwag) का चिह्न—पक्ष्म विदर (palpebral fissure) चौड़ा हो जाता है तथा फलस्वरूप रोगी की दृष्टि घूरती हुई प्रतीत होती है।

वोनग्राफे (von graefe) का चिह्न—नेत्र गोलक को ऊपर-नीचे गतिशील करते समय ऊपरी पलक पिछड जाती है।

जिह्वा और अगुलियों में सुस्पष्ट कम्प (tremor) पाया जाता है। सूक्ष्म कम्प को देखने से नहीं, हाथ की फैली अगुलियों के स्पर्श से भली प्रकार अनुभव

किया जा सकता है। रोगी में मानसिक अस्थिरता होती है।

शर्करामेह (glycosuria) और अतिशर्करारक्तता (hyperglycaemia) की स्थिति भी विद्यमान हो सकती है। कैल्शियम सन्तुलन विकृत होने के कारण अस्थियो से खनिजों का अवक्षय होने लगता है तथा वे विरलित (rarefied) हो जाती हैं।

निदान

प्रायः निदान सरल होता है किन्तु कभी-कभी इस रोग को अत्रानहेतुक अतिरक्तदवाव (essential hypertension) से विभेदित करना कठिन हो सकता है। निदान की पुष्टि के लिए प्रतिअवटु औषधों का उपचाररूपी परीक्षण (therapeutic test) तथा BMR का निर्धारण किया जा सकता है।

चिकित्सा

यद्यपि स्वतः विसर्ग (remission) तथा रोगमुक्ति सम्भव है, ऐसा बहुधा नहीं होता।

मेडिकल चिकित्सा—रोगी को गंया विश्राम, प्रचुर द्रव तथा अल्प अवशेष वाला उच्च कैलोरी आहार—न्यूनतम 3000 कैलोरी—प्रदान करना चाहिये—आत्रेतर ग्लूकोज का प्रयोग आवश्यक है। प्रशामक के रूप में वाक्टुरेटो की आवश्यकता भी पड सकती है (उदाहरणतः दिन में दो-तीन बार 20 mg. ल्यूमिनाल, luminal), किन्तु इनका प्रयोग उत्तेजना उत्पन्न कर सकती है, ऐसी स्थिति में कोडीन तथा ब्रोमाइडो का प्रयोग श्रेयस्कर होता है।

आयोडीन के प्रयोग द्वारा एसिनस कालाइड से परिपूर्ण हो जाते हैं और अतिअवटुता का स्तर और उसके लक्षण कम हो जाते हैं। परन्तु इस विधि द्वारा स्थायी रोगमुक्ति सम्भव नहीं होती तथा प्रायः पुनरावृत्ति हो जाती है। आपरेशन से पूर्व आयोडीन का पोटेशियम आयोडाइड या ल्यूगोल (lugol) आयोडीन के रूप में प्रयोग लाभप्रद रहता है। आपरेशन के लिए आदर्श समय आयोडीन उपचार के 2-4 सप्ताह पश्चात् होता है। आयोडीन के प्रथम प्रयोग के समय होने वाली आशाजनक अनुक्रिया दैनिक प्रयोग द्वारा नहीं पायी जाती। इस कारण आयोडीन का प्रयोग केवल शल्यपूर्व उपचम के लिए ही करना उचित है।

थायोयूरैसिल (thiouracil) परिसचरणरत रक्त से अवटु द्वारा आयोडीन ग्रहण में बाधा डालता है तथा इस प्रकार हारमोन उत्पादन रोकता है।

मेथिलथायोयूरेसिल एक सशक्त किन्तु जीवविपात्मक (toxic) प्रभाव वाली औषध है। इसकी अपेक्षा प्रोपिलथायोयूरेसिल कम जीवविपात्मक है तथा अधिक समय तक प्रयुक्त की जा सकती है। अल्पकालप्रभावी होने के कारण इसका प्रयोग दिन में तीन बार तथा सोते समय करना होता है। दैनिक मात्रा 200-300 mg है, जब तक BMR का स्तर सून्य या ऋणात्मक न हो जाए, इसका प्रयोग चालू रखना चाहिये।

उपरिलिखित प्रतिअवटु (antithyroid) औषधों के जीव-विपात्मक प्रभाव गलदाह (sore throat), ज्वर, त्वचाशोथ और र्वेतकोशिकान्यूनता (leukopenia) हैं। कणिकाकोशिकान्यूनता (agranulocytosis) की ओर से पूर्णतः सजग रहना आवश्यक है। मेथिलथायोयूरेसिल को तुलना में प्रोपिलथायोयूरेसिल कहीं कम जीवविपात्मक है।

कार्बिमेज़ोल (carbimazole) नामक एक नवीन औषध, जो वाजार में नीयो-मर्कज़ोल (neo-mercazole) के नाम से उपलब्ध है, 20-40 mg प्रतिदिन की लघु मात्रा में पर्याप्त सन्नक्त पायी गई है। इसकी जीवविपत्ता अल्प है और यह थायोयूरेसिल वर्ग की भाँति गलगण्डजन (goitrogen) नहीं है।

औषध चिकित्सा निम्न दशाओं में उपयोगी होती है—छोटे, विसरित गलगण्ड से युक्त ग्रेव रोग (grave's disease), पुनरावर्ती अतिअवटुता, अल्प जीवन प्रत्याशा वाले रोगी।

एक्सरे चिकित्सा—प्रतिअवटु औषधों के प्रादुर्भाव के पश्चात् अतिअवटुता के लिए एक्सरे उपचार का प्रयोग समाप्तप्राय हो गया है। इसका प्रयोग शस्त्र-कर्मपूर्व उपक्रम के लिए, तथा शस्त्रकर्म के अयोग्य रोगियों में चिकित्सा के लिए, तब किया जाता है जब रोगी अवटु औषधों के प्रति असहनशील हो।

रेडियोएक्टिव आयोडीन—अवटु कृतक को विनष्ट करने की एक उत्तम विधि रेडियोएक्टिव आयोडीन 1319 का प्रयोग है। इसके लिए आवश्यक मात्रा का निर्धारण परिस्पर्शन द्वारा अवटु ग्रन्थि के अनुमानित आकार के अनुसार किया जाता है। किन्तु गलगण्ड के आकार का सही अनुमान कठिन होता है। अतः यथार्थ मात्रा निश्चित नहीं की जा सकती। रेडियोएक्टिव आयोडीन प्रयोग के पश्चात् 10 प्रतिशत रोगियों को मिक्सेडोमा हो जाता है जब कि अवपूर्ण अवटुउच्छेद (subtotal thyroidectomy) के पश्चात् यह सम्भावना 3 प्रतिशत होती है। इसके अतिरिक्त कुछ अवांछनीय प्रभाव विलम्बित रूप में भी पाये जा सकते हैं, उदाहरणतः अवटु में कार्सिनोमी परिवर्तन तथा तरुण स्त्रियों की

डिम्बग्रन्थि मे उत्परिवर्तन (mutation) रेडियोएक्टिव आयोडीन का प्रयोग उन्ही रोगियो मे करना चाहिए जो पुनरावर्ती अतिअवटुता मे पीडिन हो अथवा जिनकी आयु 45 वर्ष से अधिक हो ।

शल्यचिकित्सा—सर्वश्रेष्ठ विधि असम्पूर्ण अवटुउच्छेद (subtotal thyroidectomy) मानी गई हे । शस्त्रकर्मोत्तर मृत्युदर मे भी पर्याप्त कमी हुई हे, ऐसा अपेक्षाकृत उत्तम सज्ञाहरण, शल्यपूर्व उपक्रम और प्रतिअवटु औषधो द्वारा ही सम्भव हो सका हे ।

आपरेसन के सकेत निम्नलिखित हैं 40 वर्ष मे कम आयु तथा दीर्घ जीवन प्रत्याशा वाले अतिअवटु रोगी, प्रतिअवटु औषधो के प्रति अमन्यता (intolerance), बहुपर्वकीय गलगण्ड (multinodular goitre) की महगामी अतिअवटुता ।

शस्त्रकर्म पूर्वकाल मे BMR के अनुसार उच्च कैल्सि एव अल्प अवशेष वाला आहार देना चाहिए ।

प्रणामको का प्रयोग करते समय वायिटुरेटो की तुलना मे कोडीन व ब्रोमाइडो को प्राथमिकता देनी चाहिए । यदि स्थानीय सज्ञाहरण प्रयुक्त किया जाये तो आपरेसन से तुरन्त पूर्व मार्फॉन का प्रयोग किया जा सकता हे ।

हृदय को डिजिटलाइज (digitalize) करने के लिए डिजिटैलिस् का प्रयोग भी करना चाहिए ।

उपद्रवो के निवारण के लिए BMR को प्रसामान्य स्तर तक लाना आवश्यक हे । इस प्रयोजन के लिए सर्वप्रथम प्रतिअवटु औषधो का प्रयोग किया जाता हे तथा तत्पश्चात् उन औषधो के कारण उत्पन्न मवहनता और मुनूष्यता को दूर करने के लिए आपरेसन मे 2-4 सप्ताह पूर्व ल्यूगोल आयोडीन का सेवन कराया जाता हे । आयोडीन आरम्भ करने के एक सप्ताह पश्चात् तथा आपरेसन से दो सप्ताह पूर्व प्रतिअवटु औषधो का प्रयोग रोक देना चाहिए ।

सज्ञाहरण

आदर्श विधि स्थानीय अन्तःसञ्चरण सज्ञाहरण (infiltration anaesthesia) अथवा मार्फॉन द्वारा ग्रीवा रोध (cervical block) हे । पेंटोथाल (pentothal) गैस और आक्सीजन का प्रयोग भी पर्याप्त मन्तोपप्रद रहता हे ।

अवटुउच्छेदन (thyroidectomy)—अवशेषी तथा पुनरावर्ती अतिअवटुता के निवारण के लिए आवश्यक हे कि ग्रन्थि का पर्याप्त भाग ($\frac{5}{6}$ मे $\frac{2}{3}$) उच्छेदित

क्रिया जाए। आपरेजन के समय आवर्ती स्वरयन्त्र तन्त्रिका, ऊर्ध्व स्वरयन्त्र तन्त्रिका की बाह्य गाखा तथा परावटु ग्रन्थियों को सुरक्षित रखना चाहिए। गिराओ के माध्यम से वायु अन्त गल्यता (air embolism) न होने का ध्यान रखना भी आवश्यक है। अवटु ग्रंथ्या (thyroid bed) में रक्त सग्रह या हीमेटोमा तथा सीरम सग्रह न होने देने के लिए उचित हीमोस्टेसिस (रक्त-स्तम्भन) का पर्याप्त महत्त्व है। कालाइड सचय को रोकने के लिए क्षत के उपयुक्त निकास (drain) की व्यवस्था आवश्यक है।

उपद्रव—आवर्ती स्वरयन्त्र तन्त्रिका तथा परावटु के आहत होने के अतिरिक्त श्वासनली भी अभिघातग्रस्त हो सकती है। विरल अवसरो पर स्वरयन्त्र आकर्ष (laryngeal spasm) के कारण श्वासनली छेदन (tracheostomy) आवश्यक हो सकता है।

अवटु संकट (thyroid crisis) के लक्षण निम्नलिखित हैं : टाक्सिक (toxic) आकृति, अतिद्रुत नाडी, ताप अतिवृद्धि, मानसिक सम्भ्रान्ति, वमन। उचित शस्त्रकर्मपूर्व उपक्रम द्वारा इस दशा का आघटन कम किया जा सकता है। अवटु संकट का प्रकोप होने पर अन्तःगिरा आयोडीन और ग्लूकोज का प्रयोग करना चाहिए तथा क्षत का तनाव घटाने के लिए आवश्यकतानुसार एक-दो टाँके निकाल देने चाहिये।

अवटु संकट की भाँति हृदय क्षतिअपूर्ति (cardic decompensation) का भी निवारण सरल किन्तु उसका उपचार कठिन है। हृदय क्षतिअपूर्ति तथा हृद्वेशी विनाश वाले रोगियों के आपरेजन में भय अधिक होता है। यदि रोगी की आयु अधिक हो, वजन का ह्रास हो और नाडी दर व BMR के सकेतानुसार आयोडीन तथा प्रतिअवटु औषधों के प्रति अनुक्रिया मन्द हो तो प्राक्ज्ञान आशाजनक नहीं होता।

ग्रन्थि का पर्याप्त अपहरण न होने के कारण अवशेषी अतिअवटुता (residual hyperthyroidism) गेप रह सकती है। अतिअवटुताजनक घटकों के पुनर्भवन के कारण 5-10 प्रतिशत रोगियों में 4-5 वर्ष पश्चात् तक भी पुनरावर्ती अतिअवटुता (recurrent hyperthyroidism) बनी रह सकती है। इन दोनों प्रकार के रोगियों की प्रतिअवटु औषधों और रेडियोएक्टिव आयोडीन द्वारा चिकित्सा करनी चाहिए। यदि ग्रन्थि की अधिक मात्रा उच्छेदित की जाए तो अवटु अभाव की स्थिति उत्पन्न हो जाती है और रोगी को जीवन-भर अवटुसार का सेवन कराना होता है।

अवटु ग्रन्थि के दुर्दम अर्बुद

अवटु ग्रन्थि का कार्सिनोमा प्रायः पाया जाता है। उसका आघटन स्तन कार्सिनोमा की तुलना में दशांश होता है। पेपिली कार्सिनोमा युवा तथा वृद्धों में एक समान होता है तथा 25 प्रतिशत रोगी 20 वर्ष से कम आयु के होते हैं। यदि अवटु के एकल ग्रन्थिअर्बुद (solitary adenoma) का आकार विवर्धित हो, कठोरता समीपवर्ती ऊतक से भिन्न हो तथा लक्षण उत्पन्न हो तो, रोगी की आयु कुछ भी होने पर, विक्षति को सम्भाव्य दुर्दम (potentially malignant) समझना चाहिए।

अवटु ग्रन्थि का कार्सिनोमा क्लिनिकल दृष्टि से निम्नलिखित प्रकार का होता है पेपिली कार्सिनोमा, अपेपिली कार्सिनोमा या ग्रन्थिकारमिनोमा (adenocarcinoma), विविध प्ररूप (अविकसनीय या एनाप्लास्टिक)।

स्मरणीय है कि अधिकांश कार्सिनोमा विशुद्धतः किसी एक प्रकार के नहीं होते तथा इस कारण उनका वर्गीकरण करते समय भ्रान्ति उत्पन्न हो सकती है। मेटाप्लेजिया (metaplasia) या इतरविकसन के फलस्वरूप श्लेष्मी कोशिका कार्सिनोमा भी पाया जा सकता है।


पेपिली कार्सिनोमा (papillary carcinoma)

पेपिली कार्सिनोमा की दुर्दमता मन्द तथा विक्षेपन असाधारण होता है। अर्बुद के समीप तन्तुभवन का क्षेत्र विद्यमान होता है किन्तु सम्पुट नहीं होता। इसमें काचाभ व्यपजनन (hyaline degeneration) तथा कैल्सीभवन हो सकता है। विस्तार प्रायः लसीकावाहिकाओं द्वारा ग्रीवा के लसीका पर्वों तक होता है (चित्र 109)। कुछ रोगियों में अवटु ग्रन्थि का अर्बुद आकार में छोटा होता है तथा सर्वप्रथम लसीका विक्षेपो द्वारा ही स्वयं को प्रकट करता है। अन्य रोगियों में प्राथमिक अर्बुद विनाल तथा विक्षेप (metastases), यदि है भी तो, अत्यन्त विलम्बित होते हैं।

मन्द वृद्धि के कारण इस अर्बुद का प्राक्ज्ञान आशाप्रद होता है। रक्त द्वारा प्रसार की प्रवृत्ति बहुत कम होती है। यदि थाइराइड ग्रन्थि को लसीका पर्वों सहित निकाला जा सके तो रोगमुक्ति की लगभग पूरी सम्भावना होती है।

चिकित्सा

आदर्श चिकित्सा विधि लसीका पर्वों सहित पूर्ण हरण है। यदि वृहद



चित्र 109—अवट्ट ग्रन्थि का
कार्सिनोमा तथा लसीका पर्वों
में उसके द्वितीयक



चित्र 110—करोटि विक्षेपो से
युक्त अवट्ट कार्सिनोमा ।
दक्षिण खण्ड में एक लघु
प्राथमिक पर्वक विद्यमान है ।

अर्बुद का पूर्णोच्छेद न किया जा सके तो यथासंभव भाग का उच्छेद करके दोष को रेडोन बीज आरोपण (radon seed implantation) द्वारा या एक्स-किरणों द्वारा उपचारित करना चाहिए। रेडियोएक्टिव आयोडीन उद्ग्रहणशील अर्बुदों में 131 का प्रयोग किया जा सकता है।

अपेपिली कार्सिनोमा (Non-papillary carcinoma)

अकुरहीन या नोनपेपिलरी कार्सिनोमा प्रायः 50 वर्ष से अधिक आयु की स्त्रियों में होता है। प्रायः यह पूर्वस्थित ग्रन्थिअर्बुदीय गलगण्ट (adenomatous goitre) में दुर्दम परिवर्तन के फलस्वरूप उत्पन्न होता है। उसके चारों ओर एक मुनिच्छित सम्पुट होता है जो अर्बुद द्वारा आक्रान्त हो सकता है। इसका प्रसार प्रायः नहीं होता किन्तु गिराओ द्वारा फफुन व अस्थियों तक प्रसार शीघ्र व बहुधा होता है। सामान्य विक्षेप स्थल कर्णोटी, कर्णक तथा लघ्वी अस्थियों के छोर हैं (चित्र 110)। इन विक्षेपों की यह विशेषता है कि वे हार्मोन संचित करने में, अतः सम्पूर्ण अवटु ग्रन्थि उच्छेदिन करने पर भी वे अल्पअवटुता के लक्षण उत्पन्न नहीं होने देते।

क्लिनिकल स्वरूप

सामान्यतः लक्षण एक ऐसे पूर्वस्थित गलगण्ट के समान होते हैं जिनके आकार में हाल ही में वृद्धि हुई हो। ग्रन्थि के एक गण्ट में कठोर, अर्कलीभूत अर्बुद की उपस्थिति दुर्दमता की परिचायक होती है। यदि पूर्वस्थित अर्बुद गभीर अवयवों से स्थानवद्ध हो जाये तथा निगमन पर गतिशील न हो तो उसमें दुर्दमता की उत्पत्ति समझनी चाहिए। उस अवस्था में एक अथवा दोनों स्वर यन्त्र तन्त्रिकाओं का घान पाया जा सकता है। पीडा आवश्यक नहीं है। उस अवस्था में प्रायः अनिअवटुता नहीं होती। यदि अनिअवटुता की स्थिति विद्यमान हो तो दुर्दमता का निदान मन्दिरध है।

कुछ परिस्थितियों में क्लिनिकल आधार पर रीडल (Reidel) के अवटु-शोध और कार्सिनोमा में विभेदन कठिन हो सकता है तथा उस प्रयोजन के लिए वायोप्सी (जीवोतिपरीक्षा) आवश्यक हो सकती है।

जब अवटु के दोनों खण्ड प्रभावित हों, ग्रन्थि स्थानवद्ध हो अथवा एक या दोनों स्वर तन्त्रुघातग्रस्त हों तो रोग की दुःसाध्य व शस्त्रकर्म के अयोग्य समझना चाहिए। फेफड़ों व अस्थियों में दूरस्थ विक्षेपन होने पर भी शल्यचिकित्सा उपयोगी नहीं होती।

चिकित्सा

परिस्थिति सब प्रकार उपयुक्त होने पर अकुरकहीन कार्सिनोमा की चिकित्सा की आदर्श विधि अवटु गिराओ, अवटु के एक या दोनो खण्डो तथा प्रभावित ओर की ग्रीवागिरा (jugular vein) का उन्मूलक उच्छेद है। किन्तु अधिकांश रोगियो मे ऐसा व्यापक हरण सम्भव नहीं होता तथा प्रशामक साधनो का प्रयोग करना पडता है। इस प्रयोजन के लिए अवटु ग्रन्थि और सम्बन्धित द्वितीयको का एक्सरे किरणन किया जा सकता है।

रेडियोएक्टिव आयोडीन—अतिअवटुता और अवटु कार्सिनोमा सामान्यतः एक साथ कदापि नहीं पाये जाते। कार्सिनोमा प्रायः रेडियोएक्टिव आयोडीन को ग्रहण नहीं करता, तथापि विक्षेपो या मेटास्टेसिसो मे ऐसा हो सकता है। यदि रेडियोएक्टिव आयोडीन का उपयोग सम्भव न हो और विक्षेप विद्यमान हो तो ¹³¹I. द्वारा चिकित्सा अवश्य करनी चाहिए। अधिकांश रोगियों से सन्तोपप्रद प्रशमन और कुल मे रोगमुक्ति की सम्भावना होती है।

अपविकसन कार्सिनोमा (anaplastic carcinoma)

प्रसामान्य थाइरायड ग्रन्थि मे अपविकसन के फलस्वरूप कार्सिनोमा उत्पन्न होकर शीघ्र ही समीपवर्ती सरचनाओ पर दबाव डाल सकता है। विक्षेप और स्वर तन्तुओं का घात शीघ्र ही प्रकट हो जाता है।

शल्य चिकित्सा प्रायः असम्भव होती है। प्रशामक एक्सरे उपचार किया जा सकता है किन्तु लगभग सभी रोगियो मे पुनरावृत्ति हो जाती है।

सार्कोमा

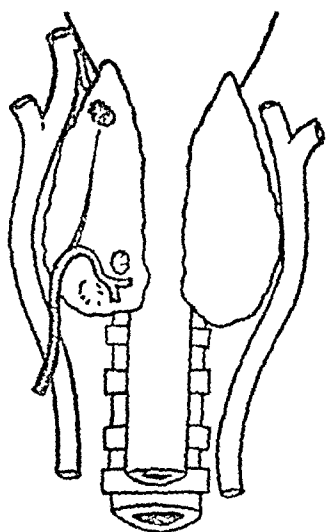
अवटु ग्रन्थि के सयोजी ऊतक से व्युत्पन्न होने वाले इस दुर्दम अर्बुद के दो प्ररूपो का उल्लेख किया गया है—दुर्दम लसीकार्बुद (malignant lymphoma) और तर्कु-कोशिका सार्कोमा (spindle cell sarcoma)। इन प्ररूपो के निदान के लिए ऊतिकीय अध्ययन किया जाता है।

एक्सरे उपचार द्वारा इस अवस्था मे कुछ लाभ पहुँचता है किन्तु पुनरावर्तन प्रायः पाया जाता है।

परावटु (Parathyroid) ग्रन्थियां

चिरकाल तक चिकित्साविज्ञान परावटु ग्रन्थियो के अस्तित्व से अनभिज्ञ था

तथा तत्सम्बन्धी रोगों के लिए अचट्ट ग्रन्थि को उत्तरदायी समझा जाना था। 1880 में सैंडस्ट्रोम (Sandstrom) ने इन ग्रन्थियों को पृथक् रूप में पहचाना। 1909 में मैककैलम (Maccallum) और वोएग्लिन (Voegtlin) ने निर्दिष्ट किया कि पराचट्ट ग्रन्थिया कैल्शियम चयापचय को नियंत्रित करती हैं। हेंसन (Hanson), तथा 1925 में कोलिप (Collip) ने स्वतन्त्र रूप से पराचट्ट हार्मोन का अस्तित्व प्रमाणित किया। उन हार्मोन को कोलिप यूनिट द्वारा व्यक्त किया जाता है—एक यूनिट हार्मोन की उस मात्रा के एक-घटा-नी भाग के समान है जो 20 kg वजन के प्रसामान्य कुत्तों में अंतःपेशी-उत्तेजन के पश्चात् सीरम कैल्शियम का स्तर 15 घंटे में औसतन 5 mg प्रति 100 ml घटा दे।



चित्र 111—पराचट्ट ग्रन्थियों का निम्न अवट्ट धमनी से मंत्रां, पीछे की ओर से

शरीररचना (Anatomy)

थाइरायड ग्रन्थि के पीछे की ओर पराचट्ट ग्रन्थियों की दो जोड़ियाँ स्थित होती हैं। इनकी स्थिति अनियमित होती है। ऊपरी जोड़ी प्रयोग गण्ड के ऊर्ध्व एक-तिहाई और निम्न दो-तिहाई के मध्य पर स्थित होती है; निम्न जोड़ी निम्न अवट्ट धमनी के निकट साहचर्य में, उसके ऊपर या नीचे, स्थित होती है (चित्र 111)। पराचट्ट की आकृति अंडाकार, लंबाई 3-4 mm और रंग विविध होता है—बचपन में गुलाबी, यौवनारंभ में भूरा और वयस्कत्वस्था में पीला। उनका सभरण निम्न अवट्ट धमनी की शाखाओं द्वारा होता है। प्रायः पराचट्ट ग्रन्थियाँ अवट्ट सपट के बाहर स्थित होती हैं किन्तु कुछ व्यक्तियों में अवट्ट ग्रन्थि के भीतर भी पाई जाती हैं।

शरीरक्रिया विज्ञान (Physiology)

परावटु हारमोन का रक्त में कैल्शियम स्तर के सतुलन से घनिष्ठ संबंध है। सपूर्ण परावटु ऊतक के अपहरण का परिणाम घातक होता है—सीरम कैल्शियम के स्तर में तीव्र ह्रास हो जाता है और टिटैनी या अपतानिका के कारण आक्षेपी ग्रह (convulsive seizures) प्रकट होने लगते हैं।

रक्त का कैल्शियम लगभग पूर्णतः प्लाज्मा में स्थित होता है। प्रसामान्य सीरम कैल्शियम स्तर 9-11 mg प्रति 100 ml है, इसका 50 प्रतिशत प्रोटीन-बद्ध और 50 प्रतिशत आयनों के रूप में मुक्त और विसरणशील (diffusible) होता है। इन दोनों प्ररूपों में साम्य (equilibrium) होता है।

परावटु हारमोन की क्रियाविधि निश्चित रूप से ज्ञात नहीं है। इस संबंध में दो मत हैं। (1) यह वृक्क नलिकाओं में फास्फोरस देहली (phosphorus threshold) को कम करता है; फलस्वरूप होने वाली फास्फोरस हानि के कारण ककाल से फास्फोरस तथा, साथ ही, कैल्शियम चलायमान हो जाता है। इस प्रकार होने वाली अतिकैल्शियमरक्तता के कारण कैल्शियम का उत्सर्जन बढ़ जाता है। (2) यह अस्थिप्रसूओं (osteoplasts) को अस्थिभजकों (osteoclasts) में परिणत करता है, फलस्वरूप ककाल के कैल्शियम और फास्फोरस चलायमान होकर उत्सर्जित होने लगते हैं।

पिट्यूटरी द्वारा एक परावटुप्रेरक (parathyrotropic) हारमोन की उत्पत्ति परिकल्पित की गई है, किंतु इसे अभी सिद्ध नहीं किया जा सका है। कुछ लोगों का मत है कि रक्त के आयनीकृत कैल्शियम स्तर में ह्रास परावटु क्रिया के लिए प्रेरक होता है।

अल्पपरावटुता (Hypoparathyroidism)

हेतुकी

अल्पपरावटुता निम्न प्रकार उत्पन्न हो सकती है . असपूर्ण या आंशिक अवटुउच्छेद करते समय परावटुओं का आकस्मिक अपहरण, परावटु अर्बुद उच्छेदित करने के पश्चात् अन्य परावटु ग्रंथियों का अनुपस्थित या अक्रियाशील पाया जाना, अज्ञातहेतुक।

अवटुउच्छेदन के पश्चात् 8-10 प्रतिशत रोगियों में अल्पस्थायी 'अल्पपरावटुता' उत्पन्न हो जाती है, किंतु उत्तम शल्यविधि के कारण अब यह घटना कम होती जा रही है।

श्लयोत्तर परावटु टिटैनी (tetany) या अपतानिका आपरेशन के 2-4 दिन पश्चात् हाथों और बाहुओं की इनजनाइट के रूप में प्रकट होती है। उस अवस्था में विशिष्ट हाथ और अग्रबाहु पेशियों का उद्वेगन, स्फुरण तथा दीर्घ पीडायुक्त आकर्षण पाये जाते हैं। इन हस्त-पाद आकर्षणों (carpo-pedal spasms) के कारण एक विशेष प्रकार का 'दाईं हस्त' (accoucheur hand) हो जाता है—इस दशा में करम-अगुलान्थि मधिया अर्द्धआकुचित, अतगअगुलान्थि मधियाँ प्रसारित और अगूठा व छोटी अगुलि हथेली की ओर मुड़ी होती हैं।

स्वरयत्र, आनन और उदर की पेशियाँ भी प्रभावित हो सकती हैं तथा फल-स्वरूप कठघर्षर (stridor) और वमन हो सकता है। प्रायः यह उद्वेगन धीरे-धीरे लुप्त हो जाता है किन्तु कभी-कभी कुछ मिनट से कुछ घंटों तक रहकर प्राणघातक मित्र हो सकता है।

टिटैनी (tetany) या अपतानिका के कुछ विशेष चिह्न होते हैं तथा ये अव्यक्त टिटैनी के निदान में सहायक होते हैं।

चोस्टेक (Choostek) का चिह्न—कान के ठीक सामने और नीचे की ओर आनन तंत्रिका को थपकी देने पर आनन पेशियाँ स्फुरित हो जाती हैं।

ट्रोसो (Trousseau) का चिह्न - ऊर्ध्व बाहु पर 1-5 मिनट तक सिस्टोलिक रक्तदाब से अधिक दबाव डालने से हस्तपाद आकर्षण (carpopedal spasm) उत्पन्न हो जाता है।

अर्ब (Erb) का चिह्न—न्यून वैद्युत उद्दीपन के फलस्वरूप अतिशय पेशी अनुक्रिया पाई जाती है।

निदान

अल्पपरावटुता के निदान में निम्नलिखित से सहायता मिलती है : अवटु आपरेशन का इतिवृत्ति, एक्सरेचित्रण (परावटु ग्रन्थियों का कैल्सीभवन जाचने के लिए) सीरम कैल्शियम और फास्फोरस का आभाषण। यह स्मरणीय है कि निम्नलिखित दशाओं में परावटु विकार के बिना भी टिटैनी हो सकती है। (1) जब सीरम कैल्शियम अल्प हो, उदाहरणतः रिकेट्स, अस्थिमृदुता (Osteomalacia), सीलियक (coeliac) रोग, स्प्रू (sprue), अज्ञातहेतुक वसापुरीप (idiopathic steatorrhoea)। अल्पपरावटुता के विपरीत इस दशा में सीरम फास्फोरस का स्तर वर्धित होने के स्थान पर सामान्य रहता है। (2) जब सीरम कैल्शियम की मात्रा प्रसामान्य हो किन्तु आयनित कैल्शियम अल्प हो। ऐसा एल्केलोसिस या क्षारमयता की अवस्था में होता है, जो निम्नलिखित

कारणों से उत्पन्न हो सकती है . जठरनिर्गम अवरोध (pyloric obstruction) के परिणामरूप प्रबल वमन, अतिसवातन (hyperventilation), पेप्सी ब्रण की चिकित्सा में क्षारों का दीर्घ काल तक प्रयोग ।

चिकित्सा

10 प्रतिशत कैल्शियम ग्लूकोनेट का 10 ml पुनः पुन अंतःशिरा इंजेक्शन टिटेनी को नियंत्रित करता है । एक-दो दिन तक प्रति आठ घण्टे पश्चात् 30 यूनिट परावटु सार का अंतःपेशी इंजेक्शन भी सहायक होता है । आहार में फास्फोरस अतग्रहण में ह्रास और कैल्शियम अतग्रहण में वृद्धि, तथा प्रतिदिन 40,000 यूनिट कैल्सिफेरॉल (calciferol) का प्रयोग, अल्पपरावटुता के प्रभाव के दूर करने में सहायक होता है । कभी-कभी मृत-जात शिशुओं से प्राप्त परावटु ग्रन्थियों का आरोग्य भी सतोपप्रद परिणाम प्रदान करता है ।

अतिपरावटुता (Hyperparathyroidism)

प्राथमिक अतिपरावटुता प्रायः अर्बुद (ग्रन्थिअर्बुद) के कारण तथा कभी-कभी अज्ञातहेतु अतिविकसन के कारण होती है । इसके फलस्वरूप व्यापक तंतुल अस्थिशोथ (generalised osteitis fibrosa) उत्पन्न हो जाता है जिसे अस्थि का तंतुपुटी रोग (fibrocystic disease) या वोन रेकलिंगाउसन (von Recklinghausen) का रोग भी कहते हैं । प्राथमिक अतिपरावटुता में कैल्शियम और फास्फोरस का उपापचय विकृत होने के कारण वृक्क अश्मरी (renal calculi) और विक्षेपी कैल्सीभवन (metastatic calcification) उत्पन्न हो जाते हैं ।

अतिपरावटुता का कारण अज्ञात है । इस अवस्था के अभिलक्षण अस्थियों से फास्फोरस और कैल्शियम के चलायमान होने के कारण प्रकट होते हैं, फलस्वरूप अस्थियों में विरलन और तंतु ऊतक द्वारा प्रतिस्थापन हो जाता है ।

पेराथायराइड ग्रन्थि में अर्बुद उपस्थित होने पर उसका आकार छोटा (प्राय 2-3 cm व्यास) होता है ।

क्लिनिकल अभिलक्षण

पीठ और हाथ-पैरों में पीडा होती है तथा पेशियों की निर्बलता और असमन्वय (incoordination) के कारण रोगी को चलने में कष्ट होता है । भूख न लगने के कारण रोगी का वजन घट जाता है तथा कमजोरी अधिक हो सकती है ।

विलम्बित अवस्था में पेजियों की निर्बलता और अल्पतानता (hypotonia) बहुपिपासा और बहुमूत्रता पाये जाते हैं। सीरम कैल्शियम का स्तर अधिक होता है। विकिरणी चित्र में हड्डियों का विकैल्सीभवन (decalcification) तथा उनमें अनेक स्थानों पर अनियमित तन्तुभवन के क्षेत्र बन जाते हैं, फलस्वरूप अस्थियों में पुटियों (cysts) की उपस्थिति का भास होता है। वैकृत अस्थि-भंग और विकट विरूपता भी पाई जा सकती है।

इन रोग में वृक्क में अम्मरी, मूत्र में कणिकीय कास्ट (granular casts) तथा फुफ्फुम और हृदयावरण में विक्षेपी कैल्सीभवन पाया जा सकता है। कुछ रोगियों में बाहिका अतिरक्तदाव भी देखा गया है।

सीरम कैल्शियम 9-11 mg प्रति 100 ml के प्रसामान्य स्तर से बढ़कर 14-18 mg हो जाता है। सीरम फास्फोरम कम, लगभग 1-3 mg प्रति 100 ml होता है। सीरम एल्केलाइन फोस्फेटेज (serum alkaline phosphatase) 3-13 K-A यूनिटों (King-Armstrong units) के प्रसामान्य स्तर में अधिक होता है। कैल्शियम और फास्फोरम का अन्तर्गहन कम होने पर भी मूत्र में उनका निकाल सामान्य से अधिक मात्रा में होता है। अतिपरावटुता में कैल्शियम की मात्रा मल की अपेक्षा मूत्र में अधिक निष्कामित होती है।

चिकित्सा

यदि अतिपरावटुता की उत्पत्ति अर्बुद के कारण हो तो उसका अपहरण करना चाहिये, यद्यपि आपरेजन के समय अर्बुद को खोजना कठिन हो सकता है। यदि अतिपरावटुता मात्र अतिविकसन के कारण हो तो ग्रन्थियों का अपहरण स्थायी लाभ प्रदान नहीं करता।

द्वितीयक अतिपरावटुता (Secondary hyperparathyroidism) अपाती अल्प सीरम कैल्शियम के प्रति एक क्षतिपूरक प्रतिक्रिया के रूप में प्रकट होती है। ऐसा रिकेट्स, अस्थिमृदुता (osteomalacia), दुग्धस्राव (lactation), चिर-काली वृक्क पात (renal failure) आदि अवस्थाओं में पाया जाता है। इन रोगियों को द्वितीयक अतिपरावटुता की नहीं, केवल मूल रोग की चिकित्सा की आवश्यकता होता है।

पीयूष ग्रन्थि (Pituitary Gland)

शरीर-रचना तथा शरीर-क्रिया (anatomy and physiology)

पीयूष या पिट्यूटरी ग्रन्थि अतःस्रावी ग्रन्थियो मे सर्वाधिक महत्त्वपूर्ण है तथा अन्य ग्रन्थियो को नियन्त्रित करती है। इस व्यापक नियन्त्रण के कारण ही इसे “अतःस्रावी आर्केस्ट्रा के निर्देशक” की सजा दी जाती है। इसके निम्नलिखित भाग हैं : अग्र खंड (anterior lobe), पश्च खंड (posterior lobe), मध्य खंड (intermediale lobe), पार्स ट्यूबरेलिस (Pars Tuberalis)।

अग्र खंड (anterior lobe) से निम्नलिखित हारमोन उत्पन्न होते हैं : वृद्धि हारमोन (growth hormone); (2) जननग्रन्थिप्रेरक (gonadotrophic) हारमोन—(अ) फालिकल उद्दीपक (follicle stimulating) तथा (ब) ल्यूटिनोकारक (luteinizing) हारमोन; (3) अवटुप्रेरक (thyrotrophic) हारमोन; (4) अधिवृक्क-कार्टेक्स प्रेरक (adreno-cortico-trophic) हारमोन; (5) दुग्धजनक (lactogenic) हारमोन।

पिट्यूटरी तथा अन्य अतःस्रावी ग्रन्थियो के मध्य साम्य होता है तथा उनके हारमोन परस्पर नियन्त्रक प्रभाव डालते हैं।

पश्च खंड से निम्नलिखित घटक उत्पन्न होते हैं :

- (1) गर्भाशय सकोचक घटक या औक्सीटोसिक फैक्टर (oxytocic factor)—alpha hypophamine
- (2) वेसोप्रेसिन (vasopressin)—beta hypophamine ;
- (3) मूत्रलतारोधी (antidiuretic) घटक।

पीयूष ग्रन्थि के अर्बुद

इनके निम्न प्रकार हैं।

(1) अग्रखंड से उत्पन्न होने वाले अर्बुद (अ) वर्णविरागी (chromophobe) कोशिकाएं—इनका कोशिकाद्रव्य अकणिकीय होता है तथा ये हारमोन का निर्माण नहीं करती; (आ) वर्णरागी (chromophil) कोशिकाएं—इनका कोशिकाद्रव्य कणिकीय होता है तथा अभिरजी गुणो के अनुसार ये (1) अम्लरागी (acidophil) तथा (2) क्षाररागी (basophil) होती हैं।

(2) उपकला कोशिका शेषो (cell rests) से उत्पन्न होने वाले अर्बुद—ये कोशिका शेष रथके के कोष्ठ (Rathke's pouch)के अवगिष्ट चिन्ह होते हैं, जो अग्र खंड, मध्य खंड तथा पार्स ट्यूबरेलिस को जन्म देता है।

पिट्यूटरी के पश्च छड के प्राथमिक अर्बुद नहीं पाये जाते किन्तु इस भाग में विक्षेपी कार्मिनोमा हो सकता है।

सर्वाधिक पाए जाने वाले अर्बुद कपालग्रसनी अर्बुद (craniopharyngiomas) या अधिपर्याणिका सिस्ट (suprasellar cysts) तथा अग्र छड के ग्रथिअर्बुद है। कपाल-ग्रसनीअर्बुद तथा अभिरजकद्वेपी ग्रथिअर्बुद का आकार बढ़ता है तो समीपवर्ती अवयवों पर दबाव के लक्षण प्रकट होते हैं। अम्बरागी और धाररागी अर्बुद म्यानी दबाव के अतिरिक्त हारमोन के अतिग्राह्य द्वारा भी प्रभाव डालते हैं।

आघटन

75 प्रतिशत ग्रथिअर्बुद वर्णविरागी (chromophobe) होते हैं। इनका आघटन प्राय वयस्को में होता है, बच्चों और किशोरों में यह विरल होते हैं। 10 प्रतिशत रोगी लक्षणरहित होते हैं। धाररागी या बेमरागी (basophilic) ग्रथिअर्बुदों का आघटन विरल होता है।

अधिपर्याणिका पुटी (suprasellar cysts) बचपन और किशोरावस्था में बहुषटित होते हैं किन्तु मंद बुद्धि के कारण लक्षण विलम्ब से प्रकट होते हैं। राथके (Rathke) के कोष्ठ की पुटी विरल होती है।

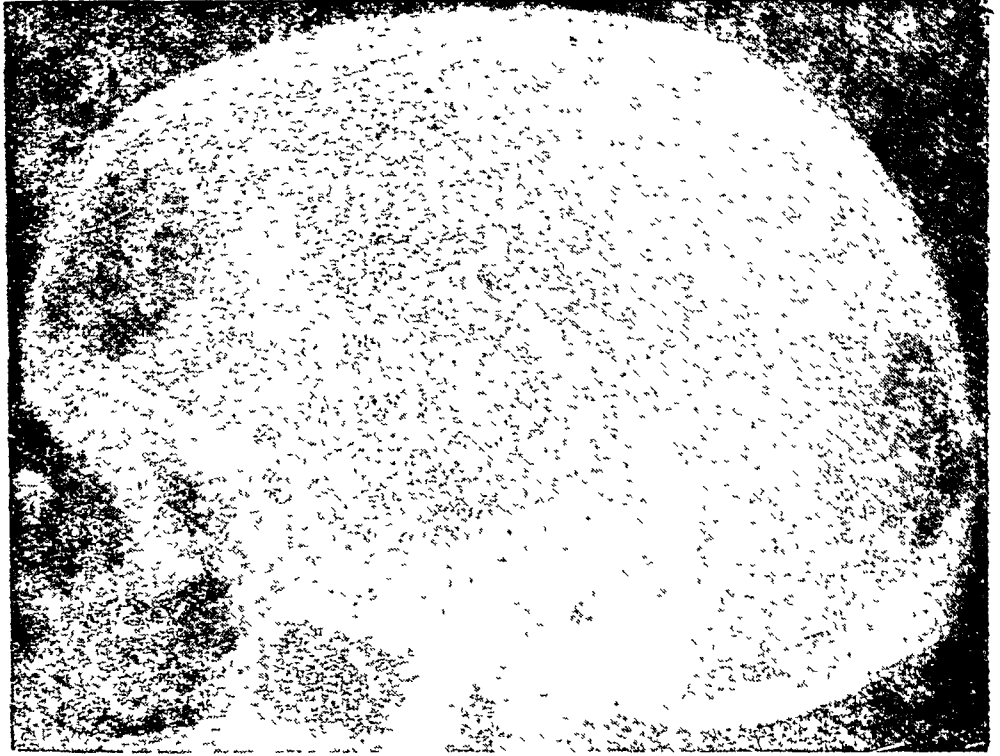वैकृत परिवर्तन

अधिकांश ग्रथिअर्बुद सुदम होते हैं। दुर्दम ग्रथिअर्बुद ममग्र पिट्यूटरी अर्बुद के 2 प्रतिशत से कम होते हैं तथा इनका प्ररूप सदा वर्णविरागी होता है। अपर्याप्त रक्त सभरण के कारण बड़े आकार के ग्रथिअर्बुदों में पुटी व्यपजनन हो सकता है।

पर्याणिका (sella turcica) गुब्बारे के समान फूली होती है तथा अग्र और पश्च स्थाणुक प्रवर्ध (clinoid processes) अपरदित हो जाते हैं। अधिव्यत्यासिका (optic chiasma) तथा जंतूक वायु विवर (sphenoidal air sinus) पर भी दबाव पड़ सकता है। यदि गह्वर शिरानाल (cavernous sinus), हाइपोथैलेमस और मस्तिष्क के ललाट व शख खंडों पर आक्रमण हो तो दुर्दम ग्रथिअर्बुद की उपस्थिति समझनी चाहिये।

पुटीयुक्त कपालग्रसनीअर्बुद पर्याणिका डायफ्राम (diaphragma sellae) के ऊपर स्थित होने के कारण अधिपर्याणिका पुटी (suprasellar cyst) कहलाते हैं। इनके अतिरिक्त ठोस कपालग्रसनीअर्बुद भी पाये जा सकते हैं। विस्फारण

के फलस्वरूप अधिपर्याणिका पुटी अधि व्यत्यासिका, हाइपोयेलेमन तथा स्वयं पिट्यूटरी ग्रन्थि पर दबाव डालती है। रायके के कोष्ठ (Rathke's pouch) की वास्तविक पुटी अंतःपर्याणिक (intraocular) होती है। ये अति विरल सिस्ट अग्र एव पश्च खंडों के मध्य स्थित होती है तथा पीयूष ग्रन्थि पर दबाव डालती है।



चित्र 112—पर्याणिका का गुब्बारे के समान फूलना

निलनिकल अभिलक्षण

गिरपीडा की तीव्रता विविध होती है। विशिष्ट दृष्टिदोष निम्नलिखित हैं अधिबिंदु (blind spot) का विवर्धन, प्राथमिक दृष्टि-तंत्रिका शोष (primary optic atrophy), दृष्टि की कीलकरूपी हानि—इसका यथार्थ क्षेत्र दृष्टि तंत्रिका व्यत्यासिका (optic chiasma) और अर्बुद की परस्पर स्थिति पर निर्भर होता है, किन्तु प्रधानतः ऊर्ध्व शंख चतुर्थांश (upper temporal quadrants) प्रभावित होते हैं। गह्वर शिरानाल की दीवार में स्थित तृतीय


कपाल-तंत्रिका पर दबाव के कारण द्विदृष्टि (diplopia) प्रकट हो सकती है। पेपिलोडीमा (papilloedema) प्रायः नहीं पाया जाता।

प्रमस्तिष्क-मेरु द्रव में प्रोटीन का स्तर अधिक हो सकता है।

चित्र 112 में पर्याणिका (sella turcica) का गुब्बारे के समान फूलना तथा अग्र और पश्च क्लिनाइड प्रवर्धों का अपरदित होना दिखाया गया है।

कपालग्रसनीअर्बुद के मुख्य लक्षण गिरपीड़ा, वमन तथा अक्षिविम्ब शोफ या पेपिलोडीमा (papilloedema) हैं। दृष्टि तंत्रिका-व्यत्यासिका (optic chiasma) पर दबाव के कारण दृष्टि-विकार तथा हाइपोथैलेमस पर दबाव के कारण फ्रोलिच संलक्षण (Frohlich's syndrome) और उदकमेह (diabetes insipidus) उत्पन्न हो जाते हैं।

चित्र 113 में अनियमित कॅल्मीभवन दिखाया गया है जो अधिपर्याणिका पुटियों में अति स्पष्ट है।



चित्र 113—एक अधिपर्याणिका पुटी का व्यापक कॅल्सीभवन चिकित्सा

चिकित्सा के लिए विकिरण अथवा गस्त्रकर्म द्वारा अपहरण किया जाता है। दोनों साधनों का मयुक्त प्रयोग भी किया जा सकता है।

यदि दृष्टि-विकार उपस्थित न हो तो अर्बुद का विकिरण सतोपप्रद रहता है। पुटियों, पुटीयुक्त अर्बुदों तथा दृष्टिदोष-युक्त दिक्षतियों के लिए गस्त्र-चिकित्सा श्रेयस्कर है।

अतिपीयूषता (Hyperpituitarism)

भीमकायता (giagantism)

भीमकायता यौवनारभ से पूर्व उत्पन्न होने वाले अम्लरागी ग्रथिअर्बुद के कारण होती है। इस अवस्था में लम्बी अस्थियों की अत्यधिक वृद्धि होती है। भीमकायता के साथ ही शाखादीर्घता (acromegaly) भी प्रकट होने के कारण शाखाअंगो की लम्बाई धड़ की तुलना में अनुपात से अधिक पायी जा सकती है। पैगियाँ प्रायः दुर्बल होती हैं किंतु कुछ रोगी बलवान होते हैं। 7 फुट 6 इंच तथा इससे भी अधिक शरीर लम्बाई पाई गयी है।

चिकित्सा शाखादीर्घता के समान ही की जाती है।

शाखादीर्घता (acromegaly)

शाखादीर्घता ऐसे अम्लरागी ग्रथ्यर्बुद (acidophil adenoma) के कारण उत्पन्न होती है जो यौवनारभ के पश्चात् प्रकट होता है जब एपीफाइसिस जुड़ चुकती है। मृदु ऊतक स्थूल हो जाते हैं तथा हाथो, पैरो और चेहरे की अस्थियाँ विवर्धित हो जाती हैं। अस्थि परिवर्तन सममित होते हैं तथा कार्टेक्स स्थूल होता है, अस्थि-रेखाएँ (bony markings) तथा उत्सेध सुस्पष्ट हो जाते हैं। प्रायः ललाटास्थि, ऊर्ध्वहनु (maxilla), अधोहनु (mandible), कग्रेसक तथा हाथो और पैरो की हड्डियाँ प्रभावित होती हैं। आनन अस्थियों के प्रभावित होने के कारण चेहरा सिंहसमान (leonine) हो जाता है। अधोहनु ऊर्ध्वहनु से आगे को बढ़ा होता है, उदगतहनु (prognathia)। करोटि स्थूल होती है तथा कुब्जता (kyphosis) विद्यमान हो सकती है।

हृदय, स्वरयंत्र, जिह्वा, आमाशय और आभ्यन्तराग अतिपुष्ट होते हैं। गिर-वेदना अविरत होती है तथा दुसाध्य हो सकती है, जो अर्बुद अपहरण के पश्चात् भी अत नही होती।

सीरम अकार्बनिक फास्फोरस का स्तर अधिक होता है किंतु कैल्शियम और फास्फेटेज (phosphatase) सामान्य होते हैं।

चिकित्सा

अर्बुद की सक्रियावस्था में विकिरण करने से उसकी सक्रियता घटायी जा सकती है। शस्त्र अपहरण तभी करना चाहिए जब दृष्टिविकार विद्यमान हो, अन्यथा विकिरण उपचार श्रेयस्कर होता है।

कुशिंग रोग (Cushing's syndrome)

इसका वर्णन अधिवृक्क ग्रन्थियो के अतर्गत किया गया है।

अल्पपीयूषता (Hypopituitarism)

अग्र खंड

अल्पपीयूषता अग्र खंड के पूर्ण या आंशिक विनाश के फलस्वरूप प्रकट होती है जिसके अनेक कारण हो सकते हैं। प्रायः यह एक बहुग्रन्थिल अल्पक्रिया के रूप में लक्षित होती है—शारीरिक वृद्धि रुक जाती है तथा अवटु, जननग्रन्थि और अधिवृक्क कार्टेक्स के हार्मोनो की मात्रा अपर्याप्त होती है। अल्पशर्करा-रक्तता (hypoglycaemia) भी पाई जा सकती है।

अल्पपीयूषता की अभिव्यक्ति वामनता (dwarfism) और शिशुता (infantilism) के रूप में भी हो सकती है।

सिमोड रोग (Simmond's disease)

पिट्यूटरी या पीयूष ग्रन्थि का परिगलन प्रायः प्रसूति प्लूतिका के फलस्वरूप रक्त वाहिकाओं की अतःशल्यता या घनास्रता के कारण होता है। ग्रन्थिअर्बुद के दबाव तथा राजयक्ष्मा के कारण भी ऐसा हो सकता है।

रोगी की आकृति कालपूर्व जराजीर्ण व्यक्ति के समान होती है, चेहरे पर झुर्रियाँ पड़ जाती हैं तथा चिरकारी क्षीणता विद्यमान होती है। जघन प्रदेश और बगल के बाल गिर जाते हैं।

इस दशा की चिकित्सा अवटु तथा वृषण के हार्मोनो द्वारा प्रतिस्थापन उपचार (replacement therapy) है।

सकट के समय अंतःशिरा मार्ग द्वारा 50-100 mg एड्रेनल कार्टेक्स सार (adrenal cortical extract) तथा 24 घंटे की अवधि में ग्लूकोज और सोडियम क्लोराइड का आधान किया जाता है। अनुरक्षण (maintenance) के लिए प्रतिदिन 1-5 mg डेसआक्सीकार्टिकोस्टीरोन एसिटेट (desoxycorticosterone acetate) प्रदान किया जाता है। अल्पजननग्रन्थिता (hypogonadism) के नियंत्रण की सर्वोत्तम विधि सप्ताह में तीन बार 500-1000 यूनिट जरायुज गोनेडोट्रोफिन (chorionic gonadotrophin) का प्रयोग है।

पश्च खंड

फ्रोलिक संलक्षण (frohlich's syndrome)

इस अवस्था में स्थूलता और जननांगों का अल्पविकसन (hypoplasia) पाया जाता है, अतः इसे वसा-जननग्रथि दुष्पोषण (adiposo-genital dystrophy) भी कहते हैं। पुरुषों के शरीर में चर्बी का वितरण स्त्रियों के समान होता है। इस सिंड्रोम में वामनता और उदकमेह भी पाये जाते हैं।

यह दशा कपालग्रसनी अर्बुद (craniopharyngioma) या ग्रंथिअर्बुद (adenoma) द्वारा दबाव के कारण प्रकट हो सकती है। यदा-कदा करोटि आधार (base of skull) का अभिघात भी इसके लिए उत्तरदायी हो सकता है।

पुरुषों में टेस्टोस्टेरोन (testosterone) तथा स्त्रियों में ईस्ट्रोजन (oestrogen) के प्रयोग से लाभ हो सकता है। यदि अर्बुद या पुटी विद्यमान हो तो उसका गस्त्रकर्म द्वारा अपहरण करना चाहिये।

अधिवृक्क ग्रन्थियाँ (Adrenal Glands)

शरीररचनात्मक स्थिति के कारण एड्रेनल ग्रन्थियों को अधिवृक्क (Supra-renal) कहा जाता है। इसके दो भाग हैं, प्रान्तस्था और अन्तस्था। इन दोनों की क्रिया पृथक् होती है तथा पिछली दो दशाव्दियों में इनके हारमोनो की कार्यविधि के सम्बन्ध में बहुत जानकारी प्राप्त की गयी है।

अधिवृक्क प्रान्तस्था के हारमोन रसायनतः स्टेरॉइड (steroid) होते हैं तथा तीन वर्गों में विभाजित किये जा सकते हैं—मिनरेलो-कार्टिकाइड (mineralocorticoids)—ये जल एव लवण का उत्सर्जन नियंत्रित करते हैं। ग्लूकोकार्टिकाइड (glucocorticoids)—ये कार्वोहाइड्रेट चयापचय से सम्बन्धित होते हैं, एन्ड्रोजन (androgens)—इनके प्रभाव से नाइट्रोजन अवधारण और प्रोटीन चयापचय होता है, अतः ये नाइट्रोजन हारमोन भी कहलाते हैं।

अधिवृक्क प्रान्तस्था के विकार अतिक्रिया (hypercorticalism) अथवा अल्पक्रिया के रूप में हो सकते हैं। अल्पक्रिया किसी कारणवश प्रान्तस्था कोशिकाओं के विनाश के कारण होती है।

अधिवृक्क प्रान्तस्था की अल्पक्रिया

तीव्र अल्पक्रिया (acute hypofunction)

एड्रेनल कार्टेक्स की अल्पक्रिया प्रायः रक्तस्राव के कारण तीव्र रूप में पायी जाती है।

अधिवृक्क रक्तस्राव प्रायः द्विपाण्ड्विक होता है तथा अनेक कारणों से उत्पन्न हो सकता है। इसके फलस्वरूप तीव्र अधिवृक्क अपर्याप्तता की स्थिति उत्पन्न हो जाती है। मेनिंगोकोकसी मेनिंगोकोकसी (meningococcal septicaemia) के कारण उत्पन्न अधिवृक्क रक्तस्राव और तीव्र अपर्याप्तता, वमन, श्यावता (cyanosis) तथा पर्पूरा रैज (purpuric rash) की स्थिति को वाटरहाउस-फ्रिडेरिखसेन (Waterhouse-Friderichsen) मलक्षण कहते हैं।

5-10 वर्ष की आयु तक द्विपाण्ड्विक अधिवृक्क रक्तस्राव का कारण पूति-रक्तता (septicaemia), रक्तस्रावी रोग (haemorrhagic disease) तथा अधिवृक्क गिरावों की घनास्रता होती है, यह नवजात शिशु में भी पाया जा सकता है। वयस्को में अधिवृक्क रक्तस्राव का सर्वाधिक घटित कारण घनास्रता या थाम्बोसिस है। यह प्रायः द्विपाण्ड्विक होती है तथा मगभंता और दाह के रोगियों में और यदा-कदा स्वस्थ व्यक्तियों में भी पाई जाती है।

चिरकारी अल्पक्रिया (chronic hypofunction)

चिरकारी अपर्याप्तता एडिसन (Addison) के रोग के रूप में प्रकट होती है। इस अवस्था में पेशी दुर्बलता, अल्प रक्तदाव और वर्णक घट्टे पाये जाते हैं।

यह रोग प्रायः यक्ष्मज होता है। कुछ रोगियों में यह प्रान्तस्था गोप (cortical atrophy) के कारण होता है। उपयुक्त हारमोन उपचार द्वारा जीवन में 3-6 वर्ष की वृद्धि की जा सकती है।

कार्टेक्स हारमोन अनेक होने के कारण रोगी की आयु तथा लिंग के अनुसार कई सलक्षण उत्पन्न हो सकते हैं। (1) अधिवृक्क एन्ड्रोजनों के आधिक्य के कारण—(अ) गर्भकाल में आधिक्य के फलस्वरूप स्त्री-कूटजभयलिङ्गता (female pseudohermaphroditism), (आ) यौवनारंभ-पूर्व आधिक्य के फलस्वरूप लड़कों और लड़कियों में कालपूर्वता कूटयौन (pseudosexuality), (इ) यौवनारंभ के पश्चात् आधिक्य के फलस्वरूप स्त्रियों में अधिवृक्क-जननांग सलक्षण (adrenogenital syndrome), (2) ग्लूको-कार्टिकाइड के आधिक्य के कारण कुशिंग का सलक्षण (Cushing's syndrome), (3) उपरिलिखित सलक्षणों का संयोग, (4) अधिवृक्कज स्त्रीत्व (adrenal feminism)।

अधिवृक्कज-जननांग सिंड्रोम

अतिकार्टेक्सता के कारण यह सलक्षण बच्चों में कालपूर्व यौन के रूप में

प्रकट होता है तथा स्त्रियो मे वयस्क पुरुष के समान द्वितीयक लैंगिक लक्षण (secondary sexual characters) प्रकट हो जाते हैं।

अधिवृक्क स्त्रीपुंवता (adrenal virilism) की अल्प कोटि बहुधा पायी जाती है तथा वचपन मे यौवनारम्भोत्तर काल मे तथा यदा-कदा रजोनिवृत्ति के पश्चात् पायी जा सकती है, तथापि सर्वाधिक आघटन द्वितीय एवं तृतीय दशान्दी मे होता है।

विकृति

इस सिण्ड्रोम मे अधिवृक्क प्रान्तस्था का अर्बुद अथवा अतिविकसन पाया जाता है तथा इस तथ्य से अधिवृक्क एण्ड्रोजनो के अतिस्राव का आभास मिलता है। अर्बुद ऊतकीय दृष्टि से कार्सिनोमा या एडीनोमा (ग्रन्थ्यर्बुद) हो सकता है। कार्सिनोमा वच्चो मे अधिक होते हैं। ये छोटे, मृदु और पीले रंग के होते हैं तथा इनमे परिगलन क्षेत्र पाये जाते हैं। कुछ रोगियो मे अर्बुद नही, केवल अतिविकसन पाया जाता है।

क्लिनिकल अभिलक्षण

लक्षण द्वितीय वर्ष के पश्चात् कभी भी आरम्भ हो सकते हैं।

लड़कियो मे चेहरे, वगल, अग्रवाहु, जघन प्रदेश और टांगो मे वालो की वृद्धि होने लगती है, जघन प्रदेश (pubic) के वाल पुरुष की भाँति नाभि की ओर बढ़ सकते हैं। बाह्य जननागो, विज्ञेपत. भगशिश्निका या क्लाइटोरिस का आकार अधिक, ध्वनि गम्भीर और शरीर की आकृति पुरुष के समान हो जाती है।

लड़को मे चेहरे और जघन प्रदेश मे अत्यधिक रोम-वृद्धि होती है, शिश्न और वृषणकोश का आकार बढ़ जाता है और वे कुछ सीमा तक यौन-क्रिया योग्य हो सकते हैं। वृषण प्रसामान्य रहते हैं। अत्यधिक पेगी विकास के कारण ये वच्चे 'गिनु भीम' (infant Hercules) के समान प्रतीत होते हैं।

वसा-जननाग सिण्ड्रोम से ग्रस्त लड़के-लड़कियाँ प्रायः स्थूलकाय होते हैं। अतिगर्करारवतता के कारण उनमे अतिरक्तदाव और शर्करामेह भी पाया जा सकता है।

यौवनारम्भ के पश्चात् स्त्रियो मे पुरुष लक्षणो की वृद्धि और स्त्री लक्षणो का दमन होने लगता है। चिवुक और ऊर्ध्व ओष्ठ पर रोमवृद्धि तथा स्तनो

मे शोष प्रकट हो जाता है। पुरुष-समान शारीरिक आकृति तथा तदनुसृत मानसिक परिवर्तन भी प्रकट हो जाते हैं। 17 कीटोस्टीरायड (17 keto-steroids) का उत्सर्जन अधिक होता है। यह अवस्था दक्षिण म्रियो का मधुमेह (diabetes of bearded women) अथवा एकांड्यीस मलक्षण (achard-thiers syndrome) भी कहलाती है।

निदान

क्लिनिकल अभिलक्षण, अर्बुद के परिस्पर्शन तथा 17 कीटोस्टीरायडों के अधिक उत्सर्जन द्वारा निदान में सहायता मिलती है। एक्सरेचित्रण, वायु अथवा आक्सीजन द्वारा परिवृक्क विस्फारण (perirenal insufflation) तथा शल्य अन्वेषण (surgical exploration) की आवश्यकता पड़ सकती है।

चिकित्सा

यदि अर्बुद विद्यमान हो तो उसके अपहरण द्वारा रोगी को अद्भुत लाभ होता है, किन्तु यदि केवल अतिविकसन हो तो इतना लाभप्रद नहीं होता। मानसिक उद्विग्नता की शान्ति के लिए अतिरोमता (hirsutism) के उपचारार्थ प्रशामक साधन प्रयुक्त किये जा सकते हैं, यथा इलेक्ट्रोलासिस और विकिरण चिकित्सा।

कुर्शिग का सिण्ड्रोम (cushing's syndrome)

यह एक विरल रोग है जो पिट्यूटरी के धाररागी ग्रन्थ्यर्बुद (बेसोफिल एडिनोमा) के कारण होता है। इसकी अभिव्यक्तियाँ अधिवृक्क ग्रन्थि की अतिकार्षकता (hypercorticalism) के कारण होती हैं। ये निम्नलिखित हैं स्थूलकायता, अतिरक्तदाव, अनार्तव (amenorrhoea), अतिरोमता (hirsutism) तथा अस्थिशोष (osteoporosis)।

कुर्शिग सलक्षण प्रायः स्त्रियो में तीसरी और चौथी दशाब्दी में पाया जाता है। अन्य लक्षणों के अतिरिक्त कतिपय मानसिक विकार भी हो सकते हैं, उदाहरणतः अवसाद और आत्महत्या की प्रवृत्ति।

इस अवस्था में कार्टिकोस्टीरायडों का मूत्र उत्सर्जन अधिक होता है।

चिकित्सा

यदि अधिवृक्क अर्बुद विद्यमान हो तो अधिवृक्क-उच्छेद द्वारा मन्तोपप्रद

परिणाम प्राप्त होता है। अर्बुद की अनुपस्थिति में चिकित्सा की यह विधि फल-प्रद नहीं होती। ऐसे रोगियों में पीयूषग्रन्थि का किरणन किया जा सकता है किन्तु इसका परिणाम भी अनिश्चित ही होता है।

अधिवृक्क स्त्रीत्व (adernal feminism)

यह दशा पुरुषों में 15 से 45 वर्ष के मध्य पायी जाती है। इस अवस्था में निम्नलिखित लक्षण विद्यमान होते हैं : पुस्तनवृद्धि (gynaecomastia), चर्वी और बालों का स्त्रीरूपी वितरण, वृषण गोप, कामेच्छा की लुप्ति। कुछ रोगी नपुंसक भी हो सकते हैं। कटि प्रदेश में अर्बुद की उपस्थिति और उदर में कण्ठ एवं पीडा की अनुभूति भी हो सकती है। अधिवृक्क का अर्बुद प्रायः दुर्दम होता है और 1-2 वर्ष में विकेपन द्वारा प्राणान्त कर देता है।

अर्बुद का अपहरण और विकिरण-उपचार चिकित्सा के साधन हैं।

अधिवृक्क उच्छेदन के अन्य संकेत

द्विपार्श्विक अधिवृक्क उच्छेदन का प्रयोग स्तन के अनुच्छेद्य कार्सिनोमा तथा प्रोस्टेट के अस्थिविक्षेपणयुक्त कार्सिनोमा की चिकित्सा के लिए किया जाता रहा है। स्तन कार्सिनोमा की चिकित्सा में द्विपार्श्विक अण्डाशय उच्छेदन के साथ ही अधिवृक्क उच्छेदन का प्रयोग भी किया गया है। इस प्रकार पीडा भी घट जाती है और अस्थि विक्षेपो में कैल्सीभवन की प्रवृत्ति उत्पन्न होती है। गस्त्रकर्म के पूर्व तथा पश्चात् प्रतिस्थापनात्मक हार्मोन चिकित्सा आवश्यक होती है।

अधिवृक्क अन्तस्था के अर्बुद

अधिवृक्क अन्तस्था के अर्बुद दो प्रकार के होते हैं : (1) विविध विभेदन कोटि की अनुकम्पी तन्त्रिका कोशिकाओं से उत्पन्न होने वाले, (2) वर्णकरागी या क्रोमेफिन कोशिकाओं से उत्पन्न होने वाले—क्रोमेफिनोमा (chromaffinoma) या फियोक्रोमोसाइटोमा (pheochromocytoma)।

अनुकम्पी तन्त्रिका कोशिकाओं से व्युत्पन्न अर्बुद

ये निम्नलिखित हैं

सिम्पैथोगोनियोमा (sympathogonioma)—ये अर्बुद अविभेदित, अति दुर्दम और विजालाकार होते हैं। इनमें रक्तस्राव, परिगलन और शीघ्र विकेप

पाया जाता है ।

न्यूरोब्लास्टोमा (neuroblastomas)—ये अर्बुद अपरिपक्व कोशिकाओं से उत्पन्न होते हैं तथा दो प्रकार के होते हैं (1) कालीमिर्च प्ररूप (pepper type)—यह जीवन के प्रथम या द्वितीय वर्ष में कटि प्रदेश में एक विगाल अर्बुद के रूप में प्रकट होता है तथा यकृत, फुफ्फुम और उदरीय लम्बीकापर्वों में विक्षेपित होता है । (2) हचिंसन प्ररूप (Hutchinson type)—यह 5-8 वर्ष की आयु के मध्य पाया जाता है तथा कपाल एव नेत्र कोटर में विक्षेपन के कारण नेत्र का अग्रमरण या प्रोप्टोसिस (proptosis) उत्पन्न करता है । अन्य अस्थियों में भी इसके विक्षेप पाये जाते हैं ।

गैंग्लियोन्यूरोमा (ganglioneuroma)—ये सुदम होने हैं तथा मुविभेदित गैंग्लियन कोशिकाओं में उत्पन्न होते हैं ।

विक्षेपो की उपस्थिति के कारण सिम्पेथोगोनिगोमा और न्यूरोब्लास्टोमा (तन्त्रिकाप्रसूअर्बुद) का सन्तोपपूर्ण अस्त्र अपहरण सम्भव नहीं होता ।

फियोक्रोमोमाइटोमा (pheochromocytoma)

ये क्रोमेफिन कोशिकाओं में उत्पन्न होते हैं । तथा एड्रेनेलीन और नोर-एड्रेनेलीन (noradrenaline) के न्ववण द्वारा मतत अथवा प्रवेगी अतिरिक्त-दाव का कारण होते हैं । इनका आकार विविध होता है तथा उपस्थिति एक या दोनों ओर हो सकती है । प्रकोप के समय रक्त में एड्रेनेलीन-गमान रक्तदाव-वर्धी पदार्थ पाये जाते हैं ।

अधिकांश रोगियों में निम्नलिखित लक्षण पाये जाते हैं : प्रवेगी या अविरत अतिरक्तदाव, पीलापन (pallor), अतिशर्करावतता (हाइपरग्लाइसीमिया), शर्करामेह (ग्लाइकोमूरिया), हृक्षिप्रता तथा श्वासकृच्छ (dyspnoea) के आक्रमण । कुछ रोगी अलाक्षणिक होते हैं तथा श्व-परीक्षा के समय ही प्रकाश में आते हैं ।

निदान की पुष्टि हिस्टेमीन परीक्षण (histamine test) तथा टेट्राएथिल-अमोनियम ब्रोमाइड (TEAB) परीक्षण द्वारा की जाती है । एकसरे-चित्रण द्वारा स्थिति निश्चिन करने के पश्चात् इसका अपहरण करने से प्रायः सन्तोप-जनक परिणाम होता है ।

अस्थियां और संधियां

बी० मुखोपाध्याय

अस्थि के पूयजन संक्रमण (Pyogenic infections of bone)

अस्थि ऊतक में सूक्ष्मजीवों के आक्रमण तथा परिवृद्धि के फलस्वरूप अस्थि-मज्जाशोथ (osteomyelitis) अथवा अस्थि के सभी तत्त्वों का शोथ उत्पन्न होता है। अस्थि तक संक्रमण की पहुंच रक्त-प्रवाह द्वारा, विवृत घाव द्वारा (उदाहरणतः विवृत अस्थिभंग) अथवा प्रत्यक्ष प्रसार द्वारा (उदाहरणतः दंत उलूखल से अधोहनु तक) हो सकती है।

संक्रमण की विधि, कारक जीवों की उग्रता और परपोषी के प्रतिरोध के अनुसार रोग का स्वरूप तीव्र, अनुतीव्र अथवा चिरकारी हो सकता है। तीव्र अस्थिमज्जाशोथ प्रायः तीव्र से चिरकारी रूप में परिणत हो जाता है।

तीव्र रक्तजन्य अस्थिमज्जाशोथ (acute haematogenous osteomyelitis)

रक्त द्वारा प्रसार के फलस्वरूप होने वाला तीव्र अस्थिमज्जाशोथ प्रायः 10 वर्ष तक की आयु के बच्चों में पाया जाता है, कम-से-कम 10 प्रतिशत रोगियों में यह लम्बी अस्थियों की वृद्धि रुकने से पूर्व होता है। प्रभावित बच्चे प्रायः अल्पपोषित बालक होते हैं। संक्रमण व्यापक जीवाणुरक्तता, पूतिरक्तता अथवा पूयरक्तता के कारण प्रकट होता है। सर्वाधिक उत्तरदायी जीव स्ट्रेप्टोकोकस आरियस (staphylococcus aureus) है, कुछ अवसरों पर स्ट्रेप्टोकोकस, कभी-

अवसादयुक्त हो जाता है तथा यदा-कदा स्थानीय चिह्न प्रकट होने में पूर्व ही मृत्युग्रस्त हो जाता है। रोगी प्रायः एक स्पष्टतः वीमार बच्चे के रूप में प्रस्तुत होता है जिसका चेहरा लाल, जिह्वा मैली और नाड़ी तेज होती है : 103-104° F तक ज्वर तथा जूडी (rigors) भी पाई जा सकती है।

स्थानीय चिह्न हड्डी की गहराई तथा उसे आच्छादित करने वाले मृदु ऊतक की मात्रा पर निर्भर होते हैं। ध्यानपूर्वक परिस्पर्शन करने पर अस्थि के छोर पर एक दाववेदनाशील क्षेत्र पाया जाता है जो आरंभ में एपिफिनिम डिस्क के समीपवर्ती क्षेत्र तक सीमित होता है। टिविया या प्रजघिका आदि अघस्त्वचा अस्थियों में आरंभिक अवस्था में दाववेदना के अतिरिक्त लालिमा और सूजन भी विद्यमान होती है। फीमर या प्रगंडिका के ऊर्ध्व छोर तथा उलियम आदि गभीरस्थ अस्थियों के प्रभावित होने पर जानुसंधि में अन्यत्रानुभूत पीडा (referred pain) का अनुभव हो सकता है। शाखाजग की गति भी पीडामय होती है तथा उसे थपकने पर विकारयुक्त क्षेत्र में वेदना की अनुभूति होती है। उपयुक्त चिकित्सा न करने पर कुछ दिनों में पूय-निर्माण के स्थानीय चिह्न प्रकट हो जाते हैं। समीपस्थ मधि में निमरण या एफ्यूजन (effusion) भी उत्पन्न हो सकता है जो अनुकम्पी (sympathetic) और जीवाणुरहित (स्टेराइल) अथवा सक्रमण-प्रसारजन्य और पूयमय हो सकता है। अन्य अस्थियों, मधियों, प्लूरा, फुफुस तथा मस्तिष्क आदि में विक्षेपनजन्य विक्षतियां भी उत्पन्न हो सकती हैं।

आरंभिक अवस्था में विकिरणीचित्रण (radiography) द्वारा निदान में कोई सहायता नहीं मिलती क्योंकि हड्डियों में तत्सवधी परिवर्तन केवल 2-3 सप्ताह पश्चात् ही प्रकट होते हैं (चित्र 115)। रक्तपरीक्षण पर प्रायः सभी रोगियों में मद्धिम अथवा प्रबल बहुरूपकेन्द्रक श्वेतकोशिकावाहुल्य तथा अधिक लोहितकोशिका अवसादन दर (E S R) पायी जाती है। रोग के प्रथम कुछ दिनों में 75 प्रतिशत रोगियों का रक्तकल्चर (blood culture) घनात्मक होता है।

भेददर्शी निदान (differential diagnosis)

पूतिरक्ततायुक्त अवस्थाएं—तीव्र अस्थिमज्जाशोथ का उन अवस्थाओं में निदान करना आवश्यक है जो पूतिरक्तता या सेप्टिमीया उत्पन्न करती हैं। इन अवस्थाओं में टाइफाइड मुख्य है तथा उष्ण कटिबंधीय देशों में इसकी सम्भावना अधिक होती है। अस्थिमज्जाशोथ में अस्थिछोर पर पायी जाने वाली पीडा और दाववेदना तथा रक्त में श्वेतकोशिकावाहुल्य इन सब में

महत्त्वपूर्ण है ।

ऊतिशोथ (सेलुलाइटिस)—गिशुओं तथा छोटे वच्चों में तीव्र रक्तजन्य ओस्टियोमायलाइटिस तथा सेलुलाइटिस का विभेदन कठिन हो सकता है किन्तु इससे विशेष अन्तर नहीं पड़ता क्योंकि दोनों दशाओं की चिकित्सा समान होती है ।

मोच या स्प्रेन—इस अवस्था में भी अभिघात का इतिवृत्त विद्यमान होने के कारण अनुभवहीन व्यक्ति भ्रम में पड़ सकता है । स्मरणीय है कि मोच की अवस्था में चोट लगने के लगभग तुरन्त पश्चात् पीड़ा आरम्भ हो जाती है तथा ज्वर आदि दैहिक लक्षण अनुपस्थित होते हैं ।

अधःपरिअस्थि रक्तसंग्रह से युक्त स्कर्वी—यह अवस्था काफी हद तक अस्थिमज्जाशोथ की नकल कर सकती है । इस अवस्था में भी वच्चा रोगपीडित प्रतीत होता है तथा लक्षण सहसा प्रकट हो सकते हैं । किन्तु इस अवस्था में ज्वर प्रायः अनुपस्थित होता है, श्वेतकोशिकावाहुल्य नहीं होता तथा अनेक स्थानों पर रक्तस्राव के चिह्न पाये जा सकते हैं ।

तीव्र सपूय संघिशोथ (acute suppurative arthritis)—इस अवस्था में चिह्न एव लक्षण प्रायः सधि से ही सवधित होते हैं । सधि के चूपण (एस्पिरेगन) द्वारा निदान की पुष्टि की जा सकती है ।

तीव्र सिफिलिसी एपिफिसिसशोथ—वच्चों में इस दशा को अस्थिमज्जाशोथ से विभेदित करने में इन तथ्यों से सहायता मिलती है कि विक्षतिया एकाधिक होती हैं तथा जन्मजात सिफिलिस के अन्य चिह्न विद्यमान होते हैं ।

तीव्र अग्र पोलियोमाईलाइटिस—इस अवस्था में प्रबल दैहिक लक्षण तथा एक शाखाग्र में पीड़ा और आकर्षण (स्पाज्म) विद्यमान हो सकते हैं, अतः अस्थिमज्जाशोथ का भ्रम हो सकता है । किन्तु ग्रीवा दुर्नम्यता (neck rigidity) की उपस्थिति विभेदन में सहायक होती है । कुछ रोगियों में पोलियोमायलाइटिस (poliomyelitis) के निदान की पुष्टि के लिए प्रमस्तिष्कमेरु द्रव (C S F) का परीक्षण आवश्यक हो सकता है ।

उपद्रव


व्यापक—इनमें जीवविपरकतता (टाक्सोमिया), पूतिरकतता (सेप्टिसीमिया) पूयरकतता (पायीमिया) तथा दूरस्थ विक्षेपन मुख्य हैं ।

स्थानीय—इनके उदाहरण निम्नलिखित हैं . चिरकारी अस्थिमज्जाशोथ और विद्रव्यि, साइनस या विविकित (sequestrum) का निर्माण, सलग्न सधि का प्रभावित होना, स्वतः विभग (चित्र 116), वृद्धि प्लेट (growth plate) को

क्षति पहुचने के कारण विरूपता, ब्रोडी विद्रधि (Brodie's abscess);



चित्र 115



चित्र—116

चित्र 115—अस्थिमज्जाशोथ (सपूय) में तीव्र अवस्था के तीन सप्ताह पश्चात् व्यापक अस्थिपरिवर्तन

चित्र 116—तीव्र पूयजन अस्थिमज्जाशोथ के फलरूप ऊर्विका प्रकांड का विकृत विभाग (पार्श्व एक्सरेचित्र)

चिकित्सा

स्फूर्जक रोगियों को छोड़कर अन्य प्रकार के तीव्र अस्थिमज्जागोथ की चिकित्सा में प्रतिजीवियों के प्रयोग ने लगभग क्रान्ति-सी ला दी है। इन औषधों की पर्याप्त मात्रा के प्रयोग द्वारा पूतिरक्तता को भली प्रकार नियंत्रित किया जा सकता है। आजकल स्टेफिलोकाकस के औषधप्रतिरोधक विभेदों (drug resistant strains) की व्युत्पत्ति के कारण सक्रमण का जीवाणुविज्ञानात्मक अध्ययन तथा औषधसन्निवेशशीलता का निर्धारण आवश्यक हो गया है। जब तक इन परीक्षणों का परिणाम उपलब्ध हो, एक विस्तृत स्पेक्ट्रम (broad spectrum) एन्टिबायोटिक द्वारा चिकित्सा आरम्भ कर देनी चाहिए क्योंकि रोग के प्रथम कुछ दिन अत्यन्त महत्त्वपूर्ण होते हैं। प्रतिजीवियों के प्रयोग द्वारा मृत्युदर 25 प्रतिशत से घट कर 1 प्रतिशत रह गयी है। रोग की आरम्भस्थिति में उपयुक्त प्रतिजीवी की पर्याप्त मात्रा का प्रयोग स्थानीय सक्रमण को पूर्णतः वियोजित कर सकता है, किन्तु अत्यधिक पूयनिर्माण अथवा रक्तसभरण में बाधा के फलस्वरूप व्यापक अस्थिपरिगलन की स्थिति में ऐसा संभव नहीं होता।

उपयुक्त स्प्लिट अथवा द्विकपाटिका प्लास्टर (bivalved plaster) द्वारा अग को स्थानीय विश्राम प्रदान करना आवश्यक होता है। समय-समय पर यह जाचने के लिए अग का निरीक्षण करना चाहिए कि सक्रमण अवतलित हो रहा है अथवा नहीं। यदि स्थानीय एव दैहिक लक्षण गीघ्र लुप्त होने लगे तो सरक्षी अथवा कजर्नेटिव चिकित्सा ही पर्याप्त होती है, जब तक समस्त स्थानीय चिन्हों का लोप और प्रसामान्य रक्त अवसादनदर की पुनःप्राप्ति न हो जाय, विश्राम और प्रतिजीवियों का प्रयोग जारी रखना चाहिए।

यदि चिकित्सा की सत्प्रोत्पन्न अनुक्रिया न हो तो आपरेशन आवश्यक हो सकता है। प्रतिजीवी पूतिरक्तता के नियन्त्रण में असफल रहे अथवा अवपर्यस्थि या मृदु ऊतक में विद्रधि बन जाय तो शीघ्र ही पूय का पूर्णतः निष्कासन करना चाहिये। आपरेशनक्षत को बिना किसी भय के बद किया जा सकता है, अतः त्वचा से द्वितीयक सद्गुण होने की संभावना नहीं रहती। यदि मज्जा या मेडुला में पूय विद्यमान होने की आशंका हो तो उपयुक्त स्थानों पर ड्रिल छिद्र (drill holes) बना कर उसका निकास कर देना चाहिए।

चिकित्सा आरम्भ करने में अनेक दिन अथवा कुछ सप्ताह का विलंब होने से अस्थि का व्यापक विनाश, विविक्त या सीक्वेस्ट्रम का निर्माण तथा नवीन अवपर्यस्थि अस्थि बनने लगती है, ये सब परिवर्तन एक्सरेचित्र में देखते हैं।

इस अवस्था में प्रतिजीवियों के प्रयोग द्वारा पूतिरक्तता तो शीघ्र जाती रहती है किंतु सक्रमण पूर्णतः नियंत्रित नहीं हो पाता तथा चिरकारी अस्थिमज्जाशोथ (chronic osteomyelitis) की स्थिति उत्पन्न हो जाती है।

चिरकारी अस्थिमज्जाशोथ

यह दशा तीव्र रक्तजन्य अस्थिमज्जाशोथ की अपेक्षा, विवृत अस्थिभंग (compound fracture) के सक्रमण अथवा आरंभतः अनुत्तीव्र सक्रमण के फलस्वरूप उत्पन्न हो सकती है। विकृति मूलतः दृढभित्तिनिर्मित तथा सक्रमणयुक्त गुहिकाओं के रूप में होती है। उन गुहिकाओं के चारों ओर काठिन्यकृत अस्थि (sclerosed bone) विद्यमान होती है तथा इनमें विविक्तियां (sequestra) पायी जा सकती हैं। यह सक्रमण तीन रूप ग्रहण कर सकता है (पर्किन्स) पुनरावर्ती आक्रमण (recurrent flareup or attacks) किंतु साइनस की अनुपस्थिति, दीर्घस्थायी साइनस (persistent sinus); बिना पुनरावृत्ति के दीर्घस्थायी साइनस तथा सक्रमण की उगता की पुनरावृत्ति।

चिकित्सा

चिकित्सा की विधि स्थानीय चिन्हों पर निर्भर करती है। चिरकारी प्ररूप में प्रतिजीवियों द्वारा तीव्र अस्थिमज्जाशोथ की भांति नाटकीय लाभ नहीं होता। इन रोगियों में औषधप्रतिरोध (drug resistance) अधिक पाया जाता है तथा द्वितीयक सद्रूपको (secondary contaminants) के कारण नियंत्रण कठिन होता है। चिकित्सा के सिद्धान्त मोटे तौर पर निम्नलिखित हैं।

(1) पोषक आहार, विटामिनो, रक्तवर्धको (haematinics) तथा आवश्यकतानुसार रक्ताधान आदि उपायों द्वारा रोगी के सामान्य स्वास्थ्य में सुधार।

(2) सुग्राहिता (sensitivity)-परीक्षणों के अनुसार उपयुक्त प्रतिजीवी का प्रयोग।

(3) विलग हो गयी विविक्तियों का अपहरण।

(4) पूय के निकासार्थ अस्थिविद्रवियों को इस प्रकार विवृत करना कि केवल छिछली गुहिकाएँ शेष रहे तथा उनका परिसर प्रलंबी (overhanging margin) न हो।

(5) यदि अस्थि व्यापक रूप से सक्रमित हो किंतु विद्रधि या विविक्ति न बनी हो तो चौड़ा छेदन, जिससे चौड़ी नाली-सी बन जाय (saucerization) लाभप्रद हो सकता है। इस विधि में अस्थि के ग्रस्त भाग को इस प्रकार काटा जाता है

कि चपटा तल शेष रहे, शल्यक्षेत्र को पर्याप्त त्वचा द्वारा ढक दिया जाता है।

प्रतिजीवियों के प्रयोग से उपरिलिखित गस्त्रकर्म अपेक्षाकृत निरापद हो गए हैं तथा सफलता की सभावना बढ़ गयी है। किन्तु कुछ रोगियों में चिरकारी अस्थिमज्जाशोथ चिकित्सा के प्रति पर्याप्त प्रतिरोधशील सिद्ध हो सकता है।

उपद्रव

दीर्घकालीन साइनस से युक्त चिरकारी अस्थिमज्जाशोथ के फलस्वरूप निम्नलिखित दशाये प्रकट हो सकती हैं

(1) मार्जोलिन का व्रण (Marjolin's ulcer)—यह स्कार ऊतक में चिरकारी व्रण होता है जिसमें अततः दुर्दमता (शलकी कोशिकाकार्सिनोमा) उत्पन्न हो जाती है तथा अस्थि-अंतःसंचरण होने लगता है।

(2) एमाइलायड रोग (amyloid disease)।

यक्ष्मज अस्थिरोग

अस्थि-तपेदिक वच्चो के सर्वाधिक गम्भीर तथा अपगकारी रोगों में से एक है तथापि यह किसी भी आयु में हो सकता है। सक्रमण का रूप प्रायः द्वितीयक होता है किन्तु विरल अवसरों पर प्रत्यक्ष आरोपण भी हो सकता है। प्राथमिक फोकस फुफ्फुस अथवा लसीका पर्वों में पाया जाता है। यहाँ से जीवाणु रक्त में पहुँच कर अस्थियों में किसी सामान्य अभिघात लगे स्थल पर प्रस्थापित हो जाते हैं। भारत में प्रायः यक्ष्मा के मानव प्ररूपी (human type) दंडाणु सक्रमण के लिए उत्तरदायी होते हैं। रोग समाज के निर्धन वर्गों में अधिक पाया जाता है क्योंकि ये व्यक्ति अस्वच्छ वातावरण में रहते हैं, कुपोषित होते हैं तथा सक्रिय फुफ्फुस यक्ष्मा के रोगियों के संपर्क में आते रहते हैं। अस्थियों में सबसे अधिक कशेरुकाएँ ग्रस्त होती हैं, करोटि, हाथ-पैरों की लघु अस्थियाँ, पार्शुकाएँ तथा अन्य अस्थियाँ भी ग्रस्त हो सकती हैं।

विकृति

अस्थि से स्थानीय विकृति एक प्ररूपी यक्ष्मी फालिकल के रूप में प्रकट होती है जिसका विस्तार सलग्न क्षेत्र में होता है। विकृति आरंभ से ही सवहनता-रहित होती है। इसकी निम्नलिखित अवस्थाएँ होती हैं : आक्रमण की अवस्था (stage of invasion), निरन्तर क्रियात्मकता की अवस्था (stage of sustained activity), जिसमें पूयनिर्माण हो सकता है; तथा मंद प्रतिक्रमण

(slow regression), की अवस्था जो अततः विगोपण (repair), द्वारा नमान् होती है। अचिकित्सित रोगी में ये मय अवस्थाएँ 1-3 की अवधि में पूरी होती हैं।

एकसरे चित्रण के आधार पर रोग के चार रूप हो सकते हैं : पट्टीभूत (encysted), अन्तःसंचरणशील (infiltrating), शोषी (atrophic) तथा अतिवृद्धिक (hypertrophic), मापेक्षिक निदान के समय ये चारों गिन्न प्रकार की गमम्याएँ प्रस्तुत करते हैं।

अतिवृद्धिक रूप के अतिरिक्त अन्य तीनों प्ररूपों में अस्थि शोषित (atrophied, rarefied), विनष्ट और द्रवीभूत हो जाती हैं तथा फलरूप एक शीतल विद्रधि प्रकट होती है जिसमें ऊतक तन्वो (tissue planes) की अंग अगमर होने की प्रवृत्ति होती है।

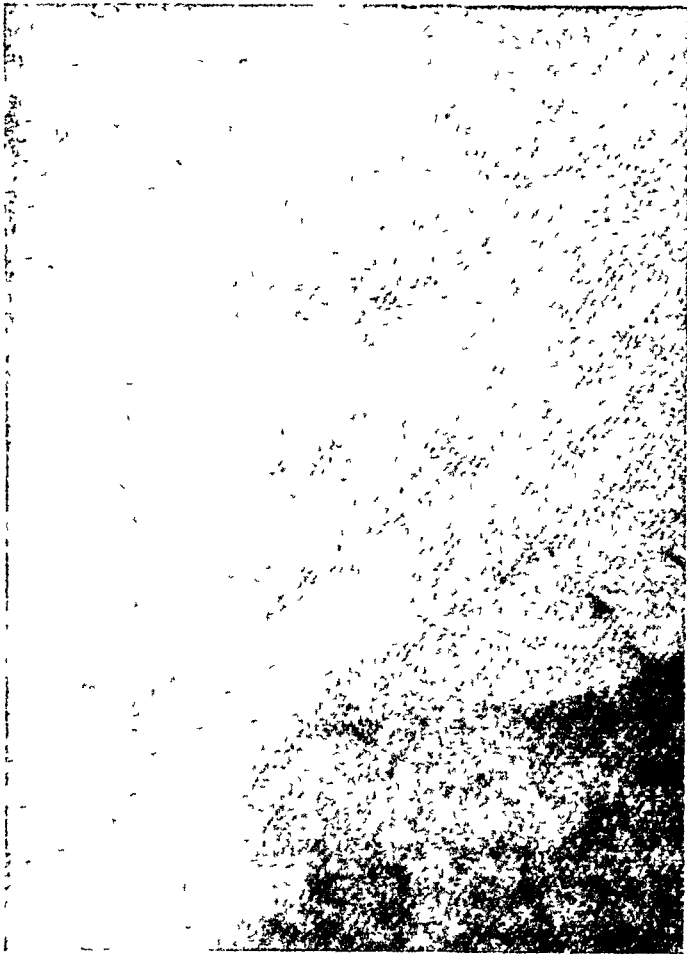
नैदानिक अभिलक्षण

रोग का आरम्भ अस्पष्ट रूप में होता है। स्फीति प्रकट होने में पूर्व प्रायः मद्, स्थानीय या अन्यत्रानुभूत पीडा अनुभव होती है जो अंग की क्रिया में बाधा डालती है। पेशी-क्षय (muscle wasting) शीघ्र ही प्रकट होता है। कालांतर में एक शीतल विद्रधि विकसित हो सकती है; उसके फटने पर एक साइनस शेप रहता है। जिसमें प्रायः नदा द्वितीयक संचरण प्रस्थापित हो जाना है। एकसरे-चित्र में देखने योग्य परिवर्तन नैदानिक लक्षणों के पश्चान् प्रकट होते हैं। साधारणतया एकसरे-चित्र में एक विरलीभूत क्षेत्र दृष्टिगोचर होना है जिसमें नव अस्थि का निर्माण नहीं के समान होता है। अस्थि का प्रत्यक्ष विनाश तथा गुहिकाओं और लघु विद्रधितयों का निर्माण भी प्रायः देगा जाता है (चित्र 117)।

निदान

रोग का आरम्भ अस्पष्ट होता है, स्थानीय व दैहिक चिह्न अतिमन्द होते हैं तथा एकसरे-चित्र ऋणात्मक होता है। उस कारण रोग का निदान सहज ही चूक सकता है। अतः आवश्यक है कि यदि निम्नतम चिह्न भी उपस्थित रहें तो रोग की सम्भावना पर विचार किया जाये। प्रायः उच्च रगत अवसादन दर निदान में सहायक होती है। पुण्डि के लिए एक प्रादेशिक लसीका-पर्व की जीवोत्परीक्षा करके प्राप्त द्रव्य का कल्चर (culture), गिनीपिग

- निवेगन (guinea pig inoculation) और ऊनकीय अध्ययन करना चाहिए ।



चित्र 117. मेरु के यक्ष्मा रोग में विविधित प्रदर्शित करता हुआ
एधमरे-चित्र

चिकित्सा

स्थानीय तथा दैहिक, दोनों प्रकार की चिकित्सा आवश्यक होती है । रोगी को सेनेटोरियम दिनचर्या तथा प्रतियक्ष्मा औषधे देनी चाहिए—स्ट्रेप्टो-माइमिन और आइसोनिअजिड (isoniazid) का सयुक्त प्रयोग सर्वाधिक प्रभावकारी रहता है । स्थानीय चिकित्सा के लिए प्रभावित अंग को ऐसे

उपकरण मे विश्राम प्रदान किया जाता है कि समय-समय पर रोगग्रन् क्षेत्र का निरीक्षण किया जा सके। स्थानीय तथा दैहिक लक्षणों एवं चिह्नों के शीघ्र से मिलता है कि रोगी की दशा सुधर रही है।

यदि पर्याप्त समय बीतने पर भी रोगी को सतोपप्रद लाभ न हो अथवा यदि रोगी चिकित्सा के लिए विलम्ब से आए और उपद्रव उत्पन्न हो चुके हो, तो आपरेशन करना आवश्यक होता है। न्मरणीय है कि आपरेशन चिकित्सा का केवल एक अंग है, जन्मकर्मपूर्व तथा पश्चात् की अवस्थाओं में अन्य उपचार एवं औषधों का प्रयोग आवश्यक होता है।

शल्यचिकित्सा का उद्देश्य विद्रधि की भीति तथा अतद्रंध्यनहित नमन्त यथमाग्रस्त ऊतकों का अपहरण होता है। प्रतिजीवी-पूर्वकाल की तुलना में आजकल प्रतियक्ष्मा-औषधों की उपलब्धि के कारण नदिय यथमाग्रस्त ऊतक में आपरेशन करके का भय बहुत कम हो गया है।

मेरु-यक्ष्मा (Spinal tuberculosis)

कशेरुक-यक्ष्मा इस रोग का गम्भीरतम रूप है तथा अस्थियक्ष्मा के 40-60 प्रतिशत आघटन के लिए उत्तरदायी होता है। यह लटकियों की अपेक्षा लडकों को अधिक होता है। सर्वाधिक आघटन जीवन की प्रथम तथा तृतीय दशाब्दियों में होता है।

विकृति

अधिकांश व्यक्तियों में रोग मेरुदंड के वक्षीय तथा वक्ष-कटि (thoraco-lumber) भागों में आरंभ होता है, किन्तु कोई भी भाग इसकी संभावना में मुक्त नहीं है। बड़े बच्चों तथा वयस्कों में रोग का फोकस कशेरुक काय के अग्र भाग में आरंभ होता है तथा तत्पश्चात् अतराकशेरुक चक्रिकाओं तक फैल जाता है। छोटे बच्चों में फोकस एपिफिसिस प्लेट (epiphyseal plate) के सान्निध्य में आरंभ होता है तथा शीघ्र ही सलग्न चक्रिका को ग्रस्त कर लेता है। विरलत फलक (laminae), संधि-प्रवर्धों (articular processes) अथवा कशेरुककाय के पृष्ठ भाग में भी रोग का प्रारंभ हो सकता है।

रोग के सामान्य प्ररूप में अनेक कशेरुककायसङ्गमण के विस्तार द्वारा ग्रस्त हो जाते हैं। अग्र सर्वनिष्ठ स्नायु (एटीरियर कामन लिगामेण्ट) के नीचे यक्ष्मज कणिका ऊतक एकत्रित हो जाता है तथा इसके द्रवीभवन के फलस्वरूप एक शीतल विद्रधि उत्पन्न होती है जो कशेरुकाकायों के सहारे ऊपर और नीचे

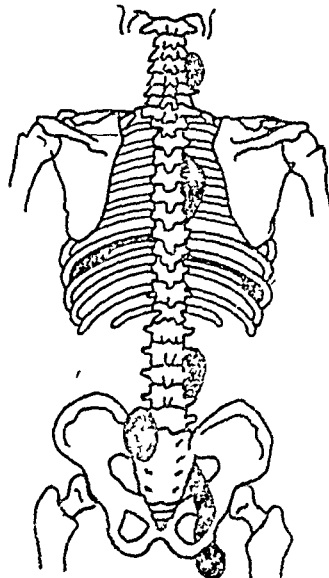
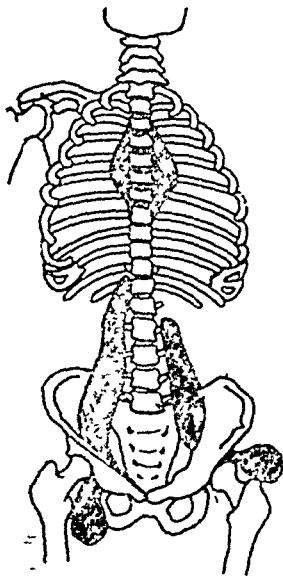
को फँस जाती है। रोगग्रस्त कशेरुका कायो का विनाश और अन्ततः ध्वंस हो जाता है। तंत्रिकीय चाप (neural arch) और अतराकशेरुक संधियाँ (intervertebral joints) प्रायः अखंड रहती हैं। अतः अस्थियाँ टेलिस्कोप की भाँति एक-दूसरे के भीतर नहीं घँसती, वरन् आगे की ओर फिसल कर एक तीव्र कोण बना देती हैं। कोणभवन (Angulation) की मात्रा विनाश की व्यापकता तथा विनष्ट कशेरुको की संख्या पर निर्भर करती है (चित्र 118)।

शीतल विद्रधि की उपस्थिति अधिकांश रोगियों में पायी जाती है। यह कशेरुकाकायो के सम्मुख तथा पार्श्व ओर से आरंभ होती है तथा परामेरु विद्रधि (paraspinal abscess) के रूप में अपने स्थान पर ही सीमित रह सकती है, किन्तु वह प्रायः अन्य दिशाओं में फैल जाती है। विस्तार की दिशा अनेक कारणों पर निर्भर होती है, यथा गुरुत्व, प्रावरणी तल (facial planes) तथा तंत्रिका-रक्तवाहिकावण्डलो (neurovascular bundles) का मार्ग (चित्र 119)।

विरोहण (repair) तत्पश्चात् के प्रतिस्थापन द्वारा होता है जो कालांतर में अस्थि में परिणत हो सकता है। रोग के अन्त होने पर विद्रधि धीरे-धीरे सूख जाती है तथा प्रगाढ़ द्रव्य शेष रहता है जो कैल्सीभूत हो सकता है।

नैदानिक अभिलक्षण


मेरु का यक्ष्मा रोग अस्पष्ट व मन्द रूप में आरम्भ होता है। लक्षणों का आरम्भ गौण अभिघात (गिरने, ठोकर लगने आदि) के पश्चात् हो सकता है। आदि चिह्न अनिश्चित व अस्पष्ट होते हैं, उदाहरणतः शैथिल्य, शरीरभार का ह्रास, खेलने और भागने-दौड़ने की अनिच्छा, अत्यधिक क्लान्ति, तथा थकान की अवस्था में तनिक लगडापन (limp)। इन चिह्नों की विशिष्टता है कि मन्द और अस्पष्ट होते हुए भी ये निर्वन्ध (persistent) होते हैं। रोग की स्थिति के अनुसार लक्षणों व चिह्नों में तनिक विविधता आ सकती है, किन्तु इनमें मुख्य निम्नलिखित हैं।



← चित्र 118—दूसरी से नवी वक्ष कशेरुक तक व्यापक कशेरुकविनाश के फलस्वरूप मेरु का कोणभ्रवन । चित्र 119—मेरुशरीर में विद्रव्य की विभिन्नस्थितियाँ

पीड़ा—मद पीडा प्राय सभी रोगियों को होती है। यह स्थानीय, सर्वधित तत्रिकामूलों (nerve roots) के वितरणक्षेत्रों में परिसर की ओर अन्यत्रानुभूत, अथवा दोनों प्रकार की हो सकती है। गति तथा गारीरिक क्रिया करने, विवेपत. पीठ को मोड़ने और धक्का लगने से पीड़ा अधिक होती है तथा विश्राम द्वारा कुछ समय के लिए गान्ति मिलती है।

चाल—रोगी की चाल सहज एवं प्राकृतिक नहीं होती, वह सावधानीपूर्वक और ध्यान रखकर चलता है। कटिरोग में कटिलम्बिनी (psoas) पेगी बहुधा आकर्षग्रस्त होती है तथा चाल में स्पष्ट लग (himp) पाया जा सकता है।



चित्र 120. वक्षीय मेरुदंड के व्यापक यक्ष्मारोग में तीव्र कोणभवन

दाबवेदना—मेरुदंड का सावधानीपूर्वक परिस्पर्शन करने से रोगग्रस्त कनेरुकाओं पर स्थानीय स्पर्शासहता पायी जा सकती है। स्मरणीय है कि इस स्पर्शासहता का महत्त्व तभी है जब यह स्थानसीमित हो।

कठोरता या दृढता (*rigidity*)—यह रोग के प्रथमतम अभिलक्षणो मे से एक है। मेरुदड झुकाने या घुमाने मे रोगी को पीडा होती है। मेरु-उत्कर्पनी (*erector spinea*) का आकर्ष स्पष्टतः विद्यमान होता है।

विरूपता—आरभ मे मेरुदड के प्रसामान्य वक्रो मे परिवर्तन आ जाता है किन्तु कुछ समय पश्चात् कोणरूपी विरूपता (*angular deformity*) उत्पन्न हो जाती है और उसके शिखर पर स्थित कटक प्रवर्ध (*spinous process*) अगुलियो के पोरो (*knuckles*) की भाति उभरे होते है। प्रवल एव प्रगत रोग के फलस्वरूप, विज्ञेपत वच्चो मे, विरूपता भयकर रूप धारण कर सकती है, इस प्रकार वक्ष और गदर के आतरागो पर पडने वाले दवाव के कारण शारीरिक स्वास्थ्य और वृद्धि पर बुरा प्रभाव पड सकता है (चित्र 120)

विद्रधियां—ये रोग के वास्तविक स्थान से पर्याप्त दूरस्थ स्थितियो मे प्रकट हो सकती है। विद्रधि की सभान्व्य स्थितियो पर ध्यानपूर्वक खोज करनी चाहिए, उदाहरणतः ग्रसनी, ग्रीवा के त्रिभुज, वक्ष का पश्च व पार्श्व, कटि, श्रोणिफलक खात (*iliac fossa*), वक्षण (*groin*), पेडू (श्रोणि), नितम्ब-प्रदेश, आसनास्थि-मलाशय (इश्चियो-रेक्टल)प्रदेश। शीतल विद्रधि प्रायः एक विगाल, अपेक्षत मृदु, स्पर्शतरगयुक्त (*fluctuating*), पीडाहीन स्फीति के रूप मे प्रकट होती है। वक्षण मे ऐसी स्फीति हार्निया का भ्रम उत्पन्न कर सकती है।

अधरागघात (*paraplegia*)—अधरागघात प्राय मेरुयक्ष्मा की विलम्बित अवस्था मे प्रकट होता है तथा इस अवस्था मे निदान सहल होता है। तथापि कुछ मे रोग का प्रथम चिह्न टागों की दुर्वलता अथवा मेखलारूपी वेदना (*girdle like pain*) हो सकती है। अधरागघात आरभ मे केवल चलने पर कष्ट उत्पन्न करता है, धीरे-धीरे नियोग्यता बढती जाती है तथा अंत मे अगघात प्रकट हो सकता है।

निदान

वच्चो मे प्राय नैदानिक अभिव्यक्ति के आधार पर ही मेरुयक्ष्मा का निदान सभव होता है, किन्तु पुष्टि के लिए एक्सरे-चित्रण अवश्य करना चाहिए। रोग की आरभिक अवस्था मे एक्सरे-चित्र मुख्यत निम्नलिखित परिवर्तन प्रदर्शित करता है। कशेरुक काय की रूपरेखा मे अनियमितता, विकैल्सीभवन, काय की गभीरता (*depth*) मे ह्रास, तथा, सबसे महत्त्वपूर्ण, अंतराकशेरुक अवकाश (*intervertebral space*) का शीघ्र सकीर्णन। आरभिक प्रावस्था मे ही विद्रधि-छायाएँ भी देखी जा सकती है। रोग की विलम्बितावस्था मे अस्थि

का व्यापक विनाश, अंतराकशेरुक चक्रियों का लोप तथा कशेरुकाकायो . . पिचकना पाया जाता है ; कभी-कभी विविधित का निर्माण भी हो सकता है ।

सापेक्षिक निदान

अधिक आयु के व्यवितयो मे मेरुयक्ष्मा को द्वितीयक विक्षेपो से विभेदित करना अत्यत कठिन हो सकता है ।

वयस्को मे इस रोग को आरम्भिक वट्टकशेरुकामंघ्रिशोथ (early ankylosing spondylitis) से भेद करना आवश्यक होता है क्योंकि इस अवस्था मे दीर्घकालीन विश्राम रोगी के लिए हानिकारक होता है । एक्सरे-चित्र मे त्रिक-श्रेणिफलक संधि का (sacro-iliac joints) का द्विपार्श्विक अवउपास्थि (subchondral) अस्थिनिक्षेपन इस अवस्था के निदान मे सहायक होता है ।

उपद्रव

मेरुदंड के यक्ष्मा का गभीरतम उपद्रव अधरागघात है जो लगभग 20 प्रतिगत अचिकित्सित रोगियों मे होता है । वक्ष कशेरुक रोग मे ऐसा अधिक होता है । अधरांगघात का कारण सुपुम्ना पर दबाव है जो विदधि (चित्र 121) के कारण, विविधित (अस्थिकृत अथवा ततुउपास्थिकृत) के कारण, अथवा विरलत. स्वय विरूपता के कारण पड सकता है । अधरागघात रोग की पूर्वावस्था या उत्तरावस्था मे पाया जा सकता है । इस अवस्था मे सपीडन-अधरांगघात (compression paraplegia) के प्ररूपी लक्षण पाये जाते है तथा वे निम्नलिखित अवस्थाओ मे से होकर पार होते है मद प्रेरक अधरागघात , प्रसारण मे अधरागघात (paraplegia in extension) ; आकुचन मे अधरागघात (paraplegia in flexion) तथा पीडामय आकुचन आकर्ष (flexor spasms) , अन्तिम अवस्था मे पूर्ण प्रेरक, सवेदी और आतराग अधरागघात हो सकता है, जो प्राणघातक सिद्ध हो सकता है ।

चिकित्सा

व्यापक—मेरुयक्ष्मा वास्तव मे व्यापक सक्रमण की एक स्थानीय अभिव्यक्ति है, अत चिकित्सा के मुख्य प्रयोजनों मे से एक रोगी के शारीरिक प्रतिरोध की वृद्धि है । इस उद्देश्य के लिए सेनेटोरियमदिनचर्या तथा प्रतियक्ष्मा-औषधो के उपयुक्त सयोग का प्रयोग किया जाता है । औषधो के प्रयोग से मृत्युदर मे पर्याप्त कमी आ जाती है तथा रोगी की दशा मे द्रुत सुधार होता है; किन्तु

उपरिलिखित लक्ष्यो की पूर्ति के लिए प्लास्टर ब्रैड (plaster bed) जोन्स फ्रेम (Jones's frame) तथा ऐसे ही अन्य अनेक उपकरणों का प्रयोग किया जा सकता है। प्रयोग काल में दबाव बिन्दुओं पर दबाव छाले या व्रण उत्पन्न होने की ओर सावधान रहना चाहिए तथा परिस्पर्शन द्वारा विद्रधियों की उपस्थिति के लिए निरीक्षण करते रहना चाहिए। यदि तीव्र ग्रीवा-कशेरुक-यक्ष्मा (acute cervical caries) के रोगियों में अत्यधिक पीड़ा आकर्ष हो अथवा शीर्षधर अक्षक संधि (atlanto-axial joint) के वैकृत स्थान के अपभ्रंज का भय हो, तो सिर ट्रैक्शन (head traction) आवश्यक हो सकता है।

चिकित्सा काल में नियमित समयांतर पर एकसरे चित्र लेने चाहिए। इनमें निम्नलिखित परिवर्तन दृष्टिगोचर होते हैं : विकैल्सीभवन और विनाश की क्रिया धीरे-धीरे समाप्त हो जाती है, पुनकैल्सीभवन आरंभ हो जाता है; अततः रोगग्रस्त क्षेत्र के चारों ओर घनी अस्थि का वलय बन जाता है, जिससे रोग के विरोहण (healing) का संकेत मिलता है।

संपूर्ण चिकित्साक्रम में प्रायः 1½ से 2 वर्ष का समय लगता है। जब रोगी सर्वप्रथम बैठना आरंभ करे तो उसकी पीठ के लिए किसी प्रकार का सहारा या आधार देना आवश्यक होता है।

शल्यचिकित्सा—अनेक रोगी, विशेषतः वयस्क और प्रौढ़ व्यक्ति, सरक्षी या कंजर्वेंटिव चिकित्सा द्वारा लाभान्वित नहीं होते। इसके अतिरिक्त कुछ रोगी ऐसी अवस्था में चिकित्सा के लिए उपस्थित होते हैं जब रोग पर्याप्त प्रबल और प्रगत तथा गंभीर उपद्रवों से युक्त हो चुका होता है।

ऐसे रोगियों में विद्रधिभित्ति तथा समस्त रोगग्रस्त व निर्जीव ऊतक का अपहरण आवश्यक होता है। शल्यचिकित्सा निम्नलिखित दशाओं में दिष्ट होती है - (1) जब 3 मास तक कुशल सरक्षी चिकित्सा होने पर भी रोग बढ़ता रहे, (2) जब विशाल तथा अग्रसरणशील विद्रधि के फटने की संभावना हो, (3) जब दीर्घकालीन साइनस चिकित्सा का प्रतिरोध करे, (4) जब संरक्षी उपचार के दौरान द्वितीयक उपद्रव प्रकट हों।

अधरांगघात की चिकित्सा—वृद्धों में अधरांगघात बहुधा सामान्य सरक्षी चिकित्सा द्वारा ठीक हो जाता है किंतु वयस्कों में ऐसा नहीं होता। यदि अधरांगघात चिकित्सा द्वारा ठीक न हो या और अधिक विगड़ जाय, अथवा यदि वह इतना प्रगत हो कि जीवन के लिए घातक हो, तो शल्य चिकित्सा आवश्यक होती है। आपरेशन विद्रधि-निकास के रूप में हो सकता है अथवा दबाव के कारण को दूर करने के लिए मेरु-रज्जु के प्रत्यक्ष तथा

स्पष्ट विसम्पीडन (decompression) की आवश्यकता पड़ सकती है।

रेगेदार संधिग्रह (Fibrous ankylosis) द्वारा रोग का विरोहण होने पर प्रायः शल्यसाधनो द्वारा अस्थिसंयोजन (bony fusion) उत्पन्न करना वाछनीय होता है। किंतु स्मरणीय है कि इन साधनो का प्रयोग केवल सरक्षी साधनो के सहायक के रूप में किया जाय, विकल्प के रूप में नहीं। शल्यप्रविधि रोग का विरोहण (healing) पूरा होने के पश्चात् ही करनी चाहिए। इसके फलस्वरूप रोग के फिर से सक्रिय होने की संभावना नहीं रहती।

अन्य अस्थियो का यक्ष्मा रोग

इसके दो रूप हो सकते हैं—स्थानसंश्रित या पुटीभूत (encysted) तथा विसरित।

स्थानसंश्रित (localised type)

स्थानसंश्रित प्ररूप प्रायः लम्बी अस्थियो के मेटाफिसिस क्षेत्र को प्रभावित करता है। इसके कारण एक भाग में अस्थि-अपरदन (bone erosion) उत्पन्न होता है तथा उसके चारों ओर स्क्लेरोसिस (sclerosis) का क्षेत्र विद्यमान होता है। इस अवस्था का अस्थिपुटी के रूप में मिथ्या निदान सहज ही संभव होता है। लक्षण प्रायः अस्पष्ट व अनिश्चित होते हैं—ग्रस्त अस्थि में तनिक स्फीति और स्पर्शासहता तथा समीपवर्ती संधि में तनिक गतिह्रास। आघटन बच्चों में अपेक्षाकृत अधिक होता है। पूर्ण निश्चय के लिए जीवोत्परीक्षा द्वारा प्राप्त ऊतक का संवर्धन (culture) और गिनीपिगनिवेशन (guinea pig inoculation) किया जा सकता है। विश्राम, प्रतियक्ष्मा औषधों के प्रयोग तथा शल्य प्रविधि द्वारा गुहिका को मिटा देने से 3-6 मास में विरोहण हो जाता है।

विसरित प्ररूप (Diffuse type)

यह रूप अधिकतर कार्पल, मेटाकार्पल, टार्सल और मेटाटार्सल अस्थियो तथा अगुलास्थियो में पाया जाता है। मुषिर अस्थि विनष्ट हो जाती है तथा मेडुला यक्ष्मकाओं (tubercles) से युक्त गूदेदार कणिका ऊतक में परिणत हो जाता है। विविक्तता भी प्रायः दृष्टिगोचर होती है। भीतर से ऊतकविनाश तथा बाहर की ओर अवपर्यस्थि-निक्षेपन के कारण अस्थि का आकार बढ़ जाता

है। प्रायः एक से अधिक अस्थियां ग्रस्त होती हैं। इस दशा का बहुल उपास्थ्यवृद्ध (multiple chondroma) तथा सिफीलिसी अगुलिशोध (syphilitic dactylitis) के रूप में मिथ्या निदान संभव होता है। चिकित्सा स्थानसञ्चित प्ररूप के समान ही की जाती है।

अस्थि के उपापचय और अन्तःस्रावी विकार Metabolic and endocrine disorders of bone

अस्थि सतत परिवर्तनशील ऊतक है, इसमें अस्थि के विनाश और निर्माण का अविरत चक्र चलता रहता है तथा इन दोनों क्रियाओं में परस्पर संतुलन स्थापित होता है। इस चक्र के सहज सम्पन्न होने के लिए विटामिन 'डी' की पर्याप्त मात्रा की उपलब्धि आवश्यक है। किसी कारणवश इस विटामिन की पर्याप्त मात्रा प्राप्त न होने के दो प्रभाव होते हैं : प्रथम, जब विकसित अस्थि में अस्थि-ऊतक का प्रतिस्थापन होता है तो उसका स्थान अपूर्णतः कैल्सीभूत अस्थ्याभ ऊतक (osteoid tissue) ग्रहण करता है, अतः अस्थि मृदु हो जाती है; द्वितीय वच्चो में मेटाफिसिस के अस्थ्याभ ऊतक का प्रसामान्य कैल्सीभवन नहीं हो पाता।

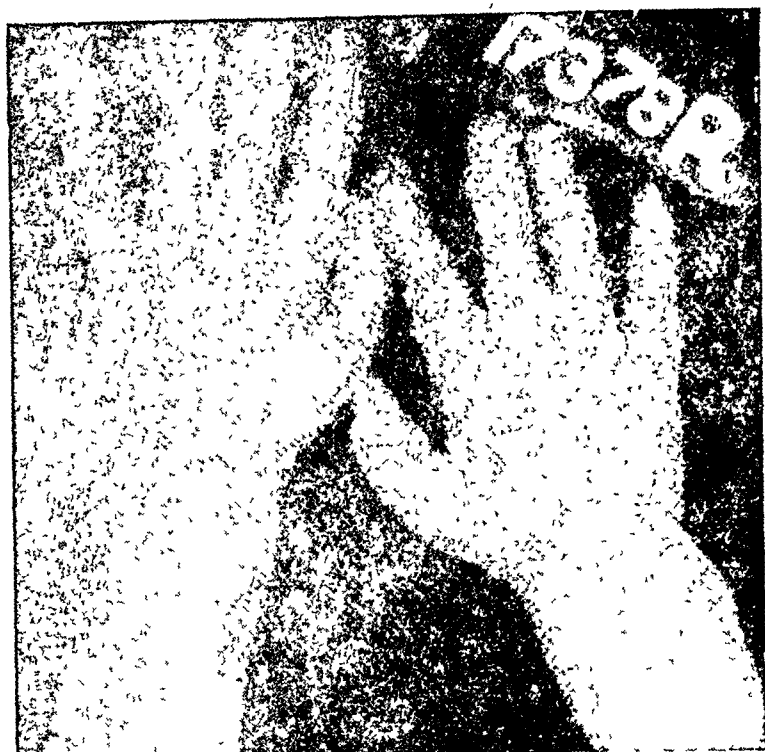उपरिलिखित परिवर्तनों के कारण वच्चो में रिकेट्स तथा वयस्को में अस्थि-मृदुता उत्पन्न हो जाती है।

रिकेट्स (rickets)

रिकेट्स एक दैहिक रोग है तथा इसकी उत्पत्ति एपिफिसिसो के वृद्ध होने से पूर्व होती है। मुख्य परिवर्तन वृद्धिप्लेट (growth plate) में पाये जाते हैं तथा द्रुत शरीरवृद्धि की प्रावस्था में सर्वाधिक स्पष्ट होते हैं। नवनिर्मित अस्थ्याभ ऊतक (osteoid tissue) भली प्रकार कैल्सीभूत नहीं हो पाता, अतः अस्थि की दृढता और कठोरता कम होती है। तथापि परिवर्तन केवल वृद्धिप्लेट तक सीमित न होकर अस्थि के सभी भागों में विद्यमान होते हैं।

विटामिन डी की कमी पोषण के अभाव, त्वचा में अपर्याप्त सश्लेषण अथवा आत्र में अपर्याप्त अवशोषण के कारण हो सकती है। रक्त-कैल्शियम प्रायः प्रसामान्य होता है, किन्तु फास्फोरस का स्तर कम तथा फास्फेटेज का अधिक होता है।

एपिफिसिसी प्लेट चौड़ी और मोटी पायी जाती है तथा उसका प्रसामान्यतः नियमित, स्तम्भाकार विन्यास विरूपित हो जाता है। अस्थिभवन का क्षेत्र मृदु,



चित्र 122—तीन वर्ष की लडकी मे सक्रिय रिकेट्स : मेटाफिसिस चौड़े है तथा रेडियस और उलना के मेटाफिसिसी ओर के प्रान्त विगलित और फँले हुये हो गये है ।

पैच्युक्त (patchy) और अल्प-कैल्सीभूत होता है तथा उसमे अनियमित रूप से रक्तवाहिकाएँ विद्यमान होती है ।

एक्सरेचित्रों मे मेटाफिसिस चौड़े (चित्र 122), प्याला-रूपी (cupshaped) और विरलित प्रतीत होते है तथा वृद्धिप्लेट की मोटाई सामान्य से अधिक पाई जाती है । अपर्याप्त कैल्सीभवन के कारण अस्थि निर्बल हो जाती है । तीव्र रोगियों मे कूटअगघात (pseudoparalysis), विलम्बित एवं अत्यल्प दन्तो-द्भवन, तथा अल्प रक्तकैल्शियम के कारण, टिटनेनी या अपतानिका पायी जा सकती है ।

नैदानिक प्ररूप

लक्षणों के आधार पर रिकेट्स के निम्नलिखित भेद किये गये है ।

गर्भ रिकेट्स—यह अस्थिमृदुता से ग्रस्त माताओं के शिशुओं मे पाया

जाता है ।

शिशुरिकेट्स—यह जीवन के प्रथम दो वर्षों में होता है तथा विशेषतः तब पाया जाता है जब स्तनपान बन्द किया जा चुका हो और नया आहार अभावपूर्ण हो । इस प्रकार का रिकेट्स भारत के कुछ भागों, विशेषतः निर्धन वर्गों, में आजकल भी बहुतायत से पाया जाता है ।

किशोर रिकेट्स—यह किशोरावस्था (adolescence) में पाया जाता है जब शारीरिक वृद्धि और विटामिन डी की आवश्यकता अधिक होती है ।

प्रतिरोधी रिकेट्स (resistant rickets)— यह लगभग 5 वर्ष की आयु में आरम्भ होता है । प्रतिरोध का कारण अज्ञात है; आहार अथवा उसके अवशोषण में कोई दोष नहीं होता ।

आंत्र-विकारजन्य रिकेट्स— विटामिन डी एक वसा-विलेय (fat-soluble) विटामिन है । स्पू (sprue), सीलियक रोग (coeliac disease) और अज्ञात-हेतुक वसापुरीष (idiopathic steatorrhoea) आदि रोगों में वसा अवशोषण दोषपूर्ण होता है तथा रोगी ढेर-से दुर्गन्धयुक्त वसामय मल का त्याग करता है । परिणामस्वरूप विटामिन 'डी' अवशोषण अल्प होता है तथा रिकेट्स को जन्म देता है ।

फान्कोनी सलक्षण (Fanconi's syndrome)—इस अवस्था में एपिफिसिसो में रिकेट्स-सम्बन्धी परिवर्तनों के अतिरिक्त शर्करामेह, एल्युमिनमेह और सिस्टीनमेह (cystinuria) भी पाया जाता है ।

नैदानिक अभिलक्षण

रिकेट्स अस्थियों में निम्न प्रकार अभिव्यक्त होता है :

शरीर का नाटापन— यह वृद्धि के मदन तथा विरूपता के कारण होता है ।

लम्बी अस्थियों का मुड़ना— इसके निम्नलिखित रूप हो सकते हैं : अतर्नत नितम्ब (coxa vara); ऊर्विका की प्रसामान्य वक्रता में वृद्धि, टिविया तथा कभी-कभी अग्रवाहु का धनुर्भवन (bowing), वहिर्नत जानु (genu valgum) तथा अन्तर्नत जानु (genu varum) ।

श्रोणि की विरूपताएं—श्रोणि की आकृति चपटी अथवा त्रिअरीय (triradiate pelvis) हो सकती है ।

मेरु की विरूपताएं—इनमें कुब्जता या काइफोसिस मुख्य है ।

वक्ष की विरूपताएं—पर्शुका-उपास्थि-सगम (costo-chondral junction) मुस्पष्ट और उभारयुक्त हो जाते हैं । वक्ष पर मध्यच्छद के सलगन की रेखा में

अवनमन हो जाता है जो हेरिसन परिखा (Harrison's sulcus) कहलाता है।
 करोटी—करोटी चीटी और चपटी हो जाती है तथा ललाटप्रदेश उत्सेधित हो सकता है। (frontal bossing)।

चिकित्सा

चिकित्सा के सिद्धान्त निम्नलिखित है प्रति-रिकेट्स आहार, विटामिन-डी का प्रयोग, यदि आवश्यकता हो तो प्रचुर मात्रा में; विरूपता का निवारण—रोग की सक्रिय एवं परिवर्तनशील अवस्था में विश्राम तथा उपयुक्त स्प्लिट का प्रयोग, विरूपताएँ विकसित हो गईं हो तो उनका सशोधन—इस प्रयोजन के लिए रोग की सक्रिय अवस्था में, जब अस्थिया मृदु और मुनम्य होती हैं, मालिश, हस्तकौशल (manipulation), स्प्लिटप्रयोग तथा प्लास्टरसाँचों (plaster casts) का प्रयोग किया जाता है। रोग के विरोहण (healing) के पश्चात् अस्थिया कड़ी हो जाती है और विरूपता के लिए संशोधक अस्थिच्छेदन (corrective osteotomy) की आवश्यकता पड़ सकती है।

वृक्क रिकेट्स (renal rickets)

जन्मजात चिरकारी वृक्कपात (congenital chronic renal failure) के कारण ककाल में रिकेट्स के अनुरूप परिवर्तन प्रकट हो सकते हैं (चित्र 123)। इस अवस्था में बहुमूत्रता, मूत्र का अल्प घनत्व, तथा एल्बुमिनमेह पाया जाता है तथा नाइट्रोजन का अवधारण होता है जिसके फलस्वरूप कैल्शियम और फास्फोरस की उपलब्धि पर प्रभाव पड़ता है। रिकेट्स के अभिलक्षण प्रायः 7-14 वर्ष की आयु के मध्य प्रकट होते हैं। चिकित्सा पूर्णतः कजर्वेटिव या संरक्षी आधार पर की जाती है।

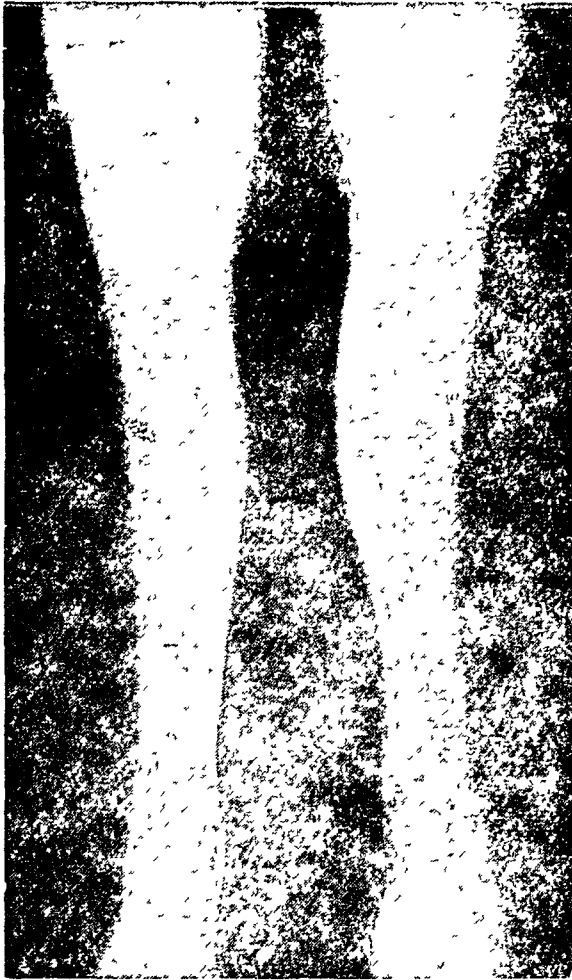अस्थिमृदुता (osteomalacia)

सहायक घटक (contributory factors)

अस्थिमृदुता वयस्को में पायी जाने वाली रिकेट्स की समतुल्य अवस्था है। इसका सर्वाधिक आघटन स्त्रियों में शीघ्रतः वारम्बार सगर्भता होने तथा दीर्घकाल तक स्तनपान कराने के फलस्वरूप होता है। आहार में विटामिन डी और खनिजों का अभाव इस अवस्था की उत्पत्ति में सहायक होता है।

नैदानिक स्वरूप

अस्थियो मे विरलीभवन, ट्रेबेकुली विन्यास (trabecular pattern) का



चित्र 123 —दस वर्ष की लड़की मे वृक्क-रिकेट्स—टांग की अस्थियो का मुडना, विकैल्सीभवन तथा अस्थिभग और रिकेट्स के समान एपिफिसिस परिवर्तन स्पष्ट हैं (फान्कोनी सिंड्रोम)


लोप, मज्जा का त्रिस्रार तथा कार्टिलेज का पतला होना पाया जाता है। भार-वाहक अस्थियो मे, विशेषतः श्रोणि और ऊविका की ग्रीवा के क्षेत्र मे, वैकृत प्रतिबल-अस्थिभग (pathological stress fractures) उत्पन्न हो सकते हैं। श्रोणि विरूप हो जाती है तथा प्ररूपी त्रिअरीय आकृति की हो जाती है।

त्रिक प्रोत्तुग (sacral promontory) के आगे धकेले जाने के फलस्वरूप कटि-लाडोसिस (lumbar lordosis) प्रकट हो जाता है, गुम्पाट अंतर्नन नितम्ब (cox1 vara) भी प्रियमान होना है, ऊर्विका और अन्तर्त्रिधिका की वक्रता बड जाती है। भारत मे अस्थिमृदुता काकी पायी जाती है।

लक्षण प्राय पीडदई, चलने में कण्ट नना उपमगानी चाल (waddling gait) के रूप मे प्रकट होते है। एम्बरे-निरा मे पाया जाने वाला एक विशिष्ट परिवर्तन अस्थियों की पाग्भानना है, वेकन अस्थिभग भी हो सकता है।

चिकित्सा

चिकित्सा के लिए निम्नलिखित आवश्यक है . पर्याप्त आहार , खनिज और विटामिन डी का प्रयोग , विधाम , स्ननपान बंद करना (weaning) तथा परिवार नियोजन द्वारा पुन. पुन प्रसव का नियंत्रण। नितम्बविहृपना अत्यधिक हो तो सशोधक आग्रेयन भी आवश्यक हो सकता है।



चित्र 124 (अ) स्कर्वी के रोगी मे मेटाफिसी प्लेट का सघनन तथा मेटाफिस के समीप विकल्सीभवन।



चित्र 124 (व) प्रगत स्कर्वी के रोगी में अवपर्यस्थि-हीमेटोमा तथा एपिफिसिस का आंशिक स्थानभ्रम (subluxation) ।

स्कर्वी (scurvy)

विटामिन सी के तीव्र अभाव के कारण 2 वर्ष तक की आयु के बच्चों में एक रक्तस्रावी रोग प्रकट हो सकता है जिसमें विकारस्थानिक रक्तस्राव (focal haemorrhages) तथा अरक्तता पायी जाती है (चित्र 124 अ तथा व)। कुछ रोगियों में अस्थि-प्रकांड, विक्षेपत ऊर्विका या टिविया पर एक पिलपिली स्फीति, स्पर्शाहता तथा तीव्र पीडा भी विद्यमान हो सकती है, सहसा अवपर्यस्थिक रक्तस्राव के कारण रोगी को वेचैनी भी हो सकती है। ऐसे रोगियों का तीव्र रक्तजन्य अस्थि-मज्जागोथ निदान करने की भूल की बहुत सभावना रहती है।

सुदम अर्बुद (benign tumours)

उपास्थिअर्बुद (chondroma)

यह अपेक्षाकृत अनिश्चित मज्जा ककाल में मज्जा उन उपास्थिजन्य स्फीतियों के लिए प्रयुक्त की जाती है जो बहि उपास्थिअर्बुद (ecchondroma) के रूप में बाहर की ओर प्रवर्धित होती हैं अथवा अन्त-उपास्थिअर्बुद (enchondroma) के रूप में भीतर की ओर अस्थिद्रव्य में बढती हैं। वे एकल अथवा बहुल हो सकती हैं।

बहिउपास्थिअर्बुद, अस्थि या अस्थिउपास्थिअर्बुद (ecchondroma, exostosis or osteochondroma)—इसकी उत्पत्ति प्रायः एपिफिजितीय वृद्धिप्लेट के निकट होती है तथा यह सर्वाधिक ज्ञानु-मयि के क्षेत्र में आयटिन होता है। जैसे-जैसे डायफिसिस की लवाई बढती जाती है अर्बुद की स्थिति अस्थि-प्रकांड के मध्यबिन्दु की ओर अग्रसर होती जाती है। वृद्धि के फलस्वरूप यह वृन्तकयुक्त हो जाता है किन्तु वृन्तकरहित भी रह सकता है। यह अस्थि-निर्मित होता है तथा इसके छोर पर उपास्थि की एक टोपी लगी होती है, वृद्धि समाप्त होने पर यह उपास्थि भी अस्थि हो जाती है।

यदि बहुल अध्यास्थियों के अतिरिक्त रोगी में विरूपता और मुनिश्चित इतिवृत्त भी विद्यमान हो तो यह अवस्था डायफिसियल एक्लेजिया (diaphyseal aclasia) कही जाती है। यह सदेहास्पद है कि ये वृद्धिया (growths) वास्तव में अर्बुदीय होती हैं अथवा अपविकसनजन्य। चपटी अस्थियों की एकल वृद्धिया बडी हो सकती हैं तथा उनमें दुर्दम परिवर्तन भी हो सकते हैं।

ये अर्बुद दबाव के कारण लक्षण उत्पन्न करते हैं। इन स्थितियों में अर्बुद का पूर्ण उच्छेद करना चाहिए। यदि बडे आकार के कारण ये गति में बाधा न डालें तो इन्हे यथास्थान भी रहने दिया जा सकता है। चपटी अस्थियों के एकल अर्बुद दुर्दम रूप ले सकते हैं, अतः उनका शीघ्र उच्छेदन उचित है।

अंत उपास्थिअर्बुद या एनकोड्रोमा—ये एकल अथवा बहुल अर्बुद अस्थि में उत्पन्न होते हैं तथा वृद्धि के कारण अस्थि के सहत स्तर को विस्फारित करते हैं। इनकी स्थिति प्रायः हाथ की लघु-अस्थियों में होती है तथा ये बृहत् आकार प्राप्त करने की क्षमता रखते हैं। ये व्यापक ककाली अपविकास (skeletal dystrophies) के सहगामी भी हो सकते हैं। इन वृद्धियों का स्वरूप खडकयुक्त (lobulated) और पीडारहित होता है। विकृत अस्थिभग की सभावना भी रहती है।

चिकित्सा के लिए आवश्यकतानुसार उच्छेदन तथा तत्पश्चात् अस्थ्यारोपण (bone graft) किया जाता है ।

अस्थ्यर्बुद या ओस्टियोमा (osteoma)

अस्थ्यर्बुद दो प्रकार के होते हैं—सुपिर और सहत । सुपिर (cancellous) वास्तव में अध्यस्थि या एक्सोस्टोसिस (exostosis) का ही रूप है । संहत (compact) अर्बुदकला से उत्पन्न होने वाली अस्थियो में पाये जाते हैं तथा अपने दबाव से लक्षण उत्पन्न करते हैं । ये इतने कठोर होते हैं कि सरलतापूर्वक नहीं काटे जा सकते , समीपवर्ती अस्थि-क्षेत्र से इनका सर्पिड उच्छेदन (en-block excision) कर देना चाहिए ।

अस्थ्याभ अस्थ्यर्बुद (osteoid osteoma)

अस्थि के इस सुदम अर्बुद का पृथक् एव स्पष्ट स्वरूप होता है । यह अस्थिप्रसू (osteoblast) सयोजी ऊतक से उत्पन्न होता है तथा अधिकतर अन्तर्जंघिका या टिबिया में स्थित होता है । रोगी की आयु प्रायः किशोर होती है । वह प्रभावित अस्थि में कुतरने के समान सतत पीड़ा अनुभव करता है ; तीव्र स्थानिक स्पर्शासहता होती है । एक्सरे-चित्र में अर्बुद एक छोटे अस्थि-सलायी (osteolytic) क्षेत्र के रूप में दीखता है जिसके केन्द्र में कैल्सीभवन का धब्बा होता है जो नीड या नाइडस (nidus) कहलाता है , अस्थि में अर्बुद के प्रति सुस्पष्ट अस्थिकाठिन्य अनुक्रिया (osteosclerotic response) पायी जाती है । एक पृथक् नैदानिक दशा के रूप में इसका वर्णन किया जाने से पूर्व इस अवस्था के अधिकांश रोगियों का गारे (Garre) के काठिन्यकर अस्थि-मज्जाशोथ (sclerosing osteomyelitis) अथवा ब्रोडी विद्रधि (Brodie's abscess) का निदान किया जाता था जो मिथ्या था ।

चिकित्सा के लिए नीड (nidus) तथा समीपवर्ती सहत अस्थि की कुछ मात्रा का उच्छेदन किया जाता है ।

स्थानीय दुर्दम अर्बुद (locally malignant tumours)

अस्थिभंजक अर्बुद या ओस्टियोक्लास्टोमा (osteoclastoma)

इसे महाकोशिकावर्बुद (giant-cell tumour) तथा मज्जाभ सार्कोमा (myeloid sarcoma) भी कहते हैं । यह सुदम किंतु स्थानीय रूप में विनाश-

कारी होता है। आघटन दोनों लिंगों में समान तथा जीवन की तीमरी या चौथी दशाब्दी में होता है। उत्पत्ति प्रायः ओन्टियोकलास्ट या अस्थिमजक कोशिकाओं से मानी जाती है। स्थिति अधिकतर लची अस्थियों के छोर पर होती है किन्तु कोई भी अस्थि इसकी सभावना से अधुण्ण नहीं होती। अर्बुद विगिष्टतः एपिफिसिम में आरम्भ होता है तथा मेटाफिसिम को भी प्रभावित करता है। वृद्धि के कारण यह अस्थि को विस्फारित करता है तथा फल-स्वरूप सहत भाग पतला तथा छिद्रित तक हो सकती है, नधि उपास्थि के वेधन के फलस्वरूप सधि भी ग्रस्त हो सकती है; सर्वाधिक आघटन के ऊर्विका के निम्न छोर, अन्तर्जधिका के ऊर्ध्व छोर तथा वहि प्रोटोस्टास्थि के निम्न छोर में पाया जाता है। अर्बुद का स्थूल स्वरूप लाल-भूरा, मृदु तथा मुचूर्ण्य होता है, कुछ अर्बुदों का रंग अपेक्षाकृत पीला होता है तथा वे श्वेत भीमकोशिका अर्बुद कहलाते हैं। अधिकांश अर्बुद का ऊत्तिकीय स्वरूप, गोल या अडाभ कोशिकाओं के बाहिकायुक्त जाल के रूप में होता है, जिनके मध्य विनाल सस्या में बहुकेद्रक भीमकोशिकाएँ बिखरी होती हैं।

नैदानिक रूप में रोग लची अस्थि के एपिफिसिम पर एक पीडामय, कठोर, गोल स्फीति के रूप में प्रकट होता है जिसके कारण अस्थि का छोर फूट जाता है। विलम्बित प्रावस्था में इस स्फीति को दावने से अण्डे के छिलके के चटकने के समान ध्वनि उत्पन्न हो सकती है (egg-shell crackling)।


निदान की पुष्टि एक्सरेचित्र द्वारा की जा सकती है जिसमें एक स्थान पर अस्थि का सहसा फँसना पाया जाता है, इस विस्फारित भाग में अस्थि-ट्रेबेकुला (bone trabeculae) स्पष्ट देखे जा सकते हैं जो इसे एक बहुकोष्ठक सिन्ड की-सी आकृति प्रदान करते हैं (चित्र 125)।

चिकित्सा की विधि निम्नलिखित में से चुनी जाती है: (अ) भली प्रकार आखुरण (curettage), (आ) अस्थि के ग्रस्त भाग का चौड़े उपात सहित उच्छेदन, (इ) विकिरण उपचार, (ई) अगोच्छेदन या एम्पुटेसन। उपयुक्त विधि अर्बुद की स्थिति, आकार तथा दुर्दमता की सभावना पर निर्भर करती है।

अस्थि के दुर्दम अर्बुद

अर्बुदनिदान

दुर्दम अर्बुदों के संभव में एक विशेष समस्या उनका ठीक निदान है।



चित्र 125—वाम अंतर्जघिका के ऊर्ध्व छोर के प्ररूपी ओस्टियो-क्ला-स्टोमा का एकसरे चित्र का स्वरूप । अर्बुद की एपिफिसिसीय व उत्केन्द्रीय स्थिति तथा सावुन के बुलबुले के समान आकृति ध्यान देने योग्य है । ऊतिकीय दृष्टि से यह ग्रेड-1 विधति है ।

प्रायः सभी अर्बुद एकसमान लक्षण-त्रिक उत्पन्न करते हैं—पीडा, स्पर्शासहता तथा स्फीति । सर्वप्रथम लक्षण प्रायः पीडा है, जो काफी प्रबल, सतत तथा विश्राम द्वारा अप्रभावित होती है; इसके कारण रोगी की निद्रा में बाधा पड़ सकती है । ऐसे लक्षण उपस्थित होने पर रोगी की विस्तृत जांच करनी चाहिए । रक्त गणनाएं (blood counts) प्रायः अनुपयोगी रहती हैं । एमिड फोस्फेटेज (acid phosphatase) का स्तर अधिक होने पर प्रोस्टेट विक्षेपो का नदेह करना चाहिए । मूत्र में बेन्स-जोस प्रोटीन (Bence-Jones protein) की उपस्थिति व्यापक मज्जावुदता (generalised myelomatosis) की ओर संकेत करती है । स्मरणीय है कि वासरमैन प्रतिक्रिया घनात्मक होने पर भी

महगामी दुर्दमता की मभावना रहती है। निदान में एक्सरे चित्र उपयोगी होते हैं किंतु वे मदा निश्चयात्मक नहीं होते, विभिन्न विभेदन कोटि (degree of differentiation) के एक्सरेचित्र इस मवध में विशेष महायक होते हैं। इनमें निम्नलिखित चित्र का पाया जाना दुर्दमता का प्रबल परिचायक होना है—(अ) मृदु ऊतक स्फीति, (आ) कार्टेक्स-मेडुला अस्थि नाश (corticomedullary bone destruction), (इ) अस्थि-निर्माण के क्षेत्र जिनके एक्सरे चित्रों में व्यापक विविधता हो। मदेहात्मक रोगियों में वायोमी की जा मकती है किंतु इसके वावजूद भी निदान अनिश्चिन रह सकता है। निदान करते समय किसी एक परीक्षण पर ही पूर्णतः निर्भर नहीं रहना चाहिए क्लिनिकल, एक्सरे तथा लेबोरेटरी प्रमाणों पर सयुक्त विचार द्वारा ही उचित निर्णय किया जा सकता है।

अस्थिसार्कोमा (osteosarcoma)

अस्थिसार्कोमा किशोरावस्था अथवा आरंभिक वयस्कावस्थामें लबी अस्थियों के छोर पर पाया जाने वाला एक अत्यंत दुर्दम अर्बुद है। इसकी उत्पत्ति अस्थि प्रसूओ (osteoblastic) की पूर्वगामी कोशिकाओं में मानी जाती है। उत्तिकीय स्वरूप में अर्बुद की प्रधान कोशिकाओं के अनुमार पर्याप्त विविधता हो सकती है। यह एक सभाव्य अस्थि-निर्माणकारी अर्बुद है किंतु अस्थि की वस्तुतः निर्मित मात्रा में पर्याप्त न्यूनाधिकता पायी जाती है, फलस्वरूप यह अर्बुद अस्थि-सलायी (osteolytic) अथवा अस्थिप्रसूजन्य (osteoblastic), दोनों प्रकार का हो सकता है। किसी अर्बुद विशेष का व्यक्तिगत व्यवहार उसकी स्वाभाविक वृद्धिगामी एवं विनाशकारी प्रवृत्ति तथा शरीर के प्रतिरोध में परस्पर सतुलन पर निर्भर होता है।

सर्वाधिक आघटन जानु सधि के क्षेत्र में होता है। विशिष्ट अभिलक्षण पीडा, स्फीति तथा स्पर्शसहता है। स्फीति असममित, अस्थि से अपृथक्, तथा प्रायः दृढ और प्रत्यास्थ होती है, विलम्बित अवस्था में यह मृदु और पिलपिली हो सकती है तथा इसके बाह्य पृष्ठ पर गिराए मुस्पष्ट हो जाती है। विक्षेपन रक्त द्वारा होता है तथा फेफड़ों में एक विशेष प्रकार की तोपगोलाछाया (cannon ball shadow) उत्पन्न करता है। एक्सरे चित्रण द्वारा विशिष्टतः निम्न-लिखित अभिलक्षण पाए जाते हैं (चित्र 126) (अ) मृदु ऊतक छाया, (आ) अस्थि प्रकाश से किरणों के रूप में छितरने वाली अस्थिकटिकाओं के फलस्वरूप उत्पन्न 'सूर्य-किरण-रूप' (sunray appearance), (इ) कार्टेक्स-मेडुला अस्थि

विनाश, (ई) विकृति के परिमर पर अस्थि विकास के फलम्बस्व उत्पन्न कोडर्मन का प्रतिक्रिया त्रिभुज (Codman's reactive triangle) ।

शास्त्रीय स्वरूप के अतिरिक्त अन्य विविध रूप भी बहुधा पाये जाते हैं ।

चिकित्सा के केवल दो साधन उपलब्ध हैं—अगोच्छेदन तथा विकिरण का पृथक् अथवा संयुक्त प्रयोग । किन्तु प्राग्ज्ञान प्रायः निराशाजनक होता है तथा रोगमुक्ति की संभावना अत्यल्प होती है । इस रोग में शीघ्र ही फुफफुस विकेपन हो जाता है ।



चित्र 126—इस एक्स-रे चित्र में अस्थिसार्कोमा का 'सूर्य-किरण प्ररूप' स्पष्ट है । अगोच्छेदन के पश्चात् इस रोगी में अर्बुद का पुनरावर्तन हो गया था ।

उपास्थिसार्कोमा (Chondrosarcoma)

उपास्थिसार्कोमा का नैदानिक रूप अस्थिसार्कोमा से बहुत भिन्न होता है ।

रोगी की आयु अपेक्षाकृत अधिक, 30 से 50 वर्ष के मध्य होती है। अर्बुद खडकयुक्त (lobulated) होता है तथा विद्यालयाकार और दीर्घगाल में स्थित हो सकता है। यह वृद्धि के फलस्वरूप गमीपवर्ती उनको को धकेलना अवश्य है किन्तु उन पर आक्रमण नहीं करता। इसका विन्नाय मज्जानलिका (medullary canal) में होता है तथा फेफटे विक्षेपित हो सकते हैं। इसकी ऊतकीय संरचना मुनिर्मित कार्टिलेज कोशिकाओं द्वारा होती है।

क्लिनिकल परीक्षण द्वारा एक दृढ़, गडकयुक्त, सुपरिगत स्फीति पायी जाती है जिसके कारण पाय की मज्जनाओं पर पड़ने वाला दबाव लक्षणों के लिए उत्तरदायी होता है। एक्सरेचित्र में एक विशिष्ट धब्बेदार स्वरूप (stippled appearance) पाया जाता है।

चिकित्सा का सर्वोत्तम माधन अर्बुद का पूर्ण उच्छेदन अथवा एम्पुटेसन (अग्रोच्छेदन) है, यदि द्वितीयक वृद्धिया (secondary growths) न हुई हों तो प्राग्ज्ञान आजापूर्ण होता है।

ततुसाकोमा या फाइब्रोसाकोमा

अन्य स्थानों की भांति अस्थि का फाइब्रोसाकोमा भी एक फाइब्रोब्लास्टिक (fibroblastic) अर्बुद है। अस्थि का अपग्रसन करने के फलस्वरूप यह एक्सरेचित्र में एक अस्थिमलायी विक्षति (osteolytic lesion) के रूप में दीर्घता है।

केवल विकिरण-उपचार द्वारा इस अर्बुद की सफल चिकित्सा करना प्रायः असंभव होता है, उत्तम परिणाम के लिए उन्मूलक अग्रचिकित्सा (radical surgery) अथवा अग्रचिकित्सा और विकिरण का संयुक्त प्रयोग करना चाहिए।

ईविंग का अर्बुद (Ewing's tumour)


इसका आघटन प्रायः कम आयु के व्यक्तियों की लम्बी अस्थियों में होता है तथा यह छोर की तुलना में प्रकांड के मध्य में अधिक पाया जाता है। कभी-कभी यह छोटी अथवा चपटी अस्थियों को भी ग्रस्त कर सकता है। ऊतकीय दृष्टि से अतिअभिरजक, सूत्रीविभाजनशील, छोटी, गोल या बहुफलक (polyhedral) कोशिकाओं की तहों द्वारा निर्मित होता है।

रोगी प्रायः ज्वर का इतिवृत्त बताता है, अतः परीक्षा के समय इस रोग का अनुत्तीव्र अस्थिमज्जाशोथ के निदान की भूल सम्भव होती है; आपरेशन के समय अर्बुद ऊतक का स्थूत स्वरूप पूय द्रव्य के समान पाया जा सकता है।

एक्सरेचित्र में मेडुला का चीड़ा तथा विरलित होना (चित्र 127) तथा

अस्थि का पटलित (laminated) या 'पलाडु-छिलका सम' (onion skin-like) रूप में निक्षेपित होना पाया जाता है।

ईविंग का अर्बुद विकिरण-सवेदनशील है किन्तु उपचार के उपरांत पुनः इसकी आवृत्ति हो जाती है; दूरस्थ मेटास्टेसिस या विक्षेप बहुधा पाये जाते हैं। वास्तविक रोग-मुक्ति प्रायः असम्भव होती है।



चित्र 127—ऊर्विका के मध्यकांड में ईविंग अर्बुद। इससे सहज ही अस्थि-मज्जाशोथ का भास हो सकता है।

बहुल मज्जाबुद (multiple myeloma)

यह एक विरल अर्बुद है जो प्रायः 45 वर्ष से अधिक आयु के पुरुषों में पाया जाता है। इसका आरम्भ मंद व अस्पष्ट होता है; धीरे-धीरे पीडा बढ़ती जाती है तथा अतत. वैकृत अस्थिभंग उत्पन्न हो सकता है। यह अर्बुद शरीर में अनेक अस्थिम दायी विक्षतियां उत्पन्न करता है जो अधिकतः श्रोणि, करोटि, कगरेकॉ तथा पर्णुकाओं में पायी जाती हैं।

एक्सरे-चित्र में विधनिया अनेक छोटे, छिद्रित (punched out) क्षेत्रों के रूप में पायी जाती है। रक्त प्रोटीन का एल्बुमिन-ग्लोबुलिन अनुपात विशेषतया उत्क्रमित होता है तथा बीटा-ग्लोबुलिन और गामा-ग्लोबुलिन की मात्रा में वृद्धि होती है। अधिकांश रोगियों में बेन्स-जोन्स प्रोटीनमेह (Bence-Jones proteinuria) भी पाया जाता है। कभी-कभी, रक्त कैल्शियम का स्तर भी बढ़ता है। अस्थिमज्जा में प्रायः प्लाज्मा कोशिका अनुक्रिया पायी जाती है।

उपरिलिखित प्रयोगशाला-परीक्षण-ग्रहण मज्जावृद्ध तथा अस्थिविक्षेपन के विभेदन में पर्याप्त सहायक होते हैं।

चिकित्सा विधि आम तौर पर प्रशामक होती है; तथा गभीर एवं गंभीर उपचार प्रायः लाभप्रद होता है। रसायनी चिकित्सा के लिए ह्याल मे यूरेथेन (Urethane) का प्रयोग भी किया गया है।

विक्षेपित कार्सिनोमा

अस्थियों में कार्सिनोमा विक्षेप बहुधा पाये जाते हैं तथा कुछ प्रकार के अर्बुद सर्वप्रथम इन्हीं में अभिव्यक्त होने हैं। अवगेही महत्ता तथा आवृत्ति के क्रमानुसार निम्नलिखित अंग अस्थिविक्षेपन उत्पन्न करते हैं: प्रोस्टेट या पुंस्य ग्रन्थि, स्तन, श्वननी (bronchus), अण्ड, वृक्क, अधिवृक्क तथा जठरान क्षेत्र। प्रोस्टेट कार्सिनोमा के द्वितीयको का ऐक्सरे चित्ररूप अत्यन्त सघन और अस्थिकाठिन्ययुक्त (osteosclerotic) होता है। एक अन्य निदानात्मक चिह्न परिमरीय रक्त में एमिड फास्फेटेज (acid phosphatase)-स्तर की वृद्धि है। स्तन-कार्सिनोमा के द्वितीयक माधारणतः अस्थिमंलायी होते हैं, किन्तु अस्थिकाठिन्यकर विक्षेप भी पाये जा सकते हैं। उपरिलिखित अन्य सभी अंगों के अर्बुद अस्थियों में मलायी द्वितीयको को जन्म देते हैं, जो प्रायः वैकृत अस्थिमग के रूप में अभिव्यक्त होते हैं। अस्थिविक्षेपन का सर्वाधिक आघटन मेरु, उविका, पशुका, कारोटि तथा श्रोणि में होता है। जानु और कूर्परी में नीचे स्थित अस्थियों में विक्षेपन अनि विरल होता है।

अस्थियों में विक्षेपन प्रायः अर्बुद की विलम्बित प्रावस्था का द्योतक है, अतः इस अवस्था में चिकित्सा मूलतः प्रशामक होती है। विक्षेपो का गभीर ऐक्सरे उपचार कुछ सीमा तक लाभप्रद होता है। प्रोस्टेट और स्तन के विक्षेपो की वृद्धि हारमोनों पर निर्भर करती है तथा स्त्री या पुरुष हारमोनो का प्रयोग उनकी चिकित्सा में सहायक होता है; उनकी चिकित्सा लिए अधिवृक्क-

उच्छेद और पीयूष-उच्छेद का भी व्यापक प्रयोग किया गया है ।

अस्थि की पुटी (Cysts of Bone)

अस्थिपुटी एक अर्बुदीय विकृति न होने के कारण इसे उपरिलिखित वर्गीकरण में स्थान नहीं दिया गया है, तथापि यहाँ इस दशा का सुविधापूर्वक वर्णन किया जा सकता है । मुख्यतः बाल्यावस्था व किशोरावस्था (5 से 15 वर्ष) की आयु में घटित होने वाली यह विकृति लम्बी अस्थियों के कांडों में पायी जाती है । सर्वाधिक आघटन का स्थल प्रगडिका, विशेषतः इसका ऊर्ध्व तृतीयांग है । यह ऊर्विका और अन्तर्जघास्थि के ऊर्ध्व व निम्न तृतीयांश तथा वहिर्जघिका के ऊपरी छोर पर भी पाया जा सकता है ।

बहुधा अस्थिपुटी की उपस्थिति वैकृत अस्थिभग द्वारा प्रकाश में आती है ।

पुटी प्रायः एपिफिसिस रेखा के निकट स्थित होती है किंतु इसे कदापि पार नहीं करती । ऐक्सरे-चित्र में यह एक बहुत कुछ पारभासी तथा एकसमान फैलावयुक्त विकृति के समान दीखती है । पर्यस्थि अस्थि से पृथक् हो कर ऊपर को नहीं उठ जाती । अस्थि भग होने की अवस्था में उसका विरोहण (healing) शीघ्र ही हो जाता है । पुटी का अस्तर प्रायः अत्यन्त पतला होता है तथा उसमें कुछ द्रव विद्यमान हो सकता है ।

चिकित्सा का उचित समय पुटी का प्रथम निदान है । गुहिका का आखुरण (Curettage) करने तथा उसे लघु अस्थि खंडों द्वारा भरने से प्रायः संतोषप्रद परिणाम होता है ।

सापेक्ष निदान करते समय इस आयु के रोगियों में पायी जाने वाली अन्य ऐक्सरे-चित्रों में दीखने वाली अस्थिसलायी विकृतियों को स्मरण रखना चाहिए, उदाहरणतः अस्थि का इयोसिनोफिलिक कणिकार्वुद (eosinophilic granuloma), तंतु दुर्विकसन (fibrous dysplasia) की एकल विकृति, अत-उपास्थ्यवुद (enchondroma), अस्थि का महाकोनिकाअर्बुद, फाइब्रोमा जिनमें अस्थिभवन नहीं होगा (non-ossifying fibroma), तथा एन्यूरिज्मल अस्थिपुटी (aneurysmal bone cyst) ।

सधियों के तीव्र अ-यक्ष्माजन्य विकार (Acute nontuberculous affections of joints)

एक प्ररूपी सधि के निर्माण में दो या अधिक अस्थियां भाग लेती हैं जो स्नायुओं द्वारा सुबद्ध होती हैं । पेशियों द्वारा इन अस्थियों को स्थिरता और

गति प्राप्त होती है। संधि को निर्मित करने वाला अस्थिपृष्ठ काचाभ उपास्थि से ढका रहता है जो कठोर, चिकना और चमकदार होता है तथा घर्षणरहित होने के कारण संधियों के परस्पर फिसलने और गतिशील होने में सहायक होता है। संधि-उपास्थि (articular cartilage) को छोड़कर संधि का शेष भाग श्लेपक कला (synovial membrane) से आच्छादित होता है, जो संधि की रक्षा करती है तथा एक स्वच्छ, तेल के समान स्निग्ध द्रव उत्पन्न करती है। संधिविकार दो प्रकार के हो सकते हैं—वे जो मुख्यतः संधि के भीतर स्थित अवयवों को प्रभावित करे (अतः संधि विक्षतिया) तथा वे जो मुख्यतः संधि के चारों ओर स्थित अवयवों को प्रभावित करें (परिसंधि विक्षतिया)। मधायक उपास्थि प्रत्यक्षतः किसी वाहिका द्वारा सभरित नहीं होती, वह पोषण के लिए श्लेपक द्रव (synovial fluid) तथा अवोपास्थि-अस्थि (subchondral bone) पर निर्भर करने के कारण रोगों से सहज ही ग्रस्त हो जाती है।

तीव्र सपूय संधिशोथ (acute suppurative arthritis)

संधि में संक्रमण की पहुँच निम्न प्रकार हो सकती है।

- (1) दूरस्थ फोकस से रक्तप्रसार द्वारा।
- (2) अस्थि आदि में स्थानीय संक्रमण के प्रत्यक्ष विस्तार द्वारा।
- (3) संधि में खुलने वाले वेधक्षत द्वारा।

सामान्यतः संक्रमण क्रमानुसार स्टेफाइलोकॉकस, स्ट्रेप्टोकॉकस तथा न्यूमो-काकस जीवाणुओं द्वारा होता है। कुछ रोगियों में अन्य जीवाणु भी संक्रमण के लिए उत्तरदायी हो सकते हैं। इस क्रम में संधियाँ ग्रस्त होती हैं:—नितम्ब, जानु रकध, कूर्पर तथा मणिवध। संक्रमण की सीरमीय, सीरम-फ़ाइब्रिनी (sero-fibrinous) तथा सपूय, ये तीन प्रावस्थाएँ हो सकती हैं, किन्तु ऐसा आवश्यक नहीं है; रोगकाल में ये प्रावस्थाएँ एक-दूसरे में विलीन हो सकती हैं।

विकृति

श्लेपक कला शोथयुक्त, फूली हुई और जेली के समान गाढी हो जाती है। शोथजन्य निःस्राव से भरने के कारण संधिगुहिका में तनाव उत्पन्न हो जाता है। चिकित्सा के अभाव में यह निःस्राव शीघ्र ही सपूय हो जाता है। जैसे-जैसे रोग की वृद्धि होती है, कणिका उतक बनकर काचाभ उपास्थि पर फैल जाता है और उसे नष्ट कर देता है। सपूय निःस्राव के कोष्ठ-से बन जाते हैं (pocketing of exudate), संधि की स्नायुओं का मृदुभवन (softening)

और सधि का स्थानभ्रम हो जाता है। एजाइमक्रिया तथा व्रणोत्पत्ति के फल-स्वरूप उपास्थि विनष्ट हो जाती है; मण्डु मे मे होकर कंडराओं के सहारे पूय-विस्तार के कारण परिमधिविद्रवधियों की उत्पत्ति हो सकती है; अस्थि-प्रान्तों में परिमलनशील अस्थिशोथ (necrotizing osteitis) और विविक्तिभवन होने के फलस्वरूप वैकृत स्थानभ्रम हो जाता है (चित्र 128)। धीरे-धीरे गोथ-प्रक्रिया का गमन, कणिकोनक का स्कार, ऊनक में परिवर्तन तथा अततः अस्थिकृत या तान्तव सधिग्रह (fibrous ankylosis) के कारण सधि का विपरु स्थिति में स्थिरीकरण हो जाता है।



चित्र 128—शिगु में नितत्र के नपूय सधिशोथ का एमरेचित्र। ऊविकाशिर का नाग, वैकृत स्थान-भ्रम तथा श्रोणि-उलूखल का भर जाना स्पष्ट है।

सारणी
विभिन्न संधियों के तीव्र सपुण्यशोथ के विविष्ट लक्षण और चिन्ह

संधि	सुविवापूर्ण स्थिति	अधिकतम स्फीति का स्थान	संधिग्रह के लिए सर्वोपयुक्त स्थिति
स्कंध	अभिवर्तित	त्रिकोणिका (डेल्टायड) के नीचे, द्विगिरस्क की कडग के साथ, तथा वगल में	स्कंध संधि 40-50 अंश तक अपवर्तित, कोहनी किरिटी तल (coronal plane) से तनिक आगे तथा हाथ मुख के सामने
कूर्पर	अवतानित तथा समभोग पर आंकुचित	त्रिगिरस्क कडरा के दोनों ओर	अर्ध-अवतानित (semipronated) तथा 10 अंश तक प्रसारित। यदि दोनों कोहनिया गस्त हो तो एक 75 तथा दूसरी 135 अंश तक प्रसारित। व्यवसाय के अनुसार इन अवस्थाओं में रूपांतरण किया जा सकता है। मजदूर पकड के उद्देश्य से पृष्ठांकुचित (dorsified)
मणिवध	तनिक आंकुचित	प्रगारिणी और आंकुचनीकडराओ के नीचे	
नितव	प्रथम अवस्था—गर्हि घूर्णित	प्रथम अवस्था—स्कार्पा त्रिभुज (scarp's अभिवर्तन की दृष्टि से उदासीन (neutral)	

स्थिति तथा आँकुचन की दृष्टि से 20-30 अंश आँकुचित, ताकि बैठना सभव हो सके ।

द्वितीय अवस्था-शिखरकीय व नितव क्षेत्रों में

(externally rotated)

द्वितीय अवस्था--आँकुचित,

अभिर्वर्तित तथा अत्त -

घूर्णित

चलते समय पाव को धरती पर घिसटने से बचाने के लिए 5-10 अंश आँकुचन

अधिजानुफलक बर्सा तथा जानुफलक

कडरा (patellar tendon) के दोनों

पार्श्व

आँकुचित

जानु

समकोण तथा चपटे पाव (flat foot) के

सम्मुख दिशा में तथा एचिलीस

(achilles) कडरा के दोनों ओर निवारण के लिए, तनिक अतर्वर्तन

तनिक प्रसारिता तथा

अतर्वर्तित (inverted)

गुल्फ

स्थिति है जो सधग्रह होने पर भी रोगी के लिए सर्वाधिक उपयोगी रहे ।

लक्षण एवं चिह्न

रोग का आरभ जीवविपरकता (toxaemia) अथवा पूतिरक्तता (septicaemia) तथा सधिशोथ के स्थानीय चिह्नों के रूप में होता है। ग्रस्त संधि वेदनायुक्त, स्पर्शासह और सूजी हुई होती है। पेगी-आकर्ष के कारण वह कड़ी हो जाती है तथा उसकी गति से रोगी को दारुण वेदना होती है। आरभ में निष्क्रिय गति कुछ मीमा तक वेदनारहित हो सकती है। किंतु कालांतर में सब प्रकार की गति तीव्र वेदना उत्पन्न करती है। व्यक्तिगत सधियों के विभिन्न अभिलक्षण पिछले पृष्ठ की मारणी में दिखाये गए हैं।

भेददर्शी निदान

निदान करते समय पूतिरक्तता उत्पन्न करने वाले अन्य रोगों, टायफाइड, ज्वर तथा तीव्र अस्थिमज्जाशोथ को ध्यान में रखना चाहिए। सदेह की अवस्था में चूषण द्वारा मवाद निकाल कर सधिशोथ की पुष्टि की जा सकती है तथा लेप और संवर्धन (culture) द्वारा सक्कामी जीवाणुओं की जाच की जा सकती है। रोग की आरंभिक दशा में एक्सरे-चित्रण से विशेष जानकारी नहीं मिलती, केवल संधि के समीप मृदु-ऊतक-शोथ का भान हो सकता है, विलम्बित प्रावस्था में संधि-अवकाश (joint space) का ह्रास तथा कुछ अन्य चिह्न प्रकट होते हैं।

कभी-कभी हीमोफिलिय सधिशोथ (haemophilic arthritis), हमेटी सधिशोथ तथा अस्थिसधिशोथ (osteo-arthritis) निदान में कठिनाई उत्पन्न कर सकते हैं।

चिकित्सा

तीव्र सपूय सधिशोथ का निदान करते ही रसायनी चिकित्सा तथा प्रति-जीवी चिकित्सा आरंभ कर देनी चाहिए। जहां तक संभव हो चूषण द्वारा प्राप्त सधिद्रव का संवर्धन और सुग्राहिता-परीक्षण करके उपयुक्त प्रतिजीवी का प्रयोग करने का प्रयत्न करना चाहिए। किंतु इन प्रयोगशालापरीक्षणों की प्रतीक्षा में चिकित्सा में विलम्ब करना उचित नहीं है।

ग्रस्तसंधि का निश्चलीकरण सर्वाधिक कार्ययोग्यता (maximum utility) की स्थिति में करना चाहिए तथा प्रतिदिन उसकी परीक्षा करते रहना चाहिए। यदि पर्याप्त स्थानीय अनुक्रिया न पायी जाये तो तुरंत संधि

को विसपीडित करना आवश्यक होता है , इसमें विलम्ब करने से सधि की उपास्थि के विनाश के फलस्वरूप स्थायी रूप से सधिक्रिया में बाधा पड़ सकती है। विसपीड़न (decompression) चूषण अथवा सधिछेदन द्वारा किया जा सकता है , रोग के आरम्भ में प्रथम विधि पर्याप्त हो सकती है, किंतु प्रचुर पूयनिर्माण होने पर सधिछेदन करके गुहिका को सब ओर से रिक्त करना आवश्यक होता है। संक्रामी जीवों को प्रभावित करने वाले किसी उपयुक्त प्रतिजीवी के विलयन द्वारा गुहिका का धावन भी किया जा सकता है। इस प्रक्रिया के पश्चात् जब तक संक्रमण पर नियंत्रण न हो, अंग को पूर्ण स्थानीय विश्राम प्रदान करना चाहिए। सधिगति धीरे-धीरे आरम्भ करनी चाहिए।

यदि रोग अत्यन्त प्रगत हो और सधि-उपास्थि विनष्ट हो चुकी हो तो सर्वोत्तम परिणाम सधिग्रह के रूप में ही सम्भव होता है। ऐसे रोगियों को व्यापक निकास (drainage) तथा अधिकतम क्रियात्मक उपयोगिता की स्थिति में स्थिरीकरण की आवश्यकता होती है।

शीघ्र निदान तथा उपयुक्त चिकित्सा द्वारा संक्रमण वियोजित हो जाता है तथा पुनः प्रसामान्य सधि प्राप्त की जा सकती है; निदान में विलम्ब करने अथवा उपयुक्त रीति से चिकित्सा न करने का परिणाम सधि की स्थायी निर्योग्यता होता है।


तीव्र संक्रामी सधिशाथ के अन्य प्रकार

कभी-कभी निमोनिया, अतिमार तानिकाशाथ (मेंनिजाइटिस), फाइलेरियेसिस, टायफाइड, स्कालेंट ज्वर, चेचक तथा अन्य स्फोटक ज्वरो (exanthemas) के रोगियों को सधिशाथ हो सकता है (चित्र 129)। यह सधिशाथ रोगी के मूल संक्रामी जीवाणुओं के कारण अथवा द्वितीयक संक्रमण के कारण हो सकता है। रोग की प्रवृत्ति विविध होती है तथा मन्द सीरमी साईनोवियलशाथ अथवा स्पष्ट पूयजन पूयसधिता (suppurative pyoarthrosis) की स्थिति उत्पन्न हो सकती है। चिकित्सा के सिद्धांत पूतिज सधिशाथ (septic arthritis) के समान ही होते हैं।

गोनोरिया के एक प्रतिगत रोगी जानु, कूर्पर आदि किसी एक विद्याल सधि के तीव्र शाथ से ग्रस्त हो जाते हैं। इस अवस्था का आरम्भ शीघ्र होता है तथा स्थानीय और दैहिक चिह्न प्रबल होते हैं। हाल में हुए तीव्र मूत्रमार्ग-शाथ का इतिवृत्त भी बहुधा पाया जाता है। पेनिसिलिन तथा सल्फा आदि औषधों का प्रयोग प्रायः उत्तम रहता है और इनके अविलम्ब प्रयोग से शीघ्र ही

सक्रमण वियोजित हो जाता है। अचिकित्सित रोगियों में तान्तवसंधिग्रह (fibrous ankylosis) हो सकता है।

जीवन के प्रथम वर्ष में कुछ शिशु एक गंभीर प्रकार के अस्थिशोथ से ग्रस्त हो जाते हैं जो प्रायः नितम्ब तथा कभी-कभी जानुसंधि को प्रभावित करता है। ग्रस्त संधि शीघ्र ही अत्यन्त क्षतिग्रस्त हो जाती है। इस आयु में एपिफिसिस की उपास्थिमय प्रकृति के कारण अस्थिया भी पर्याप्त विनष्ट हो जाती हैं। समीपवर्ती एपिफिसिसी वृद्धि उपास्थि (epiphyseal growth cartilage) भी नष्ट हो



चित्र 129—बच्चों में चेचक के कारण तीव्र सपूय संधिशोथ विरल नहीं है, ऊपर एकसरे-चित्र में दाईं कूर्पर की ऐसी ही दशा दिखायी गयी है। एपिफिसिसी प्लेट और संधितलो का विनाश तथा सबलक्षेसन की प्रवृत्ति स्पष्ट है। प्रगडिका, अलना और रेडियस में पर्यस्थि की प्रतिक्रिया भी प्रत्यक्ष है।

सकती है तथा फलस्वरूप अंग में अधिकाधिक विरूपता और छोटापन होता जाता है। रोग के आरम्भ में ही यदि समुचित चिकित्सा की जाये तो सक्रमण का नियंत्रण और अंग की सुरक्षा हो सकती है।

अस्थिउपास्थिगोथ (Osteochondritis)

वृद्धिकाल में कुछ अस्थियों में विशेष एक्सरे-चित्र में देखने वाले परिवर्तन प्रकट होते हैं। किंतु गहगामी नैदानिक अभिलक्षण अत्यल्प होते हैं। इन अवस्थाओं का यथार्थ हेतु अभी अज्ञात है, किंतु विश्वास किया जाता है कि सक्रमण अथवा अभिघात के फलस्वरूप एपिफिसिस के रक्त-सभरण की त्रुटि के कारण ऐसा होता है। आघटन की मामान्य स्थितिया निम्नलिखित हैं। ऊर्विका के गिर पर की एपिफिसिस (capital epiphysis)—पर्थी रोग (Perthes' disease), पदकूर्चकी नौकाम (tarsal navicular)—कोह्लर



चित्र 130 (अ)—सक्रिय पर्थी रोग। एपिफिसिस का विदारण, खड्डन, सपीडन तथा सघन-अस्थि का अवशोषण स्पष्ट है। सघन, अनियमित अस्थि द्वीप भी दृष्टिगोचर है। सघि-अतराल में वृद्धि हो गई है।

रोग (Kohler's disease), अन्तर्जघिका की गुलिका—श्लैटर रोग (Schlatter's disease), कशेरुक काय—कैल्वे रोग (Calve's disease), मणिबद्ध की वर्धचद्राकार (carpal lunata)—कीनबोक रोग (Kienbock's disease), कशेरुक एपिफिमिम—शरैमन रोग (Scheuermann's disease) ।



चित्र 150 (ब)—विरोहित पर्या रोग । ऊर्जा के कारण आकृति कुकुरमुत्ते के समा

उपरिलिखित सभी अवस्थाएँ अपेक्षाकृत सुदृश्य हैं तथा पर्या रोग के अतिरिक्त इनका आघटन विरल है । इनका महत्त्व इस कारण है कि वे यक्ष्मा रोग का भ्रम उत्पन्न कर सकती हैं तथा इस प्रकार अनुचित चिंता का कारण बन सकती हैं ।

पर्या रोग (Perthes' disease)

नितव का यह रोग लड़कियों की अपेक्षा लड़कों में अधिक पाया जाता है

तथा आयु 5-10 वर्ष होती है—रोग की तीन प्रावस्थाएँ होती हैं—आरम्भ (onset), सक्रियता (activity) तथा विरोहण (healing)।

आरम्भ मद्द व अस्पष्ट होता है तथा आरम्भिक लक्षण पीड़ा, लगडाना (limp) तथा पेगी आकर्ष के कारण गतिरोध के रूप में प्रकट होते हैं। अपावर्तन, अभिवर्तन और आंतरिक घूर्णन (internal rotation) की गतिया अपेक्षाकृत अधिक सीमित होती हैं। कुछ समय पश्चात् घनात्मक ट्रेडलेनबर्ग चिह्न (positive Trendelenburg's sign) प्रकट हो जाता है तथा स्कार्पा त्रिभुज (Scarpa's triangle) भरा हुआ प्रतीत होता है। स्पर्शानुभव पर वृहत् गिखरक मोटा प्रतीत हो सकता है।

एक्सरे-चित्र में विगिष्ट प्रकार के परिवर्तन प्रकट होते हैं जिनकी निम्न-लिखित प्रावस्थाये होती हैं—एपिफिसिस की सघनता में वृद्धि तथा सधि-अवकाश का विस्तार, एपिफिसिस का खण्डन, सघनन (चित्र 130) और चपटा हो जाना, तथा अन्तत ऊर्विकाग्रीवा का चौड़ापन और सिर की कुकुरमुत्ता-सम आकृति। जैसे-जैसे रोग विरोहित होता है, प्रसामान्य ट्रेबेक्युली प्रारूप (trabecular pattern) पुनः प्रकट हो जाता है।

इस अवस्था की चिकित्सा के लिए जब तक वैकृत चक्र अध्यारोपित न हो, सन्धि को भार वाहन से वचाना चाहिए। अध्यारोपण में 2-3 वर्ष का समय लग सकता है।

अज्ञात हेतु के कंकाल-विकार (Skeletal disorders of unknown aetiology)

पेजेट रोग (Paget's disease)

विरूपकर अस्थिशोथ (Osteitis deformans) के नाम से सम्बोधित इस रोग का हेतु अज्ञात है। यह सम्पूर्ण अथवा आंशिक कंकाल को प्रभावित कर सकता है; कंकाल के कुछ भागों के मृदुभूत और विवर्धित होने के फलस्वरूप विरूपता और वैकृत अस्थिभग उत्पन्न हो जाते हैं। कभी-कभी विक्षतियों में सार्कोमी दुर्दमता भी उत्पन्न हो सकती है। यह रोग प्रायः प्रौढ अवस्था में होता है। भारत में इसका आघटन विरल है।

इस रोग में एक अस्थि, गाखा अग अथवा सम्पूर्ण गरीर प्रभावित हो सकता है। रोग का आरम्भ मद्द तथा अस्पष्ट होता है। प्राथमिक लक्षण टाग अथवा पीठ में पीड़ा के रूप में प्रकट होते हैं। रोग की पूर्णतः विकसित दशा में करोटि

विवर्धित हो जाती है तथा कशेरुकाओं के पिचकने, कुञ्जता प्रकट होने तथा ऊर्ध्विका और अन्तर्जघिका अस्थियों के टेढ़ा होने के कारण शरीर की लम्बाई घट जाती है। कभी-कभी रन्ध्रो अथवा रन्ध्रों में अस्थि-विवर्धन के कारण त्रिकोण-सम्पीडन के चिन्ह (उदाहरणतः अधःगघात) प्रकट हो सकते हैं। बहुधा अस्थि-भंग भी हो जाता है।

ऐकसरे चित्र स्वरूप द्विशिष्ट होता है—ग्रस्त अस्थि में विवर्धन, अस्थि-विनाश और नवीन अस्थि निर्माण के चिन्ह तथा दीर्घाकार ट्रेबेक्युली प्रादुर्भाव (giant trabecular pattern) पाया जाता है।

चिकित्सा लाक्षणिक है।

तान्त्व दुर्विकसन (Fibrous dysplasia)

यह एक विरल रोग है जिसमें शरीर में किसी भी स्थान पर एक या अधिक अस्थियों में अपविकसन (dystrophy) पाया जाता है; अस्थि-ऊतक तान्त्व ऊतक द्वारा प्रतिस्थापित हो जाता है जिनमें पुटी (cystic)-व्यपजनन के क्षेत्र विद्यमान होते हैं। सर्वप्रथम पीडा व स्फीति प्रकट होती है किन्तु वैकृत अस्थिभंग द्वारा भी रोग का प्रथम संकेत मिल सकता है।

ऐकसरे-चित्र में एक पारभासी क्षेत्र पाया जाता है जिसकी स्परेंजा स्पष्ट तथा कभी-कभी अनियमित होती है। यह क्षेत्र पतले पटों द्वारा विभाजित हो सकता है।

चिकित्सा स्थानीय शल्य अपनयन द्वारा की जाती है किन्तु पुनरावर्तन बहुधा हो जाता है।

चिरकारी सन्धिशोथ (Chronic arthritis)

इस वर्ग में वस्तुतः केवल सधियों की शोथयुक्त विकृतियाँ ही होनी चाहिए, किन्तु प्रायः कुछ ऐसे रोग भी सम्मिलित किये जाते हैं जो मूलतः शोथजन्य नहीं होते। चिरकारी-अस्थिशोथ शीर्षक के अन्तर्गत आने वाली अवस्थाएँ निम्नलिखित हैं— (1) यक्ष्मज सन्धिशोथ, (2) रूमेटाइड सन्धिशोथ; (3) एकिलोजिंग स्पोण्डिलाइटिस (ankylosing spondylitis); (4) गोनोकोकसी सन्धि-शोथ, (5) गाउटजन्य सन्धिशोथ (gouty arthritis); (6) अस्थिसन्धिशोथ (osteo-arthritis); (7) त्रिकोण-विकारजन्य (neuropathic) सन्धिशोथ।

यक्ष्मज सन्धिशोथ (Tuberculous arthritis)

अस्थियक्ष्मा की भांति सन्धि-यक्ष्मा भी सदा द्वितीयक विक्षति के रूप में आरम्भ होता है तथा दोनों को उत्पन्न करने वाले कारण समान होते हैं। विक्षति का आरम्भ अस्थिफोकस अथवा साइनोवियल फोकस (synovial focus) के रूप में हो सकता है। अस्थिफोकस की स्थिति प्रायः सन्धि परिसर के निकट अव-उपास्थि ऊतक में अथवा एपिफिमिसीय रेखा के निकट मेटाफिसिस में होती है; यथार्थ स्थिति व्यक्तिगत अस्थि पर निर्भर होती है। माधारणतः यह विक्षति अल्प अवधि में ही सन्धि में फैल जाती है, किंतु कभी-कभी वह सिन्धि-फोकस (extra-articular focus) के रूप में ही सीमित रह सकती है। यदि फोकस श्लेपक कला में आरम्भ हो तो अस्थि दीर्घकाल तक अप्रभावित रह सकती है। किन्तु अन्ततः दोनों प्रकार की विक्षतियों में सन्धि के समस्त भाग ग्रस्त हो जाते हैं।

आरम्भ होने के पश्चात् रोगवृद्धि में तीन अवस्थाएं होती हैं—आक्रमण (invasion) की अवस्था, सक्रियता (activation) की अवस्था, प्रतिक्रमण (regression) की अवस्था, जिसके पश्चात् विरोहण (repair) होता है। यक्ष्मज फालिकल वर्धित तथा सलीन होकर प्रमामान्य ऊतकों को नष्ट कर देते हैं तथा उनके स्थान पर प्रतिस्थापित हो जाते हैं। एक बार सन्धि-उपास्थि को अपरदित करने तथा सन्धि में प्रविष्ट होने के पश्चात् विक्षति व्यापक रूप में फैलने लगती है तथा सम्पूर्ण श्लेपक कला और सन्धिकार्टिलेज यक्ष्मज कणिका-ऊतक से आच्छादित हो जाते हैं।

विस्तृत ऊतकविनाश तथा द्रवीभवन के फलस्वरूप एक शीतल विद्रधि उत्पन्न हो सकती है। शोथ के कारण सन्धिसंपुट निर्बल हो जाता है तथा विद्रधि के भीतर का द्रव उसे चीरकर सपुटवाह्य ऊतक-तलों (tissue planes) में पहुँच जाता है। सम्पुट और स्नायुओं की निर्बलता, पेशी-आकर्षण, तथा गुरुत्व और भारवाहन के प्रभाव के कारण सन्धि का वैकृत स्थानभ्रम हो जाता है।

सन्धि-संपुट से बाहर आने के पश्चात् विद्रधि में की पूय ऊतक-तलों में होती हुई अधस्त्वक् स्थिति में पहुँचती है तथा अंततः त्वचा के फटने से एक साइनस बन जाता है जिससे स्राव निकलता रहता है।

प्रतिक्रमण की अवस्था आरम्भ होने के पश्चात् अस्थि-ऊतक का पुनः कैल्सीभवन होता है किन्तु सन्धि-उपास्थि का पुनः निर्माण नहीं होता तथा अस्थि को विरूपित आकृति वैसी ही रहती है। विरोहण (repair) तान्त्रिक ऊतक द्वारा

होता है तथा अन्तिम परिणाम प्रायः विरूपित स्थिति में तान्त्व मन्धिग्रह (fibrous ankylosis) होता है। इन विरोहित दीखने वाली विक्षतियों में तन्तु-ऊतक द्वारा सपुटित सक्रिय यक्ष्माफोकस शेष रह सकते हैं तथा उनके कारण अनेक वर्ष पश्चात् भी रोग फिर उभर सकता है। माऊनरा द्वाग द्वितीयक सक्रमण होने पर अस्थि-सन्धिग्रह (bony ankylosis) भी हो सकता है।

रोग समस्त रोगियों में उपरिलिखित मार्ग ही ग्रहण नहीं करता। कुछ रोगियों में व्यापक विनाश अथवा विद्रधि-निर्माण के विना ही विरोहण हो जाता है, अन्य में यक्ष्मा रोग के व्यापक विसरण के फलस्वरूप तानिकाशोथ (meningitis), क्वगु यक्ष्मा (miliary tuberculosis), तथा अन्य प्रकार का व्यापक यक्ष्मा उत्पन्न हो सकता है और रोगी की मृत्यु हो सकती है।

लक्षण एवं चिन्ह

दैहिक लक्षण मद तथा गीण होते हैं उदाहरणतः कुछ भारहानि, रुग्णता का अनुभूति, सामान्य कार्य के पश्चात् थकान तथा बच्चों में, खेलने में अरुचि। प्रभावित अंग में क्षोभ के चिन्ह पाये जाते हैं, यथा पीड़ा, सम्बन्धित पेशियों का आकर्षण, सन्धि की गति एवं क्रिया में अवरोध। आरम्भिक दशा में वेदना अत्यल्प अथवा अनुपस्थित होती है, किन्तु सन्धि-उपास्थि के नष्ट होने के पश्चात् अपेक्षाकृत प्रबल हो जाती है। सन्धि में स्थानीय वेदना के अतिरिक्त सम्बन्धित मेरुखंडाग (spinal segment) द्वारा तत्रिका-सम्भरित किसी अन्य क्षेत्र में अन्यत्रानुभूत पीडा भी प्रकट हो सकती है; उदाहरणतः त्रिक-श्रोणिफलक सन्धि के रोग का एक शीघ्र व नियत चिन्ह शृङ्घ्रिका या शाएटिक तत्रिका (sciatic nerve) के मार्ग में पीडा है। निम्न शाखाअंग के सन्धिरोग का प्रथम लक्षण लगडाना (limp) होता है। सन्धिविरूपता प्रायः प्रत्येक रोगी में प्रगट हो जाती है, सन्धि की स्थिति रोग की प्रावस्था तथा सन्धि से सम्बन्धित मुख्य पेशियों की क्रिया पर निर्भर होती है। उपरिस्थ संधियों में श्लेपक कला तथा परिसन्धि-ऊतको के शोफ के कारण शीघ्र ही स्फीति प्रकट हो जाती है जिसका विशिष्ट स्पर्शानुभव दलदल ममान (boggy feel) होता है। यक्ष्मज सन्धिशोथ का एक महत्वपूर्ण लक्षण सम्बन्धित पेशियों का शीघ्र व द्रुत क्षय है। यदि विद्रधि वन जाय तो वह सपुट के निर्वलतम स्थान पर स्थित होती है तथा उसका स्वरूप एक अस्पष्ट, मृदु, स्पर्शतरगयुक्त स्फीति के समान होता है।

विद्रधि के विसर्जन के पश्चात् जो साइनस शेष रहता है उसका परिसर शोपित (atrophic) त्वचा के कारण विवर्ण होता है।

निदान

यक्ष्मज सन्धिगोथ का सापेक्ष निदान पूतिज सन्धिगोथ, रुमेटाइड सन्धि-गोथ, अस्थ्युपास्थिगोथ, अस्थिसन्धिगोथ तथा तत्रिकाविकारजन्य सन्धिगोथ से करना होता है। इन रोग का सदेह निम्नलिखित अभिलक्षणों की उपस्थिति में करना चाहिए—मद सधि वेदना का इतिवृत्त, स्फीति और सधि की अकर्मण्यता का मद आरम्भ, पेशीगोप, गति-ह्रास तथा विरूपता।

शीघ्र निदान अत्यंत आवश्यक है क्योंकि विगिष्ट चिकित्सा साधनों के शीघ्र प्रयोग द्वारा रोग विर्योजित हो सकता है तथा सन्धि पुनः प्रसामान्य रूप ग्रहण कर सकती है। निदान में विलम्ब होने पर उपयुक्त चिकित्सा भी सन्धि को विस्तृत विनाश से बचाने में असमर्थ रहती है।

रक्तपरीक्षण से केवल इतनी ही सहायता मिलती है कि कुछ रोगियों में अवसादन-दर (sedimentation rate) की वृद्धि पायी जा सकती है। एक्सरे-चित्र निश्चय ही सहायक होते हैं किंतु रोग की अतिशीघ्र प्रावस्था तथा श्लेषक कला के रोग में ऋणात्मक हो सकते हैं। कालांतर में निम्नलिखित चिह्न प्रकट हो सकते हैं—मृदु-ऊतक-छाया अस्थिरूपरेखा का लोप, ट्रेवेक्युली प्रारूप का नाश, विकैल्सीभवन तथा अतत विनाश। सदेहास्पद दशाओं में निदान के लिए सधि का चूषण, श्लेषक ऊतक अथवा प्रादेशिक लसीकापर्वों की जीवो-तिपरीक्षा, तथा इस प्रकार प्राप्त ऊतक का संवर्धन, गिनीपिग निवेगन और ऊतकीय अध्ययन आवश्यक हो सकता है। ट्यूबरकुलिन परीक्षण (tuberculin test) का भी निदानात्मक महत्त्व है; ऋणात्मक परीक्षण द्वारा यक्ष्मा रोग की सभावना मान्य नहीं होती है।

चिकित्सा

यक्ष्मज विकृति का विरोहण मूलतः रोगी की प्रतिरोध शक्ति पर निर्भर होता है। कुछ समय पूर्व तक चिकित्सा का मुख्य साधन रोगी को स्थानीय व दैहिक विश्राम, पौष्टिक आहार तथा खुली वायु था, ताकि उसमें सक्रमण का विरोध करने की शक्ति बढे। यह चिकित्सा कई वर्षों तक करनी होती थी। सक्रिय रोग की अवस्था में शस्त्रकर्म करना आपद्पूर्ण होता था।

प्रतियक्ष्मा औषधों के प्रादुर्भाव के कारण इस दशा में सुधार हो गया है। ये औषधे आक्रमणकारी जीवाणुओं को नष्ट कर देती हैं, अतः आपरेशन से पूर्व

रोगग्रस्त ऊतक को सक्रिय सक्रमण में मुक्त करना तथा शग्नकर्म द्वारा रोग का उन्मूलन करना संभव हो गया है। चिकित्साविधि की सामान्य योजना नीचे प्रस्तुत की गयी है।

सक्रिय रोग की चिकित्सा

सामान्य चिकित्सा—यह अभी भी चिकित्सा का एक महत्वपूर्ण अंग है जो रोगी की प्रतिरोधशक्ति को बढ़ाने तथा प्राथमिक विक्षति को नियंत्रित करने में सहायक होता है। रोगी को शारीरिक व मानसिक विश्राम, विटामिन, पोषक आहार, शुद्ध वायु तथा उत्तम परिचर्या द्वारा उमका जारीरिक्त बल और आत्म-विश्वास बढ़ाने चाहिए।

प्रतियदमा औषधों के प्रयोग में रोग की सक्रिय अवस्था की ज्वधि घट जाती है, माइगम-विरोहित हो जाते हैं तथा रोगी के सामान्य स्वास्थ्य में अति शीघ्र वृद्धि हो जाती है।

प्रतिरोधी विभेदो या स्ट्रेनो की उत्पत्ति के निवारणार्थ प्रतियदमा औषधों का प्रयोग मयुक्त रूप में करना चाहिए। यह प्रयोग 1-2 वर्ष के दीर्घकाल तक करना होता है।

सर्वोत्तम औषधे स्ट्रेप्टोमाइडिन, आइसोनाज़िड (isoniazid) और पेरा-एमाइनो-मेलिमिलिक एसिड है। कुछ अन्य औषधों का भी सीमित प्रयोग किया गया है।

स्थानीय चिकित्सा—यह रोग की प्रावस्था तथा वृद्धि पर निर्भर करती है। आरम्भिक रोग की अवस्था में मधि का तब तक इष्टतम क्रिया (optimum function) की स्थिति में अचलीकरण करना चाहिए जब तक रोग शांत न हो जाय तथा उपचार का प्रभाव स्थायी हो जाय। तत्पश्चात् कठोर निरीक्षण के अन्तर्गत मधि को क्रमशः गतिशील करना चाहिए। इस चिकित्सा द्वारा अत्यंत आरम्भिक रोग पूर्णतः वियोजित हो जाता है और मधि पुनः प्रसामान्य हो जाती है। अपेक्षाकृत प्रगत रोग में चिकित्सा का अन्तिम परिणाम तान्त्व मधिश्रह (fibrous ankylosis) होता है।

यदि रोग तीव्र, व्यापक तथा पर्याप्त प्रगत हो, संधायक पर्यस्थि विनष्ट हो चुकी हो, सरक्षी चिकित्सा का परिणाम सतोपप्रद न हो, तथा विद्रधि, साइन्स, क्षीणता आदि उपद्रव प्रकट हो गए हो, तो चिकित्सा की सर्वोत्तम विधि सरक्षी तथा अस्त्रचिकित्सा का उचित मयुक्त प्रयोग है। ऐसा व्यस्क रोगियों में विशेष आवश्यक होता है क्योंकि उनमें विरोहण (healing) की गति मद होती है,

रोग का सरोध सदेहपूर्ण होता है तथा आर्थिक या अन्य कारणों से लची अवधि तक सरक्षी चिकित्सा सभव नहीं होती। ऐसे रोगियों में शस्त्रकर्म द्वारा विद्रधि-भित्ति, विविक्ति आदि समेत समस्त स्पष्टत. रोगग्रस्त ऊतक का उन्मूलक उच्छेदन तथा यक्ष्मज मलवे (tuberculous debris) का अपहरण करना चाहिए। आपरेशन से पूर्व प्रतियक्ष्मा औषधो तथा अन्य सरक्षी साधनो द्वारा रोगी की चिकित्सा आवश्यक है; आपरेशन के पश्चात् भी विक्षति के विरोहित होने तथा स्थायी लाभ दृष्टिगोचर होने तक यह उपचार चालू रखना आवश्यक है।

संरुद्ध रोग की चिकित्सा

संरुद्ध रोग (arrested disease) के मरीजो को तीन वर्गों में बांटा जा सकता है।

(1) जिनमें प्रसामान्य सधि पुन स्थापित हो गई है तथा पूर्ण परिसरयुक्त, वेदना रहित गतिया विद्यमान हो; ऐसे रोगियों को केवल सामयिक जाच की आवश्यकता होती है।

(2) ऐसे रोगी जिनमें सधि नष्ट हो चुकी हो, किंतु उपयोगी गतियां (useful range of movement) शेष हो। ऊर्ध्व गाखा-अंगो की सधिया भारवाही न होने के कारण उनमें सयुक्ति या फ्यूजन (fusion) करने की कोई आवश्यकता नहीं होती, ऐसे मरीजों को रोग के फिर से सक्रिय होने के चिह्न पहचानने के लिए प्रेक्षणगत रखना चाहिए। भारवाही सधियों के लिए प्रतीक्षा और प्रेक्षण (wait and see) की नीति का अनुसरण करना उचित रहता है; यदि रोग के पुन सक्रिय होने या अपर्याप्त विरोहण का सदेह हो अथवा गति वेदनायुक्त हो तो उन सधियों को आर्थ्रोडिसिस (arthrodesis) या सधि स्थिरीकरण के आपरेशन द्वारा स्थिर कर देना चाहिए।

(3) यदि विरोहण तान्त्व संधिग्रह (fibrous ankylosis) द्वारा हुआ हो तथा कोई गति विद्यमान न हो तो भविष्य में रोग सक्रियता के निवारणार्थ आर्थ्रोडिसिस (arthrodesis) आपरेशन द्वारा तान्त्व सधिग्रह को अस्थिसधि-ग्रह (bony ankylosis) में परिणत करना वाछनीय होता है। यदि रोग विरोहित हो चुका हो तथा जोड़ विरूप अवस्था में स्थिर हो गया हो तो सगोधक शल्यकर्म (corrective surgery) की आवश्यकता होती है।

नितंब का यक्ष्मा

नितंब संधि बहुधा यक्ष्माग्रस्त होती है। रोग का आरंभ आम तौर पर अस्थि में तथा कभी-कभी श्लेष्मक कला में भी होता है। मधुवाह्य रोग द्वारा भी संधि प्रभावित हो सकती है। विलंबावस्था में श्रोणि-उलूखल की छत अपर-दित हो जाती है तथा धीरे-धीरे ऊर्विका गिर का अभिपृष्ठ स्थानभ्रम (dorsal dislocation) हो जाता है—‘भ्रमणशील श्रोणिउलूखल’ (wandering acetabulum) अस्थि विनाश अल्प अथवा व्यापक (श्रोणि उलूखल व ऊर्विका गिर को प्रभावित करने वाला) हो सकता है। शीतल विद्रधि भी बन सकती है जो दीर्घतमा (सार्टोरियस) और ऊरु प्रावरणी ताननी (tensor fasciae latae) के मध्य प्रकट होती है या मध्यवर्ती और अभिवर्तनी पेशियों के बीच प्रकट हो सकती है, नितंबिकाओ (glutei) के नीचे एकत्रित हो सकती है, कटिलविनी पिधान (psoas sheath) में प्रविष्ट होकर श्रोणिफलक खात (iliac fossa) को भर सकती है, वक्षण (groin) में प्रवेग पा सकती है अथवा श्रोणि-उलूखल को छिद्रित करके अंत श्रोणि-विद्रधि (intrapelvic abscess) का रूप ग्रहण कर सकती है।

आरंभिक लक्षण वेदना और लगडापन (limp) है। आरंभ मंद होता है तथा कुछ रोगियों में केवल सविरामी (intermittent) लगडापन पाया जाता है। वेदना बहुधा जानु में अन्यत्रानुभूत होती है। शीघ्र ही नितंब धीण हो जाता है, संधि के सामने की ओर स्पन्दमहता प्रकट होती है तथा सब दिशाओं में गति रुक जाती है। मधि की स्थिति रोग की प्रावस्था पर निर्भर करती है।

संधि की स्थिति

प्रथम अवस्था—आकुचन, अभिवर्तन तथा बाह्य घूर्णन, अर्थात् अधिकतम संधि अवकाश की स्थिति। प्रभावित पात्र्व में श्रोणि के नीचे झुकने के कारण शाखाअंग की लवाई में आभासी ह्रास हो जाता है।

द्वितीय अवस्था—सक्रिय संधिशोथ आरंभ होने पर मुख्य पेशियों के आकर्षण के कारण आकुचन, अभिवर्तन और आंतरिक घूर्णन। श्रोणि के ऊंचा उठने के कारण अंग की लवाई अधिक दीखती है (यद्यपि होती नहीं)।

तृतीय अवस्था—गिर और ग्रीवा के विनाश तथा गिर के शून्य शून्यः अभिपृष्ठ-स्थानभ्रम के कारण उक्त स्थिति की वृद्धि। आभासी एव वास्तविक दोनों प्रकार की लवाई कम हो जाती है।

सापेक्ष निदान (differential diagnosis)

वच्चे—वच्चो मे नितव सधि के यक्ष्मा का विभेदन निम्नलिखित दशाओं से करना होता है : (1) अल्पस्थायी इलेपकशोथ (transient synovitis), जो केवल कुछ सप्ताह तक रहने वाला, अत्यन्त सुदम्य रोग है और स्वतः विरोहित हो जाता है; (2) पर्थी रोग (Perthes' disease) जो केपिटल एपिफिसिस के रक्तसभरण में बाधा के कारण होता है और कुछ विशिष्ट एक्सरेचित्र परिवर्तन प्रदर्शित करता है—सर्वप्रथम शिर की सघनता बढ़ जाती है, तदनंतर विखडन (fragmentation) और पात (collapse) प्रकट होता है तथा तदुपरांत स्वतः विरोहण हो जाता है। अन्त में शिर की आकृति चपटी, चौड़ी और अनियमित हो जाती है। एक्सरे-परिवर्तन नैदानिक अभिलक्षणों की तुलना में अधिक सुस्पष्ट होते हैं, जो केवल लगडापन (limp) तथा तनिक गतिरोध के रूप में प्रकट होते हैं; (3) सर्पिल ऊर्ध्व ऊर्विका एपिफिसिस—इस अवस्था में एक्सरेचित्र से स्पष्ट विदित होता है कि शिर का एपिफिसिस ग्रीवा से नीचे और पीछे की ओर फिसल गया है, (4) सधिवाह्य यक्ष्मा (extra-articular tuberculosis) एक्सरेचित्र द्वारा इस अवस्था का निदान सहज ही किया जा सकता है।

वयस्क—वयस्को में नितवसधि यक्ष्मा का निदान निम्नलिखित दशाओं से करना होता है : (1) आरम्भिक एकिलोजिंग स्पॉन्डिलाइटिस या सधिग्रहशील कशेरुक सधिशोथ, विशेषतः जब इस रोग का आरम्भ एक नितव सधि में हो। यह विभेदन कठिन किन्तु अनिवार्य होता है। इस दशा में एक्सरेचित्र में दोनों त्रिक-श्रोणिफलक सधियों में अवोपास्थि-अस्थि-निक्षेपन पाया जाता है; (2) अस्थिसधिशोथ का निदान एक्सरेचित्र द्वारा स्पष्ट हो जाता है; (3) अस्थियों में द्वितीयक दुर्दम विक्षेप केवल आभासतः ही नितवयक्ष्मा के समान होता है—इस अवस्था में सधि प्रभावमुक्त रहती है तथा एक्सरेचित्र में सधि के निकट अस्थिविक्षेप के क्षेत्र पाये जाते हैं।

चिकित्सा

चिकित्सा के सिद्धान्त पहले ही बताये जा चुके हैं। यदि रोगी की प्रथम प्रस्तुति के समय पर्याप्त विरूपता विद्यमान हो तो मृदु सतत खिंचाव (gentle continuous traction) द्वारा उसे सशोधित करना होता है। सधि को 5-10 अंश अभिवर्तन तथा तनिक आकुचन की स्थिति (इष्टतम सधि क्रिया की स्थिति)

में अचल कर दिया जाता है। यदि ट्रैक्शन द्वारा विरूपता का संशोधन संभव न हो तो अधःशिखरक कीलाकार अस्थिच्छेदन (subtrochanteric cuneiform osteotomy) करके शाखाअंग को सर्वोत्तम क्रियात्मक स्थिति में अचल कर देना चाहिए।

आरम्भिक मरीजों, विशेषत वच्चों, में आधुनिक चिकित्सा-साधनों द्वारा रोग का पूर्ण वियोजन तथा सधिक्रिया की पूर्ण पुनः प्राप्ति सम्भव होती है। चिकित्सा में लगभग 12-18 मास का समय लगता है। रोग के व्यापक होने पर, विशेषत यदि रोगी वयस्क हो, स्थानीय रोग की गस्त्रचिकित्सा में विलव नहीं करना चाहिए।

उल्लाघ काल में सुरक्षात्मक साधन के रूप में रोगी को भार-मुक्तिदायक कैलिपर (weight-relieving caliper) अथवा भली प्रकार फिट होने वाला छोटा नितव स्वस्तिक (hip spica) लगाया जाता है। जब तक एक्सरेचित्र में प्रभावित क्षेत्र का पूर्ण मर्पिडन (consolidation) प्रकट न हो तथा सक्रिय रोग के वावजूद स्थानीय लक्षण एवं चिन्ह लुप्त न हों, इन साधनों का प्रयोग चालू रखना चाहिए। यदि मधिग्रह अस्थिर हो तो आर्थ्रोडिसिस (arthrodesis), यथासंभव सधिवाह्य मार्ग के प्रयोग द्वारा, करना चाहिए। वच्चों में किशोरावस्था से पूर्व यह आपरेजन वर्जित है।

जानुयक्ष्मा

नितव के पश्चात्, जानुसधि सबसे अधिक रोगग्रस्त होती है। रोग प्रायः श्लेपण काल में प्रारम्भ होता है तथा दीर्घ काल तक इसी रूप में रहता है। एक हाइड्रोपिक प्ररूप (hydropic type) भी पाया जाता है जिसमें सधि में निःसरण की प्रचुर मात्रा एकत्र हो जाती है तथा निदानात्मक समस्या प्रस्तुत कर सकती है। प्रथम रूप वच्चों में विशेष रूप से अत्यधिक विनाशकारी होता है (चित्र 131)।

आरम्भिक लक्षण वेदना तथा स्फीति होते हैं। श्लेपक रोग में गतिसीमन (limitation of movement) अत्यल्प हो सकता है। जब कभी उपास्थि अतिग्रस्त होती है, पेगीआकर्ष के कारण स्थायी आकुचन विरूपता (fixed flexion deformity) प्रकट हो जाती है। पेगी क्षीणता शीघ्र और महत्त्वपूर्ण होती है तथा मुख्यत वास्तसपेगी पिंड (vastus muscle mass) को प्रभावित करती है। उपेक्षित रोगियों में सधि के मृदुभवन तथा पेशियों के खिंचाव के कारण एक प्रकार का त्रिरूपी स्थानभ्रम उत्पन्न हो जाता है—अन्तर्जधिका पीछे,

बाहर और ऊपर की ओर खिंच जाती है तथा बाह्य दिशा में घूम जाती है ।

निदान

एक घुटने का चिरकारी श्लेपकगोथ पाया जाय तो यक्ष्मा का सदेह करना चाहिए । इस रोग का विभेद अविशिष्ट श्लेपकगोथ (non-specific synovitis) पूतिज श्लेपकगोथ तथा रूमेटाइड संधिशोथ से करना होता है । प्रगत रोग का निदान कदाचित् ही कठिन होता है, पुष्टि के लिए जीवोत्परीक्षा का प्रयोग किया जा सकता है ।

चिकित्सा

चिकित्सा की विधि अन्य संधियों के यक्ष्मा के समान ही है । संधि को प्रसारण (extension) की स्थिति में अचल करना चाहिए । विरूपता के संगोधन के लिए ट्रैक्शन (traction) का प्रयोग किया जाय । यदि त्रिरूपी स्थान-भ्रग विद्यमान हो तो अन्तर्जंघिका के ऊर्ध्व छोर को सहारा देना चाहिए तथा उसे ट्रैक्शन के समय अग्र दिशा में खींचना चाहिए । प्रगत तथा व्यापक रोग की गस्त्रचिकित्सा आवश्यक होती है, सम्पूर्ण रोगग्रस्त ऊतक का अपहरण करके उसी समय आर्थ्रोडिमिस या मधि स्थिरीकरण कर देना चाहिए । बच्चों में यथासंभव आपरेशन से बचने का यत्न करना चाहिए, क्योंकि उनमें जानुप्रदेश की वृद्धि-प्लेटो (growth plates) के आहत होने का भय रहता है ।



चित्र 131—दक्षिण जानुसंधि का अग्र-पश्च एक्सरे-चित्र, जिसमें संधि का प्ररूपी यक्ष्मा दिखाया गया है । पार्श्व ऊर्जिका के स्थूलक का विनाश तथा अभिमध्य-स्थूलकप्रदेश (intra-condylar region) में रोग केन्द्र की उपस्थिति स्पष्ट है ।

श्लेपक यक्ष्मा में रोग का वियोजन तथा संधिक्रिया का पूर्ण प्रतिस्थापन सम्भव होता है। संधि-उपास्थि के नष्ट हो चूकने पर मधिग्रह अवश्यभावी है।

उल्लाघ काल में चलने के समय लगाने वाले केलिपगे (walking caliper) का रोगी द्वारा प्रयोग कराया जाता है।

आजकल अगोच्छेद कदापि आवश्यक नहीं होता।

गुल्फ का यक्ष्मा

गुल्फ (ankle) किसी भी आयु में ग्रस्त हो सकता है। रोग का आरम्भ प्रायः सदा अस्थि प्ररूपी होता है। आरम्भिक लक्षण वेदना, लगड़ापन (limp) तथा जोफ है, जोफ गुल्फ के चारों ओर होता है तथा एचिलिस कडरा (achillis tendon) के पाठ्वों में अधिक स्पष्ट दिखाई देता है। पैर की स्थिति इक्वायनस (equinus) अवस्था में पायी जाती है। टांग की क्षीणता शीघ्र ही मुस्पष्ट हो जाती है।

बच्चों में मुख्यतः सरक्षी चिकित्सा की जाती है। किन्तु प्रतिगंधी रोगियों में स्पष्टतः रोगग्रस्त ऊतक का शल्य-अपनयन आवश्यक हो सकता है। बयस्कों में शस्त्रचिकित्सा करने में अधिक विलम्ब नहीं करना चाहिए, क्योंकि गुल्फ रोग का प्राग्ज्ञान आशाप्रद नहीं होता। बयस्कों में स्थानीय शस्त्रचिकित्सा के अतिरिक्त किसी सर्वमान्य प्रविधि द्वारा संधि का आर्थ्रोडिसिस (arthrodesis) या स्थिरीकरण भी करना चाहिए।

त्रिक-श्रोणिफलक संधि का यक्ष्मा

त्रिक-श्रोणिफलक संधि (sacro-iliac joint) का यक्ष्मा बच्चों की अपेक्षा बयस्कों को अधिक प्रभावित करता है तथा स्त्रियों में अपेक्षाकृत अधिक पाया जाता है। इसका कारण स्त्रियों में प्रसव के समय शरीर पर पड़ने वाला बोझ हो सकता है। रोग के मुख्य लक्षण निम्नलिखित हैं—लगड़ापन, स्थानिक वेदना, स्पार्सिहता, आसन तत्रिका (sciatic nerve) के सभरण क्षेत्र में अन्यत्रानुभूत वेदना। जब तक एकसरे-चित्र संधि में अस्थि-अपरदन न प्रदर्शित करे, इस रोग का निदान कठिन होता है। विद्रधि का निर्माण शीघ्र ही हो जाता है, यह श्रोणि में अथवा पीछे की ओर प्रस्तुत हो सकती है। विद्रधि बनने के पश्चात् निदान सदेहरहित हो जाता है।

त्रिक-श्रोणिफलक संधि को विश्राम देना अति कठिन होता है; लेटने पर भी ऐसा सम्भव नहीं होता। सरक्षी चिकित्सा तथा प्रतियक्ष्मा औपधों के प्रयोग

के वावजूद भी विक्षति प्रायः बढ़ती रहती है, अतः शस्त्रचिकित्सा आवश्यक होती है। सर्वोत्तम परिणाम आपरेशन तथा औषधों के समुक्त प्रयोग द्वारा प्राप्त होते हैं।

स्कंध का यक्ष्मा

स्कंध सधि में यक्ष्मा रोग का एक विशेष प्ररूप पाया जाता है, जिसे शुष्क क्षरण (caries sicca) कहते हैं। इस अवस्था में असफलक-प्रगडिका सधि (scapulo-humeral joint) सधि की वेदना और अत्यधिक कठोरता या दृढता पायी जाती है तथा स्कंधमेखला की पेशिया क्षीण हो जाती है। एक्सरे-चित्र निदान में सहायक होता है। प्रायः सरक्षी चिकित्सा रोग को विरोहित करने में सफल होती है। किंतु स्कंध का कडापन कुछ गेप रह सकता है। इस दशा में शस्त्रकर्म कदाचित् ही करना पड़ता है, इस सन्धि पर अधिक भार न पड़ने के कारण प्रायः आर्थ्रोडिसिस की आवश्यकता नहीं होती।

कूर्पर का यक्ष्मा

कूर्पर सन्धि बहुधा यक्ष्माग्रस्त होती है। रोग प्रायः अस्थि में प्रारम्भ होता है किंतु प्रधानतः इलेपक प्ररूप भी पाया जाता है। इस क्षेत्र में विक्षति पुटीभूत भी हो सकती है। विशिष्ट अभिलक्षण निम्नलिखित हैं—वेदना, शोथ, आकुचन, विरूपता, कूर्पर और अन्तराप्रकोष्ठ सधियों का गतिसीमन तथा बाहु-पेशियों की पर्याप्त क्षीणता। विद्रधि और साइंस बहुधा शीघ्र ही बन जाते हैं। उपेक्षित रोगियों में रोग बाहु तथा अग्रबाहु में व्यापक रूप से फैल जाता है। एक्सरे चित्र में अस्थि का विनाश और अपरदन तथा सन्धि अवकाश का ह्रास पाया जाता है।

आरम्भिक रोगियों में सरक्षी चिकित्सा के उत्तम परिणाम होते हैं तथा सन्धि में पर्याप्त गति होती रहती है। यदि सरक्षी चिकित्सा सफल न हो, रोगी विलम्ब से आवे अथवा चिकित्सा की उपेक्षा की गई हो तो शस्त्रचिकित्सा आवश्यक हो सकती है; कूर्पर का उच्छेदन इस रोग में अत्यन्त सतोपप्रद रहता है तथा नियंत्रित, वेदनारहित गतिये भी भलीभांति हो सकती है। उल्लाघ अवस्था में कूर्पर पिंजरे (elbow cage) द्वारा अंग को सुरक्षित रखा जा सकता है। अगोच्छेदन कदापि आवश्यक नहीं होता।

अन्य संधियों का यक्ष्मा

मणिवध, करभ, पाव आदि की सन्धियों के यक्ष्मा का निदान मंद आरम्भ,

दीर्घकाल, वेदना, शोफ, क्षीणता तथा विगिष्ट एकमेरे चित्र की छायाओं के आधार पर किया जाता है। चिकित्सा की रूपरेखा अन्य मन्धियों के समान ही है।

रुमेटाइड संधिशोथ (Rheumatoid arthritis)

यह एक अज्ञातहेतुक बहुमधिशोथ है जो स्त्री-पुरुष दोनों को प्रभावित करता है तथा उत्तरोत्तर अधिक अकर्मण्यता उत्पन्न करता है। इसके लिए आनु-वशिकता, रक्तमण, बोझ (stress), अत आर्वा विकार, पीप्टिक आहार का अभाव आदि अनेक घटक उत्तरदायी ठहराये गये हैं किंतु इनमें से कोई भी रोग की प्रकृति तथा विकास के अनुरूप पूर्णतः उपयुक्त नहीं है। हाल में रुमेटाइड मन्धिशोथ को एक प्रकार के कोलेजेन रोग की मजा दी गयी है, किन्तु उनका भी पर्याप्त प्रमाण नहीं है। लाक्षणिक आधार पर रोग को दो रूपों में विभाजित किया जा सकता है बच्चों में होने वाला स्टिल रोग (Still's disease) तथा बयस्को में होने वाला रुमेटाइड मधिशोथ।

कुछ प्ररूपों का स्वरूप अस्थिसन्धिशोथ तथा रुमेटाइड मन्धिशोथ के मध्य होता है।

वैकृत परिवर्तन अत्यन्त व्यापक होते हैं। श्लेष्मक कला में स्थूलता, रसांशुर-निर्माण तथा एक प्रकार का अविगिष्ट कोशिका-स्यदन पाया जाता है। कला प्रफलित होकर मन्धि-उपास्थि पर फैल जाती है। मधिमण्ड में तान्त्रव परिवर्तन हो जाता है। उपास्थि-व्यपजित, और अपरदित हो जाती है, अस्थिया अत्यधिक विरलीभूत हो जाती हैं, तथा त्वचा और पेशियों में शोथ एवं क्षीणता प्रकट हो जाती है। इन रोगियों में अल्पक्रोमी अरक्तता (hypochromic anaemia) बहुधा पायी जाती है किन्तु अभी तक किसी नियत या महत्वपूर्ण जीव-रामायनिक परिवर्तन की खोज नहीं की जा सकी है।

लाक्षणिक अभिलक्षण

रोगारम्भ प्रायः मन्द किन्तु कभी-कभी द्रुत होता है। रोग लगभग सदैव मममिन और बहुसंधि-प्रभावी होता है। इसकी विगिष्टता है कि यह हाथ-पाव के छोटे जोड़ों को ही प्रभावित करता है। कुछ मरीजों में आरम्भ में केवल एक मन्धि प्रभावित होती है। रोग के बढ़ जाने पर मधियों में शोथ, वेदना और दृढ़ता (rigidity) आ जाती है तथा शीघ्र ही विरूपताएँ प्रकट हो जाती हैं। मन्धि के लक्षण कुछ काल पश्चात् शात हो जाते हैं किन्तु प्रत्येक प्रकोप

के पश्चात् विविध कोटि की दृढता या कठोरता और विरूपता जेप रहती हैं ।

चिकित्सा

सामान्य आरोग्य की दृष्टि से रोगी को सन्तुलित आहार, गारीरिक व मानसिक विश्राम तथा वेदना के गमन की आवश्यकता होती है । सक्रमण के फोकसों की उपस्थिति जानने के लिए भली प्रकार गारीरिक परीक्षण भी करना चाहिए । रूमेटाइड सधिशोथ की चिकित्सा के लिए कोई विशिष्ट औषध उपलब्ध नहीं है । फिनाइलव्यूटाजोन (phenylbutazone), कार्टिकोस्टीरायडों तथा उनके व्युत्पादो का प्रयोग लाभकर होता है । ये सब औषधे प्रशामक है, रोग-मुक्तिदायक नहीं । कार्टिकोस्टीरायडो का प्रयोग उन रोगियो मे विशेष लाभदायक होता है जिनमे एस्पिरिन (aspirin) तथा फिनाइलव्यूटाजोन या व्युटाजोलिडोन (butazolidin) आदि अपेक्षाकृति सरल और निरापद औषधे असफल रही हो; द्रुतवर्धी तथा स्फूर्जक रोग मे भी इनका प्रयोग लाभप्रद होता है । कार्टिसोन की प्रायः प्रयुक्त मात्रा दिन मे तीन वार 25 mg है । यह औषध महगी है तथा आनुषंगिक प्रभावों (side-effects) के कारण इसके प्रयोग मे सावधानी की आवश्यकता होती है । व्युटाजोलिडिन के कारण कभी-कभी जठरात्र क्षेत्र से रक्तस्राव हो सकता है, विशेषत यदि इसका प्रयोग दीर्घकाल तक किया जाये ।

स्थानीय चिकित्सा के साधन निम्नलिखित है—स्प्लिन्ट, जिसको हटाया जा सके (removable splint), भौतिक चिकित्सा (physiotherapy), सुनियंत्रित तथा सुनिरीक्षित अंगांकित व्यायाम (graduated exercise) और विश्राम की दिनचर्या, ऊष्मा, मालिग, तथा सक्रिय और निष्क्रिय गतिया । सधियो मे हाइड्रोकार्टिसोन एसिटेट (hydrocortisone acetate) का स्थानीय इजेक्शन भी लाभप्रद हो सकता है ।

सुप्रस्थापित विरूपताओ की चिकित्सा के लिए सधि की दशा तथा रोगी की आवश्यकताओ के अनुसार फैलाना (stretching), ट्रैक्शन (traction), प्लास्टर सगोधन (plaster correction), कडराछेदन (tenotomy), प्रावरणी-छेदन, सपुटछेदन, अस्थिछेदन या सन्धि के कीलक-उच्छेदन (wedge-resection) आदि साधनो की आवश्यकता पड़ सकती है ।

सन्धिग्रही कनेस्कसन्धिगोथ (ankylosing spondylitis) एक अज्ञात-हेतुकी रोग है जो प्रधानतः 20-35 वर्ष के पुरुष को प्रभावित करता है । इस रोग का विशिष्ट अभिलक्षण त्रिक-श्रोणिफलक सन्धि और अतराकशेस्क सधियो

का प्रगामी अस्थि-मन्धिग्रह (bony ankylosis) तथा सम्बन्धित स्नायुओं का अस्थिमयन है। इसकी विशेषता है कि रोग की वृद्धि सविराम (intermittent) होती है।

आरम्भ में केवल हल्का कमर दर्द होता है जो धीरे-धीरे स्थायी हो जाता है। यह दर्द मसूड़ों में ऊपर की ओर चलाता है तथा गर्दन तक पहुँच सकता है। वेदना के साथ दुर्नम्यता या कठोरता भी विद्यमान होती है जिसका कारण आरंभ में, पेसी आकर्षण किन्तु आगे चलकर, मन्धियों और स्नायुओं का अस्थिमयन (ossification) होता है।



चित्र 132—मधिग्रही वशेका-मन्धिभोय मे चरम विरूपता

पर्णुका-कशेरुक मधिया (costo-vertebral joints) प्रभावित होने के कारण वक्र का प्रामाण्य विन्तार नहीं हो पाता। विरूपता प्ररूपी होती है—रोगी का शरीर नामने की ओर वक्र हो जाता है तथा चरम रोगियों में 90 अंश तक वक्रता पायी जा सकती है (चित्र 132)। कुछ रोगियों के स्कन्धों तथा

नितम्बों में भी रोग के कारण सधिग्रह हो सकता है। आरम्भिक एक्सरे-चित्रों में त्रिक-श्रोणिफलक सधियों का द्विपार्श्विक काठिन्य (sclerosis) पाया जाता है। कालांतर में स्नायुओं के अस्थिभवन के कारण वेणु पृष्ठवश (bamboo-spine) की अवस्था प्रकट हो सकती है।

चिकित्सा

उत्तम आहार, ताजी हवा, उचित व्यायाम व विश्राम आदि रोगी की सामान्य स्वास्थ्य-वृद्धि में सहायक होते हैं। भौतिक चिकित्सा (physiotherapy) कुछ सीमा तक लाभदायक होती है। यदि रोग की आरम्भिक प्रावस्था में ही जब केवल त्रिक-श्रोणिफलक (sacro-iliac) सधिया प्रभावित हुईं हो, गभीर एक्सरे उपचार किया जाय तो 90 प्रतिशत मरीजों में रोग स्थगित हो सकता है। द्विपार्श्विक नितम्ब सधिग्रह के रोगियों में अनेक प्रकार के चालक गस्त्र-कर्म (mobilising operations) विविध सीमा तक सफल सिद्ध हुए हैं।

गोनीकोकसी संधिशोथ (gonococcal arthritis)

गोनोरिया के रोगियों की छोटी सधियों में एक प्रकार का विलंबित चिरकारी बहुसंधिशोथ (late chronic polyarthritis) पाया जाता है जो अपेक्षाकृत अधिक दुर्नम्यतायुक्त होने के अतिरिक्त अन्य रूपों में लगभग रूमेटाइड संधिशोथ के समान होता है। इस रोग का आघटन कम होता जा रहा है। चिकित्सार्थ रूमेटाइड संधिशोथ के लिए प्रयुक्त साधनों तथा पेनिसिलिन की विशाल मात्रा का प्रयोग करना चाहिए।

आमवात संधिशोथ (gouty arthritis)

गाउट के रोगियों में सधि एवं परिसधि क्षेत्र में यूरेटो ((urates) के निक्षेपन के कारण तीव्र {सधिवेदना के आक्रमण हो सकते हैं। इन सहसा आक्रमणों में ज्वर, प्रबल पीड़ा तथा सधि का स्थानीय शोथ पाया जाता है। रेडियोग्राफ में अस्थि छोरों पर विरलीभवन के अनेक प्ररूपी, स्पष्टरेखित केन्द्र पाये जाते हैं। आक्रमण का सर्वाघटित स्थान पदागुष्ठ प्रपद अगुल्यस्थिसधि (meta-tarsophalangeal joints) है किंतु अन्य सधिया भी प्रभावित हो सकती हैं। चिकित्सा रोगी के मूल रोग अर्थात्, गाउट की ओर केंद्रित होती है। प्रभावित सधि को विश्राम प्रदान करना आवश्यक होता है। विरल अवसरो

शरीर-भार घटाना, सुनियोजित दिनचर्या के अनुसार विश्रान व व्यायाम करना, शरीर को बोझ से वचाना तथा आवश्यकतानुसार व्यवसाय को बदलना, ये सब महत्वपूर्ण चिकित्सोपाय हैं। स्थानिक ऊष्मा, मालिश, व्यायाम लघु-तरंग डायथर्मि (short wave diathermy), जलोपचार, विकिरणी उपचार आदि से भी लाभ होता है। कभी-कभी हस्त-कौशल (manipulation) उपयोगी हो सकता है। हाइड्रोकोर्टिसोन (hydrocortisone) या अन्य ऐसी ही औषधों का स्थानिक इंजेक्शन भी सहायक हो सकता है। कुछ रोगियों के लिये ब्रेस (brace) अथवा आश्रय (support) का प्रयोग किया जाता है। चर्म रोगियों की चिकित्सा के लिए संधि का वितन्नकीकरण (denervation), संधि-स्थिरीकरण (arthrodesis) तथा संधिप्लास्टी (arthroplasty) आदि साधनों का प्रयोग किया गया है, इनमें सर्वाधिक सतपप्रद विधि संधि-स्थिरीकरण पायी गयी है।

तंत्रिकाविकारजन्य संधियां (neuropathic joints)

तंत्रिकातंत्र के कतिपय रोगों में संधियों का तंत्रिकासंभरण प्रभावित हो जाता है, उदाहरणतः टेबीज़ डोर्सलिस (tabes dorsalis), सिरिंगोमायलिया, कुष्ठ, परिसरीय तंत्रिका अभिघात आदि, प्रभावित संधि में कतिपय विशिष्ट वेदनाहीन, विनाशकारी परिवर्तन हो जाते हैं जिनके कारण संधि अतिगतिशील हो जाती है। ये परिवर्तन शोपी (atrophic) या अतिवृद्धिक (hypertrophic) हो सकते हैं। संधिउपास्थि का व्यापक विनाश, श्लेष्मक अतिवृद्धि, स्नायुओं की निर्बलता, संधिभ्रंश तथा बहुधा संधि में श्लथ पिंड (loose bodies) पाये जाते हैं। संधियां वेदनारहित, शोथयुक्त और अतिचलायमान होती हैं। सहवर्ती तंत्रिकारोग की उपस्थिति निदान में सहायक होती है। चिकित्सा का मुख्य उद्देश्य स्पिल्लन्ट तथा कैलिपर (caliper) के प्रयोग द्वारा संधि को अभिघात से वचाना है।

विकलांगी विरूपतायें और पृष्ठवेदना (Orthopaedic Deformities and Backache)

बी० मुखोपाध्याय

विकलांगी विरूपतायें (Orthopaedic Deformities)

देहशाखाओ की अमममिति, आकार और रूप की भिन्नता, कोणभवन, झुकना या घूम जाना और मेरुदंड की वक्रताये विरूपताओ मे गिनी जाती है । इन विरूपताओ के द्योतक कुछ पारिभाषिक शब्दो का प्रयोग किया जाता है जो निम्नलिखित है :

मन्यास्तम्भ (torticollis)—ग्रीवा की पार्श्विक विरूपता ।

कुब्जता (kyphosis)—मेरुदंड की पृष्ठ ओर की उत्तलता (convexity) का बढ़ जाना, जो स्थानीय या सर्वांग (मेरुदंड) मे हो ।

पुरःकुब्जता (lordosis)—मेरुदंड की पृष्ठ ओर की अवतलता का बढ़ जाना ।

पार्श्व-कुब्जता (scoliosis)—मेरुदंड का पार्श्व ओर को झुक जाना । साथ मे कर्जेरुकाओ का विवर्तन हो या न हो ।

बहिर्नति (valgus)—किसी अंग का शरीर मध्यरेखा से बाहर खिचकर मुड़ जाना (कोण बनाना) ।

अन्तर्नति (varus)—अंग का मध्य रेखा की ओर मुड़ना (कोण बनाना) ।

पुनर्वक्रन (recurvatum)—सघ्रि का अपसामान्य अति प्रसार ।

सुदृग्ग पाद (talipes)—पाँव की विरूपता जिसमे पदतल बाहर या भीतर को घूम जाता है, भूमि की ओर नहीं रहता। इसके प्रकार ये हैं; (क) अश्वपाद (equinus)—गुल्फ पर पाद-पृष्ठ आकुचन (dorsiflexion), (ख) अन्तर्नत (varus)—अवघुटिका मध्यपदकूर्च (subtalar-mid tarsal inversion) सधि का अन्तर्वर्तन, (ग) वहिर्नत (valgus)—अवघुटिका और मध्य पदकूर्च सधियों पर वहिर्वर्तन (eversion), (घ) पार्णिणिका (calcaneus)—गुल्फ पर पाद-पृष्ठाकुचन (dorsiflexion at ankle), (ङ) गुहिका (cavus) पदतल की अवतलता बढ़ जाती है। (च) सरला (planus)—पदतल की अवतलता कम हो जाती है।

इनमे से एक या दो विकृतियाँ मिली हो सकती है।

विरूपतायें जन्मजात या उपाजित (congenital, acquired) होती हैं तथा स्थिर (fixed) या चलायमान (mobile) हो सकती हैं। स्थिर विरूपताये वे होती हैं जो मृदु हस्तक्रिया द्वारा अगुलियों से दवाने से नहीं सुधर सकती।

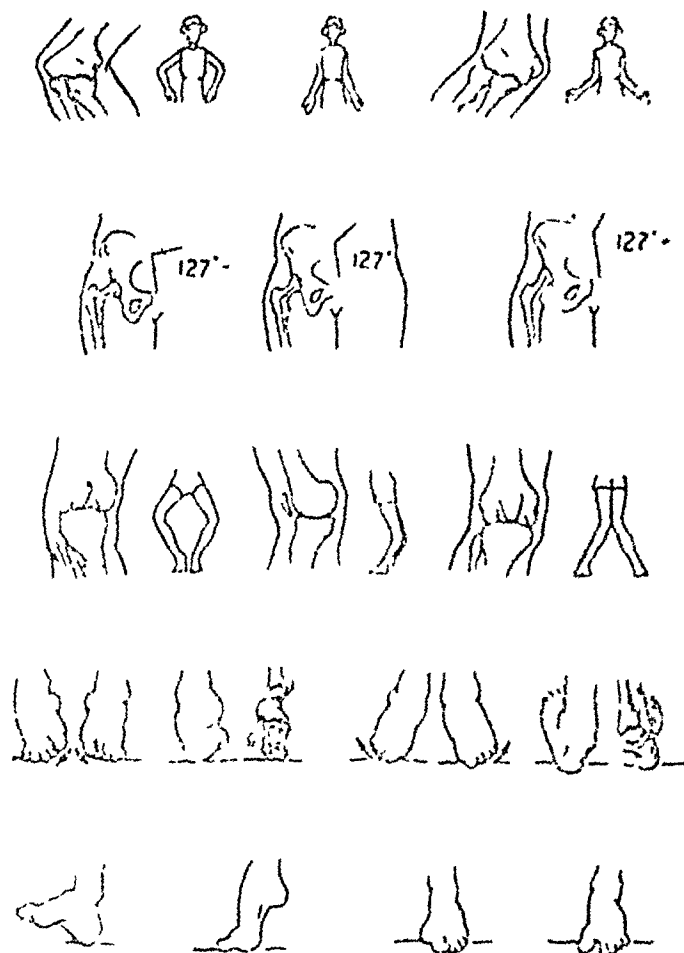
प्रत्येक विरूपता में दो प्रकार के कारण होते हैं . (1) प्राथमिक कारण जो विरूपता उत्पन्न करते हैं, (2) द्वितीयक कारण जो दशा को और भी बढ़ा देते हैं; ऐसे द्वितीयक कारण भार उठाना, पेशीकर्षण (muscle pull) गुरुत्वीय बल (gravitational forces) अथवा इसमें से कई का संयोग, हो सकते हैं।

यदि वृद्धिकाल में विरूपता होती है तो और भी दशाओं का उसपर प्रभाव पड़ता है। विरूपित स्थिति में वृद्धि से विरूपता और भी बढ़ती है। वर्धी एपीफाइसेस प्लेट के दोष से विरूपता उत्पन्न हो सकती है, ऐसी विरूपता और भी बढ़ जाती है। वूलफ (Wolff) नियम के अनुसार बढ़ती हुई अस्थि में नया ऊतक बनता है, अर्थात् वह प्लास्टिक होती है और उसपर दबाव और खिंचाव से वह प्रभावित होती है। अतएव अयुक्त प्रभाव से विरूपता बढ़ सकती है, किन्तु उपयुक्त प्रभाव से अस्थि के वर्धन के गुण के कारण विरूपता सुधर भी सकती है।

सहज (जन्मजात) विरूपताये

सहज विरूपताये गर्भावस्था में उत्पन्न हो जाती हैं, उनकी उत्पत्ति का कारण अज्ञात है। वे निम्न दो समूहों में बाँटी जा सकती हैं।

(1) प्राथमिक विरूपतायें—उत्पादक बीजद्रव्य (germplasm) के



चित्र 133—सामान्य विकलांगी विरूपतायों के भिन्न-भिन्न प्ररूप .

Cubitus Varus अन्तर्नत प्रकोष्ठ	Normal carrying angle प्रसामान्य वाहककोण	Cubitus Valgus वहिनत प्रकोष्ठ
Coxa vara अन्तर्नत नितम्ब	Coxa norma प्रसामान्य नितम्ब	Coxa Valga वहिनत नितम्ब
Genu varum अन्तर्नत जानु	Genu recuatum पश्चवक्र जानु	Genu valgum वहिनत जानु
Talipes varus अन्तर्नत टैलिपेस		Talipes valgus वहिनत टैलिपेस

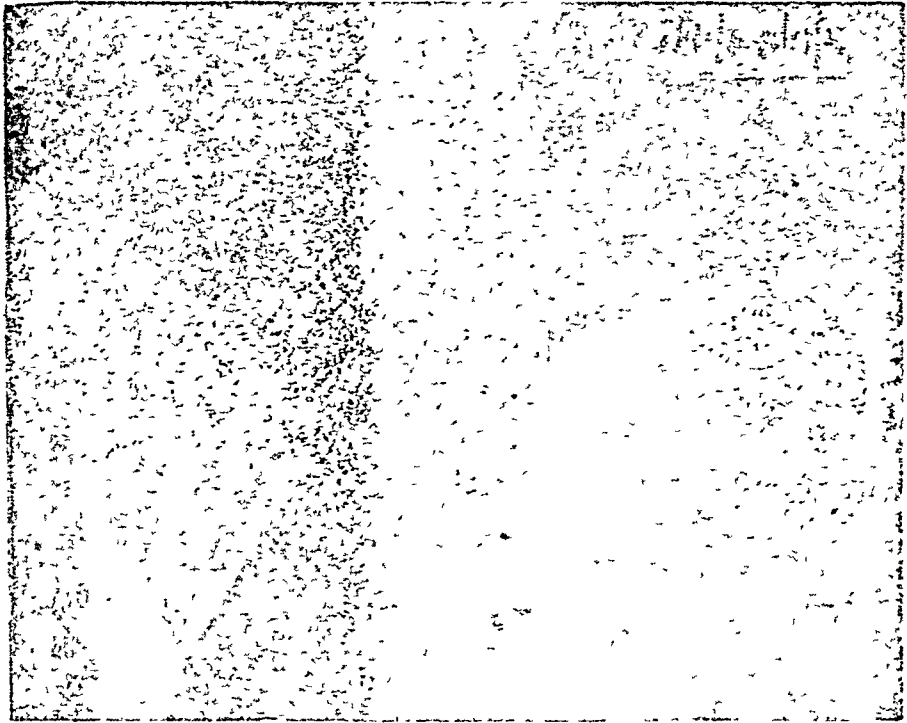
Talipes calcaneum Talipes equinus Hallux valgus Hallux varus
पार्णिका टैलिपेस उन्नत टैलिपेस वहिनत पादागुष्ठ अन्तर्नत पादांगुष्ठ

दोष के कारण उत्पन्न होती हैं और कई बार पैतृक होती हैं। दोष संवांग हो सकता है या वह स्थानीकृत हो।

(2) द्वितीयक विरूपतायें—किन्हीं बाह्य कारणों से उत्पन्न होती हैं, यद्यपि प्रथम गर्भ प्रसामान्य रूप का होता है। अतएव ये पूर्णतया स्थिति सम्बन्धी विरूपताये होती हैं जिनमें भावी वृद्धि की प्राकृतिक शक्ति होती है।

इन दोनों प्रकार की विरूपताओं के बीच में कोई निश्चित सीमा नहीं होती; अनेक में दोनों के लक्षण या गुण उपस्थित होते हैं।

सहज विरूपताये शरीर के किसी भी भाग में हो सकती हैं। किन्तु वे अधिक नहीं होती और कितनी ही केवल ज्ञान-वृद्धि का कारण होती हैं, जैसे अगुलियों के बीच में (जन्म से) झिल्ली बन जाना (webbing), एक पूर्ण अंग या उसके एक भाग का न बनना, सधियों की सहज विरूपता या जुड़ जाना



चित्र 134—एवमरे चित्र, जिसमें बहुल जन्मजात असंगतियां दीख रही हैं। वाम असफलक का जन्मजात उन्नमन (elevation), ग्रैव मेरुदंड (cervical spine) और स्कंध मेखला (shoulder girdle) के बीच अस्थिकृत जोड़ (अस-कशेरुका अस्थि—omo-vertebral bone); वाम ओर की पर्शुका की विरूपता या कुरचना और ग्रैव प्रदेश में जन्मजात अर्धकशेरुका।

एक पूर्ण अस्थि या उसके एक भाग की अनुपस्थिति, अंसफलयक का जन्मजात उन्नयन या स्प्रेण्गल-विरूपता (Sprengel's deformity), मणिबद्ध का अवसविभ्रंश (subluxation) या माडेलुंग (Medelung's) की विरूपता, जैमे उपस्थि-अविकसन (achondroplasia), उपस्थि-दुर्विकसन (dyschondroplasia) कणेरुकाओ की गहज अपूर्णता या दोष जो अस्थि-ककाल के नदोष परिवर्धन का परिणाम होती है। उनमे मे बहुत सी विरूपताओ का कारण अज्ञात है, किन्तु आश्चर्य यह है कि वे जीवन की किसी क्रिया मे बाधक नहीं होती।

पाव की विरूपताये माधारण है और चिकित्स्य होती है, इनमे अधिक होने वाली विरूपता मुद्गर-पाद या जन्मजात अन्तर्गत अश्वपाद जाना है जो मुद्गरपाद का एक प्रकार है।

जन्मजात मुद्गरपाद (Congenital club-foot)

जन्मजात विरूपताओ मे मुद्गरपाद 7 प्रतिशत होता है। यह विरूपता स्वत हो सकती है या अन्य बहुत-सी विकृतियों के साथ होनी है। उनमे पाव दशाये मिली होती है गुल्फ (ankle) पर अश्वपाद (equinus); मध्य-पाद कूचं सधि (midtarsal joint) पर अभिवर्तन (adduction), अव-घुटिका सधि (subtalar joint) पर अन्तर्गति (Varus); पदतल की अतिअवतलता (गुहिलत cavus), और बहुत बार अन्तर्जपास्थि का अन्तर्वि-



चित्र 135—जन्मजात टेलिपेस (a) उन्नत-अन्तर्गत टेलिपेस, एक बालक मे।

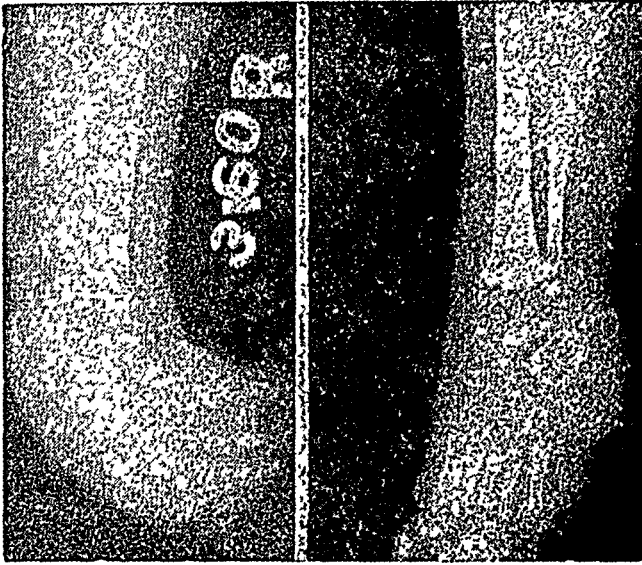


(b) वयस्क मे उन्नत-अन्तर्गत टेलिपेस । पावो के बाहिर की ओर घट्टो को देखो ।

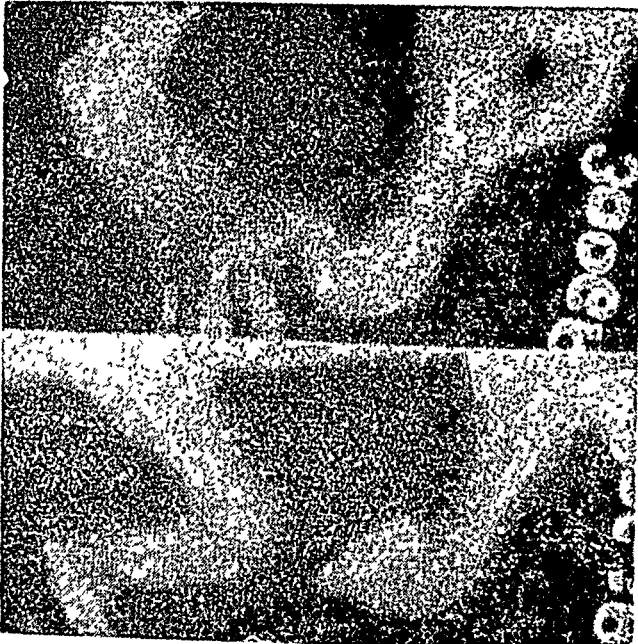
वर्तन (internal rotation) । स्त्री और पुरुष दोनों मे यह विरूपता समान रूप से होती है । विरूपता अल्प, मध्यम और तीव्र हो सकती है । घुटिका-नौकाभ (talonavicular) की संधिच्युति (dislocation) अवश्य होती है जिससे नौकाभ अस्थिघुटिका (talus) के शिर के नीचे और अभिमध्य ओर आ जाती है । साधारणतया पाव की अस्थिया प्रसामान्य होती है और एक बार उनको प्रसामान्य सरेखण (alignment) मे रख देने पर उनकी उसी दिशा मे वृद्धि होती है । पाव के अभिमध्य और पश्च ओर की स्नायु-प्रावरणी, कडरा, मासपेशी आदि मृदु ऊतक छोटे और सकुचित होते है तथा मोटे, तान्तव और अनम्य हो सकते है, और अभिपृष्ठ और बाह्य ओर के ऊतक लवे और शोषित (atrophied) हो जाते हैं ।

जघा दूसरी ओर की जघा से पतली होती है, पाव का बाहिरी किनारा उत्तल और भीतरी किनारा अवतल होता है, घुटिका का शिर पादपृष्ठ (dorsum of foot) पर प्रतीत होता है और भीतर को घूम जाता है तथा ऊपर को खिंच जाता है । पाँव के नीचे और भीतर की त्वचा मे सिलवटे पड़ जाती हैं और पादपृष्ठ की त्वचा तन जाती है । पाव की अगुलिया भीतर की ओर को और कभी कभी पीछे की ओर तक मुड़ सकती है और पादपृष्ठ को शरीरभार सहन करना होता है जिस पर वर्सा और ठेस (callosities) तक बन जाते हैं ।

ऐसी ही विरूपता कुछ रोगो मे हो जाती है जैसे पोलियो, संस्तम्भी अग-



चित्र 136—एक मुद्गरपाद की एकसरे आकृति, जिसमें पाणि का अन्तर्ग्रमण, पद के अग्रभाग का अभिवर्तन, नौकाभ अस्थि का अन्तर्ग्रमण और गुल्फ (Ankle) का उन्नमन (equinus) दीख रहे हैं।




चित्र 137—एक अतिप्रमुख जन्मजात दक्षिण ओर के उन्नत (अश्वपाद) अन्तर्गत टेलिपेस और वाम ओर के पाणि का टेलिपेस का एकसरे चित्र।

घात (spastic paralysis) अथवा आघात से । इसका जन्मजात विरूपता से भेद आवश्यक है ।

चिकित्सा

बार-बार मृदु हस्तकौशल से विरूपता को सुधारना और धारक स्प्लिन्टो (retentive splints) या प्लास्टर मे आवश्यक समय तक रखना, जब तक विरूपता के सब तत्त्व अपनी सामान्य दशा मे न आ जाएँ और विकृति की पुनरावृत्ति की प्रवृत्ति मिट न जाय, यही विरूपता की चिकित्सा है । चिकित्सा जितना शीघ्र हो सके, जन्म के दिन ही से, प्रारम्भ करके तब तक करते रहना उचित है जब तक बालक पाव का बहिर्वर्तन और पादपृष्ठाकुचन (dorsiflexion) न करने लगे और चलने लगे जिससे पाव पर शरीर भार पड़ने से पादतल के भूमि की ओर रहने मे सहायता मिले ।

विलंबित अथवा अचिकित्सित रोगियों मे केवल हस्तकौशल से विरूपता का पूर्ण सुधार नहीं होता । जहा विरूपता का कारण केवल अश्वपाद है वहा पाणिंकडरा (tendoachilles) के अनावृत (open) या अधस्त्वक् (subcutaneous) कडराछेदन (tenotomy) से विरूपता दूर हो जाती है । जहा



चित्र 138—घातज द्विपाश्विक उन्नत (अश्वपाद) अन्तर्नत टेलिपेस की एकसरेचित्र की आकृति । वाम ओर घुटिका (talus) पूर्णतया पदतलाकुचित है ।

विरूपता में अन्य सब ही दशाये या तत्त्व उपस्थित होते हैं वहाँ पाव के अमि-
मध्य और पश्च और की सभी तनी हुई मरननाओ का, रक्तवाहिनाओ और
तन्त्रिकाओ के अतिरिक्त, छेदन आवश्यक होता है। उमके पश्चात और भी
हस्तकौशल आयोजन करने होते हैं। किन्तु पार्पिणकडरा की लवाई को कभी
भी अत्यधिक बढ़ाना ठीक नहीं है।

अतिविलम्बित और अचिकित्सित रोगियों में अस्थि का एक कीलकाकार
(wedge shaped) भाग निकालना पड़ता है, इसका आधार अभिपृष्ठ
और पार्श्व ओर को रहता है जिससे पदतल नीचे को (भूमि ओर) आ
जाता है।

नितंब की जन्मजात सन्धिच्युति (congenital dislocation of hip)

भारत में यह असाधारण विरूपता है, यद्यपि पश्चिमी देशों, विशेषकर
इटली, में यह बहुत पाई जाती है। और लडको की अपेक्षा लडकियों में सात
गुना अधिक होती है।

सन्धिच्युति पूर्ण अथवा अपूर्ण और एकापार्श्वी अथवा द्विपार्श्वी हो सकती
है। मुख्य दोष उलूखल ओष्ठ या नेमि (fabium or rim) के पश्चोर्ध्व
(postero-superior) चतुर्थांश का अपूर्ण परिवर्धन होता है। इस कारण
ऊर्ध्वस्थि के सिर का आश्रय अपूर्ण रह जाता है और सिर का परिवर्धन भी
अपसामान्य होता है। जब यह दोष अधिक होता है तो जन्म से पूर्व ही
नितंब की सन्धियुति हो चुकती है और नवजात शिशु में ऊर्ध्वस्थि का सिर
श्रोणि के पार्श्व पर ऊँचा स्थित मिलता है। दोष के कम होने पर जन्म के
पश्चात सन्धिच्युति होती है।


प्रायः सिर पश्च ओर को च्युत होता है, सम्पुट तन जाता है, श्रोणि-
और्वी (pelvi-femoral) पेशियाँ सकुचित होती हैं और अपावर्तिका
(abductors) पेशियाँ ढीली और कार्यहीन होती हैं। आगे चलकर भार-
वहन से अस्थियो और मृदु ऊतको में द्वितीयक परिवर्तन हो जाते हैं जिनसे
विकृति और बढ़ जाती है और पुनः स्थापन और भी कठिन हो जाता है।

निदान

बालक के चलना प्रारम्भ करने से पूर्व निदान असाधारण है। एकापार्श्वी
सन्धिच्युति होने पर दोनों शाखाओ की लम्बाई की असमानता से ध्यान आकर्षित
होता है।

मुख्य लक्षण, एकपार्थी च्युति में अनियत निवृत्त तथा लम्बायन चयन और द्विपार्थी च्युति में उगमभावे हुए चयन, गतियों का वेगदाहीन होना और सीमित न होना, भ्रमणक द्विदिशिक चिह्न तथा उदीयन के लिए दो श्रोणिपाद पर अपनागत्य निर्गत होती है। पक्षों के चित्त का निवृत्त दिग्दिश हो जाता है।

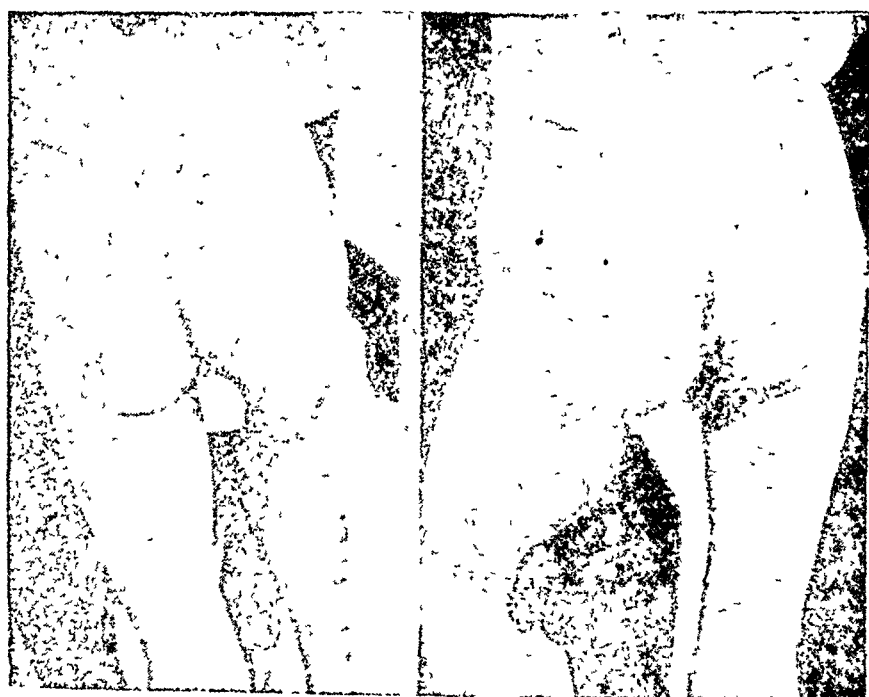
उस दशा का, विशेषतया धीमे चलने वाले पक्षियों के पक्षों के



चित्र 139 -- दक्षिण निवृत्त की उत्पन्न नमिच्युति का का पक्षोंके (जिसमें शोणि उद्युक्त (acrobatic) की निवृत्तता (obliquity), निवृत्तता वृषणवर्धन (maldevelopment) तथा अधिका की सीमा के निवृत्त उद्युक्त की नमिच्युत्त के उद्युक्त उद्युक्त से जोड़ने वाली रेखा की निवृत्तता (discontinuity) देखा रही है। निवृत्त (सम्बन्धित प्रारण) पुनः उद्युक्त करने पर उद्युक्त (labram acrobatic) अनिर्वाचित (hypertrophied) भाग का है।

उत्पन्न होने वाली तथा पोलियोपश्च अगघात (post poliomyelitic) आदि रोगों से उत्पन्न सन्धिच्युतियों से भेद करना आवश्यक है।

ट्रेन्डिलिनवर्ग परीक्षण—यह परीक्षण मध्य नितविका (gluteus medius) के प्रसामान्य कार्य पर निर्भर करता है। यह पेशी नितव की अपावर्तक (abductor) है और एक अधोशाखा पर शरीर के भारवहन के समय श्रोणि को टेढ़ा (tilt) करके शरीर के गुरुत्व केन्द्र (centre of gravity) को बनाये रखती है अर्थात् शरीर का सन्तुलन करती है। पश्च सन्धिच्युति, कौक्सा वारा (अन्तर्नत नितव) अथवा पोलियो के समान अगघात में पेशी की क्रिया को क्षति हो जाती है। इस कारण व्यक्ति के प्रसामान्य अग पर खड़े होने पर रोगग्रस्त अग का नितवपुटक (gluteal fold) ऊँचा रहता है, किन्तु रोगग्रस्त अग पर खड़े होकर स्वस्थ ऊरु को उठाने पर स्वस्थ



(b)

चित्र 140—ऋण ट्रेन्डिलिनवर्ग परीक्षण (प्रसामान्य)—स्वस्थ टांग पर खड़े होने पर दूसरी ओर का नितम्ब पुटक (gluteal fold) ऊँचा रहता है।
(व) धन ट्रेन्डिलिनवर्ग परीक्षण—ग्रस्त ओर पर खड़े होने पर दूसरी ओर का नितम्ब पुटक नीचा रहता है।

ओर का पुटक ग्रस्त ओर के पुटक से नीचा रहेगा। यह घनात्मक ट्रेडिलिनवर्ग परीक्षण कहा जाता है।

चिकित्सा

चिकित्सा का सार शीघ्र निदान है। उसके पश्चात् सवेदनाहरण करके धीरे-धीरे हस्तकौशल से पुनः स्थापन किया जाता है। बल लगाना वर्जित है। उससे ऊर्वस्थि के गिर के अभिवर्ध (epiphysis) की रक्तमप्राप्ति क्षत हो सकती है। प्राथमिक कर्षण (primary traction) करने पर अल्पबल से पुनः स्थापन सम्भव है। एकसरे द्वारा इसका निश्चय करना चाहिए और उसके पश्चात् 9-12 मास तक प्लास्टर की स्वस्तिक पट्टी से या उपयुक्त ब्रेस द्वारा उसको इसी स्थिति में रखा जाय। इस समय में उलूखलोष्ठ फिर से बन जाता है और पुनः च्युति की प्रवृत्ति जाती रहती है। समय-समय पर एकसरे चित्र से उसकी परीक्षा करते रहना चाहिये।

पुनः स्थापन के सफल न होने पर, रोगी के अतिविलव से आने पर, या उलूखलोष्ठ के फिर न बनने पर चिकित्सा कठिन हो जाती है। ऐसी दशा में रोगी की वय, सन्धिच्युति का प्रकार और अवधि, रोगी का सामाजिक स्तर तथा सर्जन का अनुभव इस सब के विचारानुसार सर्जन को निम्न चिकित्सा-विधियाँ उपलब्ध हैं, (1) कोई चिकित्सा नहीं; (2) गस्त्रकर्म द्वारा खोलकर पुनः स्थापन; (3) श्रोणिफलक से अस्थि लेकर उससे उलूखलोष्ठ बनाना; (4) विरूपता सुधारने के लिये अस्थिछेदन (osteotomy); (5) नितव संधि का स्थिरीकरण (fixation); (6) पुनर्निर्माण विधियाँ। प्रत्येक रोगी की आवश्यकता और दशा के अनुसार उसके लिये उपयुक्त उपाय का निश्चय करना चाहिये।

मेरुदंड की विरूपताये

मन्यास्तंभ (Torticollis) अथवा वक्रग्रीवा (wryneck)

यह जन्मजात या उपार्जित हो सकता है। वास्तविक जन्मजात मन्यास्तंभ मेरुदण्ड के परिवर्धन के दोष से होता है और अचिकित्स्य है।

उपार्जित मन्यास्तंभ के ये कारण हो सकते हैं, (1) जन्म-आघात (birth injury), जो जन्मजात वक्रग्रीवा भी कही जाती है; (2) आदत; (3) ग्रैव मेरुदण्ड की संधिच्युति या अवसंधिभ्रण (subluxation); (4) ग्रैव

मेरुदण्ड का यक्ष्मा; (5) नेत्र अमृतुलन, (6) एक ओर की उर-कर्ण-मूलिका का या अन्य ग्रैव पेणियो का अगघात; (7) ग्रीवा के एक ओर धनांक मकोच (cicatricial contraction) (8) प्रतिवर्तन उन्नेजन (reflex irriatation), जैसे ग्रैव लसीका-पर्वों का शोथ, मध्यकर्णशोथ या पैरोटिट ग्रन्थिशोथ, (9) आकर्षी मन्यान्तभ (spasmodic torticollis)

जन्मजात मन्यास्तभ उर-कर्णमूलिका के तन्तुमयताजन्य मकोच का परिणाम होता है जो किमी अभिघान या रक्तमप्राप्ति की गणवृत्ती में उत्पन्न होता है। जन्म के समय उर-कर्णमूलिका के निम्न भाग में एक वेदनायुक्त रक्तगुग्म या हीमेटोमा बना होता है। प्रायः यह विरूपता शिशु के 1 वर्ष के हो जाने तक स्पष्ट नहीं होती, तब तक वह धीरे-धीरे बढ़ती है। चिकित्सा न करने से विरूपता बढ़ जाती है जिसमें आनन की असममिति (asymmetry) उत्पन्न हो सकती है। विरूपता को सुधारने के प्रयत्न के समय उर-कर्णमूलिका एक ह्रस्व (shortened) रज्जु के समान तन जाती है।

निदान

सावधानी से लिये हुए पूर्ण इतिवृत्त, मस्यक् नैदानिक परीक्षा तथा एक्सरे द्वारा वक्र ग्रीवा के अन्य कारणों तथा अस्थियोषों में उन दशा का भेद किया जा सकता है। आकर्षजन्य रोग तत्त्विकात्त्व के रोगों में उत्पन्न होता है जिसमें लिये मानसिक उपचार आवश्यक है।

चिकित्सा

प्रारम्भिक दशा में जब वेदल ग्रीवा की गति सीमित होती है, और विरूपता नहीं होती तब बारम्बार हस्तकौशल (manipulation) द्वारा ग्रीवा की गतियों का पूर्ण प्रतिपादन (restoration) किया जा सकता है। विलंबित दशा में उर-कर्णमूलिका का अधस्त्वक् या अनावृत (open) परिच्छेदन (section) करने के पश्चात् उमका आतनन (stretch) किया जाता है। विरूपता के अधिक तीव्र होने पर पेणो के दोनों प्रातों का विभाजन करना होता है। आनन-असममिति, एक बार हो जाने पर, बनी रहती है। अन्य रोगियों में चिकित्सा कारणानुसार होती है।

पार्श्वकुञ्जता (Scoliosis)

यह सस्थितिज (postural) और रचनात्मक (structural) दो प्रकार

की हो सकती है। सन्स्थितिज विरूपता में कशेरुकाओं के रूप में कोई परिवर्तन नहीं होता। वह स्वयं व्यक्ति के पेशीसम्बन्धी प्रयत्नों में मुग्धर सकती है और केवल कार्यात्मक विकार का फल होता है।

रचनात्मक पार्श्वकुञ्जता—इससे वस्तुतः भिन्न है। वह भी दो प्रकार की होती है—(1) अज्ञातहेतुक (Idiopathic) जिसका कोई कारण नहीं मालूम होता; (2) द्वितीयक (secondary) निम्न कारणों में उत्पन्न होती है—(1) जन्मजात दोष जैसे अर्धकशेरुक आदि; (2) कशेरुक रोग, जैसे रिकेट्स, अस्थिमृदुता (osteomalacia), अस्थिभंग-संधिच्युति (fracture dislocation), यक्ष्मा, दुर्दम रोग और अस्थि-मधिगोय; (3) मृदु, ऊतक सकोच (contracture); (4) श्रोणि की तिर्यक्ता (obliquity)—किन्हीं भी कारणों से हो, वह शरीर की ऊर्ध्वाधर (erect) सन्स्थिति बनाये रखने के लिए मेरुदंड में पार्श्ववक्रता (lateral curvature) उत्पन्न कर देती है। (5) अंगघात—मेरुदंड का अथवा उदर की पेशियों का एकपार्श्वी अंगघात, जैसे पोलियो, सस्तम्भी अर्धग-घात (hemiplegia) तथा अन्य तन्निकीय रोगों में, (6) या तन्निकी तान्तव-अर्बुदमयता (neurofibromatosis)।

अज्ञातहेतुक पार्श्वकुञ्जता रचनात्मक पार्श्वकुञ्जता का सबसे अधिक होने वाला और गम्भीर प्ररूप है। रोग के प्रारम्भ के काल के अनुसार भी दो प्रकार होते हैं, एक शैशव (infantile) और दूसरा युवन (adolescent)। शैशव प्रकार जो लड़कों में अधिक होता है, अधिक तीव्र होता है; उसकी वृद्धि में बहुत अधिक विरूपता हो जाती है। युवन प्रकार लड़कियों में अधिक होता है, विरूपता साधारण होती है।

रोग का मुख्य लक्षण नित्य या स्क्रध की अमसमिति होती है। बालक की, उसके वस्त्र उतार कर, सम्पूर्ण परीक्षा करने से दशा स्पष्ट हो जाती है। अज्ञातहेतुक के अतिरिक्त, रचनात्मक पार्श्वकुञ्जता का एकसरे चित्रो दृग्ग सङ्ग में पता चल जाता है। किन्तु पोलियो के पश्चात् होने वाली कुञ्जता को, जहाँ पेशीदुर्बलता मेरुदंड प्रदेश की पेशियों में सीमित होती है, मालूम करना कठिन होता है।

पार्श्ववक्रता की उत्पत्ति की, जिसके साथ कशेरुक कार्यों के घूम जाने में वक्ष भी विरूप हो जाता है, व्याख्या करने के लिए अनेक प्रयत्न किये गये हैं। किन्तु कोई भी सिद्धान्त सतोपजनक नहीं है और न माना जाता है। जो कुछ भी कारण हो, मेरुदंड के पार्श्व ओर झुकने में कशेरुक कार्यों का विवत

(rotation) उत्तलता की ओर होता है और कटकों का अवतलता (concavity) की ओर। पृष्ठकुञ्जता (kyphosis) भी कुछ हो जाती है। अपनानाम्य खिचाव और दाव पडने के कारण कशेरुक कार्यों का रूप भी बदल जाता है। पर्णुकाओं का भी विवर्तन होता है; अवतलता की ओर वे आगे की वद जाती है और उत्तलता की ओर वे पीछे को प्रक्षिप्त हो जाती है।

लक्षण नहीं के समान होते हैं; विरूपता तीव्र होने पर वक्ष और उदर के अम्यन्तरांगों के कार्य में बाधा पड़ती है। कभी-कभी अवतल पार्श्व में मूल (root) वेदना होने लगती है। वृद्धावस्था में पृष्ठवेदना कष्टदायी हो सकती है।

रचनात्मक पार्श्वकुञ्जता की चिकित्सा भीषण नमस्या है और विज्ञेय चिकित्सालयों ही में होनी चाहिए। वक्रता को सुधारना और उस सुधार को बनाये रखना, जिम्मे फिर विरूपता न होने पाये, एक बृहत् कर्म है और उसके करने की विधियाँ न उपद्रवों में रहित हैं और न उसके परिणाम ही ऐसे निश्चित हैं कि महज ही में उनका परामर्श दिया जा सके। जब तक श्रोणि और स्कंध सममित (symmetrical) हैं, पेशी व्यायामों में मेन्डड की गतिशीलता को बढ़ाने में सहायता मिलनी है और विरूपता छिपी रहती है। तीव्र या बढ़ती हुई विरूपता में सुधारक प्लान्टर जाकटो (jacket) का उपयोग किया जा सकता है। कुछ जाकटो में तत्काल बलपूर्वक सुधार किया जाता है जैसे टर्नबुकल (turnbuckle) जैकट में। किन्तु इन प्रकार के सुधार के पश्चात् कशेरुकाओं की संयुक्ति (fusion) आवश्यक है जिम्मे सुधार बना रहे। तो भी किन्ती भी रोग में विरूपता पूर्णतया नहीं मिटती, थोड़ी-बहुत उन्नति हो जाती है।

कुञ्जता (पृष्ठ कुञ्जता, Kyphosis)

कुञ्जता मस्थितिज अथवा रचनात्मक दोनों प्रकार की हो सकती है। रचनात्मक कुञ्जता के ये कारण हो सकते हैं; (1) जन्मजात, कशेरुकाओं के जुड़ जाने या कुविवर्तन (malrotation) से; (2) अभिघातज, अस्थिमग्नधिच्युति के पश्चात्; (3) अन्तरा कशेरुक चक्रिकाओं के क्षत से, जैसे युवन (adolescent) कुञ्जता अथवा जराजन्य (senile) कुञ्जता, (4) कशेरुककार्यों और चक्रिकाओं के नाशकारी रोग, जैसे यक्ष्मा, द्वितीयक दुर्दमता, मिफिलिस, अस्थिमज्जा शोथ (osteomyelitis) तथा अन्य विरल रोग; (5) चयापचयज तथा व्यपजनक (metabolic, degenerative) मेररोग (spinal diseases) जैसे, रिकेट्स, अस्थिमृदुता, पैजेंट का रोग, पुटीमय

तान्तव अस्थिज्ञोथ (ostitis fibrosa cystica) अस्थि-सधि-ज्ञोथ (osteoarthritis); (6) सधिग्रही कशेरुकाज्ञोथ (ankylosing spondylitis)

कुब्जता कोणिक (angular)—हो सकती है, जैसे यध्मा में, या युवन कुब्जता के समान गोल हो सकती है, अथवा मेरुदंड की सामान्य वक्रता सामने की ओर को बढ़ सकती है जैसा जराजन्य कुब्जता में या सधिग्रही कशेरुकाज्ञोथ में होता है। कुब्जता की चिकित्सा कारण पर निर्भर करती है।

युवन कुब्जता (adolescent kyphosis)

बहुत बार युवन कुब्जता कशेरुको की कायो के अधिवर्धों (epiphyses) के व्यतिक्रमों (disorders) से होती है जिनका ज्ञान अभी तक नहीं है। यह दशा 12 से 15 वर्ष के बीच के वय पर प्रारंभ होती है और मध्य तथा निम्न उरोप्रदेश को आक्रान्त करती है। वक्रता एकसम होती है और पूरककटि-पुन-कुब्जता (compensatory lumbar lordosis) भी हो जाती है। प्रारंभ में वेदना न हो, किन्तु विरूपता के बढ़ जाने पर प्रकट होती है। आगे चलकर आक्रान्त कशेरुकाकायो में कीलकाकार विरूपता हो जाती है।

चिकित्सा—रोग की प्रारंभिक वेदनायुक्त अवस्था में रोगी को उत्तम प्रकार से लगे (well fitting) प्लास्टर जाकेट में लिपटाकर रखना चाहिये। 3 से 6 मास तक ऐसे ही रखना आवश्यक हो सकता है। पश्च मेरुदंड आश्रय (support) से पुराने रोगियों की दशा, जिनमें कशेरुका स्थिर हो चुके हैं, उन्नत हो सकती है।

जराजन्य कुब्जता (senile kyphosis)—में ऊपर की उरोकशेरुकाओं में विरूपता बढ़ती चली जाती है। यह दशा साधारणतया 60 वर्ष के पश्चात् आरंभ होती है, उसमें अन्तराकशेरुक-चक्रिकाओं का व्यपजनन तथा कशेरुकाओं में अस्थि-सधिज्ञोथ सम्बन्धी परिवर्तन हो जाते हैं। कुछ रोगियों में कशेरुकाओं के अस्थिजोप (osteoporosis) के कारण उनमें से दो या अधिकों का पात (collapse) होकर उनकी मोटाई अशमात्न रह जाती है। इससे अन्तरा-कशेरुकचक्रिकाये समीप की कशेरुककायो में घस जाती है जिससे एक्सरे चित्र में कशेरुकाये उभयावतल दीखती हैं। सब प्रकार की जराजन्य कुब्जताओं में वक्रता चौड़ी या विस्तृत और क्रमग. (wide and gradual) होती है।

चिकित्सा लाक्षणिक है, विश्राम, साधारण व्यायाम मेरुआश्रय (spinal support), कैल्सियम और विटामिन डी का पर्याप्त प्रयोग, लिंग हारमोन और भौतिक चिकित्सा (physiotherapy) से लाभ होता है।

पुर.कुब्जता (lardosis)

इस दशा में मेरुदंड की अग्र वक्रता बढ़ जाती है। प्रायः गदा ही यह पूरक (compensatory) होती है। किन्तु रिकेट्स, अस्थिमृदुता, कण्ठेकवा-अग्र-सर्पण (spondylolisthesis) और कभी कभी पोलियो आदि रोगों में यह पूरक नहीं होती।

चिकित्सा कारणानुसार होती है।

निम्न देहशाखा की विरूपतायें (Deformities of Lower Extremities)

कॉक्सवारा (अन्तर्गत नितंब Coxa Vara)

ऊर्वस्थि की ग्रीवा और काण्ड के बीच का 120-140 अंग का कोण कई कारणों से घट सकता है। यह 90 अंग या उससे भी अधिक घट जाता है। इससे ऊर्वस्थि का त्रि-महाशिखरक के मिरं में भी नीचे चला जाता है जिनके परिणामस्वरूप अंग वाम्भव में ह्रस्व हो जाता है और अपावर्तन (abduction)-गति सीमित हो जाती है। उसके कारण ये हैं— (1) वास्तविक जन्मजात कॉक्सवारा, (2) ऊर्वस्थि की ग्रीवा के अस्थिविकास के व्यतिक्रम में उत्पन्न कॉक्सवारा, (3) अभिवर्धों (epiphyseal) कॉक्सवारा, युवन कॉक्सवारा अथवा ऊर्वस्थि के ऊर्ध्व अभिवर्ध का नीचे को फिसल जाना; (4) अभिघातज—ऊर्वस्थि के अन्तराशिखरिक (intertrochanteric) और अध-शिखरिक (subtrochanteric) अस्थिभंग, (5) दैहिक रोग जिनके कारण भारवहन से ऊर्वस्थि की ग्रीवा विरूपित हो जाती है, जैसे, रिकेट्स, अविटामिनता (avitaminosis), वृक्कज रिकेट्स, अस्थिमृदुता, पेजेट रोग और तान्तव अस्थिशोथ (osteitisfibrosa); साधारणतया विरूपता द्विपार्श्वी होती है।

(6) स्थानिक रोग—अस्थिमज्जाशोथ, यक्ष्मा, पर्थे का रोग, अस्थि-पुटिया रोगजन्य अस्थिभंग सहित—अस्थिवलैस्टोमा, फाइब्रोसारकोमा (अस्थि का) और अस्थि-सधिशोथ।

कॉक्सवारा के सब रोगियों में हत वृशिखरक के निलेटन रेखा से ऊपर चले जाने से अंग वाम्भव में छोटा हो जाता है और उसकी पूर्ति के लिये श्रोणि (compensatory) उधर उठ जाती है। तीव्र दशाओं में मध्य नितंबिका की अपर्याप्तता और ट्रेडिलिन-वर्ग चाल (trendelenberg gait) हो जाती है।

चिकित्सा विरूपता की सीमा पर निर्भर करती है। अल्प विरूपता में कुछ भी नहीं किया जाता है। विरूपता के अधिक और स्थिर हो जाने पर अवगिखरक (subtrochanteric) या पारगिखरक (transtrochanteric) अस्थिच्छेदन (osteotomy), निम्न खड (fragment) के अपवर्तन सहित, करने से विरूपता दूर होती है, अंग लम्बा होता है तथा नितवसधि और स्थायी (stable) हो जाती है।

युवन काँवसा वारा (adolescent coxa vara)

यह दशा युवावस्थाप्राप्ति के समय पर होती है, विशेषतया पुरुषों में। तृतीयांश रोगियों में फ्रॉलिख प्रकार का पीयूपिका का कार्यविकार पाया जाता है जिसके प्रायः रोग दोनों ओर होता है। ऊर्वस्थि का शिर नीचे और पीछे को चला जाता है और समस्त अंगसहित ग्रीवा ऊपर को हट जाती है तथा बाहर को घूम जाती है। भारत में यह दशा विरल है।

यह दशा शनै-शनै होती है, यद्यपि अकस्मात् भी हो सकती है। लगड़ाकर चलना, अंग की बढ़ती हुई हल्वता, अंग की बहिर्विवर्तनविरूपता, (external rotation deformity), अपवर्तन और अन्तर्विवर्तन (abduction, internal rotation), गतियों का अत्यन्त सीमित होना और नितव प्रान्त का भरा हुआ दीखना, रोग के लक्षण हैं। एकसरे चित्रण से निदान का समर्थन होता है।

प्रारम्भिक अवस्था में विस्थापन दूर किया जा सकता है। पुनः स्थापन के पश्चात् अभिवर्ध (epiphyses) को ग्रीवा पर स्थिर किया जाता है। दशा के बढ़ जाने पर विरूपता अस्थिच्छेदन द्वारा सुधारी जा सकती है।

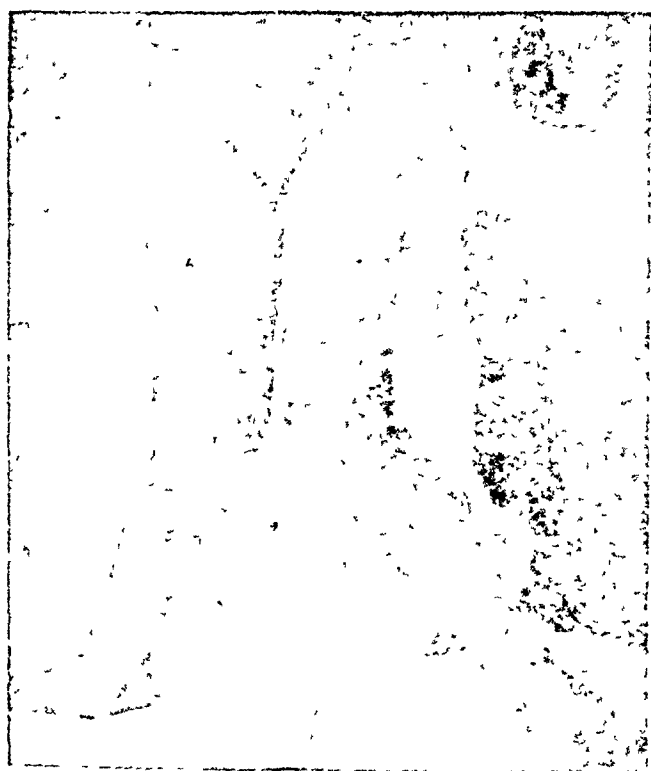
काँवसा वालगा (बहिर्नतनितंब coxa valga)

इसमें ग्रीवा-कांड कोण चौड़ा हो जाता है और अंग की लवाई कुछ बढ़ जाती है तथा शिर की कांड पर स्थिति अधिक ऊर्ध्वाधर हो जाती है। यह प्रायः जन्मजात दशा होती है और अधिकतर उन अंगों में मिलती है जिन्होंने भारवाहन नहीं किया है। पोलियों में तथा बाल्यकाल में अंगोच्छेदन करने पर भी यह दशा मिलती है। ऊर्वस्थि की ग्रीवा के अपवर्तन में हुए अन्तर्घटित अस्थिभग में भी ऐसी अल्पदशा मिल सकती है।

इस दशा की चिकित्सा आवश्यक नहीं है।

वहिनंत जानु (genu valgum) अथवा संघट्टजानु (Knock knee)

भारवहन के समय अक्ष जानुनाधि के केन्द्र में दाह्य दगना है और उस कारण अन्ननंत विचाय पटना है। अतएव किसी भी अस्थि-उत्पन्न के घृष्टजानु (softening disease) रोग में अन्ननंत जानु उत्पन्न हो जाता है। जिन्नु अन्व संघट्टजानु स्वरथ-गुणोपित बालको में भी अनेक बार मिलना है। तीव्र विरूपता का कारण प्रायः अविटामिनताजन्य अथवा वृत्तज रिफेदन होता है। अन्ननंत-जानु की रोगा पूर्ण प्रगति अंगों के दोनों जानुओं के आसम में स्तंभ बनने



चित्र 141—एक अनीव वहिनंत जानु का रोगी।

पर गुल्फिकाओं के बीच की दूरी में निश्चित की जाती है। 4 वर्ष तक के बालको में यह दूरी, बिना किसी वैहिक रोग के लक्षण के, 2 इंच हो सकती है। ऐसी विरूपताये मशरुवत मुधर जाती है।


सघट्ट जानु की तीव्र दशा में पाउर्व ऊरु-स्थूलक सपीडित हो जाता है, अभिमध्य स्थूलक आगे को बढ़ जाता है और अपेक्षत उसकी अतिवृद्धि हो जाती है। कुछ समय पश्चात अन्तर्जघाम्थि का, अर्ध्व द्विशिरस्का की कडरा

के खिंचाव के कारण, बहिर्विवर्तन हो जाता है तथा पांव में वहिनत (valgus) विरूपता हो जाती है। चलने में, पात्र प्रायः भीतर को मुड़ जाते हैं और नितव की एक ओर से दूसरे ओर की गति बहुत बढ़ जाती है जिससे चाल भद्दी दीखती है। जानु के आकृचन पर विरूपता जाती रहती है।

चिकित्सा

अज्ञातहेतुक अन्तर्गत जानु मदा स्वतः सुधर जाता है, केवल जूते के भीतरी किनारे को $1/4$ इंच ऊंचा कर देना आवश्यक होता है, यथामभव बालक को नये पाव या साधारण जूता पहिन कर भागने-दौड़ने की मनाही होनी चाहिये।

विरूपता के अधिक होने पर, जहाँ गुत्फिकाओं के बीच की दूरी 3 इंच हो, अधिक मक्रिय चिकित्सा आवश्यक है जो स्प्लिन्टो द्वारा या शस्त्रकर्म से की जाती है। स्प्लिन्ट एक लवा लौह का दड होता है। इसमें ऊरु और जंघा को पकड़ने के लिये घेरे लगे रहते हैं। स्प्लिन्ट को ऊरु और जंघा के



चित्र 142—उपास्थि-दुर्विकसन (dyschoandroplesia) के कारण उत्पन्न अन्तर्गतजानु (चापजंघा) के एक रोगी का एक्सरेचित्र।

भीतर की ओर लगाकर घेरे या लोहे के बंधों को कस दिया जाता है जिससे अग भीतर को खिंचा रहे। अथवा मरमेड (mermaid) स्प्लिन्ट को दोनों

अंगो के भीतर की ओर लगाकर कस दिया जाता है। क्रमशः प्लास्टर की कास्टों (casts) के प्रयोग से भी विरूपता सुधरती है। अधिक विरूपता होने पर अधिस्थूलक कीलक अस्थिच्छेदन (supracondylar cuneiform osteotomy) से सहज में सुधार हो जाता है, कीलक का आधार अभिमध्य ओर रहता है और शस्त्रकर्म के पश्चात् प्लास्टर तब तक लगा रहता है जब तक अस्थि जुड़ नहीं जाती। इधर कुछ वर्षों में ऊरु के अभिमध्य ओर की वृद्धि को, उधर की वर्धक उपास्थि के नियन्त्रण द्वारा, रोकने का प्रयत्न किया गया है।

अन्तर्नतजानु (genu varum) अथवा चापजंघा (bow-legs)

यह विरूपता सघट्ट जानु से कम होती है। इसमें अन्त और वहिर्जंघिकाओं के काण्डो के ऊर्ध्व और मध्यतृतीयांश बाहर को मुड़ जाते हैं। इसके प्रकार ये हैं. शैशव, रिकेट्स और कभी-कभी पेजेट रोग या दुरुपास्थिविकसन (dyschondroplasia) रोगों के द्वितीयक रूप, और वहिर्नत अन्तर्जंघास्थि (tibia vara)।

चिकित्सा

शैशव प्रकार स्वतः सुधर जाता है। रिकेट्स में, यदि दशा रोग की सक्रिय अवस्था ही में मालूम हो जाती है तो वह कई बार के हस्तकौशल तथा प्लास्टर कास्टों से सुधर सकती है। अथवा नाइट (knight's) के ब्रेस (brace) से वह सुधर सकती है।

दशा के बढ़ जाने पर अस्थिभजन (osteoclasia), अर्थात् हाथों से एक कीलक (wedge) पर अन्त और वहिर् दोनो जंघास्थियों का भंग करने अथवा कीलक अस्थिच्छेदन (wedge osteotomy) करने के पश्चात् प्लास्टर कास्ट के प्रयोग से विरूपता सुधर सकती है। रिकेट्स से उत्पन्न विरूपता को उसी दशा में छोड़ देना चाहिये। टिविया के ऊर्ध्व प्रान्त के अधिवर्ध (epiphysis) और मध्यवर्ध (metaphysis) दोनो के परिवर्धन दोष से उत्पन्न विरूपता केवल अस्थिच्छेदन द्वारा सुधर सकती है। इस कर्म को जितना भी शीघ्र हो सके कर देना चाहिये जिससे आगे परिवर्धन समान प्रकार से हो।

सपाट पद (flat foot)

इसका अर्थ है वह पांव जिसकी अनुदैर्ध्य चाप खड़े होने पर मिट जाती है। ऐसा पाव लक्षणहीन हो सकता है और इच्छा होने पर शिथिलावस्था में

चापवत स्थिति पुनः प्राप्त कर सकता है ।

वास्तव मे सपाटपद का शब्द क्रियात्मक या कार्योपलक्षी अर्थ मे प्रयोग करना चाहिये । यह केवल एक लक्षण है जो पाव के कई विकारो में पाया जाता है जिनमे वेदना होती है और पाव का कार्य भी विकृत हो जाता है । लक्षण सपाटता के अनुपात मे नही होते ।

लक्षण

लक्षण, उपस्थित होने पर, शीघ्रता से प्रकट हो या धीरे-धीरे बढ़े । उपस्थित लक्षण वेदना होती है जो निम्न स्थितियों मे एक या अधिक स्थानों मे प्रतीत हो सकती है - नौकाभ अस्थि की गुलिका के नीचे, अभिमध्य गुल्फिका (malleolus) के नीचे, जघा के अभिमध्य और नीचे तक तथा पाणिर्णिका मे; और कभी-कभी पार्श्व गुल्फिका के सिरे के नीचे अवघुटिका संधि (subtalar joint) के बाह्य पृष्ठ पर । प्रायः स्थानीकृत सूजन होती है; कुछ मे सारे पाव पर शोफ हो जाता है । चलने के समय पाव बाहर को मुड़ जाते हैं और जघाये बाहर को घूम जाती है; चाल भट्टी दीखती है । व्यायाम या अधिक समय तक खडे रहने पर लक्षण और भी स्पष्ट हो जाते हैं, विश्राम से कम हो जाते हैं । पहले पाव नरम और गतिशील रहते हैं; किन्तु धीरे धीरे वे कडे होने लगते हैं और जिस क्षेत्र पर भार पडता है वहा ठेम (corn) या घट्ट (corns) बन जाते हैं जिनमे पीडा होती है ।

वर्गीकरण (classification)

सपाट-पद के निम्न प्रकार पृथक-पृथक होते हैं या कई प्रकार एक ही रोगी मे मिले हो सकते हैं, शैजव; स्थितिज, अन्तर्गत जानु के साथ या बिना उसके, अभिघात के पश्चात्, जैसे पाणिर्णिका के पिच्यित (crush) अस्थिभग मे; (1) अन्तर्जघास्थि के अन्तर्विवर्तन (internal rotation) और (2) लघु पाणिर्णिकडरा के क्षतिपूरक के रूप मे, अगवातज, जो विभेपकर पोलियो मे मिलती है, पेजी दीर्घल्य, और आकर्षी सपाट पद (spasmodic flat foot)।

लक्षणानुसार रोगियों के तीन वर्ग पाये जाते हैं : पद आयास (foot strain)—इसका प्रारंभ अकस्मात् होता है; गतिशील सपाट पद (mobile foot)—स्वयं या दूसरे के द्वारा हो सकता है । कठोर सपाटपद अर्थात् स्थिर विरूपता ।

चिकित्सा

चिकित्सा कारण के अनुसार भिन्न भिन्न होगी। किसी विशेष कारण होने पर, जैसे लघु पाणि कडरा में, कारण को दूर करना आवश्यक है। शैशव प्रकार में पाव को नित्य अन्तर्वर्तन की दशा में लाने का प्रयत्न किया जाता है और फिर टोमास की मुड़ी और प्रलंबित ऐड़ी (Thomas crooked and elongated heel) उनके जूतों में लगा दी जाती है जिससे ऐड़ी का भीतरी किनारा ऊपर उठ जाता है और आगे बढ़ जाता है। कुछ रोगियों में पाव कठोर होता है और कोई चिकित्सा सफल नहीं होती।

पेशी दौर्बल्य या स्थितिज दोष से उत्पन्न विरूपता में विश्राम, चिकित्सकीय व्यायाम, अतिभार को घटाने वाला आहार और उठी हुई एडीयुक्त जूतों के प्रयोग से लाभ होता है। व्यायाम, विशेषकर पाव की लघुपेशियों तथा अन्तर्वर्तक पेशियों का विकास करने वाले होने चाहिये। पदचाप-आश्रयों (supports) का प्रयोग न करना चाहिये।

आकर्षी मपाट पद में, जहाँ पाव कठोर हो और विवर्तिकाओं (peronei) का आकर्षण हो, रोगी का संवेदना-हरण करके विरूपता मिटाई जाय और पाव को 12 सप्ताह के लिये प्लास्टर में रख दिया जाय। इसके पश्चात् उचित व्यायाम, मालिश तथा उपयुक्त जूतों का प्रयोग किया जाय।

गुहिकीय पद या नखरपाद (pes cavus, or claw-foot)

इस दशा में पदतल की अवतलता बढ़ जाती है जिसका कारण चाप की ऊँचाई बढ़ने की अपेक्षा पाव के अग्रभाग (forefoot) का मध्य पदकूर्च, अन्तरापदकूर्च और पदकूर्च-प्रपद (midtarsal, intertarsal and tarsometatarsal) से संधियों पर नीचे को झुक जाना अधिक होता है। यह दशा प्रायः अज्ञातहेतुक होती है, किन्तु पोलियो, फ्रेडरिक गतिविभ्रम (Fiedrich's ataxia), अयुक्त मेरुदंड (spina bifida) आदि रोगों के द्वितीयक भी हो सकती है। रोगोत्पत्ति की क्रियाविधि नहीं मालूम है।

दशा के प्रारम्भ में कोई लक्षण नहीं होते, फिर वेदना होने लगती है और भारवहन क्षेत्र में ठेस या घट्टे बन जाते हैं।

चिकित्सा

प्रारम्भिक और हल्की दशा में पदतल प्रावरणी का कडराछेदन (teno-

tomy) और पार्श्विकडरा की लवाई बढ़ाने से विरूपता मिट सकती है। उसके पश्चात् विणोप प्रकार के बने जूतो का प्रयोग किया जाय। जब रोग बढ़ जाने पर अस्थिया भी विरूप हो जाय तो कीलक-पदकूर्चोच्छेदन (wedge tarsectomy) करना आवश्यक है जिसमें कीलक का आधार पदपृष्ठ की ओर रहता है और घुटिका की ग्रीवा और शिर का बहुत सा भाग भी निकालना होता है।

ऊर्ध्व देहनाखा की विरूपताये

कूर्पर (elbow)

बहिर्नत और अन्तर्नत प्रकोष्ठ (cubitus valgus and varus) विरूपताये जन्मजात हो सकती है। इनकी कोई चिकित्सा आवश्यक नहीं होती। वे अधिकतर अस्थिभग का परिणाम होती हैं। अन्तर्नत प्रकोष्ठ साधारणतया प्रगडास्थि के अधिस्थूलक अस्थिभग (supracondylar fracture) के कुसयोजन का परिणाम होता है। उनमें बहिर्नत प्रकोष्ठ भी हो सकता है। यद्यपि वह अधिकतर वालको में मुडक (capitulum) के अस्थिभग होने से अभिवर्ध (epiphyses) के पृथक हो जाने पर उसके पुन स्थापन न करने का फल होता है। ऐसा होने पर विरूपता बढ़ती रहती है और अत्यधिक होकर अंत-प्रकोष्ठिका-तन्निका के खिंच जाने से उसका विलंबित अगघात (delayed paralysis) कर देती है।

इन विरूपताओं का सुधार अधिस्थूलक अस्थिच्छेदन (supracondylar osteotomy) द्वारा हो सकता है और केवल अग्ररूप की उन्नति के लिये किया जाता है।

डुपीट्रन आकुंचन (dupuytren's contracture)

यह दशा करतल प्रावरणी के मोटी होकर सकुचित हो जाने का फल होती है। हेतु अज्ञात है, किन्तु आनुवणिकता तथा बारवार अभिघात उत्पत्ति में सहायक हो सकते हैं।

करतलत्वचा में एक मोटा कठोर पर्वक बन जाता है जो क्रमशः बढ़ता है, अन्य पर्वक भी बन जाते हैं और त्वचा सिकुड कर उसमें झुर्रिया पड़ जाती हैं। प्रावरणी के सिकुडने में एक या कई अग्रलिया आकुचित (flexed) हो

जाती हैं और कितनी ही बार वे इतनी आकृति हो जाती हैं कि उनके निरे हथेली को छूने लगते हैं।

चिकित्सा

कितने ही मरुही आयोजन किये जा चुके हैं किन्तु पूर्ण नफरता नहीं मिली है। सबसे उत्तम उपाय सम्पूर्ण प्रादरणी का और उममें अगुलियों में जाने वाले बंधों (bands or slips) का उच्छेदन है, किन्तु रक्तवाहिकाओं और तन्त्रिकाओं को क्षति न पहुँचने पाये। त्वचा का अभाव होने पर त्वचारोपण (skin grafting) भी आवश्यक ही नकता है। ऐसे शस्त्रकर्म के परिणाम मनोपजनक होते हैं।

ट्रिगर अंगुलि (trigger finger)

यह उस दशा का नाम है जिसमें कर्म अगुलाग्रि मंघ्रि (metacarpophalangeal joint) पर आकुचक कट्टम-पिधान (flexor tendon



चित्र 143—अधिम्यूलक अन्वियन के कारण उत्पन्न अन्तर्गत प्रकोष्ठ की आकृति का पक्षरेचित्र।

sheath) में स्थानिक मकीर्णक अतिवृद्धि (local stenosing hypertrophy) हो जाती है जिसमें आकृषित अगुलि के प्रसारण में दहत बाधा होती

है और गति झटके के साथ होती है। यह दशा एक अंगुलि में परिमित हो या कई अंगुलियों में हो सकती है।

तत्रिकीय विकार (Neurological Disorders)

तीव्रअग्र-पोलियो मेरुरज्जुशोथ (acute anterior poliomyelitis)

यह शैशव अंगघात (infantile paralysis) भी कहा जाता है, क्योंकि रोग विशेषकर बालको ही में होता है। इसका कारण एक तत्रिकाप्रेरक वाइरस होता है जिसकी केन्द्रीय तत्रिकातल पर विस्तृत क्रिया होती है। संक्रमण किस प्रकार पहुँचता है इसका अभी तक ठीक-ठीक ज्ञान नहीं है। उसकी मुख्य क्रिया मेरुरज्जु पर होती है जिस पर निम्न प्रभाव होते हैं—अग्र शृंग कोशिकाओ (ant horn cells) तथा उनके समजोतो (homologues) में व्यपजनन, धूसर पदार्थ का शोथ और उसके साथ बहुरूपी केन्द्रकीश्वेत कोशिकाओ का अत सचरण।

आक्रान्त कोशिकाये जीवविपो की क्रिया द्वारा नष्ट हो जाती है अथवा रक्त-सभरण के वन्द हो जाने से उनका धीरे-धीरे नाश होता है, अथवा कुछ समय तक उनकी क्रिया स्थगित रहती है और क्षति की सीमा के अनुसार वे अल्प या अधिक समय में वे पुनः स्वस्थ हो जाती है। रोग जहाँ-तहाँ विकीर्ण (sporadic) प्रकार से हो सकता है अथवा महामारी रूप में फैल सकता है। भारतवर्ष में महामारी बहुत कम फैली है।

लाक्षणिक प्रावस्थायें (clinical phases)

रोग की तीन प्रावस्थायें होती हैं, आक्रमण की प्रावस्था, आरोग्य-लाभ की प्रावस्था और अवशिष्ट अंगघात (residual paralysis) की प्रावस्था। केन्द्रीय तत्रिकातल में संक्रमण की रचनात्मक स्थिति के अनुसार आक्रमण प्रावस्था को भी केन्द्रीय प्ररूप (bulbar type), मेरु (spinal) प्ररूप और आरोही (ascending) प्ररूप में विभाजित किया जा सकता है। अंगघात के किसी भी लक्षण के उत्पन्न होने के पूर्व संक्रमण नष्ट हो सकता है। लक्षणों का प्रारंभ और उनकी प्रगति तीव्र अथवा मन्द हो सकती है। तो भी दूसरे सप्ताह के अन्त तक रोग पूर्ण रूप से प्रकट हो जाता है। रोग केवल एक पेशीसमूह को अथवा कुछ ही पेशियों को, अथवा अंग के एक भाग को या पूर्ण अंग को, अथवा कई अंगों को या सारे धड़ को आक्रान्त कर सकता है।

रोग जीवविपरक्तता (toxaemia) और गस्तिष्कावरणक्षोभ (meningeal irritation) के लक्षणों के साथ प्रारंभ होता है। पेशीरपर्णासहता एक शीघ्र ही प्रकट होने वाला और प्रमुख चिह्न है; संघियों की गतियों में भी वेदना होती है। प्रमस्तिष्क मेरुतरल में कोशिकायें और प्रोटीन बढ़ जाती हैं।

ज्वरयुक्त रोगी के समान लक्षणों के प्रकट होने के पश्चात् प्रायः अंगघात शीघ्र ही प्रारंभ हो जाता है, कभी-कभी अंगघात पहला लक्षण होता है। अंगघात शिथिल (flaccid) प्रकार का होता है; अमममित होना उमका अभिलक्षण है तथा उमका वितरण क्षेत्रीय (patchy) होता है। संवेदना का ह्रास नहीं होता, यद्यपि कुछ अनुकम्पी विकार हो सकते हैं। अधिकतर मेरुज्जु का कर्टि विवर्धन (lumbar enlargement) आक्रान्त होता है, ग्रैव विवर्धन (cervical enlargement) उमसे कम ग्रस्त होता है। किन्तु रोग के स्थानिक वितरण का कोई विषेय क्रम नहीं है।

आरोग्यलाभ की प्रावस्था एक या दो सप्ताह में आरंभ होती है। पेशी-स्पर्शासहता में कमी होना आरोग्यलाभ के प्रारंभ का द्योतक है। प्रथम तीन मास में आरोग्यलाभ द्रुत गति से होता है, अगले एक या दो वर्षों में उमकी प्रगति मन्द किन्तु निरन्तर होती है। इस अवस्था में भावी विरूपताओं का रूप निर्धारित हो जाता है।

उपयुक्त चिकित्सा में दो वर्षों के पश्चात् और अधिक उन्नति की आशा नहीं की जा सकती। अचिकित्सित रोगियों में आगे चलकर भी बल-प्राप्ति सम्भव है। अंतिम अवस्था के पहुँचने पर रोगी में जितना पेशी बल रह गया है, उसके द्वारा यथासंभव अधिक से अधिक कार्यक्षमता की उपलब्धि का प्रयत्न रह जाता है।

आक्रमण और आरोग्य लाभ की प्रावस्थाओं चिकित्सा

आक्रमण प्रावस्था में विश्राम, वेदना शमन और विरूपता को रोकने के लिए अत्यन्त साधारण प्रकार के रिप्लन्ट का प्रयोग चिकित्सा के आयोजन हे।

विकलांगता की चिकित्सा (orthopaedic treatment) आरोग्यलाभ की अवस्था से आरंभ होती है। प्रारंभ पर ही आक्रान्त पेशीसमूह के बल का ठीक-ठीक निर्धारण (assessment) करना आवश्यक है। यह पेशी के बल (power) और दुर्बलता की मानक अभिलेखन-प्रणाली (standard system of recording muscle-power and weakness) के अनुसार किया जाता है। चिकित्सा निम्नानुसार होती है।

स्प्लिन्ट लगाना

हल्के, सहज मे हट जाने वाले स्प्लिंटो का उपयोग उत्तम है। स्प्लिन्ट से विरूपता सकती है, उनको इस प्रकार लगाना चाहिये कि घातित या दुर्बल पेशियाँ अपनी गतियों की सीमा की मध्य स्थिति मे रहे। इनसे पेशियाँ खिचती नहीं। धड की पेशियों के आक्रान्त होने पर रोगी को उत्तम प्लस्टरबेड (plaster bed) मे झुकी हुई (recumbent) स्थिति मे रखा जाय।

नित्य मालिश—यह परिसरी रक्तमचार बढ़ाने के लिये किया जाता है।

नित्य व्यायाम कराना (daily passive movements)—परिचारक नित्य सब सधियों से उनकी पूर्ण गतियाँ करवाता है जिससे वे जुड न जाये।

गतियाँ—जितना शीघ्र सम्भव हो सके रोगी को स्वयं गतियाँ करने को (active movements) उत्साहित करना चाहिए। रोगी श्रान्त न होने पाये। कुछ बल प्राप्त होने पर व्यायाम बढ़ा दिया जाय जिससे बल और बढ़े। इस अवस्था पर जल निमग्न (underwater exercises) व्यायाम लाभदायक हो सकते हैं। सूक्ष्म गतियों (trick movements) को देखते रहना चाहिए और पेशियों के उपयुक्त प्रयोग को उत्साहित करना चाहिए। रोगी के लिए ऐसे व्यायाम आविष्कृत किये जाये जिनसे पेशियों की सहयोगी या समन्वयकारी गतियों (coordinating movements) को करने की शक्ति बढ़े। अधिक बलवान पेशियों से अतिक्रिया भी न करवाई जाय। व्यायाम सावधानी से क्रमशः बढ़ाये जाये जिससे दुर्बल पेशियों के बल का विकास हो।

अन्तिम परिणाम अवशिष्ट पेशी दोर्बल्य या अगघात की सीमा तथा वितरण पर निर्भर करेगा।

विरूपता के कारण

पोलियो मे (1) अविरोधित (विरोधी पेशियों के अगघात के कारण) पेशियों की अतिक्रिया (over action); (2) घातित (paralysed) पेशियों के सकोच और (3) आंशिक घातित अंग द्वारा भारबहन से विरूपता उत्पन्न होती है, पेशीदोर्बल्य के कारण आश्रय न मिलना भी विरूपता का कारण हो सकता है, जैसे पार्श्वकुञ्जता (scoliosis) मे। आरोग्य लाभ प्रावस्था मे चिकित्सा समय सावधान रहने से बहुत कुछ विरूपताओ को रोका जा सकता है। किन्तु उस पर भी कुछ विरूपताएँ हो ही जाती हैं। ये निम्नलिखित हैं।

पार्श्व कुञ्जता (scoliosis)—पीठ या उदर की पेशियों के दोर्बल्य के

कारण होती है, विशेषतया एक पार्श्वी होने पर। इस विरूपता में प्लास्टर या स्प्लिण्ट से आश्रय देना भी कठिन है। मेरुदण्ड की वृद्धि के बन्द हो जाने पर कशेरुका संयुक्ति (spinal fusion) विचारणीय है।

नितंब विरूपताएँ (Hip deformities)—सबसे माध्यम विरूपता नितंब का आकुचन, अपावर्तन और बहिर्विचर्तन है जिसका कारण ऊरु-प्रावरणी तानिका, श्रोणिफुलक कटिलम्बिनी (iliopsoas), दीर्घतमा (sartorius) और सम-और्विका (rectus femoris) पेशियों का मजबूत होना है। जानू का आकुचन और गुल्फ का अश्वपाद बहुधा इसके साथ होते हैं। विरूपता मृदु होने पर केवल विनामन (stretching) में लाभ हो सकता है। रोग बढ़ जाने पर सूटार प्रावरणीछेदन (Souttar's fasciotomy) आवश्यक है जिनमें नितंब की आकुचक पेशियों का अवपर्यस्थि निर्लेपन (subperiosteal stripping) करने में वे नीचे को सरक जाती हैं।


ऊर्ध्व देहशाखा (अंग)—स्कंध के अतिरिक्त अन्यत्र स्थिर विपक्षताएं अमाधारण हैं, उनका कोई विशेष रूप या क्रम नहीं होता। प्रत्येक का उसकी दशा के अनुसार निर्णय करना होता है।

अवशिष्ट प्रावस्था की चिकित्सा

यह रोग की वह अवस्था है जब कुछ बल या शक्ति का हानि हो चुका है। अतएव चिकित्सा का उद्देश्य कार्य को उन्नत करना है। तीन प्रकार के रोगी पाये जाते हैं (1) जिनको अब चिकित्सा की आवश्यकता नहीं है; (2) जिनमें शस्त्रकर्म की आवश्यकता नहीं है, केवल व्यायाम और ब्रेसो (braces) से जिनको आवश्यक सहायता मिल सकती है; तीसरे वे जिनमें शस्त्रकर्म से कार्यक्षमता उन्नत हो सकती है। तीसरे समूह के रोगियों में तीन प्रकार के शस्त्रकर्म उपयोगी हो सकते हैं।

विरूपता का सुधार—केवल इसी से कार्यक्षमता उन्नत हो सकती है। अचिकित्सित रोगियों में उससे बल बढ़ सकता है।

कंडरा-प्रतिरोपण (tendon transplantation)—इस शस्त्रकर्म में संधि के चारों ओर की कंडराओं का पुनः संरेखण किया जाता है जिससे शक्ति का संतुलित वितरण (balanced distribution) हो सके। हाथ और पावों में ऐसे शस्त्रकर्म विशेषतया उपयोगी होते हैं। किन्तु उनको तभी करना उचित है जब शक्ति की स्वतः पुनः प्राप्ति की सम्भावना न रहे।



(b)

(a)

चित्र 144—(a) उन्नत-वहिनंत (इंडवाइनो-वारस) टेलिपेस, नितम्ब के आकुचन, अपाचनन और वहिषूराग्नि सहित तथा जानु की आकुचन विरूपता (flexion deformity) भी है (पोलियोत्तर), (b) पार्णिङ्का-गुहिका-वहिनंत विरूपता (calcaneo-cavo valgus deformity) (पोलियोत्तर)

संधिस्थिरीकरण (arthrodesis)—इससे ढीली संधि स्थिर हो जाती है और शल्य उपकरणों का प्रयोग आवश्यक नहीं रहता। यह शस्त्रकर्म पाँव में बहुत उपयोगी होता है जहाँ उसके साथ कडराप्रतिरोपण भी किया जा सकता है।

अरिय की लम्बाई बढ़ाना या घटाना—इस शस्त्रकर्म से अधोशाखाओं की अस्थियों की लम्बाई को बराबर किया जाता है।

यह समझ लेना आवश्यक है कि शस्त्रकर्म आयोजन तभी युक्त है जब उससे कार्यक्षमता के उन्नत होने की आशा हो, अतएव न केवल विरूपता किन्तु समस्त रोगी का पूर्ण विचार करके इसका निर्णय करना चाहिए।

संस्तभी अंगघात (spastic paralysis)

शैशव और बाल्यकाल का संस्तभी, अंगघात प्रायः जन्मजात होता है। वह एक या दोनो अंगो में हो सकता है। मगने अधिक संस्तभी अधर्रांग घात (spastic paraplegia) रूप पाया जाता है। यह अगवान ऊर्ध्व प्रेरक न्यूरोन (upper motor neurone) प्ररूप का होता है, उनके साथ हीनबुद्धिता (mental deficiency) और एथेटोमी (athetotic) गतिर्या भी हो सकती है। यह दशा अंगघात की उग्रता, उनके बिस्तर और मानसिक अविभाग की सीमा पर निर्भर करनी है। ऐसे बालको का परिवर्धन अत्यल्पगति में होता है।

इस दशा की चिकित्सा का आधार बालक का पुन शिक्षण है जिसमें वह अपनी पेशियों को शिथिल करना (relaxation) और गतियों का समन्वय करना (coordination) सीखे। जितने भी शस्त्रकर्म हैं वे तभी उन्नत हैं जब वे बालक के पुन शिक्षण में सहायक हो सकें। बालक का मानसिक विकास उन्नत होने पर, चिकित्सा में सतोपजनक उन्नति हो सकती है।

पृष्ठवेदना

पीठ का दर्द (Backache) या पीठ में, विशेषकर उनके निचले भाग में, वेदना अतिमाधारण दशा है। उनके साथ गृध्रसी-तत्रिका के मार्ग पर वेदना हो या न हो। लक्षण तीव्र और अकस्मात् हो सकते हैं, अथवा वे जीर्ण तथा प्रच्छन्न हो सकते हैं। वेदना मृदु से लेकर दारुण तक हो सकती है जिसमें व्यक्ति काम करने में अशक्त हो जाता है।

इतिवृत्त

रोग के अनेक कारण होते हैं। रोगी की दशा पहचानने के लिए उसका पूर्ण इतिवृत्त जानना आवश्यक है, वेदना की ठीक स्थिति, रूप (nature): अवधि, प्रारम्भ तथा भोजन करने, मल और मूत्र त्याग करने, आर्त्तव, चलने-फिरने तथा संस्थिति का वेदना पर प्रभाव; इस इतिवृत्त से वेदना किस प्रकार उससे सम्बन्धित है, क्या बल करने, खासने, छीकने संस्थिति बदलने आदि का वेदना पर कुछ प्रभाव पड़ता है। वेदना किस से बढ़ती या कम होती है, इन सब बातों को जानना आवश्यक है।

परीक्षा

रोगी के वस्त्र उतार कर उसको खडा करके तथा लिटाकर दोनों स्थितियों में परीक्षा करनी चाहिए। उसकी सम्पूर्ण परीक्षा आवश्यक है न कि केवल वेदना होने वाले भाग की। रोगी का शरीरभार, तापक्रम, नाड़ी और श्वसन का भी लेख रखा जाय। परीक्षा के समय रोगी की सस्थिति, विरूपता, चाल, वेदना की स्थिति, वेदना की अनुभूति की दिशा, मेरुदंड की गतियाँ—आकुचन प्रसारण, पार्श्व को झुकने, विवर्तन और नितंब की गति—इन सबका ध्यान-पूर्वक निरीक्षण करना चाहिए। परीक्षा सदा एक क्रम से करनी चाहिए जिससे कोई बात छूटने न पाये।

हृदय, रक्तवाहिकाओं, रक्त दाव, फुफ्फुस, उदर, तत्रिकातंत्र, मलाशय और मूत्र की परीक्षा आवश्यक है। विशेष परीक्षाओं में लेसेग-चिह्न (Leisegue's sign) और जघा के वहि. पृष्ठ पर सवेदी परिवर्तनों की परीक्षा भी सम्मिलित है। (लेसेग चिह्न—जानु को सीधी करके शैया से जंघा को सीधा ऊपर उठाने से गृध्रसी तत्रिका के खिंचने से वेदना होती है।)

अन्वेषण में मेरुदंड के कई ओर से चित्र लेने आवश्यक हो सकते हैं।

रक्त, मल और मूत्र की सामान्य परीक्षा अवश्य की जाय। अग्र दैहिक रोग के व्यतिरेक के लिये ई० एस० आर० परीक्षण आवश्यक है। कुछ रोगियों में रक्त कैल्शियम, फास्फेट और फास्फेटेज का आकलन तथा मेरुरज्जु-एक्सरे चित्र आवश्यक हो सकते हैं।

पीठ के निम्न भाग में वेदना के कारण

पीठ के निम्न प्रदेश में वेदना के तीन प्रकार के कारण हो सकते हैं; कायिक रोगजन्य; पीठ के निम्न भाग की रचनात्मक दुर्बलता से उत्पन्न और मानसिक कारणों से उत्पन्न होने वाले।

कायिक कारण

इस वर्ग के कारण अस्थिककाल सम्बन्धी अथवा अस्थिककालेतर हो सकते हैं।

अस्थिककाल सम्बन्धी कारण ये हैं. मेरुदंड के अस्थिभंग तथा अस्थिभंग-सधिच्युति; यक्ष्मा रोग; अस्थिमज्जा शोथ; सधिग्राही कशेरुकाशोथ (ankylosing spondylitis), अस्थि-सधि-शोथ, अस्थिमृदुता, द्वितीयक दुर्दम निक्षेप (secondary malignant deposits) विशेषकर स्तन, पुरस्थ,

गृध्रसी वेदनां उपस्थित होने पर वह ऊरु के पश्च और पार्श्व पृष्ठो पर, जघर्पांड मे तथा पाँव के पृष्ठ और पार्श्व ओर तक प्रतीत हो सकती है। खाँसने, बल करने या जघा उठाने या किसी भी क्रिया से जिससे गृध्रसी तन्निका खिंचती है, या प्रमस्तिष्कमेरु तरल की दाव बढ़ती है, वेदना बढ सकती है। मेरुदंड के पाँचवे कटि खड. (क-5) और प्रथम त्रिक खड (त्रि-1) के तन्तुओ से संभरित (supplied) त्वचा मार्गों मे अतिसवेदिता (hyperaesthesia), न्यून सवेदिता (hypoesthesia) या वेदनाहीनता (analgesia) हो सकती है। गुल्फ प्रतिक्षेप (ankle jerk) कम हो या अनुपस्थित हो सकता है और पाँव की पृष्ठाकुचनी पेशियाँ (dorsiflexors) दुर्बल हो सकती है।

मेरुज्जुचित्तण से अन्तराकशेरुक चक्रिका के अवकाश मे भरण अपूर्णता (filling defect) दिखाई देगी, जो मज्जी केन्द्रक के पीछे, हट जाने की द्योतक है।

पहले पेशियो, स्नायुओं और सधियो के बहुत प्रकार के विकृतिजन्य विक्षतिओ (pathological lesions) को पीठ की वेदना का कारण माना जाता था। आधुनिक मत यह है कि समस्त पीठ, एक क्रियात्मक डकार्ड के रूप मे अकर्मण्य हो जाती है जिसके कारण पेशियों, स्नायु तथा सधियो से सम्बन्धित होते है। जहाँ मज्जी केन्द्रक सरक कर पीछे को हट जाता है वहाँ गृध्रसी तन्निका सम्बन्धी वेदना होती है और मूल क्षोभ (root irritation), न कि मूल सपीडन (root compression), के लक्षण प्रकट होते है।

ऐसे रोगियों मे दैहिक परीक्षा और अन्वेषण से परिवर्धन असगतियों या व्यपजनन के अतिरिक्त, जो वेदना की प्रवृत्ति के कारण हो सकते है, कोई कायिक रोग नही मालूम होता।

चिकित्सा तीन प्रकार से हो सकती है; अचलीकरण (immobilization); चलीकरण (mobiltzation), शस्त्रकर्म। जब लक्षण तीव्र हों और मूल सम्बन्धी (root irritation) चिह्न उपस्थित हो तो अचलीकरण वाँछित है, जो शैया-विश्राम, मेरुदंड आश्रय (ब्रेस या स्प्लिन्ट) या प्लास्तर द्वारा आयोजित किया जा सकता है।

जब मूल संवधी चिह्न उपस्थित न हों, चिर वेदना हो और ऐक्सरे चित्र भी ऋणात्मक हो तो भौतिक चिकित्सा और अगों को चलायमान करना बहुधा लाभदायक होते है। मालिश, व्यायाम, ऊष्मा प्रयोग तथा हस्तकौशल द्वारा उसका आयोजन किया जाता है



19

हाथ की शल्य-चिकित्सा

वी० एन० बालकृष्णराव

हाथ के विकास के कारण मनुष्य ने हस्त-कौशल में चरम निपुणता प्राप्त कर ली है। औद्योगीकरण की उन्नति तथा विविध कार्यों के लिए हाथों के अधिकाधिक प्रयोग के साथ-साथ इस अंग के अभिघात तथा सक्रमणग्रस्त होने की सम्भावना भी बढ़ गयी है।

हाथ का निरीक्षण करते समय ध्यान रखना चाहिए कि स्वयं हस्तरोगो के अतिरिक्त अन्य स्थानों पर विद्यमान विकृतिर्या भी हाथ में लक्षण उत्पन्न कर सकती है; उदाहरणतः अग्रवाहु (यथा वोल्कमैन सकोचन, Volkmann's contracture), वाहु व ग्रीवा (यथा अर्ब अगघात, Erb's paralysis), तथा मेरु रज्जु (यथा सिरिंगोमायलिया, syringomyelia)। यह भी स्मरणीय है कि कार्निया (cornea) के अतिरिक्त शरीर के किसी अन्य भाग में स्पर्शसवेदना का इतना महत्त्व नहीं है जितना हाथ में है।

हाथ की जन्मजात विरूपतायें

हाथ की जन्मजात विरूपताएँ बहुधा पायी जाती हैं। ये प्रायः आनुवंशिक होती हैं तथा मेण्डेल (mendel) के अप्रभावी (recessive) घटकों के कारण फलित होती हैं। उत्तरोत्तर पीढ़ियों में इनका विविध कोटि का आघटन पाया जा सकता है। पाँव, स्कन्ध, अग्रवाहु, मेरु आदि की विरूपताएँ भी कभी-कभी इनकी सहगामी हो सकती हैं। अल्पकोटि की विरूपताएँ बहुधा पायी जाती हैं किन्तु उनके कारण प्रायः कोई अयोग्यता नहीं होती।

प्रायः पाई जाने वाली विरूपताएँ बहुअंगुलिता (polydactyly) तथा युक्तांगुलिता (syndactyly) हैं। बहु-अंगुलिता प्रायः एक अतिरिक्त अंगूठे अथवा कनिष्ठिका के पूर्ण या अर्धविकसन के कारण प्रकट होती है। युक्तांगुलिता दो या अधिक अंगुलियों के परस्पर जुड़ने के कारण होती है; उन्हें पृथक् करके तथा अगरागी दृष्टि से अंगुलिजाल (finger web) पुनर्निमित्त करके त्वचा ग्राप्ट कर दी जाती है। अन्य सुविदित विरूपताएँ लूतअंगुलिता (arachnodactyly) तथा केकडा-नखर हस्त (lobster claw hand) हैं, प्रथम में अंगुलिया पतली और अर्ध-आकुचित होती हैं (मकड़ी हाथ या spider hand) तथा द्वितीय में अंगूठे तथा कनिष्ठिका को छोड़ अन्य तीनों अंगुलियाँ अनुपस्थित होती हैं।

अंगूठे की जन्मजात अनुपस्थिति भी सुविदित है। इन सब हस्त विरूपताओं से पीड़ित व्यक्ति प्रायः पर्याप्त हस्त कौशल प्राप्त कर लेते हैं। हाथ की यह अनुकूलनशीलता वास्तव में विस्मयकारी है।

हाथ की अपेक्षाकृत विरल विरूपताएँ लघुअंगुलिता (brachydactylia) तथा बृहत्-अंगुलिता (megalodactylia) हैं, जिनमें एक या अधिक अंगुलियाँ छोटी या बड़ी हो सकती हैं।

विशेष प्रकार के आपरेशनो द्वारा अधिकांश विरूपताग्रस्त हाथों को अधिक उपयोगी बनाया जा सकता है। प्रशिक्षण और पुनःस्थापन (training & rehabilitation) का महत्त्व भी शल्यचिकित्सा से कम नहीं है।

हाथ के अभिघात और संकोचन

(Injuries & Contractures of the Hand)

औद्योगिकरण के विकास के साथ-साथ हाथ की चोटों में भी वृद्धि होती जा रही है। ये प्रायः सदलन अथवा कटने के कारण होती हैं तथा कठोर और मृदु, दोनों प्रकार के ऊतकों को क्षतिग्रस्त कर सकती हैं। अंग का उचित भग्न-शेषनिष्कासन (debridement), घूल-मिट्टी और आगंतुक शल्यों का अपहरण तथा प्रतिजीवियों का प्रयोग आवश्यक होता है। अंग को उत्थित करना तथा स्प्लिन्ट प्रयोग द्वारा विश्राम प्रदान करना व संकोचन (contracture) का निवारण करना भी लाभदायक होता है। घाव की पट्टी बार-बार नहीं बदलनी चाहिए क्योंकि व्यतिकरण द्वारा विरोहण (healing) की अपेक्षा स्थूणक सुरक्षा (stump preservation) की ओर प्रेरित सरक्षी या कंजर्वेंटिव चिकित्सासाधन श्रेयस्कर होते हैं, चाहे प्रथम साधन शल्य-चिकित्सक को

आकर्षक प्रतीत हो। उत्तम क्रियात्मक परिणाम की प्राप्ति के लिए दूसरी अथवा तीसरी बार भी आपरेशन आवश्यक हो सकता है। सकोचनो या कंट्रेक्चर के निवारण के लिए स्प्लिन्ट तथा त्वचारोपण (skin grafting) का शीघ्र प्रयोग भी करना चाहिए।

संकोचन (Contractures)

हाथ के सकोचन विविध प्रावरणी अवकाशो (fascial spaces) और कडरापिधानो (tendon sheaths) के सक्रमण, हाथ की प्रावरणियों (fascia) और मृदु ऊतको मे कतिपय परिवर्तनो तथा दाह के फलस्वरूप उत्पन्न हो सकते है।

अधिकांश अभिघातो, दाहो तथा सक्रमणो के विरोहण के पश्चात् विशाल मात्रा मे सिकेट्रिक्स (cicatrix) उत्पन्न हो जाता है, जिसके सकुचन के फलस्वरूप समीपवर्ती क्षेत्रो के ऊतक खिंच जाते है तथा भीषण विरूपताएँ उत्पन्न हो जाती है। सिकेट्रिक्स के सकुचन के कारण अंग की तत्विकाएँ सपीडित हो जाती है तथा रक्तसभरण, पोषण और लसीका-प्रवाह घट जाता है। मृदु ऊतको पर सतत खिंचाव के कारण बहुधा करभ—अगुलास्थि सधियो (metacarpo—phalangeal joints) तथा अगुलियो की लघु सधियो का स्थानभ्रश हो जाता है तथा हाथ के कार्य मे गम्भीर बाधा उत्पन्न हो जाती है।

स्प्लिन्ट तथा ट्रैक्शन के कुशल प्रयोग द्वारा सकोचनो का निवारण किया जा सकता है। सकोचन (कंट्रेक्चर) हो गया हो तो रक्त और तंत्रिका सम्भरण को सुरक्षित रखते हुए ध्यानपूर्वक शल्यकर्म द्वारा सिकेट्रिक्स का व्यापक उच्छेद कर देना चाहिए। मुक्त त्वचा ग्राफ्ट (free skin grafts) अथवा अधिक ऊतक हानि की दशा मे, वृत्तकयुक्त ग्राफ्ट (pedicled graft) की आवश्यकता भी पडती है। चिकित्सा काल की सभी प्रावस्थाओ मे ब्रणोपचार भी महत्वपूर्ण होता है।

हाथ मे मुख्यत दो प्रकार के सकोचन पाए जाते है ड्युपुयट्रेन सकोचन (Dupuytren's contracture) तथा वोल्कमैन स्थानिक अरक्तता सकोचन (Volkman's ischaemic contracture)।

करतलप्रावरणी आकुंचन (ड्युपुयट्रेन संकोचन Dupuytren's contracture)

करतल प्रावरणी (palmar fascia) के इस प्रगामी सकोचन का वर्णन

1831 में हुपीट्रेन ने किया था। इसका आघटन पुरुषों में अधिक होता है। (यौन अनुपात 6 : 1) तथा आयु प्रायः तीसरी-चौथी दशाब्दी के लगभग होती है। यह अवस्था द्विपार्श्वी होती है, तथापि रोग एक हाथ में दूसरे से पहले आरम्भ हो सकता है।

हेतुकी—सक्रमण, अभिघात, ध्ववसाय, प्रवृत्ति (diathesis) आदि अनेक घटक इस दशा के लिए उत्तरदायी ठहराये गए हैं, किन्तु वास्तविक कारण अज्ञात है। इस अवस्था में शरीर के अन्य भागों के तात्त्विक बैंड (fibrous bands), उदाहरणतः पादतल प्रावरणी (plantar fascia), का संकुचन भी पाया जा सकता है।

लक्षण एवं चिह्न—हाथ में थकान, क्लान्ति और मंद पीड़ा रहती है। अनामिका के सामने हथेली पर एक छोटा पर्वक प्रकट हो जाता है जिसका धीरे-धीरे विस्तार होता रहता है। वसाहानि के कारण करतल प्रावरणी (palmar-fascia) के बैंड मुस्पष्ट हो जाते हैं और त्वचा रुक्ष व स्थूल हो जाती है। पहले अनामिका, फिर कनिष्ठिका तथा कालांतर में अन्य अंगुलिया आकुंचित हो जाती हैं। अंत में अंगुलियों के सिरे दृढतापूर्वक हथेली में सट जाते हैं तथा पर्याप्त अयोग्यता उत्पन्न हो जाती है। करतल प्रावरणी के बैंड स्पशानुभव पर मोटे तथा तने हुए प्रतीत होते हैं।

चिकित्सा—किरणन (Irradiation) द्वारा तनु बैंड नरम पड़ जाते हैं किन्तु पुनरावर्तन प्रायः पाया जाता है बैंडों के पूर्ण उच्छेदन तथा त्वचा के रोपण का परिणाम सतोपपूर्ण होता है।

वोल्कमैन स्थानिक अरबतताजन्य संकोच (Volkman's ischaemic contracture)

यह अवस्था वास्तव में अग्रवाहु की आकुचनी पेशियों को प्रभावित करती है किन्तु अधिकतम अयोग्यता हाथ में प्रकट होती है। कलाई (wrist) की प्रसारित दशा में अंगुलिया करम-अगुलास्थि (metacarpophalangeal) तथा अंतराअंगुलि (interphalangeal) संधियों पर आकुंचित रहती है; अंगुलियों का प्रसारण (extension) केवल कलाई की आकुंचित (fissid) स्थिति में ही संभव होता है।

विकृति—वोल्कमैन संकोचन की उत्पत्ति प्रायः कोहनी के निकट अभिघात के फलस्वरूप होती है। इस अभिघात का कारण स्थानभ्रंश, प्रगडिका का अधिस्थूलक (supracondylar) अस्थिभंग अथवा कसी हुई पट्टी, स्प्लिन्ट या

प्लास्टर का प्रयोग हो सकता है। ऐसी परिस्थिति में बाहु धमनी के आकर्षण अथवा कफोनिपूर्व खात (antecubital fossa) में रक्तसंग्रह के कारण अग्रबाहु की पेशियों में स्थानिक अरक्तता (ischaemia), तनुभवन (fibrosis) और सकोचन हो जाता है तथा प्ररूपी विरूपता को जन्म देता है।

चिकित्सा—आरंभिक अवस्था में चिकित्सा का उद्देश्य अस्थिभंग या स्थानभ्रण के पुनःस्थापन (reduction) द्वारा अथवा कफोनिपूर्व खात की प्रावरणी के छेदन द्वारा बाहुधमनी को दबावमुक्त करना होता है। सुस्थापित विरूपता की चिकित्सा के लिए मध्य अधिकस्थलक (median epicondyle) से आकृचनी-पेशियों का सर्पण किया जाता है (Max Page का आपरेजन) अथवा अगुलियों पर स्प्लिन्ट लगाकर धीरे-धीरे कलाई को प्रसारित किया जाता है ताकि सकुचित पेशिया खिंच जाए।

हाथ के संक्रमण

लगभग एक-तिहाई रोगियों में संक्रमण अस्पष्ट रूप में आरंभ होता है तथा उसका कारण प्रकट नहीं होता। अन्य व्यक्तियों में प्रायः अभिघात का इतिवृत्त (पिन चुभना, खरोच लगना आदि) पाया जाता है। इन संक्रमणों का आघटन मिल मजदूरों, घरेलू नौकरो तथा गृहिणियों में अधिक होता है।

संक्रामी जीव अभिघातस्थल पर प्रविष्ट होने के पश्चात् एक स्थानीय शोथक्षेत्र उत्पन्न कर देते हैं। उत्तरदायी जीवाणु प्रायः स्टेफाइलोकाकस आरियस (staphylococcus aureus) होते हैं। हथेली के दृढ़ ऊतकों के कारण संक्रमण स्थल पर शोफ उत्पन्न नहीं हो पाता किन्तु करपृष्ठ पर उपस्थित विच्छिन्न अवकाशी ऊतक (loose areolar tissue) तथा सघन लसीकावाहिका-जाल के कारण वहाँ शोफ प्रकट हो जाता है। तनाव के कारण पीडा शीघ्र तथा तीव्र होती है; रोगी को जीवविषरक्तता (toxaemia) हो जाती है। रक्तवाहिकाओं की घनारूता और फलस्वरूप ऊतकों के परिगलन का भय भी रहता है। संक्रमण के स्थान पर अंग की सरचनात्मक परिस्थिति के अनुसार संक्रमण का एक स्थान से दूसरे स्थान पर अथवा हाथ से अग्रबाहु तक प्रसार हो सकता है। अनुचित दिशा में किया गया छेदन संक्रमण के फोकस से किसी संक्रमणरहित अंतराल में संक्रमण पहुँचा सकता है तथा इस प्रकार विस्तार में सहायक हो सकता है।

कुछ सामान्य बातें—यद्यपि भारत में प्रवल हस्त संक्रमण बहुधा पाया जाता है, पश्चिमी देशों में इसका आघटन पर्याप्त घट गया है। इसका मुख्य कारण

औद्योगिक संस्थानों में प्राथमिक सहायता स्थलों पर दुर्घटना-उपचार केन्द्रों के माध्यम में रोगों की तुरत देख-भाल तथा एन्टिबायोटिकों का जीव प्रयोग है। एन्टिबायोटिकों में सक्रमण को स्थानीकृत करने तथा उसका विस्तार रोकने में सहायता मिलती है।

क्लिनिकल अभिलक्षण—कुछ क्लिनिकल अभिलक्षण हाथ के सब सक्रमणों में उपस्थित होते हैं। पीडा प्रायः प्रबल होती है; पूय विद्यमान होने पर अत्यधिक पीडा होती है, चीमें मारती हैं। हाथ को नीचे लटकाने पर ऐसा अधिक होना है; तथा महारार देकर ऊचा उठाने से गांति मिलती है। हाथ में पूय किसी भी स्थान पर हो, करपृष्ठ पर प्रायः पचाप्त शोफ पाया जाता है। अतः जव तक वहा पूय की उपस्थिति निश्चित न हो, छेदन नहीं करना चाहिए। सक्रमण स्थल अत्यन्त पीडायुक्त, स्पणसर्हि तथा कठोर होता है। स्पर्ण तरंग (fluctuation) विद्यमान नहीं होती। अंगुलियों की गति सीमित और पीडायुक्त होती है, उन्हें अर्धभाकुचित स्थिति में रखना चाहिए। टौक्सिमिया के लक्षण (ज्वर, मैली जिह्वा, द्रुत नाड़ी, क्षुधालोप आदि) भी विद्यमान हो सकने हैं। वही पूय के उपस्थित होने से तनाव के लक्षण और भी तीव्र हो जाते हैं।

वर्गीकरण—हस्त सक्रमणों का विभाजन प्रायः दो वर्गों में किया जाता रहा है, गौण (minor) तथा बृहत् (major)। गौण सक्रमण के अंतर्गत मज्जा अवकाशों (pulp spaces) का सक्रमण आता है तथा बृहत् सक्रमण के अंतर्गत प्रावरणी तलों (fascial planes) और कंडरापिधान (tendon sheaths) का सक्रमण आता है। किन्तु वर्गीकरण की उत्तम विधि हाथ की संरचना तथा तलों के अनुसार सक्रमण की स्थिति पर आधारित है।

(अ) नख-शैथ्या सक्रमण (nail bed infection-paronychia run around)

(आ) मज्जा-अवकाश सक्रमण (pulp space infection felon, whitlow)

(इ) कांचकल

(ई) प्रावरणी तलों का सक्रमण

१. अंगुलिजालअवकाश (web space)

२. अंगुष्ठमूल अवकाश (thenar space)

३. करतलमध्य अवकाश (midpalmar space)

४. कनिष्ठामूल अवकाश (hypothener space)

५. पृष्ठीय अवकाश—अधस्त्वक, अधःकलावितान (subaponeurotic)

(उ) कंडरापिधानो के संक्रमण :

१. तर्जनी, मध्यमा तथा अनामिका का संक्रमण
२. रेडियल वसा
३. अलनर वसा

उपचार—अग को ऊचा उठाकर रखना और सिकाई करना आवश्यक होता है। इस प्रयोजन के लिए स्लिग या झोली का प्रयोग उत्तम रहता है। आरंभिक केसो मे उचित एन्टिवायोटिक की पर्याप्त मात्रा प्रदान की जाय तो पूयनिर्माण से पूर्व ही संक्रमण रुक सकता है। पूयनिर्माण होने पर तुरन्त शस्त्रकर्म आवश्यक होता है। यह शस्त्रआपरेसन थियेटर मे ही करना चाहिए तथा आपरेसन से कुछ घटे पूर्व रोगी को एन्टिवायोटिकछत्र द्वारा सुरक्षा प्रदान करनी चाहिए। शीघ्र विरोहण (healing) के लिए आवश्यक है कि संक्रमित क्षेत्र को भली प्रकार विवृत करके पूय और मलवा पूर्णत. निकाल दिये जाएँ।

छेदन मुक्त रूप से करने के लिए रोगी का व्यापक सजाहरण आवश्यक होता है किन्तु अगुलि के दूरस्थ भाग के संक्रमण के लिए न्यानीय सजाहरण पर्याप्त हो सकता है।

नख-शैथ्या संक्रमण (Nail bed infection : paronychia-run-around)

यह प्राय नख के पार्श्व मे प्रकट होता है। संक्रमण का प्रवेश बहुधा असावधानीपूर्वक नाखून काटने अथवा आधार के समीप त्वचा के छिलने के कारण होता है। मद स्थानीय पीडा के अतिरिक्त लाली तथा तनिक मूजन भी विद्यमान होती है। विक्षति नाखून के दूसरी और विस्तृत होने की प्रवृत्ति रखती है, इसी कारण इसे 'रन एराउंड' (run-around) भी कहा जा सकता है।

चिकित्सा—नाखून के आधार पर ऊर्ध्वाधर छेदन (vertical incision) करके पूय निष्कासन के पश्चात् घाव को पेनिसिलिन गौज से हलका पैक कर देना चाहिए। प्राय यह विधि चिकित्सा के लिए पर्याप्त होती है, किन्तु व्यापक संक्रमण की चिकित्सार्थ नाखून के दोनो पार्श्वो मे छेदन करके नख-आधार का अपहरण आवश्यक हो सकता है।

सज्जा-अवकाश-संक्रमण (Pulp-space infection, felon, whitlow)

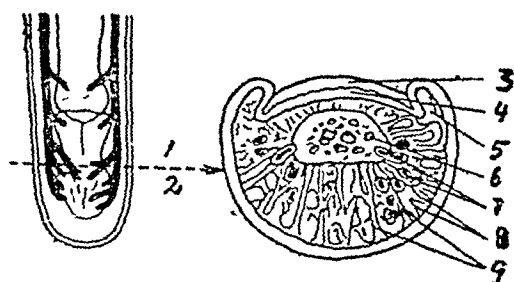
विहटली के नाम से प्रत्यात हाथ का यह सर्वाधिक आघटिन संक्रमण प्रायः पिन, फास या धातु-कण चुभने के कारण होता है। मध्यस्थ तथा निकटस्थ

करतल-मज्जा-अवकाशो की तुलना में अन्तस्थ मज्जा अवकाश संक्रमण कहीं अधिक घटित होता है।

अन्तस्थ मज्जा अवकाश एक मुसीमित, मधुमखी के छत्ते के समान रचना-वाला अवकाश है। निकटस्थ और यह एक पटल द्वारा सीमित होते हैं। इसका विस्तार अंतिम अगुलास्थि की एपिफिसिसीय रेखा से अगुलि के करतलीय पृष्ठ की त्वचा तक होता है; दूरस्थ और यह अवकाश नाखून, अतस्थ अगुलास्थि के डायफिसिस तथा उसके करतलीय पृष्ठ की दृढ़ त्वचा द्वारा सीमित होता है (चित्र १४५)।

इस तग अवकाश में संक्रमण के फलस्वरूप उत्पन्न शोथ तनावयुक्त होता है। अतस्थ अगुलास्थि की रक्तवाहिकाएँ डायफिसिस में प्रविष्ट होने से पूर्व इसी तनावयुक्त अवकाश में से निकलती हैं। अतः उनके रक्तप्रवाह के रुकने का भय रहता है, उनमें घनाम्रता उत्पन्न होने से संक्रमण का विस्तार तथा ऊतकों का परिगलन होने लगता है तथा अतस्थ अगुलास्थि का अस्थिमज्जाशोथ उत्पन्न हो जाता है।

चिकित्सा . रोग के प्रारम्भ में सिकार्ड, विश्राम, हाथ के उठाकर रखने तथा पेनिसिलिन के उचित प्रयोग द्वारा पूय-निर्माण तथा अस्थि संक्रमण का निवारण किया जा सकता है। पूय या मवाद की उपस्थिति का संकेत सतत प्रस्पदनशील पीड़ा से मिलता है; इस अवस्था में मज्जा-अवकाश के पार्श्व और चीरा लगाकर पटलो को तोड़ना आवश्यक होता है। चीरा लगाते समय ध्यान रखना चाहिए कि डायफिसिस के सेप्टम या पटल से निकटस्थ और उसका विस्तार न होने पाए, अन्यथा अन्तिम अगुलास्थि के आधार पर स्थित मम्भीर अगुलि आकृचनी (flexor digitorum profundus) का कंडरापिधान संक्रमणग्रस्त हो सकता है। यदि अन्तस्थ अगुलास्थि का अस्थिमज्जाशोथ



चित्र 145—गूदा या मज्जा-अवकाश के छेदन का तल (level)।

विद्यमान हो तो विविक्त के अपनयन के लिए तब तक प्रतीक्षा करनी चाहिए जब तक वह पृथक् न हो जाय।

मध्यस्थ तथा करतलीय मज्जा अवकाशो (midvolar palmer spaces) का संक्रमण अतस्थ मज्जा अवकाश संक्रमण के समान किन्तु उसकी तुलना में अल्पघटित होता है। चिकित्सा की विधि वही है—पूय के स्थानीकृत होने के पश्चात् दो पार्श्वछेदन (lateral incisions) किये जाते हैं। कडरापिधानों को संक्रमित न करने का ध्यान यहाँ भी रखना चाहिए।

कार्बंकल (Carbuncle)

हस्तप्रदेश में यह विक्षति अधिकतर हाथ और अंगुलियों के अभिपृष्ठस्तर पर पायी जाती है क्योंकि इन स्थानों पर बाल अधिक होते हैं। यही कारण है कि इसका आघटन पुरुषों में अपेक्षाकृत अधिक होता है। संक्रमण का कारण पिन चुभना, फास लगना अथवा हाथ की पिछली ओर से नाक पौछना हो सकता है।

इन रोगियों का शर्करा के लिए मूत्र परीक्षण अवश्य करना चाहिए।

चिकित्सा : कार्बंकल की चिकित्सा के लिए क्रास रूपी छेदन उपात तक किया जाता है तथा स्थानीय और दैहिक रूप में पेनिसिलिन का प्रयोग किया जाता है। शर्करामेह विद्यमान हो तो उसका नियंत्रण भी आवश्यक होता है।

प्रावरणी-अवकाशों का संक्रमण (Infection of fascial spaces)

अंगुलिजालअवकाश (Finger web spaces)

अंगुलियों के आधारों के मध्य तीन त्रिभुजाकार जाल-अवकाश (web spaces) होते हैं जो ढीले, वसामय, अवकाशीकृतक (areolar tissue) द्वारा निर्मित होते हैं। संक्रमण का कारण प्रायः फास चुभना अथवा त्वचा का अस्वच्छ और निर्जीव होना है; विरल रोगियों में संक्रमण का विस्तार अनुकडरिका-नलिका (lumbrical canal) के माध्यम से भी हो सकता है।

इस अवस्था में एक अँगुलि के आधार पर स्फीति, और लालीयुक्त क्षेत्र तथा करपृष्ठ पर शोफ पाया जाता है।

चिकित्सा हाथ को विश्राम, ऊँचा उठाकर रखना और सिकाई करनी चाहिए। जब पूय स्थानीकृत हो जाय तो अँगुलि के आधार पर अनुप्रस्थ छेदन लगा कर अँगुलिजालअवकाश को खोल देना चाहिए। साथ ही पेनिसिलिन का भी प्रयोग करना चाहिए।

अँगुष्ठ मूल अवकाश (Thenar space)

यह भी करतलमध्य अवकाश (midpalmar space) के समान एक सभाव्य अवकाश है जिसका निदर्शन सर्वप्रथम केनेवल (Kanvel) ने इस क्षेत्र में द्रव के इजेक्शन द्वारा किया था (चित्र 146)।

अँगुष्ठ मूल अवकाश की सीमाएँ निम्नलिखित हैं। सामने, करतल प्रावरणी (palmar fascia), पीछे, अँगुष्ठ अभिवर्तनी (adductor pollicis) तथा प्रथम अन्तराशलाकिका (first interosseous)-पेशियाँ, पार्श्व में अँगुष्ठमूल-उत्सेध (thenar eminence) की पेशियाँ तथा दीर्घ-अँगुष्ठ-आकुचनी (flexor pollicis longus) की कडरा, अभिमध्य और तृतीय करभास्थि (metacarpal bone) से सलग्न पटल, जो इस अवकाश को करतलमध्य अवकाश से पृथक् करता है।

इस अवकाश का सक्रमण पिन चुभने, फास लगने, तर्जनी या अँगुठे का श्लेषकशोथ (synovitis) विस्तृत होने अथवा करभास्थि सक्रमण का प्रसार होने के फलस्वरूप होता है।

अँगुठे और तर्जनी के मध्य का जाल-अवकाश फूल जाता है, करपृष्ठ शोफयुक्त हो जाता है तथा तर्जनी के करतलीय बहिस्तल पर आधार के निकटस्थ और अधिकतम स्पर्शासिहता का एक बिन्दु प्रकट हो जाता है।

चिकित्सा करपृष्ठ पर जाल-अवकाश में अँगुठ और तर्जनी के मध्य एक वक्र छेदन लगाया जाता है।

करतलमध्य अवकाश (Midpalmar space)

यह एक अत्यन्त गहरा अवकाश है जिसकी सीमाएँ निम्नलिखित हैं: सामने, अँगुलियों की आकुचनी-पेशियाँ तथा अनुकडरिकाएँ (lumbricals); पीछे, तृतीय एव चतुर्थ शलाकातरिका पेशियों पर विद्यमान प्रावरणी, पार्श्व में, तृतीय करभास्थि से सबद्ध पट या सेप्टम, जो इसे अँगुष्ठमूल-अवकाश से पृथक् करता है, अभिमध्य ओर एक पतला प्रावरणी पट जो अँगुष्ठमूल-उत्सेध (hypothelar eminence) की पेशियों को आच्छादित करता है। दूरस्थ और करतलमध्य अवकाश कतिपय प्रवर्धों के रूप में अनुकडरिकाओं के सहारे आगे तक फैले होते हैं। ये प्रवर्धन अनुकडरिका-नलिका (lumbrical canal) कहलाते हैं।

यह अवकाश घाहर से प्रत्यक्ष सक्रमण द्वारा, मध्यमा, अनामिका और तर्जनी की आकुचनी कडराओं से विस्तार द्वारा अथवा अन्तरागुलजाल-

अवकाशो से लब्रीकल-नलिकाओं (Jumbrical canals) के माध्यम द्वारा प्रभावित हो सकता है।

करतलमध्य-अवकाश का सक्रमण पीड़ा, करपृष्ठ पर शोथ, प्रसामान्य करतल-अवतलता (palmar concavity) के लोप अथवा वहाँ तनिक उभार के रूप में प्रकट होता है।

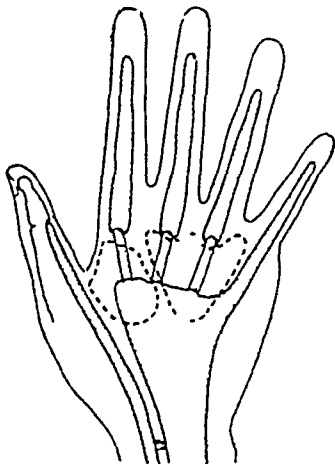
चिकित्सा . हथेली पर तृतीय करभास्थि के स्तर से मध्यवर्ती ओर दूरस्थ हस्नरेखा (distal palmar crease) के समानान्तर एक चीरा लगाया जाता है।

अधःअँगुष्ठ मूल अवकाश (Hypothenar space)

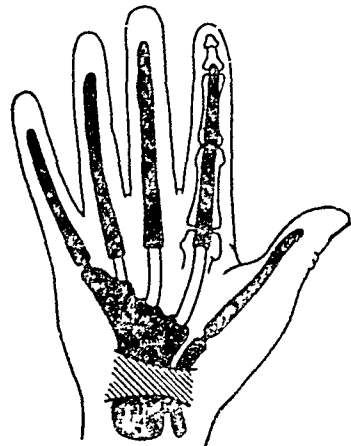
यह एक महत्त्वहीन अवकाश है जो पूर्णतः अँगुष्ठ मूल उत्सेध की पेशियों से भरा होता है।

अभिपृष्ठ अवकाश (Dorsal spaces)

अभिपृष्ठ अवकाश दो होते हैं, किन्तु उनकी सीमाएँ सुनिश्चित नहीं होती। सक्रमण प्रायः अभिघात अथवा त्वचासक्रमण (यथा फोड़े, एक्जिमा) के प्रसार के कारण होता है। स्थानीय शोफ और स्पर्शासहता विद्यमान होती है किन्तु ऊतको के ढीला होने के कारण पीडा तीव्र नहीं होती। यदि पूय या मवाद



चित्र 146—करतल-अवकाशों और कंडरापिधानों का संवध दिखाया गया है।



चित्र 147—करतल में श्लेपक पिधानों का विन्यास।

वन गया हो तो शोथ के सर्वाधिक उत्सेधित स्थल पर ऊर्ध्वाधर छेदन (vertical incision) आवश्यक होता है।

कंडरापिधानो का सक्रमण

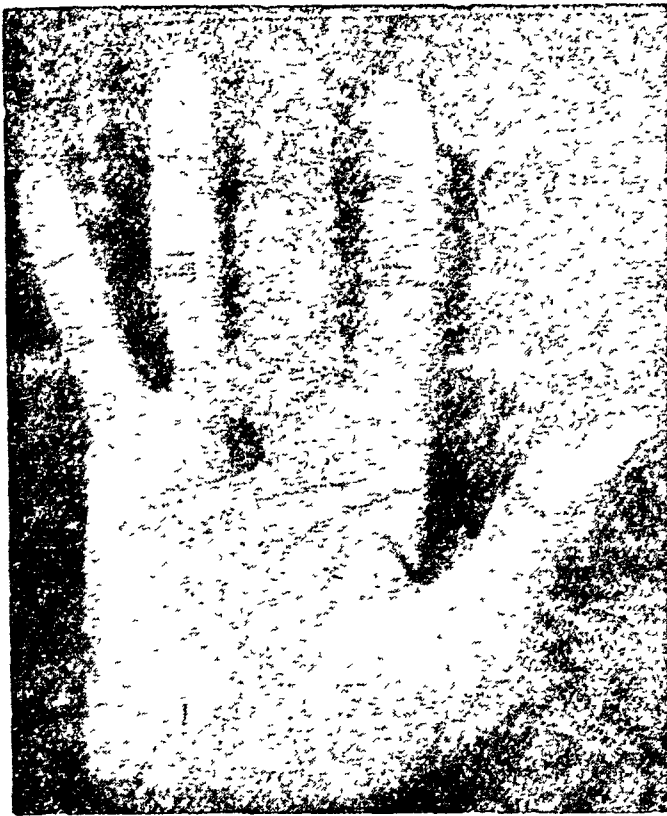प्रावरणी-अवकाश-सक्रमण की तुलना में कंडरा-श्लेपकशोथ कहीं अधिक गम्भीर होता है क्योंकि इसका विस्तार द्रुत गति से होता है तथा अगुलियों की गतिबाधा के रूप में पर्याप्त अयोग्यता शेष रहती है। तीव्र ज्वर (102-104°) तथा पूतिज सक्रमण के अन्य दैहिक चिह्न विद्यमान होते हैं।

आकुचनी पेशियों के श्लेपक पिधानो का विन्यास विशेष प्रकार का होता है। तर्जनी, मध्यमा और अनामिका के कंडरापिधानो (tendon sheaths) का विस्तार करभास्थियों के शिरो के स्तर तक होता है। किन्तु अगूठे और कनिष्ठिका के कंडरापिधान क्रमशः रेडियल और अलनर वर्सा से सम्बन्धित होते हैं। यह विन्यास 80 प्रतिशत रोगियों में पाया जाता है किन्तु शेष में रेडियल वर्सा का सम्बन्ध तर्जनी व मध्यमा के कंडरापिधानो के साथ पाया जाता है। 85 प्रतिशत व्यक्तियों में रेडियल और अलनर वर्सा कलाई के स्तर पर परस्पर सम्बन्धित होते हैं, अतः सक्रमण अगूठे और छोटी अगुलि से एक-दूसरे तक पहुँच सकता है।

तर्जनी, मध्यमा और अनामिका का कंडराश्लेपक शोथ

सक्रमण प्रायः बाहर से अगुलिरेखा पर वेधन द्वारा प्रविष्ट होता है अथवा अतस्थ-मज्जा-अवकाश सक्रमण के लिए अनुचित दिशा में लगाये गये छेदन के कारण फैलता है। अगुलि एकसमान रूप में फूल जाती है तथा अर्धकुचित स्थिति में रहती है। स्थानीय वेदना विद्यमान होती है तथा अगुलि को सीधा करने का प्रयत्न पीडामय होता है। यदि सक्रमण स्थानीकृत हो जाय तो पूयनिर्माण तथा तदन्तर कंडराओ का स्लफीभवन (sloughing) हो जाता है। कंडरापिधान के फटने पर सक्रमण का विस्तार अगुष्ठ-अवकाश और करतलमध्य-अवकाश में भी हो सकता है (चित्र 147 तथा 148)।

चिकित्सा—चिकित्सा शीघ्र करनी चाहिए। एन्टिबायोटिकों का प्रचुर परिमाण सक्रमण को फैलने तथा उपद्रव उत्पन्न करने से रोकता है। कलाई और हाथ पर स्प्लिन्ट प्रयोग पीड़ा कम करता है। छेदन में विलम्ब नहीं करना चाहिए। छेदन की स्थिति प्रायः अगुलि के मध्य पोरखे के पार्श्ववर्ती भाग में अगुलि की करतलीय रेखा के पीछे रखी जाती है, ताकि विरोहित स्कार



चित्र 148—मध्यमा अगुलि का कडरापिधान शोथ ।

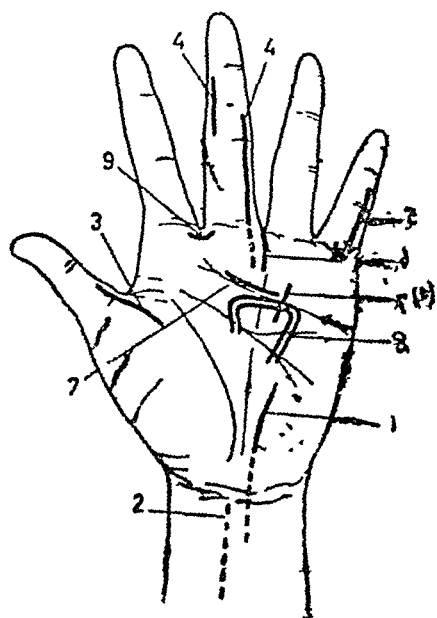
(healed scar) अतरा-अगुलास्थि-सन्धियों की गति में बाधा न उपस्थित करे ।

रेडियल बर्सा का संक्रमण

अगूठा आकुंचित रहता है तथा उसे प्रसारित करना सम्भव नहीं होता । दीर्घ-अगुठ-आकुंचनी (Flexor pollicis longus) पर स्पर्शसहिता पायी जाती है तथा अगूठा एकसमान फूला होता है ।

चिकित्सा— आरम्भिक अवस्था में पर्याप्त मात्रा में एन्टिबायोटिक्स का प्रयोग सफल हो सकता है । यदि परिणाम सतोपप्रद न हो तो छेदन में विलम्ब नहीं करना चाहिए । चौरा अगुठमूल-उत्सेध (thenar eminence) पर वक्र रूप में लगाया जाता है (चित्र 149) । आकुंचनी उपबन्धी (flexor retinaculum) से इसकी दूरी 1 cm से कम नहीं होनी चाहिए, यह सावधानी

रखने से अगुष्ठमूल-पंजियो (thenar muscles) के मध्यतत्रिका (median nerve) सभरण को भय नहीं रहता ।



चित्र 149—(1) अन्तः प्रकोष्ठिक वर्सा, (2) पैरोना (perona) के अवकाश (3) वहि प्रकोष्ठिक वर्सा, (4) और (5) अगुलियों के कण्डरापिधान जोथ, (6), (7), (7a) और (8) करतल मध्य अवकाश, (9) अगुलिमध्य मांस-अवकाश सक्रमण के चिकास के लिए छेदन दिखाये गये है ।

अलनर वर्सा का संक्रमण

हाथ के अभिपृष्ठ वहिस्तल पर, तथा कुछ कम मात्रा मे हथेली पर, स्फीति विद्यमान होती है। करनलमध्य अवकाश सक्रमण के विपरीत इस अवस्था मे हथेली की अवतलता अधुण्ण रहती है। छोटी अंगुलि आकुचित रहती है तथा प्रसारण के समय विरोध प्रकट करती है (हुक या अकुण्ण चिह्न)। अधिकतम स्पर्शासहता का विंदु कनिष्ठिका की सधि मे हथेली की दोनों अनुप्रस्थ हस्तरखाओ के मध्य विद्यमान होता है।

चिकित्सा—दूस्य हस्तरखा के वक्रण के निकट समान्तर रेखा के किनारे-किनारे छेदन किया जाता है (चित्र 149)। इसेलिन के अनुसार अतः-प्रकोष्ठिका वर्सा का निस्सारण प्रकोष्ठ मे थलना के सामने आकुंचनी कण्डराओ और अवताननी चतुरस्त्रिका के अन्तराल मे करना चाहिए। प्रतिजीवियो (antibiotics) की सहायता से प्राप्त परिणाम उत्साहप्रद रहे है। निवृष्ट परिणामों के कारण विकलागता केवल 20 प्रतिशत रही है।

अस्थिभंग और संधिच्युति

(Fractures and dislocations)

वी० एन० सिन्हा

अस्थि के आघात

नील (Contusion)

अधस्त्वक् अस्थियो, जैसे अन्तर्जघास्थि मे नील बहुत साधारण है, जिसमे ऊपर की त्वचा अक्षत रहने पर भी आघात पहुच सकता है, जैसा जघा के किसी कठोर वस्तु से टकरा जाने या गिर जाने से होता है। उससे मृदु ऊतको के क्षत हो जाने के कारण उनमे रक्त एकत्र हो जाता है। रक्त के एकत्र होने से त्वचा का रंग नीला-सा दीखता है, जिसको 'नील' (bruise or contusion) कहा जाता है। अस्थि के नील से अवपर्यस्थि रक्तगुल्म (subperiosteal haematoma) बन सकता है।

अस्थि के नील के लक्षण स्थानिक वेदना, सूजन, स्पर्शासहता और अग की कम या अधिक अकर्मण्यता होते है।

चिकित्सा अंग को विश्राम, शीत उपचार (आघात के पश्चात् तुरन्त) और एक सम्पीडन पट्टी (compression bandage) लगाना है, जिससे सूजन न होने पाये। रक्तगुल्म के सक्रमित होने से एक स्थानिक विद्रधि बन सकती है जिसकी पूर्ण निर्हरण द्वारा चिकित्सा की जाती है। चिकित्सा मे विलव करने से अस्थि मे सक्रमण फैल सकता है।

अस्थिभग (Fractures)

व्याख्या और अस्थिभग के प्रकार

अस्थिभग की व्याख्या की गई है, 'अस्थि की निरन्तरता का भंग'।

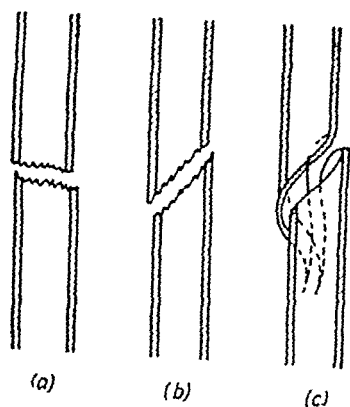
अस्थिभंग की रेखा

अस्थिभंग की रेखा अस्थि के दीर्घ अक्ष के समकोण होने पर अनुप्रस्थ (transverse) होती है, अस्थि में रेखा के तिर्यक् स्थित होकर दीर्घ अक्ष से 90 अंश से कम के कोण बनाने पर वह तिर्यक् (oblique) कही जाती है; अस्थि में सर्पिल प्रकार से अस्थि होने पर वह सर्पिल (spiral) है—इसमें प्रायः एक खड्क कुछ घूम जाता है।

संवृत (simple) और विवृत (compound) अस्थिभंग

संवृत अस्थिभंग में अस्थि की त्वचा निरन्तर रहती है और अस्थिभंग की रेखा का बाह्य (बायुमडल) से सम्पर्क नहीं होता। इसके विरुद्ध, विवृत अस्थिभंग में ऊपर की त्वचा या श्लैष्मिक कला फट जाती है और अस्थिभंग का बाह्य से सम्पर्क हो जाता है जिससे संक्रमण का भयकर उपद्रव हो सकता है।

प्रत्यक्ष (direct) आघात से त्वचा के फटने से प्रत्यक्ष विवृत अस्थिभंग हो सकता है, अथवा अस्थि के टूटने पर भंगन खड्को के सिरे त्वचा को वेधकर अप्रत्यक्ष (indirect) विवृत अस्थिभंग उत्पन्न कर सकते हैं जिससे अस्थि के सिरे त्वचा में होकर बाहर को निकल आते हैं।



चित्र 150—अस्थिभंगरेखाएँ; (a) अनुप्रस्थ (b); तिर्यक् (c), सर्पिल।

प्रत्यक्ष विवृत अस्थिभंगों में बाह्य विदर द्वारा संक्रमण पहुंचने की संभावना रहती है। कुछ स्थितियों में, जैसे नासास्थियों या आधोहृन्वस्थि में, त्वचा के निरन्तर रहने पर भी श्लैष्मिक कला के विदर द्वारा बाह्य से सम्पर्क हो जाने के कारण उनको विवृत अस्थिभंग कहा जाता है।

उपद्रवयुक्त अस्थिभंग

संवृत या विवृत अस्थिभंगों में संधि की एक संरचनाओं जैसे उद्विक्तियों

रक्तवाहिकाओ, आशय या सन्धि को भी क्षति पहुच सकती है। ऐसी दशा मे वह उपद्रवयुक्त अस्थिभंग (complicated fracture) कहा जाता है।

पूर्ण और अपूर्ण अस्थिभंग

अस्थि के उसकी सम्पूर्ण परिधि मे टूट जाने को पूर्णभंग (complete fracture) कहते हैं जिससे अस्थि के दो भिन्न खड हो जाते है। परिधि के केवल एक भाग के टूटने पर वह अपूर्ण (incomplete) भंग होता है।

अन्तर्घटित अस्थिभंग (impacted fracture)

यदि आघात के बल के कारण अस्थि का एक भाग दूसरे मे धस जाता है तो वह अन्तर्घटित (impacted) अस्थिभंग कहा जाता है। प्रकोष्ठास्थि के निम्न प्रान्त, प्रगडास्थि के ऊर्ध्व प्रान्त और ऊर्वस्थि की ग्रीवा मे ऐसे भंग बहुत देखे जाते है, एक खड की कठोर प्रान्तस्था की नोक दूसरे खड के मृदु सुपिर भाग मे धस जाती है।

ग्रीनस्टिक या नवशाखाभंग (greenstick fracture)

नवशाखाभंग बच्चो मे होता है जिनकी अस्थिया लचकीली या नम्य होती है और मुड जाती है, टूटती नहीं। (जैसे वृक्षो की नवशाखाओं मे)। अग्रवाहु तथा अक्षक अस्थि मे ऐसे भंग साधारण है।

बेणु अस्थिभंग (bamboo or infraction fracture)

यह भंग सम्पीडन बल (compression force) के अस्थि के दीर्घ अक्ष मे, कठोर प्रान्तस्था और मृदु सुपिर ऊक्तक के सगम पर, क्रिया करने से होता जिससे वहा अस्थि कुछ विस्तृत (expansion) हो जाती है। यह अल्पायु के बालको मे बाह्य प्रकोष्ठास्थि के निम्न प्रान्त और प्रगडास्थि के ऊर्ध्व प्रान्त मे होता है।

विदरित अस्थिभंग (fissured fracture)

जब अभिघात से अस्थि पत्रको (lamellae) के रूप मे टूटती है तो वह विदीर्ण अस्थिभंग कहा जाता है। यह करोटि, श्रोणि, असफलक आदि चपटी अस्थियों मे होता है।

विखंडित और अवनत अस्थिभंग (comminuted and depressed fracture)

अस्थि के दो से अधिक टुकडे हो जाने से वह विखंडित अस्थिभंग कहा जाता है। अवनत अस्थिभंग मे, जैसा करोटि की अस्थियो मे होता है, अस्थि का बाह्य पत्रक नीचे को दब जाता है।

विकृति (रोग) जन्य अस्थिभंग (pathological fracture)

अस्थि या अन्य तन्वो मे उपस्थित विकृतियों के कारण अत्यल्प अभिघात से भी अस्थिभंग हो जाते है । ये विकृतिजन्य या स्वतः (spontaneous) अस्थिभंग कहे जाते है । इनके सामान्य कारण ये होते है (1) जन्मजात दोष या अपूर्णता, जैसे अस्थिभंगुरता (fragilitas ossium) और अन्तर्जघास्थि की कूट-संधिता (pseudarthrosis) (2) चयापचयरोग जैसे रिकेट्स, अस्थि-मृदुता आदि, (3) कायिक रोग, अतिअवटुता, (4) सामान्य अस्थिमुपिरता (osteoporosis) जैसे वृद्धावस्था या चिर कुपोषणता मे, (5) स्थानिक शोथ जैसे अस्थिमज्जा शोथ मे, और (6) अर्बुद, दुर्दम और मुदम दोनों मे, (प्राथमिक और द्वितीयक मे) ।



चित्र 151—अस्थिभंगुरता (दुरस्थिजनन) जिससे बहुल अस्थिभंग हो गये है ।

मोच अस्थिभंग (sprains) जिनको कर्षण (traction) भंग भी कहते है,

स्नायु के अस्थि पर लगे होने के स्थान पर, उनके विचाव के कारण, अस्थि की चिप्पी के उखड जाने (avulsion या अपदीर्णन) में होते हैं। ये जानुसंधि के चारों ओर प्राय होते हैं।

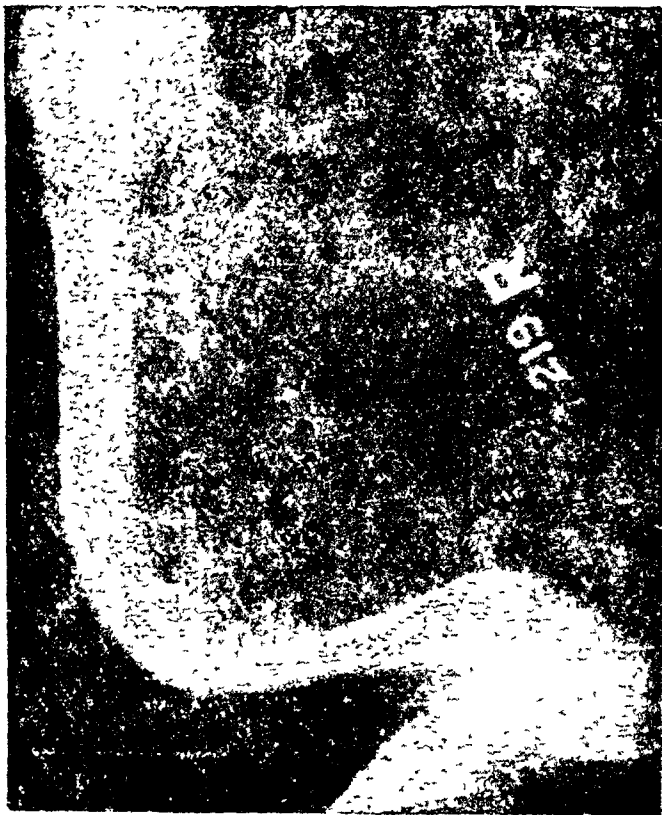अधिवर्ध का अस्थिभंग-वियोजन (fracture separation of epiphyses)

आघात लगने से वच्चो में अधिवर्ध (epiphyses) अस्थि से पृथक् हो जाता है, उसके साथ अस्थि का कुछ भाग भी पृथक् हो या न हो।

अस्थि भंग के कारण

प्रत्यक्ष अभिघात (direct violence)

प्रत्यक्ष अभिघात के कारण हुए अस्थिभंगों में अभिघात लगने के स्थान पर ही अस्थि टूटती है, जैसे जघा पर चोट लगने, या उस पर में गाडी का पहिया निकल जाने से। ऐसे अस्थिभंग विवृत हो सकते हैं।



चित्र 152—अन्तर्जघिका की कूट संधिता (pseudarthrosis)

अप्रत्यक्ष अभिघात (indirect violence)

चोट लगने के स्थान में दूर पर अस्थिभग होता है। अभिघात का बल (force) जिस रेखा द्वारा अस्थि के दुर्बलतम स्थान पर पहुँचता है उसकी दिशा अभिघात के समय उस अंग की स्थिति (position) पर निर्भर करती है। अस्थिभग सदा जहाँ अस्थि (रचनानुसार) दुर्बल होती है वही होता है। साधारणतया ऐसे अस्थिभग मवृत्त होते हैं।

पेशीजन्य अभिघात (muscular violence)

पेशी के अकस्मात् सकोच से जान्विका (patella) का या कूर्पर प्रवर्ध (olecranon process) का अस्थिभग हो सकता है। चूद्ध व्यक्तियों में अति-तीव्र खासी या छोक से पर्शुका का अस्थिभग हो सकता है।

निदान

रोगी का इतिवृत्त, विशेषतया अभिघात का और पूर्व में कभी दुर्घटना होने का या विरूपता का, ध्यानपूर्वक लेना चाहिए। तब रोगी की परीक्षा करते समय अन्य अंगों पर चोट के लक्षण भी देखना उचित है।

स्थानीय परीक्षा में इन बातों को देखा या किया जाय - आघात वाले अंग की दूसरी ओर के अंग से तुलना, जिससे असमानता का पता लग जाय; अस्थिभग के चिह्नों के बोध के लिए परिस्पर्शन करके दोनों ओर के अस्थि-भागों की स्थिति की तुलना, अस्थिभग की ओर अंग का मापन करके स्वस्थ अंग की की समान मापों से उनकी तुलना, कभी-कभी पर्शुका के अस्थिभग को पहिचानने में परिश्रवण से सहायता मिलती है।

अस्थिभग का सदेह होने पर सदा ऐवमरे चित्र अग्रपश्च (antero-posterior) और पार्श्व (lateral) ओर से लिए जायें।

नैदानिक चिह्न

वेदना—अस्थिभग के स्थान पर तीव्र वेदना होती है और अंग को हिलाने से और भी बढ़ जाती है। अंग को स्थिर करने या उसके अचलीकरण से वह कम हो जाती है या जाती रहती है। कभी-कभी वेदना अन्यत्रानुभूत (referred) होती है, जैसे मेरुदंड के अस्थिभग में वह उदर में या निम्न देहशाखाओं में प्रतीत हो सकती है।

स्थानिक स्पर्शासहता (local tenderness) बहुमूल्य चिह्न है।

स्थानिक सूजन (swelling) प्रायः अस्थिभग के स्थान पर उपस्थित होती है जिसका कारण मृदु ऊतकों में रक्तपरिस्राव और शोफ होते हैं। कभी-कभी त्वचा पर छाले पड़ जाते हैं।

विरूपता (deformity)

खडो के विस्थापन से उत्पन्न हुई विरूपता अस्थिभग का निश्चयात्मक चिह्न है। किंतु उसकी अनुपस्थिति अस्थिभग को अप्रमाणित नहीं करती।

अपसामान्य गतिशीलता (abnormal mobility)

अस्थि के किसी भाग की गतिशीलता, जो स्वभावतः गतिशील नहीं होता, अस्थिभग की सूचक है। यद्यपि यह एक मुख्य चिह्न है किंतु इसको अनुभव करने के उद्योग में अपसामान्य गतियां नहीं करनी चाहिये, उससे चारों ओर के ऊतक अधिक क्षत हो सकते हैं। अस्थिभग के अतर्घटित या अपूर्ण होने पर यह चिह्न नहीं मिलेगा।

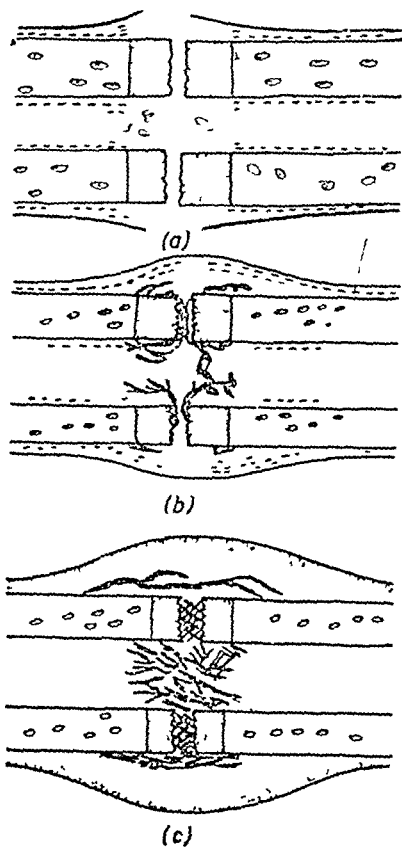
क्रेपिटस (crepitus)—अस्थि के भग्न खडो को, एक-दूसरे के सम्पर्क में हिलाने से जो कर-कर शब्द होता है वह क्रेपिटस कहलाता है। उपस्थित होने पर वह निश्चयात्मक होता है। अन्य रोगों, जैसे किसी संधि का अस्थिसंधिशोथ, कडराश्लेषक गोथ (tenosynovitis) या अभिघातज वातस्फीति (traumatic emphysema) के कर्कर शब्द से इसका भेद आवश्यक है। अभिवर्ध के पृथक् होने पर क्रेपिटस धीमा और ढका होता है। अतर्घटित अथवा अपूर्ण अस्थिभग में या दोनों खडो के बीच में मृदु ऊतकपेगी आदि के आ जाने पर क्रेपिटस नहीं मिलता। उपस्थित होने पर यह चिह्न बहुमूल्य है, किंतु उसको प्रतीत करने के उद्योग से लाभ की अपेक्षा हानि हो सकती है : वेदना होती है और खड विस्थापित हो सकते हैं।

कार्यक्षमता का अभाव (loss of function)—अस्थिभग होने पर अग कार्य नहीं कर सकता। अतर्घटित तथा नवगाखा भगों में अथवा अग्र बाहु और जघा में केवल एक अस्थि के टूटने पर यह चिह्न अनुपस्थित होगा।

विरूपता, अपसामान्य गतिशीलता और क्रेपिटस उपस्थित होने पर अस्थिभग निश्चित है। ऐसी दशा में रोगी की अस्थिभग ही की चिकित्सा प्रारंभ कर दी जाय, जब तक एकसरे परीक्षा न हो जाय। यह महत्त्वशाली आदेश है।

अस्थिभग का चिरोहण या सुधार (healing or repair)

अस्थिभग होने पर हेवर्सी तंत्र की रक्तवाहिकाओं के फट जाने से स्थानिक रक्तगुल्म बन जाता है। पर्यस्थि (periosteum) भी क्षत होती है और रक्तगुल्म के कारण अस्थि पर से कुछ दूर तक पृथक् हो जाती है। उसके पश्चात् भग्न खडो के बीच के रक्तगुल्म में सरचनाये बनने लगती है। इसी समय अस्थि के भग्न हुए प्रान्तों से कुछ दूर उनको घेरे हुए पर्यस्थि के नीचे नई अस्थि का एक कालर के समान पिधान (sheath) बन जाता है। यह नवीन बनी हुई अस्थि



चित्र 153-अस्थिभग मे अस्थिसंयोजन की विधि (a) 48 घटे के भीतर पर्यस्थिस्थि (periosteum) और अन्तस्थि (endosteum) की कोशिकाओ का प्रफलन, अस्थिभग के पास की कुछ अस्थि की मृत्यु और, हीमेटोमा का सरचित(organised) होना आरभ हो जाता है; (b) मीजेन्काइम से प्रफलित होती हुई कोशिकाये अस्थिप्रसू और उपास्थिप्रसू कोशिकाओ मे विभेदित हो जाती है; (c) सुपर अस्थि अन्तरावकाश मे बनकर उसको भर देती है, गलित ऊतक के पुनरावशोषण के क्षेत्रो के स्थान मे जीवित अस्थि बन जाती है ।

कैलस (callus) कहलाती है जो अस्थिभग के स्थान पर मोटी होती है और उससे बाहर को पतली होती चली जाती है । अस्थिभग पर जहा हैवर्सितत्र की रक्तसंप्राप्ति विच्छिन्न हो गई थी वहां दोनो अस्थिप्रान्त 1 मि. मि. तक नष्ट हो जाते है ।

सरचित रक्तगुल्म (organised haematoma) मे काचाभ (hyaline cartilage) उपास्थि के क्षेत्र और तान्त्व ऊतक के बनने से वह तान्त्व उपास्थिमय (fibrocartilaginous) कैलस मे परिणत हो जाता है । यह अस्थि का पूर्व गामी (precursor) है । पर्यस्थि से जो कैलस बनने लगता है वह अस्थिभग के रक्तगुल्म मे परिसर से फैलना आरभ करता है और अस्थि के दोनो सिरो को जोड़ देता है ।

उपद्रव

सामान्य उपद्रव

स्तब्धता (shock) की सीमा रोगी के वय, आघात के समय साधारण

स्वास्थ्य, और टूटी हुई अस्थि पर निर्भर करती है। विवृत और उपद्रवयुक्त अस्थिभंगों में तथा जहाँ मृदु ऊतक भी क्षत होता है वहाँ स्तब्धता अधिक तीव्र होती है।

अभिघातोत्तर (post-traumatic fever)—अस्थिभंग के पश्चात् 160 फा० तक का हल्का ज्वर होना असाधारण नहीं है।

ब्रॉन्कोनिमोनिया (bronchopneumonia)—वृद्ध रोगियों में पाया जाता है जो चिरकारी कास से ग्रस्त होते हैं। ऐसे रोगियों को प्लास्टर लगाकर जब शैयारूढ कर दिया जाता है तो उनकी सावधानी से सुश्रूपा करना आवश्यक है। उनको शैया में तकिये लगाकर बिठाना चाहिये; ये प्राणायाम या स्वाससवधी व्यायाम (deep breathing exercises) करते रहे और आवश्यक होने पर उनको समय-समय पर करवट दिलवाते रहा जाय। ऐसे रोगियों को ग्रीध्र ही टहलाने से यह उपद्रव नहीं होने पाता।

वसा-अन्तःशल्यता (fat embolism)—यह विरल उपद्रव है जिसका निदान बहुधा मृत्युत्तर ही होता है। अस्थि-मज्जा से वसा पृथक् होकर रक्त-संचार में चली जाती है और वृक्क, फुफ्फुस या मस्तिष्क में पहुँच कर वहाँ रोधगलन (infarction) उत्पन्न करती है जिससे स्थानिक वेदना, श्नासकण्ठ, नाड़ीगति का तीव्र हो जाना तथा सन्यास (coma) उत्पन्न होते हैं।

स्थानिक उपद्रव

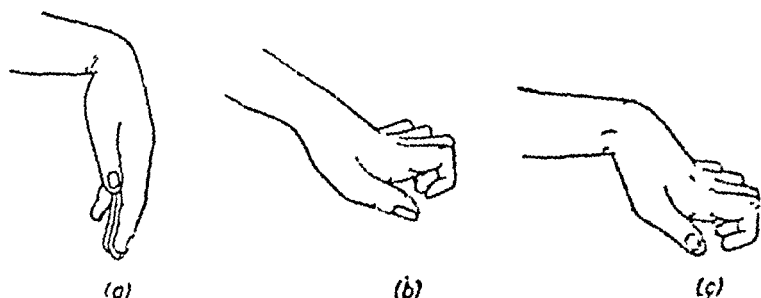
धमनियों की क्षति सामान्यतया नहीं होती, किन्तु अस्थिखण्डों के नुकीले सिरे वाहिकाभित्ति को वेध सकते हैं, अथवा धमनी का आकर्षण (spasm) हो सकता है जिसका कारण वाहिका के अन्त कचुक (inner coat) का विदरण होता है। यह उपद्रव प्रगडास्थि के अधिस्थूलक (supracondylar) के अस्थिभंग और कभी-कभी ऊर्वस्थि के अस्थिभंग में पाया जाता है।

शिराओं की क्षति—से रक्त का परिस्राव होकर रक्तगुल्म बन जाता है।

तंत्रिकाओं की क्षति—परिसरी तंत्रिका के अस्थिभंग के पास स्थित होने पर अस्थिखंडों द्वारा तंत्रिका का नील (contusion) या विदरण (laceration) हो सकता है। इसका उदाहरण अधिस्थूलक अस्थिभंग में मध्यम तंत्रिका (median nerve) की क्षति, प्रगडास्थि के कांड के अस्थिभंग में बाह्य प्रकोष्ठिकातंत्रिका की क्षति और बर्हिर्जधिका के गिर के अस्थिभंग में बाह्य जानु-पृष्ठिका तंत्रिका (ext. popliteal nerve) की क्षति है। प्रथम बार परीक्षा पर ही तंत्रिका की क्षति की सीमा का अनुमान कर लेना चाहिए जिससे आगे चल कर न्यायवैद्यक झड़टों में न फसना पड़े।

संधि का ग्रस्त होना—संधि की तीव्र क्षति या नीललाछन (contusion

bruises) से उसमें रक्त का नि.मरण (effusion) हो सकता है। अस्थिभंग-रेखा सधि तक में विरतृत् हो सकती है जिगमें विरोहण के पश्चात् मध्च्युति असम या खुरदरा हो जाता है; अस्थिसध्च्युति और मध्च्युति की गतियों का ह्रास हो सकता है। अस्थिभंग के साथ मध्च्युति एक तीव्र उपद्रव है जैसा म्कन्ध या नितव सध्च्युति में प्रायः होता है। ऐसी दशा में मध्च्युति का पुन. स्थापन कठिन होता है और पुन.स्थापन के पश्चात् भी पुनरावृत्ति की बहुत प्रवृत्ति होती है।



चित्र 154—वीकमैन स्थानिक अरक्तताजन्य प्रसंकोचः (a) मणिबध्च्युति आकुचित, अगुलिया मीधी, (b) मणिबध्च्युति प्रसरित, अगुलियां मकुचित, (c) मणिबध्च्युति तथा अगुलिया आकुचित

विलम्बित उपद्रव

संक्रमण—प्रत्येक विवृत अस्थिभंग में महूपण (contamination) की सभावना होती है और यत्नपूर्वक चिकित्सा के बिना वह सक्रमिन् हो जाता है जिसमें अस्थिमज्जाशोथ हो जाता है, उसके कारण विरोहण नहीं होता जिसका परिणाम अस्थिखंडों का न जुड़ना या असयोजन (non-union) होता है। इस कारण जितना शीघ्र सभव हो, क्षत में से आगन्तुक शल्यो, पृथक् हुए अस्थि के छोटे-छोटे टुकड़ों और विदीर्ण नष्ट मृदु ऊतकों को निकालने के पश्चात् क्षत को शल्यविधियों द्वारा स्वच्छ करके और अस्थि-भंगों का उपयुक्त संरेखण (alignment) करने के पश्चात् त्वचा को सीकर विवृत अस्थिभंग को मध्च्युति अस्थि-भंग बनाने का प्रयत्न करना चाहिए। यह ध्यान रखना चाहिए कि जो अस्थि के टुकड़े पर्यस्थि या पेशी से जुड़े हों उनको न हटाया जाय। तत्पश्चात् अंग पर प्लास्टर लगाकर उसको उठाकर रख जाय। संक्रमण के निरोध के लिए प्रतिजीवियों का उपयोग उचित है।

वीकमैन स्थानिक अरक्तताजन्य संकोच (volkmann's ischaemic contracture)

यह गम्भीर उपद्रव बालकों में प्रगंडास्थि के अधिस्थूलक (supracondylar)

अस्थिभंग अथवा अग्रवाहु की दोनो अस्थियों के टूट जाने पर कसकर स्प्लिन्ट लगाने से होता है। यह दशा प्रायः अग्रवाहु की आकुंचन पेशियों में होती है जहाँ रक्तसंचार के ह्रास के कारण ऊतिपरिगलन (necrobiosis) होने के पश्चात् तन्तुमयता (fibrosis) हो जाती है। उसके कारण पेशिया छोटी हो जाती है और मणिवध और अगुलियों का सकोच हो जाता है।

दशा के गंभीर होने पर तंत्रिकाये भी ग्रस्त हो सकती है। अग्रवाहु या कूर्पर (elbow) के अस्थिभंगों का प्लास्टर करने के पश्चात् वेदना का वना रहना, सूजन, अगुलियों की नीलिमा अथवा उनकी गतियों का ह्रास, ये सब दशाये आसन्न (impending) उपद्रव की सूचक हैं। सभव हो तो वहि-प्रकोष्ठिका नाडी को देखना चाहिए। इसकी चिकित्सा कसे हुए स्प्लिन्ट या पट्टी को तुरन्त हटा देना, कूर्पर का समकोण तक प्रसारण करना और शिरीय रक्त के लौटने में सहायता के लिए वाहु को ऊपर उठाकर रखना है। स्थानिक सवेदनाहरण और ताराकार गडिकारोघ (block of stellate ganglion) उपयोगी पाये गये हैं। यदि इस चिकित्सा से लक्षणों में उन्नति न हो तो दशा बढ़कर वौकमैन स्थानिक अरक्तताजन्य सकोच ही समझी जाएगी। यदि ऐसा हो तो अग्रवाहु के आकुंचन पृष्ठ की गंभीर प्रावरणी में कई छेदन (incisions) किये जायें। प्रत्येक छेदन से रक्तर्जित तरल निकलेगा और शोथयुक्त पेशीपिंड छेदनो द्वारा उभर जायेंगे। छेदनो को खुला रखा जाय और अतिपरासारी (hypertonic) लवण विलयन से उनका व्रणोपचार किया जाय। यदि वहि-प्रकोष्ठिक नाडी अन्तर्द्ध हो गई है तो प्रगड धमनी का अनावरण (exposure) करके परिधमनी अनुकंपी-उच्छेदन (sympathectomy) किया जाय। परिधमनी-ऊतक में प्रतिशत नीवोकेन या प्रोकेन विलयन के अन्तः संचार से आकर्षण (spasm) का गमन होता है। कुछ रोगियों में प्रगड धमनी के आक्रान्त भाग का अपहरण आवश्यक होता है।

चिरकारी तनुमयता और सकोच के प्रारम्भ हो जाने पर स्प्लिन्ट, दैहिक व्यायामचिकित्सा तथा विविध शस्त्रकर्म-विधियों द्वारा पेशी की लम्वाई बढ़ाने का प्रयत्न किया जाता है;

अस्थिकर पेशीविकृति (myositis ossificans)—कभी-कभी पेशी को आघात लगने और उसमें रक्तस्राव होने के पश्चात् उसमें अत्यधिक अस्थिनिपेक्ष (bonydeposits) के बनने की प्रवृत्ति होती है। रक्तगुल्म में रक्तसंप्राप्ति बढ़ने से और अस्थि के भंग भागों से शोषित होकर कैल्शियम की मात्रा के भी अधिक हो जाने से, लेरिख (Leriche) और पोलिकार्ड (Pollicard) के मतानुसार अस्थिकर पेशीविकृति की उत्पत्ति के लिए उपयुक्त दशाये उपस्थित हो जाती है। मालिग या उद्वर्तन से प्रगडिकी पेशी अथवा अग्रवाहु की आकुचक

पेशियो मे नई अस्थि बनने की प्रवृत्ति को विशेष सहायता मिलती है ।

कुछ रोगियो मे इस दशा की विशेष प्रवृत्ति होती है । अतएव यह आवश्यक है कि कूर्पर के पास के आघातो मे सब प्रकार के व्यायामो का निषेध किया जाय ।

यदि कूर्पर के पास के अस्थिभगो मे प्लस्तर निकालने के पश्चात्, गतियो का सीमित हो जाना (limitation) या ह्रास मिले, पेशी मे स्पर्शसहता और आकर्षण के लक्षण मिले तो उसका एक्सरेचित्रण आवश्यक है । चित्र मे अप-सामान्य व्यापक एक्सरे अपारतायें या अस्थि के पत्रक या परत प्रगडिकी (brachialis) या अग्रवाहु की आकुचक पेशियो मे, या कभी-कभी त्रिगिरस्का मे दिखाई दे तो 8-6 सप्ताह तक संधि को प्लास्तर की पश्चकास्ट मे पूर्ण विश्राम देना उचित है । उसके पश्चात्, नये एक्सरेचित्र से फिर देखा जाय कि अस्थिपत्रको की छायाएँ पूर्णतया लुप्त हो गई है या नही ।

अग को तब तक प्लस्तर मे रखा जाय जब तक छायाओ के पूर्ण लोप से दशा का पूर्ण शमन न हो जाय । यदि 3-4 मास तक ऐसा करने पर भी नवीन अस्थि का शोषण न हो तो पेशीपिंड मे एक अस्थिपिंड बन चुका है और उसका शस्त्रकर्म द्वारा अपहरण करना उचित है । इस अवस्था पर भी गतिया वर्जित है, उनसे अस्थिनिर्माण बढेगा ।

रक्तवाहिकाहीन परिगलन (avascular necrosis)

अस्थि के किसी अंश की रक्तसप्राप्ति के बन्द हो जाने पर, जैसे ऊर्वस्थि की ग्रीवा के अस्थिभग से उसके शिर का रक्तसंचार बन्द हो जाने से, या मणि-वध की नौकाभ अस्थि के निकटस्थ (proximal) भाग मे रक्त न पहुचने से, उस अंश का अपतित परिगलन (aseptic necrosis) हो जाता है ।

संधिग्रह (ankylosis of joint)—संधि मे रक्त भर जाने (रक्तसंधि, haemarthrosis), सघायक पृष्ठो के नील (contusion), पूतिता (sepsis) और अत्यधिक अचलीकरण (immobilization) से संधि कडी (stiff) हो जाती है । अस्थि-कर्षण (skeletal traction) के अत्यधिक होने से, स्नायुओ के खिंचाव के कारण, यही परिणाम होता है ।

अस्थि का अभिघातोत्तर शोथ (post-traumatic atrophy of bone)

कुछ रोगियो मे अग के अचलीकरण के पश्चात् अस्थि का विशेष विकैल्सीकरण हो जाता है, त्वचा मे परिवर्तन होने लगते है और परिसरी रक्तसंचार मे भी विकार उत्पन्न हो जाते है । हाथ और पावो पर की त्वचा चमकीली और शीतसुग्राही (susceptible to cold) हो जाती है; वह श्याव (cyanotic)

हो सकती है। ऐक्सरे में अस्थि कर्वुरित (mottled) दीखती है जिसका कारण विकैल्सीकरण (decalcification) होता है। इसके साथ वेदना होती है और गतियों का ह्रास हो जाता है। इस दशा का कारण तकियापोपी प्रभावों को माना जाता है। इसकी चिकित्सा विकिरण-ऊष्मा (rediant), विपर्यास स्नान (contrast bath), हल्की मालिश और अनुकम्पी रोध (sympathetic block) द्वारा की जाती है।

दाब-व्रण (pressure sores)—बहुत समय तक रोगी के शैया में अचलीकरण से अस्थियों के अरक्षित उत्सेधों पर दबाव पड़ने के कारण दसा की त्वचा में व्रण बन सकते हैं। कसे हुए स्प्लिन्ट या प्लास्टर से भी अंगों में ऐसा ही हो सकता है। स्प्लिन्ट को ढीला करना, प्लास्टर में गवाक्ष (window) बनाना और वायु-गद्दियों (air cushions) के प्रयोग से अस्थि-भागों पर के दाब को दूर करने से इसकी चिकित्सा की जाती है। दाब के हट जाने पर व्रण सहज में भर जाते हैं।

अस्थिसंयोजन के दोष (difects in bony union)

विलंबित संयोजन (delayed union)—यह स्मरण रखना चाहिए कि न केवल भिन्न-भिन्न व्यक्तियों में उनके वय, शारीरिक स्वास्थ्य तथा चिकित्सा-विधि के अनुसार अस्थि-भग के खंडों के जुड़ने के समय में भिन्नता पाई जाती है, किन्तु एक ही अस्थि के भिन्न भागों के जुड़ने के समय भी अन्तर पाया जाता है। तो भी प्रत्येक अस्थि-भग के जुड़ जाने का औसत काल मालूम किया गया है। यदि उस काल में अस्थि नहीं जुड़ती तो वह विलंबित संयोजन कहा जाता है। इसका अर्थ है कि उपयुक्त स्थानिक और दैहिक चिकित्सा से अब भी संयोजन संभव है। यदि उस पर भी संयोजन नहीं होता तो वह असंयोजन (non-union) कहलाता है।


असंयोजन—तीन प्रकार का हो सकता है : पूर्ण असंयोजन (absolute non-union), जहाँ अस्थि के दोनों खंडों के बीच अन्तर हो, जैसे जान्बिका के अस्थिभग में ; तान्त्व असंयोजन (fibrous uon-union), जहाँ अस्थि के दोनों खंडों के बीच घना तान्त्व ऊतक बन जाता है। कूटसंधिता (pseudoarthrosis), खंडों के बीच मिथ्या संधि बन जाती है।

असंयोजन के कारण—वृद्धावस्था, दीर्घल्यकारी दशाएँ तथा अपर्याप्त पोषण असंयोजन के मुख्य कारण हैं। स्थानिक कारण निम्न हैं . अपर्याप्त पुन-स्थापन (inadequate reduction)—अस्थिखंडों का पूर्ण संधान न होना जो अस्थिह्रास (loss of bone)से, दोनों खंडों के बीच पेजी आदि मृदुऊतक के आ जाने अथवा अतिकर्षण के कारण दोनों खंडों के दूर हट जाने में हो सकता

है। अपर्याप्त अचलीकरण (inadequate immobilization)—अस्थिभंग में गति होने रहने में कूट-सधि बन जाती है। उपयुक्त पुनः स्थापन और अचलीकरण में प्रायः सभी अस्थिभंग जुड़ जाते हैं। अपर्याप्त रक्तसंचरण (poor bloodsupply)—जैसे ऊर्ध्वस्थ की ग्रीवा अथवा मणिबद्ध की नौकाभ (scaphoid) अस्थि के भंगों में, संक्रमण, जिगमे तन्तुमयता और रक्तमचार में बाधा हो जाती है। स्थानीय अस्थिरोग (local bone-disease), जैसे अर्बुद जो नुदम या दुर्दम अथवा प्राथमिक या द्वितीयक हो।

असंयोजन की चिकित्सा • अस्थिरोपण (bone grafting)

कारण की चिकित्सा करनी चाहिए। प्रायः उत्तम अचलीकरण और क्रमिक कार्य (graduated function) से विरोहण शीघ्र हो जाता है। जब अस्थि-खंडों के सिरो पर कठिन्य (sclerosis) हो जाने से असंयोजन होता है तो दोनों सिरो पर से नवनिर्मित अस्थि को हटाकर उनको नया बनाकर उनके बीच अस्थिरोपण किया जाता है।



चित्र 155—प्रगडास्थि के प्रकार का असंयुक्त (un-united) अस्थिभंग

अस्थिरोपण की प्रविधि निम्न अनुभूतियों पर निर्भर करती है :

(1) अस्थिकोशिकाएँ, अपने स्थान में हटने पर भी नवीन अस्थि उत्पन्न कर सकती हैं अर्थात् जीवित अन्तर्जघास्थि के कुछ भाग को उससे काट कर किसी दूसरी अस्थि में लगा देने पर वह उस अस्थि का भाग बन जाएगा ।

(2) वह अस्थिभाग (निरोप) जीवित रहता है और वृद्धि करता है ।

(3) अस्थि निरोप (bone graft) अन्तर स्प्लिन्ट की भाँति काम करने के अतिरिक्त एक ढाँचा (scaffolding) बना देता है जिम पर कणिका-ऊतक एक सिरे से दूसरे सिरे तक बन सकता है , उससे रासायनिक पदार्थ जैसे कैल्शियम फास्फेट और फास्फोरस तथा सयोजी ऊतक कोशिकाएँ भी प्राप्त होती हैं जो अस्थि की पुनरुत्पत्ति में बहुत भाग लेती हैं ।

(4) निरोप के स्थापित होने और सयोजन के दृढ़ हो जाने पर रोगी के स्वयं गतियों (active movements) के करने में अस्थि की और वृद्धि होती है और आरोग्य अस्थि, वुल्फ (Wolff) के नियम के अनुसार, प्राकृतिक रूप ले लेती है । नियम यह है कि कोई भी मरचना कार्य और तदनुसार खिंचाव (stresses) के अनुकूल हो जाती है ।



चित्र 156—ऊर्विका के ऊर्ध्व प्रान्त का (अवशिखरक) अस्थिभंग

अस्थि-निरोप तीन प्रकार के होते हैं स्वजातीय (autogenous)—स्वयं रोगी ही की दूसरी अस्थि से लिया हुआ ; सजातीय (homogenous)—दूसरे मनुष्य के शरीर में लिया हुआ अस्थि भाग और विजातीय (heterogenous)—दूसरी जाति के प्राणी, जैसे बकरी, के शरीर में लिया हुआ भाग । स्वजातीय निरोप सर्वोत्तम होते हैं ।

अस्थि-निरोप निम्नलिखित विधियों से लगाये जा सकते हैं : अन्तःस्थित निरोप (inlay graft), बाह्यस्थित निरोप (outlay graft), स्थूल निरोप (massive graft) जैसे पशुका या बहिर्जघिका का सम्पूर्ण परिच्छेद (section) या श्रोणिफलक जिखा या अन्तर्जघिका के काँट का भाग ; अन्तरामज्जी कील निरोप (intramedullary peg graft), प्रतिलोमित अस्थिकाटीय स्थूल निरोप (inverted diaphyseal massive graft) ।

अस्थि-निरोप की सफलता के लिए पूर्ण अप्रतिता (asepsis), अरक्तस्रावता (haemostasis), निरोप का नई स्थिति में पूर्णतया स्थिर हो जाना और पर्याप्त बाह्य स्प्लिन्टाश्रय, जैसे प्लास्टर की कास्ट या साँचे को पर्याप्त समय तक लगाये रखना, आवश्यक हैं, जब तक पूर्ण मयाजन न हो जाय वे न हटाये जायें ।

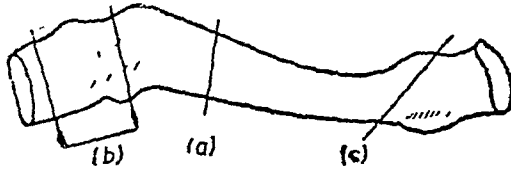
कुसंयोजन (malunion)

अस्थि-खंडों के मिरो का एक-दूसरे को आंशिक आच्छादित करके या एक कोण बना कर या विस्थापित स्थिति में, जुड़ने को कुसंयोजन कहते हैं । अपर्याप्त या अनुपयुक्त पुनःस्थापन या ऐसा ही अचलीकरण उसका कारण होते हैं । अंग या अस्थि की लंबाई कम हो सकती है, कोण बन सकता है या विवर्तन विरूपता (rotational deformity) हो सकती है । कार्यहास न होने पर अल्प विरूपता की कोई चिकित्सा आवश्यक नहीं है, किन्तु कार्यबाधा उपस्थित होने से विरूपता का सुधार आवश्यक है । कालम जब तक दृढ़ रहता है हस्त-कौशल और क्रमिक कर्पण से विरूपता सुधर सकती है । अस्थि-भग के जुड़कर दृढ़ हो जाने पर शस्त्रकर्म की सहायता लेनी पड़ती है । भारवाही अंगों में । इच्च से अधिक छोटाई या कोण बन जाने पर या अधिक विवर्तन विरूपता होने पर उसका सुधार आवश्यक है ।

ऊर्ध्व देहशाखा के अस्थिभग

जत्रुक (clavicle)

जत्रुक के अस्थिभग प्रायः सवृत्त होते हैं । बच्चों में वे नवशाखा (green stick) प्रकार होते हैं । वे बाहु के फँले रहने पर या स्कंध के बल गिरने से अप्रत्यक्ष अभिघात (indirect trauma) के कारण होते हैं । भग अन्तःप्रान्त, काँड, या बहिःप्रान्त में हो सकता है ।



चित्र 157—जत्रुक के अस्थिभग; (a) प्रकाड मे; (b) असकूट प्रान्त पर, (c) उरोस्थि प्रान्त पर (विरल)

जत्रुक के काड के अस्थिभग प्राय वाह्य और मध्य तृतीयांगो के संगम पर होते है। यह अस्थि के दोनो वक्रो (curves) का मिलन स्थान होने से दुर्वल होता है। वाह्य खड गुह्रत्व के कारण नीचे को, उर छदिका के खीचने से सामने को, और प्रगडास्थि की द्विजिरस्की खातिका (bicipital groove) मे लगी हुई पेशियो, विशेषतया कटिपार्श्वच्छदिका (latissimus dorsi) द्वारा भीतर को, विस्थापित हो जाता है। अन्त-खड उर कर्णमूलिका द्वारा कुछ ऊपर को खिंच जाता है और वाह्य खड के नीचे को विस्थापित होने के कारण और भी प्रमुख दीखने लगता है। कुछ रोगियो मे गभीर सरचनाये, अधोजत्रुक गिरा आदि, क्षत हो सकती है।

वाह्य प्रान्त का समलवाभ (trapezoid) और गकुक (conoid) स्नायुओ के लगाव के बीच मे अस्थिभग होता है। स्थानिक वेदना, स्पर्शसहता और सूजन आदि लक्षण उपस्थित होते है। विस्थापन नही होता, अतएव स्कध नही लटकता।

जत्रुक के अन्त प्रान्त का, उसके मोटे और दृढ होने के कारण, अस्थिभंग असाधारण है। वालको मे अभिवर्ध (epiphyses) पृथक् हो सकता है।

निदान

रोगी भग की ओर की कूर्पर को अपने दूसरे हाथ पर आश्रित किए रहता है। स्थानिक स्पर्शसहता और क्रैपिटस सहज मे प्रतीत होते है। एक्सरे-परीक्षा से निदान निश्चित हो जाता है।

चिकित्सा—त्रिकोणाकार गोफण (triangular sling) मे वाहु को आश्रित कर दिया जाता है। दोनो स्कधो को पीछे को खीचने और वाहु को ऊपर को उठाने से विरूपता का पुन स्थापन हो जाता है। इस प्रक्रिया से बहुत से रोगियो मे अस्थिखड अपने स्थान पर आ जाते है और तब कक्षा (axilla) मे एक कबलिका

या पैड लगाकर अचलीकरण किया जा सकता है, जिससे स्कंध पर 15 अश का अपावर्तन बना रहे। स्कंध का अचलीकरण उस पर स्वस्तिका पट्टी बांध कर और कक्षा में कबलिका रख कर किया जा सकता है; प्लास्टर के कड़े हो जाने पर बाहु को गोफण में आश्रित करके रोगी चल फिर सकता है। रोगी के स्कंधों के पीछे एक आयताकार स्प्लिन्ट, जो दोनों स्कंधों से तीन-तीन इंच बाहर निकला रहे, लगाया जा सकता है। उनके बीच में अन्तरासफलक (interscapular) अवकाश में एक कबलिका लगा दी जाती है। कक्ष में रखी हुई कबलिका पर से स्कंधों के पीछे से 8 अंक के आकार की पैरिस प्लास्टर की पट्टी लगाकर स्प्लिन्ट को स्थिर किया जा सकता है। रोगी बाहु को गोफण में डालकर चल फिर सकता है। किन्तु रोगी को कठोर शैया (तख्त) पर सोना चाहिए और तकिया भी नीचा हो। अगुलियों को हिलाना और कुहनी को मोड़ना प्रथम दिन से प्रारम्भ कर दिया जाय। 4-6 सप्ताह तक स्प्लिन्ट लगा रहे। अस्थिभग के जुड़ जाने पर बाहु का प्रयोग किया जा सकता है। यह विधि बालको के लिए विशेष उपयुक्त है।

बाह्य प्रान्त के अस्थिभगों की चिकित्सा 4 सप्ताह तक आसजी प्लास्टर (adhesive plaster) के स्थानिक प्रयोग और गोफण में बाहु को रखने से की जाती है।

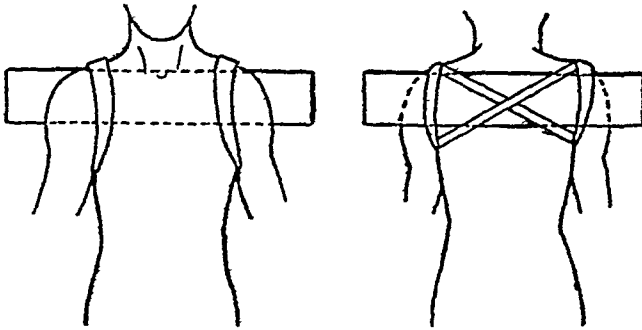
अन्त प्रान्त के भग्न में स्थानिक अचलीकरण आसजी प्लास्टर द्वारा किया जाता है जिसकी पट्टी को सामने वक्ष भित्ति पर से प्रारम्भ करके उरोजत्रुक (sternoclavicular) सधि पर से निकालकर स्कंध पर होते हुए पीठ पर ले जाकर चिपका दिया जाता है और बाहु को गोफण में रखा जाता है।

उपद्रव—कुसयोजन प्रायः देखा जाता है जो अपर्याप्त पुनः स्थापन और अचलीकरण का परिणाम होता है। साधारणतया उससे कोई अकर्मण्यता या कार्यदोष नहीं होता। बालको में विरूपता धीरे-धीरे जाती रहती है। कैलस के स्थान पर वेदनायुक्त पिंड बनने या कैलस से गभीर सरचनाओं का सपीडन होने अथवा अगराग (cosmetics) के हेतु शस्त्रकर्म करना आवश्यक होता है। शत्रुक का असयोजन असाधारण है।

अंसफलक (scapula)

काय (body)—यह असाधारण आघात है जो सीधे उसी पर चोट लगने (direct violence) से होता है। असफलकाय का अधोअसपृष्ठिक

(infrascapular) भाग इससे विदरित (fissured) हो जाता है। वहाँ वेदना, सूजन, और स्पर्शासहता हो जाती है और बाहु अकर्मण्य हो जाती है, अस्थि-खंडों के अग्र और पश्च दोनों पृष्ठों पर पेशियों के लगे होने के कारण वे विस्थापित नहीं होते। साथ ही पर्णुकाओं का भंग हो सकता है। एक्सरे परीक्षा से निदान का निश्चय होता है।



चित्र 158—जत्रुक का अस्थिभंग जिसकी चिकित्सा काष्ठ के स्प्लिन्ट और पैरिस प्लस्टर की 8-आकार की पट्टी लगाकर की गई है।

चिकित्सा—असफलक को वक्षभित्ति पर आसजी प्लास्टर से स्थिर किया जाता है। दो सप्ताह के पश्चात् रोगी को स्वयं गतिये करने की अनुमति देना उचित है। स्कंध की अपावर्तन क्रिया (abduction movements) के समय असफलक की वक्षभित्ति पर पूर्ण गति होने में 3-6 सप्ताह लग सकते हैं।

अंसकूट प्रवर्ध (acromion process)

यह असाधारण अस्थिभंग है और स्कंध के सिरे या सबसे बाहर की नोक पर किसी भारी वस्तु से चोट लगने या स्कंध के बल गिरने से होता है। स्थानिक वेदना, स्पर्शासहता और सूजन होते हैं।

चिकित्सा—आसंजी प्लास्टर का स्थानिक प्रयोग और गोफण से कूर्पर को सभालना उसकी चिकित्सा है।

अंसफलक की ग्रीवा (neck of scapula)

यह असाधारण अस्थिभंग भी सीधी चोट लगने से होता है। अस्थिभंगरेखा, असफलक भगिका से असगर्त (गिलनाइड) खात तक जाती है। पूर्ण भंग होने पर बाहु की लम्बाई बढ़ जाती है, जिसको असकूट की नोक से प्रगडास्थि के

के बाह्य उपावृद्ध तक नापा जाता है।

चिकित्सा—दशा वेदनामय होती है; उसकी चिकित्सा बाहु को गोफण में आश्रित करने से की जाती है। तीव्र दशाओं में स्कंध स्वस्तिका पट्टी लगाई जाती है।

तुण्ड प्रवर्ध (coracoid process)

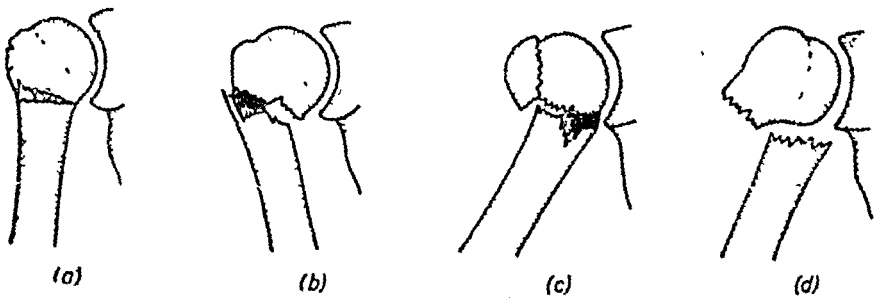
यह विरल अस्थिभग भी प्रत्यक्ष आघात का फल होता है।

चिकित्सा, गोफण के अतिरिक्त, आवश्यक नहीं होती।

अंसफलका का गर्तखात (glenoid fossa)

यह अस्थिभग मीधे आघात लगने, रकधाग्र पर गिरने या स्कंध की सधिच्युति के साथ हो सकता है। गर्त खात में विस्तर भग (fissure fracture) हो जाता है। जिनमें सधिच्युति के पुन स्थापन के पश्चात् भी वेदना बनी रहती है और सधिच्युति के फिर से होने की प्रवृत्ति होती है। ऐवमरे परीक्षा से निदान का निश्चय होता है।

चिकित्सा—स्कंध को 4 सप्ताह तक प्लास्टर की स्वस्तिका पट्टी में, 40 अंग के अपावर्तन से बाधकर रखना चाहिए। उसके पश्चात् मालिग आदि भौतिक चिकित्सा तथा सक्रिय (स्वयं रोगी द्वारा) व्यायाम कराये जाते हैं। अस्थिसधिगोथजन्य (osteoarthritic) परिवर्तनों में स्कंध का कडा, या अल्पचल (stiff) हो जाना, विलंबित उपद्रव हो सकता है।



चित्र 159 प्रगडास्थि के ऊर्ध्व प्रान्त के अस्थिभग • (a) अनुप्रस्थ अस्थिभग जिसमें अन्तर्घट्टन के कारण विस्थापन नहीं हुआ है, (b) अभिवर्तन अस्थिभग अन्तर्घट्टन सहित, (c) अपावर्तन अस्थिभग अन्तर्घट्टन सहित, (d) प्रगडास्थि की ग्रीवा का अनन्तर्घट्टित अस्थिभग जिससे अस्थिखंडो का विस्थापन हो गया है।

प्रगंडास्थि का ऊर्ध्व प्रान्त (Upper end of humerus)

प्रगंडास्थि के उर्ध्व प्रान्त के भगो का कई प्रकार से वर्गीकरण किया गया है। एक नैदानिक वर्गीकरण, जो चिकित्सा में उपयोगी पाया गया है, निम्न-लिखित है; ऊर्ध्व प्रान्त का अन्तर्घटित (impacted) अस्थिभंग; अनन्तर्घटित (unimpacted) भंग; गिर की अस्थिभंग-सधिच्युति, वृहद गुलिका का अप-दीर्णन (avulsion) अस्थिभंग; युवनो (adolescents) में ऊर्ध्व अधिवर्ध (epiphysis) का पृथक्भवन।

अन्तर्घटित अस्थिभंग (impacted fracture)

इस प्रकार के अस्थिभंग वृद्धावस्था में पाये जाते हैं और फैली हुई वाहु पर गिरने से होते हैं। अन्तर्घटन के कारण, अल्प वेदना हांती है, विरूपता नहीं होती और वाहु को हिलाने से गिर उसके साथ हिलता है।

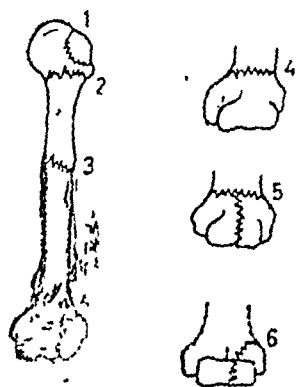
चिकित्सा—सामान्यतया ऐसे अस्थिभंग का विघटन (disimpaction) नहीं किया जाता, विगेपतया यदि अस्थिभंग विखंडित (comminuted) हो। इन अस्थिभंगों की चिकित्सा कक्ष में कवलिका लगाकर वाहु को गोफण में आश्रित करना है। स्क्रध की गतिया शीघ्र ही प्रारम्भ कर दी जाती है। युवावस्था के रोगियों में विघटन करना चाहिए। यद्यपि अस्थिखंडों को उपयुक्त स्थिति में रखना कठिन होता है। अंग की कार्यक्षमता की पुनः प्राप्ति उद्देश्य होना चाहिए।

अनन्तर्घटित अस्थिभंग (unimpacted fracture)

ये अस्थिभंग प्रायः प्रागंडास्थि की शल्यश्रीवा (surgical neck) पर या उसके पास होते हैं, कभी-कभी निकटस्थ खड का विखंडन (comminution) हो जाता है जिसके साथ स्क्रध की सधिच्युति भी हो सकती है। अपावर्तक पेणियों द्वारा निकटस्थ खड का अपावर्तन (abduction) हो जाता है और नीचे के खड का अभिवर्तन (adduction) होता है जिसे कोणीय विरूपता उत्पन्न हो जाती है। वेदना तीव्र होती है, रोगी वाहु को हिला नहीं सकता। नापने पर वाहु की लम्बाई कम पायी जाती है। तंत्रिकाओं और रक्तवाहिकाओं की क्षति अस्थिभंग को और भी जटिल (complicated) बना सकती है।

चिकित्सा—सामान्य वेदनाहरण करके वाहु के अपावर्तन के पश्चात् उसका अनुदैर्घ्य दशा में कर्षण किया जाता है जिस से पुनः स्थापन हो जाता है, कक्षा में हाथ रखकर हस्तकौशल द्वारा खडों को उनकी उपयुक्त स्थिति में पहुँचा दिया

जाता है। खड का अचलीकरण कठिन है और बाहु का अपावर्तन करके स्कध स्वस्तिका प्लास्तर पट्टी लगाकर सम्पन्न किया जाता है। विरूपता की पुनरा-



चित्र 160 अंगअस्थि के अस्थिभंग; (1) बृहत् गडक, (2) शरय ग्रीवा; (3) मध्य प्रकाट; (4) अधिरस्थूलक; (5) अन्तरास्थूलक; (6) पड्विंकस्थूलक।

वृत्ति की सम्भावना होने पर रावर्ट जोन्स के अपावर्तन-स्प्लिन्ट को अनुदैर्घ्य कर्पण के साथ प्रयोग किया जा सकता है। जिनमे स्कध की मधिच्युति भी होती है उनमे प्रगड जालिका की धति की भी सम्भावना रहती है, अथवा कक्षा मे तत्रिकाओ और रक्तवाहिकाओ पर दबाव हो सकता है। ऐसे रोगियो मे ऊपर के खडो का नियन्त्रण नहीं हो पाता जिमने मधिच्युति का पुन.स्थापन करना सर्वोत्तम है।

बृहत् गुलिका (greater tuberosity)—इसका पेजीक्रिया के कारण अप-दीर्णन (avulsion)-अस्थिभंग हो सकता है। चिकित्सा सरल है; गतियां और व्यायाम शीघ्र प्रारम्भ करने चाहिये।

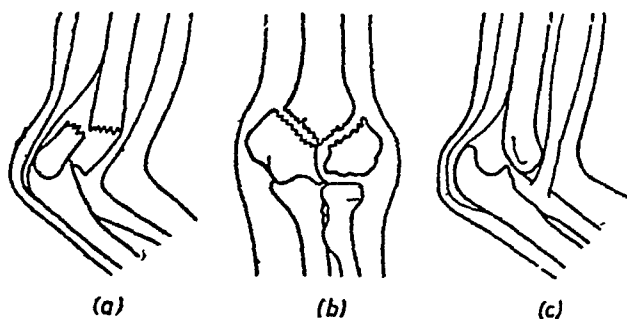
प्रगंडास्थि का कांड (shaft of the humerus)

प्रगंडास्थि के कांड के ऊर्ध्वतृतीयाश या निम्न द्वितृतीयाश मे अस्थिभंग हो सकता है। अस्थिभगरेखा अनुप्रस्थ या तिर्यक हो सकती है और पेगियो की क्रिया से खड एक दूसरे पर चढ सकते है। अस्थिभग त्रिकोणिका पेशी (deltoid) के निवेश के ऊपर की ओर होने पर ऊर्ध्वखड बृहत् उरश्छदिका (pectoralis major) द्वारा अभिर्वतित हो जाता है और नीचे के खड का त्रिकोणिका अपावर्तन कर देती है। यदि अस्थिभगरेखा, त्रिकोणिका के निवेश के नीचे प्रगंडास्थि के निम्नार्ध मे होती है तो उर्ध्व अस्थिखड का अपावर्तन होता है और निम्नखड प्रगंडिका (brachialis) और द्विशिरस्का पेशियो द्वारा

ऊपर को खिंचकर अभिवर्तित हो जाता है, जिससे अंग की लम्बाई कम हो जाती है। निदान सरल है और एकसरे द्वारा प्रमाणित किया जाता है।

कांड के मध्यभाग के अस्थिभग का एक गम्भीर उपद्रव वहि प्रकोष्ठिका-तत्रिका (radial nerve) को क्षति, जो ऐक्सोनविच्छेद, तत्रिका-विच्छेद या तत्रिकाकार्यविच्छेद (axonotmesis, neurotmesis, neurapraxia) हो सकते हैं। यदि तत्रिका केवल छिल जाती है तो लक्षण शीघ्र ही उन्नत हो जाते हैं। क्षति यदि पूर्ण है और आठ सप्ताह में भी उन्नति नहीं होती तो तत्रिका का अन्वेषण आवश्यक है। आरोग्य लाभ के समय मणिवन्ध को पृष्ठाकुचन (dorsiflexion) की स्थिति में रखना चाहिए।

चिकित्सा—ऊर्ध्व तृतीयांश के अस्थिभगों में कर्षण और अपावर्तन फ्रेम (abduction frame) में स्थिति को बनाये रखना आवश्यक है, या केवल स्लैव प्लास्टर प्रयोग किया जाता है। यदि कोणीय विरूपता को मिटाने में कठिनाई हो तो शस्त्रकर्म द्वारा पुनःस्थापन आवश्यक हो सकता है।



चित्र 161—कूर्पर के चारों ओर के आघात - (a) अधिस्थूलक अस्थिभग; (b) अन्तराम्थूलक अस्थिभग, (c) कूर्पर की पश्च स्थानच्युति।

कांड के निम्न तृतीयांश की चिकित्सा सर्वोत्तम प्रकार से कक्षा में मणिवन्ध तक लगे हुये प्लास्टर से होती है जिसमें एक U-स्लैव कक्षा से कूर्पर प्रवर्ध (olecranon process) के सिरे पर होता हुआ असकूट तक चला जाता है। यह अस्थिखंडों की कोणीय विरूपता नहीं होने देता। आकर्षण (distractio)n न होने देना चाहिए, उससे असयोजन (non-union) हो सकता है।

प्रगंडास्थि का निम्न प्रान्त (lower end of the humerus)

इस प्रान्त में ये अस्थिभग होते हैं - अधिस्थूलक अस्थिभग (supracondylar);

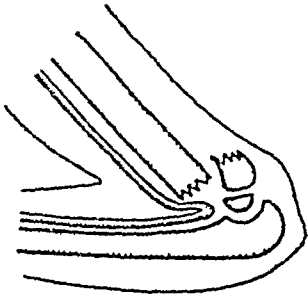
T या Y आकार के अस्थिभग जो कूर्पर सन्धि में विस्तृत हो जाते हैं; पार्श्व स्थूलक का भग जिसमें बालको में मुडक (capitulum) पृथक् हो जाता है, और अभिमध्य स्थूलक के पृथक् हो जाने वाले अस्थिभग ।

कूर्पर सधि के चारों ओर के आघातों में ठीक-ठीक निदान के लिये पूर्ण और सावाधानी से परीक्षा करना आवश्यक है । कूर्पर के तीनों अस्थिविन्दुओं (वहि स्थूलक, अन्त स्थूलक, कूर्पर प्रवर्ध) की आपेक्षिक स्थिति अत्यन्त महत्त्व की है । कूर्पर सधि भी ग्रस्त है या नहीं तथा सधि के भीतर निःसरण (effusion) हुआ है या नहीं, यह जानना आवश्यक है । कूर्पर का वाहक कोण (carrying angle) भी ध्यान से देखना चाहिए । इस कोण के ह्रास को अन्तर्गत प्रकोष्ठ (cubitus varus) और उसके बढ़ जाने को वहिगत प्रकोष्ठ (cubitus valgus) कहा जाता है । मध्यमा, वहि प्रकोष्ठिक और अन्त प्रकोष्ठिक तत्रिकाओं के अक्षत (uninjured) होने का भी निश्चय कर लेना चाहिये । अस्थिभग के ओर की वहि प्रकोष्ठिका नाडी को प्रतीत करके उसकी दूसरी ओर की नाडी से तुलना करने से यह बोध हो सकता है ।

कूर्पर के अधिस्थूलक (supracondylar) अस्थिभग

बालको में प्रसारण प्रकार (extension type) का अस्थिभग सबसे साधारण है और प्रसारित खुले हाथ पर गिरने से अप्रत्यक्ष अभिघात के कारण होता है । और अस्थिभगरेखा कूर्पर खात में आरपार नीचे को और सामने को जाती है, नीचे का खड पीछे को और ऊपर को विस्थापित हो जाता है । और ऊपर के खड का निम्न प्रान्त सामने और नीचे को विस्थापित हो जाता है । प्रायः खड के निम्न प्रान्त के अग्र पृष्ठ पर स्थित प्रगडिकी पेशी (brachialis) बाहिकाओं और तत्रिकाओं की रक्षा करती है । किन्तु तीव्र दशाओं में यह प्रान्त प्रगडिका धमनी और मध्यमा तत्रिका को वेध सकता है ।

बाहु की आकृति कूर्पर की पश्च सधिच्युति के समान हो जाती है, किन्तु निम्न बातों से दोनों में भेद किया जा सकता है अधिस्थूलक अस्थिभग में कूर्पर प्रवर्ध, अभिमध्य और पार्श्व अधिस्थूलको (epicondyles) के सिरों की आपेक्षिक स्थिति नहीं बदलती, अग्रबाहु की पार्श्व अधिस्थूलक से वहि प्रकोष्ठिका के शर प्रवर्ध की नोक तक की लम्बाई पूर्ववत् अपरिवर्तित रहती है, असकूट की नोक से प्रगडास्थि के पार्श्व अधिस्थूलक तक की बाहु की लम्बाई घट सकती है ।



162—अधिम्यूलक अस्थिभग जिसमे अनुचित हस्तव्यापार (manipulation) के कारण प्रगड धमनी पर दबाव पड रहा है ।

साधारणतया निदान कठिन नहीं होता, किंतु प्रत्येक रोगी में अस्थिभग-रेखा, प्रकार, विस्थापन आदि जानने के लिए एक्सरे लेना आवश्यक है ।

चिकित्सा—प्रथम सहाय के लिए एक कौलर और कफ (गोफण) स्लिंग या लटकन पर्याप्त है (जो गले पर कौलर और मणिवध पर कफ की भांति लगी रहती है) । कोई हस्तकौशल, समस्त आयोजनों को किये बिना, न करना चाहिए, और रोगी के प्रतिरोध के विरुद्ध कूर्पर का आकुचन कभी न किया जाय ।

जहां तक शीघ्र हो सके सामान्य मवेदनाहरण कर के अस्थिभग का पुन-स्थापन किया जाय । पुन-स्थापन में विलंब से वहां की मूजन बढ़ जाएगी और वोकमैन सकोच का भय भी अधिक हो जाएगा ।

शीघ्र ही कूर्पर पर मूजन होने के पूर्व निकित्सा करने में पुन-स्थापन अत्यन्त सहज होता है । कक्षा की ओर से कांड का दूसरी ओर से प्रतिकर्षण (countertraction) किया जा सकता है । अनुदैर्घ्य कर्षण अग्रवाहु को कूर्पर से 170 अंग के कोण पर खींच कर किया जाता है । दूसरे हाथ के अंगुष्ठ से ऊपर के खड के दूरस्थ (निम्न) प्रान्त को पीछे को धकेला जाता है और कर्षण जारी रखा जाता है । पूर्ण पुन-स्थापन हो जाने के पूर्व कूर्पर का आकुचन नहीं किया जाता । बालको में अचलीकरण आवश्यक है; कफ और गोफण पर्याप्त हो सकते हैं । कूर्पर के पूर्ण आकुचन (न्यून कोण पर) से पुन-स्थापन सतोपजनक दशा में बना रहता है (विस्थापन नहीं होता), किंतु अधिकतम आकुचन, जिससे वहि प्रकोष्ठिक नाड़ी लुप्त न होने पाये, आवश्यक है । यदि न्यून-कोणीय पुन-स्थापन से नाड़ी में परिवर्तन हो जाते हैं तो अग्रवाहु को समकोण पर रखकर एक उत्तम कवलिकायुक्त पञ्च नालीवत् (gutterlike) प्लास्तर स्लैब में उमका अचलीकरण उचित है । लपेटने की पट्टी को इन प्रकार लपेटा जाय कि उसमें सिलवटे न पडे और बहुत कसी भी न हो ।

चीवीन पटे तक रोमी की रक्त देखभाल आवश्यक है, विशेषकर यदि कूपर के चारों ओर रक्तस्राव बन गया हो, अथवा यदि हाथ में रक्तस्राव है, तब के कोर्ट लक्षण हो, अगुलियो का मुन्न हो जाना, उनमें क्षयजनक प्रतीत होना, नीन्द्रा हो जाना या, या बहिःप्रकीर्णक मांसी का रुद्ध हो जाना इस दशा के मुख्य लक्षण है। स्थानिक रक्तस्राव्य संकोच (pschamatic contraction) हो रोक्ने या गैर निश्चित उपाय है।

एक वाक्क का अधिस्थितक अस्थिभंग त्रिमते कूपर के चारों ओर सूजन आ गई है।

ऐसे रोगियों को अक्सर, या उतर को उठाकर, डीकाल्ट कर देना उचित है। कनी-रनी अनुबंधों व्यवहारयोग या प्रयोग भी किया जाना है। रोमी में अगुलियो की गतियें कन्वर्ट आती है। सांगभार गरिजा का रोड (block) अंग के रक्तस्राव को उन्नत कर सकता है। 24-45 घंटे पश्चात् जब सूजन जाती रह तो अस्थिभंग या पुनःस्थापन करके प्ल्यास्टर कास्ट लगा दी जान। सूजन अधिक होने पर पुनःस्थापन या उद्योग आवश्यक है, उनमें रक्तस्राव के उपद्रव उत्पन्न हो सकते हैं। सूजन के कम होने पर 7-10 दिन पश्चात् दुमरा स्पिन्डल या कास्ट लगाना आवश्यक हो सकता है। कूपर प्रबंध द्वारा निर्देय-तार या स्टार्निमान के पिन का प्रयोग साधारण अधिस्थितक अस्थिभंग में अनुचित है।

प्रमंडान्ध के निम्न प्रान्त (lower end) के T या Y आकार के अस्थिभंग

उनमें अस्थिभंगरेखा दोनों स्थूलकों के बीच में से होती हुई कूपर मधि में चली जाती है। दोनों स्थूलक पृथक् हो सकते हैं त्रिमते कूपर चीला हो जाता है और मधियों में रक्त भर जाता है। (haemarthrosis)। सामान्य संवेदनकारण करके सावधानी में पुनः स्थापन तथा मधि से रक्त का आचरण और उसके पश्चात् अचलीकरण प्रायः नफल होने है। उपद्रवमुक्त होने पर गुटे-स्वर्ग द्वारा पुनःस्थापन आवश्यक हो सकता है। प्लेटी और पेनो का प्रयोग अनुचित है।

प्ल्यास्टर अचलीकरण में कूपर को समकोण पर या कुछ अधिक कोण पर भी रखना आवश्यक हो सकता है जिसमें स्थूलक पृथक् न हो और उपयुक्त बाह्य कोण बना रहे। अस्थि के उन्नेधों पर प्ल्यास्टर को भली भांति टाल देना बहुत आवश्यक है। रोमी द्वारा किये गये व्यायाम कूपर की गतियों को उन्नत करने में लाभदायक होते हैं।

पार्श्व स्थूलक (lateral condyle) के अस्थिभंग, जिनमे वालको मे मुण्डक (capitulum) पृथक् हो गया है

यह आघात 12 वर्ष से कम वय वाले वालको मे होता है। पार्श्व स्थूलक मणिवध की प्रसारक पेशियो की अविरोधित क्रिया से 180 अंश के कोण पर दो अक्षो मे घूम जाता है जिससे मुण्डक का सधिपृष्ठ अग्र और ऊर्ध्व ओर को घूमता है। असयोजन बहुत होता है जिससे बहिर्नत प्रकोष्ठ (cubitus valgus) विरूपता हो जाती है और अन्त प्रकोष्ठिकातत्रिका के विलंबित अगघात (delayed paralysis) का भय हो जाता है।

चिकित्सा—खुले गस्त्रकर्म द्वारा इन अस्थिभंगो की चिकित्सा होनी चाहिए और दृढ़ कैटगट या रेशम से खडो को उपयुक्त प्रकार से स्थिर करना चाहिए। किर्शनर तार का भी कभी कभी प्रयोग किया जाता है। अकेले मुण्डक का युवाओ मे अस्थिभंग हो सकता है और अस्थिखडों के स्थिरीकरण के लिए खुला पुन स्थापन आवश्यक हो सकता है।

अभिमध्य अधिस्थूलक (medial epicondyle) का पृथक् होना या अस्थिभंग

यह आघात वालको और युवनो (adolescents) मे साधारण है। अभि-मध्य अधिस्थूलक के अभिवर्ध के अपदारण के होने पर वह कूर्पर के बहिर्नत खिंचाव (valgus strain) का प्रतीक है। वालको मे कूर्पर की पञ्च-पार्श्व सधि-च्युति का यह एक उपद्रव हो सकता है। अपदीर्ण (avulsed) हुए अधि-स्थूलक का अत्यल्प विस्थापन सम्भव है। अथवा पर्यस्थि के कुछ भाग के साथ वह कूर्परसधिरेखा तक विस्थापित हो सकता है।

चिकित्सा—कूर्पर को 3 से 4 सप्ताह तक विश्राम और सधिकार्य की क्रमशः पुन प्राप्ति इसकी चिकित्सा है। अत प्रकोष्ठिकातत्रिका के समीप होने से उसका अपसवेदन (paraesthesia) या आशिक घात (paresis) हो सकता है। यदि यह दशा कुछ समय तक बनी रहे तो तत्रिका का स्थित्यंतरण (transposition) करना चाहिए। परिणाम बहुत संतोषजनक होते हैं।

कुछ रोगियो मे अभिमध्य अधिस्थूलक, आकुचक पेशीसमूह के प्रारम्भ या उदयक्षेत्र और अन्त प्रकोष्ठिका तत्रिकासहित, कूर्पर प्रवर्ध (olecranon process) और चक्रक (trochlea) के सधि पृष्ठो के बीच मे विस्थापित हो जाता है। इस दशा को एक्सरे परीक्षा से भी पहिचानना कठिन होता है, इसलिए स्वस्थ ओर के चित्र मे की अस्थियो की, रूपरेखा की भग ओर के चित्र की अस्थि-

क्रिया जाता है। तब एक प्रबल गैल्वेनी उद्दीपन अन्तर्मणिवध आकुचिका (flexor carpi ulnaris) में अन्त प्रकोष्ठिका तत्रिका के प्रेरक बिन्दु (motor point of ulnar nerve) पर लगाया जाता है; इससे फसा हुआ अभिमध्य अधिस्थूलक तुरन्त हटकर अपने स्थान पर आ जाता है। इस क्रिया के असफल होने पर शस्त्रकर्म द्वारा खोल कर अभिमध्य अधिस्थूलक को उसकी प्रसामान्य स्थिति में लाकर स्थिर किया जाता है। अन्त प्रकोष्ठिकातत्रिका का सदा अग्र स्थित्यरण करना उचित है।

वहिःप्रकोष्ठिका (radius)

वहिःप्रकोष्ठिका में शिर, ग्रीवा, काड और अध प्रान्त में अस्थिभग हो सकते हैं। (चित्र 165)

वहिः प्रकोष्ठिका के शिर (head of radius) के भंग

शिर में निम्न प्रकार के भग पाये जाते हैं - शिर का ग्रीवा से पूर्ण भग होकर उसका अन्तर्घटन (impaction) हो या न हो, चप्पाभग, (chip fracture) जिसमें अस्थि का एक चप्पा टूटकर उससे पृथक् हो या न हो, और शिर का विखडित अस्थिभग।

फँसे हुए हाथ पर गिरने से यह भग होता है और वेदना और स्पर्शाहता के अतिरिक्त उत्तानन और अवतानन गतिया विघेपतया सीमित हो जाती हैं। शिर के पूर्ण अस्थिभग में शिर काड के साथ नहीं घूमता।

चिकित्सा—कूर्पर का आकुचन और अग्रवाहु का उत्तानन करके हस्तकौगल से पुन स्थापन करने के पश्चात् प्लास्तर से अचलीकरण किया जाता है। विखडन (comminution) होने पर या जब अस्थिखड दूर-दूर पृथक् हो तो वहिः प्रकोष्ठिका के शिर का उच्छेदन करना आवश्यक होता है।

बालकों में शिरोच्छेदन न करना चाहिए। प्लास्तर अचलीकरण और व्यायाम चिकित्सा पर्याप्त है। पूर्ण वृद्धि हो जाने तक उच्छेदन को स्थगित रखना चाहिए।

वहिःप्रकोष्ठिका के शिर के अभिवर्ध (epiphyses) का पृथक् होना

यह बालको में अमाधारण है और हस्तकौगल और प्लास्तर अचलीकरण द्वारा उसकी चिकित्सा करनी चाहिए।

वह प्रकोष्ठिका-ग्रीवा (neck of radius)

यह साधारण आघात है और ऊर्ध्व अन्तरप्रकोष्ठिक संधि की वलयकार स्नायु के कारण कोई विस्थापन नहीं होता। खटों के विस्थापन होने पर उच्छेदन आवश्यक है।

वह प्रकोष्ठिका का कांड (shaft of radius)

अस्थिभग गोल अवतानिका (pronator teres) के निवेश के ऊपर, ऊर्ध्व और मध्य तृतीयांश के मगम के समीप हो सकता है। निकटस्थ (proximal; ऊपर का) खट का बाहुद्विगिरम्ब (biceps brachii) और करोत्तानिका (supinator) द्वारा उत्तानन (supination) हो जाता है और दूरस्थ (distal, नीचे का) खट का गोल अवतानिका और चतुरस्र अवतानिका (pronator quadratus) द्वारा अवतानन (pronation) होता है। अतएव अग्रबाहु का पूर्ण उत्तानन की स्थिति में, कूर्पर का समकोण पर, आकुचन करके अचलीकरण होना चाहिए।

गोल अवतानिका के निवेश के नीचे अस्थिभग होने पर समकोण कूर्पर और मध्य-उत्तानन (उत्तानन और अवतानन के बीच) स्थिति में अग्रबाहु का अचलीकरण उचित है।

अस्थिकांड के निम्न तृतीयांश में, बिना अन्त प्रकोष्ठिका के भग के, अस्थिभग असाधारण है और कष्टमाध्य है। इस अस्थिभग से वह प्रकोष्ठिका के छोटे हो जाने में निम्न अन्तरप्रकोष्ठिक संधि (inferior radioulnar) का आंशिक अवमधिभ्रम (subluxation) हो जाता है। अगुठे के कर्षण द्वारा हाथ को अधिकतम भीतर की ओर झुकाकर दूरस्थ खड को खींचने का और हस्तकौशल से पुनः स्थापन का प्रयत्न किया जाता है। हस्तकौशल सफल न होने पर शस्त्रकर्म द्वारा पुनः स्थापन के सतोपजनक परिणाम होते हैं। प्लेट और पेचों से आन्तरिक स्थिरीकरण का परामर्श नहीं दिया जाता। अन्तर्मज्जाकील (intramedullary nail) और परिसरी स्वजातीय अस्थिनिरोप (circumferential autogenous bone graft) से परिणाम उत्तम होते हैं।



चित्र 165—वहि प्रकोष्ठास्थि के अस्थि-भंग
(1) गिर; (2) ग्रीवा, (3) प्रकाड;
(4) कौलीज, (5) वहि प्रकोष्ठिका का
शर प्रवर्ध ।



चित्र 166—अन्त प्रकोष्ठिका के अस्थिभग. (1)
कूर्पर प्रवर्ध, (2) प्रकाड का उर्ध्व
तृतीयांश जिसके साथ वहि प्रकोष्ठिका के
गिर की सधिच्युति हो सकती है।
मॉन्टेगिया अस्थिभंग, (3) प्रकाड का निम्न
भाग, प्रत्यक्ष आघात से; (4) शरप्रवर्ध

अन्त. प्रकोष्ठिका (ulna)

चित्र 166 मे अन्त प्रकोष्ठिका मे होने वाले अस्थिभगो को दिखाया गया है ।

कूर्परप्रवर्ध का अस्थिभंग (fracture of olecranon)

कूर्परप्रवर्ध का अस्थिभंग कुहनी के वल गिरने से प्रत्यक्ष अभिघात के कारण हो सकता है और कूर्परसंधि भी ग्रस्त हो सकती है। स्थानिक वेदना, सूजन, स्पर्शासहता और कूर्पर की गति करने की असमर्थता, सधि मे रक्त एकत्र होनेके कारण, हो जाते है। परिस्पर्शन पर दोनो खण्डों के बीच अन्तर प्रतीत होता है। कूर्पर के आकुचन के प्रयत्न से वेदना और दोनो खण्डों के बीच का अन्तर बढ जाता है।

त्रिशिरस्का (triceps) के अकस्मात प्रबल सकोच से भी कूर्परप्रवर्ध का अनुप्रस्थ अस्थिभंग हो सकता है। वालको मे वहि प्रकोष्ठिक अधिवर्ध का अपदारण हो सकता है।

चिकित्सा

खंडो के पृथक् न होने पर कूर्पर का आकुचन न करना चाहिए, केवल एक प्लास्टर-कास्ट बाहु के मध्य से करभास्थियो के शिरो तक लगाकर 4 सप्ताह तक रखा जाय।

अस्थिखंडो के बीच अन्तर होने पर गस्त्रकर्म करके दोनो खंडो को क्रोमिक

कंटगट या ऊरु-प्रावरणी द्वारा जोड़ा जाता है; विटेलियम के पेच द्वारा जोड़ने में बहुत सतोपजनक अचलीकरण होता है। त्रिशिरस्का का कण्ठरावितान (aponeurosis) अस्थि पर भी दिया जाता है। उनके पश्चात् कूर्पर का प्रसारण करके उसको प्लाम्तर-कास्ट में रखा जाता है। चार से छ. सप्ताह के पश्चात्, जो अस्थिभंग के मर्पिडन (consolidation) पर निर्भर करता है, कूर्पर की गतियों, नक्रिय और निष्क्रिय दोनों प्रारंभ करवाई जाती हैं। कभी-कभी केवल स्विंग का प्रयोग किया जाता है। अस्थिखंडों को तार से जोड़ना उचित नहीं है।

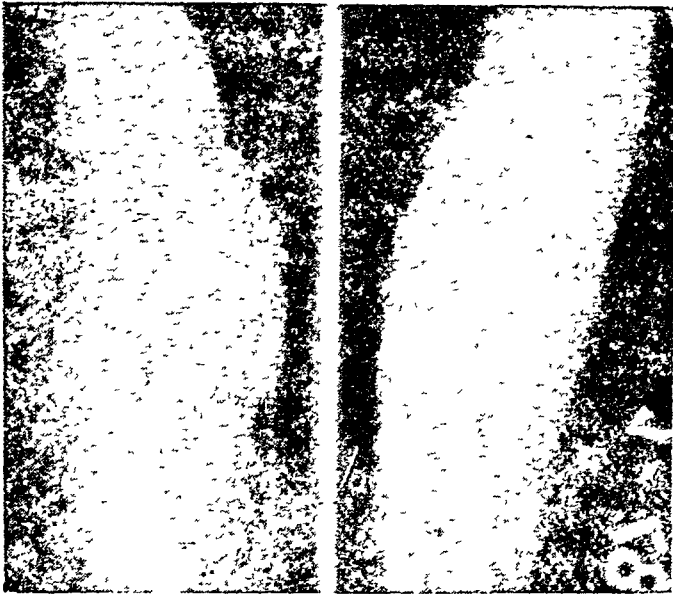
सामान्यतया खड जुड़ जाते हैं और भौतिक चिकित्सा आदि से संधि का कडापन भी जाना रहता है। त्रिशिरस्का के कण्ठरावितान के खंडों के बीच में आ जाने से वे अमयोजित रह सकते हैं और उनके बीच में तान्त्व ऊतक बन जाता है। कूर्पर की क्रिया ठीक होने पर कुछ भी करना आवश्यक नहीं है, नहीं तो अस्थिनिरूपण किया जाना है।

अन्त.प्रकोष्ठिका का चचुभ प्रवर्ध (coronoid)

यह कूर्पर की पश्च संधिच्युति का उपद्रवरूप हो सकता है। पुन.स्थापन और आकुचन के पश्चान् कूर्पर को तीन-चार सप्ताह के लिए प्लास्तर-कास्ट में स्थित करना अस्थिभंग की चिकित्सा है।

अन्त प्रकोष्ठास्थि के काण्ड के ऊर्ध्व तृतीयांश का अस्थिभंग

यह प्रत्यक्ष अभिघात में हो सकता है। और यदि वहि.प्रकोष्ठिका नहीं टूटी है तो विस्थापन नहीं होता। किन्तु इन आघात में ऊर्ध्व अन्तराप्रकोष्ठ-सन्धि (sup. radioulnar joint) की प्राय. च्युति हो जाती है, जो मोन्टेगिया (Monteggia) अस्थिभंग संधिच्युति कही जाती है। ये दो प्रकार की होती हैं, एक मोन्टेगिया प्रसारण में, (Monteggia in extension) जिसमें वहि-प्रकोष्ठिका के गिर की अग्र म्यानच्युति के साथ अन्त.प्रकोष्ठास्थि के खंडों का पश्च ओर को विस्थापन होता है, जिससे उनके पीछे की ओर उत्तलता बन जाती है; (2) मोन्टेगिया आकुचन में (Monteggia in flexion) जिसमें वहि प्रकोष्ठास्थि का गिर पीछे की ओर च्युत होता है और अन्त प्रकोष्ठास्थि के खंडों के अग्र ओर को विस्थापन होने से अग्र-उत्तलता (anterior convexity) बनती है।



चित्र 167—कूर्पर की अपुन.स्थापित पश्च स्थानच्युति, जिसके साथ अन्त प्रकोष्ठिका के चंचुभ प्रवर्ध, और प्रगडिका के चक्रक के पश्च उपान्त के अस्थिभंग भी हुए हैं ।

प्रथम प्रकार का भग्न अधिक होता है, उससे पश्च-अन्तरास्थि-(interosseous) तंत्रिका क्षत हो सकती है जिसके साथ वहि प्रकोष्ठिका के शिर का विखण्डित अस्थिभंग भी हो सकता है या उसकी ग्रीवा का भग्न हो सकता है ।

चिकित्सा—वालको मे सवृत पुनःस्थापन का उद्योग करना चाहिए और कूर्पर का आकुचन करके अग्र वाहु का पूर्ण उत्तानन की स्थिति मे अचलीकरण करना चाहिए । कभी कभी अचलीकरण कठिन होता है और अन्त.प्रकोष्ठिका के खंडो के बीच कोण बन जाता (angulation) है ।

वयस्को मे अन्त प्रकोष्ठिका का विवृत पुन स्थापन अन्तर्मज्जा कील द्वारा करना सर्वोत्तम चिकित्सा विधि है ।

अन्त प्रकोष्ठिका का मध्य तृतीयांश या निम्न तृतीयांश

इस प्रकार का अस्थिभग्न अग्रवाहु पर साक्षात् अभिघात से होता है । प्रायः उसके माथ वहि प्रकोष्ठिका का भी अस्थिभग्न होता है ।

कूर्पर को 10 अंग पर रखकर अग्रवाहु का अर्धविनत (midprone) स्थिति मे अचलीकरण करना चाहिए । अस्थिसंयोजन मन्द हो सकता है और ज्वलक

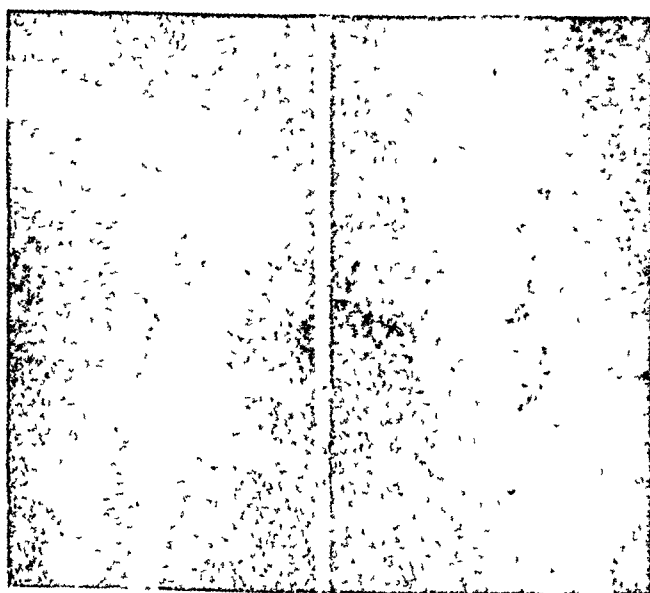
एकसरे द्वारा अस्थिसंयोजन की दृढ़ता का निश्चय न हो जाय तब तक अग्रवाह का विवर्तन न होने दिया जाय ।

अग्रवाह की दोनों अस्थियों का अस्थिभग

सामान्यतया इन स्थितियों में अस्थिभग होता है—वह प्रकोष्ठिका के निम्न तृतीयांश और मध्य तृतीयांशों के संगम पर अस्थिभग के साथ अन्त-प्रकोष्ठास्थि के ऊर्ध्व और मध्य तृतीयांशों के संगम पर अस्थिभग; दोनों अस्थियों का मध्य तृतीयांश में प्रायः समान तल पर भग, बालकों में निम्न या मध्य तृतीयांश में नवग्राह्य (green stick)-अस्थिभग ।

चिकित्सा

यथासंभव अस्थिभग का सामान्य सवेदनाहरण में सवृत्त पुनःस्थापन करना चाहिए । उसके पश्चात् अग को वाहू के मध्य से लेकर, करभारियों के शिरों तक, खडो का उत्तम स्थिति में स्थापन करके अग्रवाह को अर्धविनत रखकर



चित्र 168—अन्त प्रकोष्ठिका के ऊर्ध्व तृतीयांश का अस्थिभग जिसके साथ वह प्रकोष्ठिका के शिर की अगसंधिच्युति भी हुई है ।

अंग का अचलीकरण करना उचित है। वहि प्रकोष्ठिका के पुन स्थापन पर विशेष ध्यान देना आवश्यक है।

प्लास्टर की कास्ट मे कूर्पर को 110 अंश के प्रसारण पर रखकर उसका अचलीकरण किया जाय। कूर्पर का आकुचन करने के प्रयत्न से अस्थिभंग की अस्थि पर खड मुड जाते हैं, यह ध्यान रखना चाहिए।

अग्रवाहु की दोनो अस्थियो के भंग हो जाने पर चिकित्सा का प्रश्न बडा जटिल होता है; शस्त्रकर्म द्वारा प्लेट और पेचो से स्थिर करना आवश्यक हो सकता है। दोनों-वहि और अन्त-प्रकोष्ठास्थियो में अन्तर्मज्जी कील लगाकर अथवा स्वजातीय अस्थिनिरोप के पश्चात् 10-12 सप्ताह तक उनके प्लास्टर-कास्ट अचलीकरण से उत्तम परिणाम होते हैं।

उपद्रव—निम्न लिखित होते हैं।

अस्थिखडो का कुसयोजन (malunion) जिससे अग्रवाहु की विरूपता और उत्तानन तथा अवतानन गतियो का ह्लास हो जाता है। शस्त्रकर्म द्वारा पुन स्थापन आवश्यक होता है।

दोनो प्रकोष्ठास्थियो के खड एक-दूसरे के खडो से जुड सकते (पार-संयोजन cross-union) है।

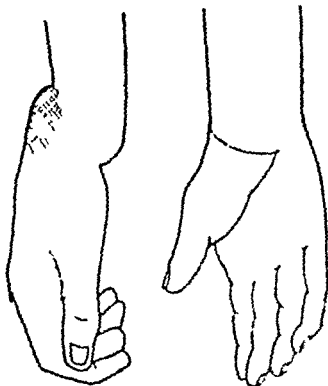
खडो का असयोजन (non-union), विशेषतया अन्त-प्रकोष्ठास्थि के के निम्न तृतीयांश के भंगो मे देखा गया है। इस कारण इन भंगो मे अधिक समय तक अचलीकरण करना चाहिये, जब तक संयोजन का एकसरे द्वारा और नैदानिक प्रमाण न मिल न जाय।

वैकमैन सकोच कसे हुए प्लास्टर से हो सकता है।

अवतानन और उत्तानन गतियों की पुनः प्राप्ति के लिए सक्रिय (स्वय रोगी द्वारा) गतिये, भौतिक चिकित्सा (physiotherapy) तथा व्यावसायिक चिकित्सा (occupational therapy) आदि आवश्यक हैं।

मणिबंध (wrist)

कोलीज अस्थिभंग (Kollès' fracture)—यह अस्थिभंग खुले हुए, पूर्ण-तया अवनत हाथ पर गिरने से अप्रत्यक्ष अभिघात के कारण मध्यवय वाले व्यक्तियों मे, बहुधा स्त्रियो मे, होता है। अस्थिभंग सवृत होता है, अस्थिभंगरेखा प्रायः अनुप्रस्थ होती है। वह प्रायः सदा ही अन्तर्घटित होता है, विखडित भी हो सकता है और निम्न लक्षण और चिह्न प्रकट होते हैं। वेदना, सूजन, स्पर्शासहता और विरूपता, जो विशेष प्रकार की होती है और डिनर-फौर्क विरूपता



चित्र 169—कोलीज अस्थिभंग में
'उत्तर फीक' विरूपता ।

कही जाती है। निम्न अम्यिग्रट ऊपर को और पीछे को विस्थापित हो जाता है और बाहर को विवर्तित (rotated) या घूमा होता है (चित्र 170)। वहिविवर्तन से समपाश्वर्ी अन्त प्रकोष्ठिक स्नायु (ulnar collateral lig) खिचती है अथवा अन्तः प्रकोष्ठिका के शर-प्रवर्ध की नोक टूट जाती है। इस कारण वहि और अन्त प्रकोष्ठिका के शर-प्रवर्ध के निरो की आपेक्षिक स्थिति बदल जाती है। ये दोनों एक ही तल में स्थित होते हैं, अथवा वहि प्रकोष्ठिका के शर-प्रवर्ध का सिरा अन्तःप्रकोष्ठिका के शर-प्रवर्ध के निरो में ऊँचा होता है। मणिवन्ध चौड़ा हो जाता है। अन्त प्रकोष्ठिका के गिर का प्रसामान्य उत्सेध जाता रहता है।

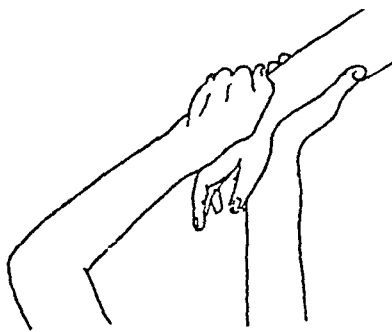
चिकित्सा

प्रथम सहाय चिकित्सा में कार (Carr's)-स्लिन्ट लगाकर स्लिंग में अग्र-वाहु को रखा जाता है। रोगी को तैयार करने के पश्चात् सामान्य सवेदना-हरण करके हाथ का कर्पण और मणिवध के थोटे से प्रसारण करने से निम्न खड विघटित (disimpacted) हो जाता है। फिर भी कर्पण जारी रखते हुए निम्नखड को अभिपृष्ठ ओर से दबा कर मणिवध का करतलकुचन (palmar flexion) किया जाता है (चित्र 171)। दबाव जारी रहता है और हाथ को अन्तःप्रकोष्ठिका की ओर झुका कर (ulnar deviation) रखने के साथ अग्रवाहु का अवतानन किया जाता है। दबाव जारी रखकर और उपर्युक्त क्रिया से पुन स्थापन के पश्चात्, अग्रवाहु के पश्च ओर, करभास्थियों के शिरो से लेकर कूर्पर के दो इंच नीचे तक प्लास्तर का स्लेव (slab) लगाकर प्लास्तर को करभास्थियों पर और दूसरी करभास्थि के पार्श्व पृष्ठ पर से ढाल कर

करतल पर पहुँचा दिया जाता है। दूसरा प्लास्टर म्लैव अग्रवाहु के अग्र पृष्ठ पर करतल के मध्य तक लगाते हैं और प्लास्टर की पट्टी लगाकर प्लास्टर को



चित्र 170—मान्य (classical) कौलीज अस्थिभग । वहि.प्रकोष्ठिका के अध-
प्रान्त का अस्थिभग, अन्तःप्रकोष्ठिका के शरप्रवर्ध के अस्थिभग सहित ।



चित्र 171—कौलीज अस्थिभग मे पुन स्थापन के लिए अस्थिखंडो को कुछ समय तक दबाकर रखा जाता है जिससे उन पर दबाव बना रहे ।

समाप्त कर देते हैं ।

जब तक प्लास्टर कडा न हो जाय तब तक हाथ को अन्त प्रकोष्ठिका की ओर झुकाये रखना और अवतानन तथा कर्षण भी करते रहना अत्यन्त आवश्यक है । ऐसा न करने से खंडो का पुन. विस्थापन हो जायगा ।

मणिवध को उदासीन या मध्य (अवतानन और उत्तानन के बीच) स्थिति

में रखना चाहिए। किन्तु यदि पुनः विस्थापन की प्रवृत्ति हो तो आवश्यकता-नुसार आकृचन करना आवश्यक है। एक्सरे द्वारा जाँच करने के दो-तीन मन्ताह पश्चात् तीव्र आकृचन को कम किया जा सकता है। दो मास में पूर्ण कार्यक्षमता आ जाती है। चिकित्साकाल में अगुलियो, अग्रवाहु, कूर्पर और स्कंध, की सक्रिय गतियों को प्रोत्साहित किया जाता है।

यदि फिर से विस्थापन हो जाय तो कूर्पर को भी प्लास्टर के भीतर नन्मिलिन कर लेने में उत्तम अचलीकरण हो जायगा।

यह स्मरण रखना चाहिए कि कौलीज अस्थिभंग के साथ स्कंध का भी आघात हो सकता है। अतएव स्कंधसधि की ध्यानपूर्वक परीक्षा आवश्यक है।

उपद्रव

पुनर्विस्थापन हो सकता है जिससे कुमयोजन और वेदनायुक्त मणिवंध हो जाते हैं। युवावस्था में अस्त्रघात द्वारा कुमयोजन को सुधारना आवश्यक हो सकता है। किन्तु वृद्धावस्था और अशक्तों में भौतिक चिकित्सा और व्याव-सायिक चिकित्सा द्वारा ही मणिवंध और हाथ को कार्यक्षम बनाया जाता है।

निम्न-अन्तराप्रकोष्ठिक सधि ग्रस्त हो सकती है जिससे उत्तानन और अवतानन की गतियों का ह्रास हो सकता है।

बहिःप्रकोष्ठिका की ओर हाथ का विचलन (radial deviation) कौलीज अस्थिभंग का दूसरा उपद्रव है। इस विरूपता में अन्तःप्रकोष्ठिका का शिर वहन प्रमुख दीव्यता है।

अभिघातोत्तर अस्थिदुष्पोषण (osteodystrophy) जिसको सूडेक अस्थि-शोष (Sudeck's osteoporosis) भी कहते हैं, कभी-कभी इस आघात के पश्चात् हो जाता है। वेदना बहुत होती है, त्वचा में वाहिका-श्रेणक (vaso-motor) परिवर्तन हो जाते हैं और एक्सरे द्वारा मणिवंध-सधि के चारों ओर अस्थि-शोष दिखाई पड़ता है। त्रिपर्याय स्नान (contrast baths), क्रमशः सक्रिय गतियाँ और बारम्बार नोबोकेन द्वारा तारकाकार गडिकारोध (stellate ganglion block) इसकी चिकित्सा है।

बहिःप्रकोष्ठिका के पश्चिमी अस्थिभंग (marginal fracture) में अस्थि-च्छेद के अनिवारित किनारे में दीर्घ अगुष्ठा प्रसारिका (extensor pollicis longus) की कटरा का विदर (rupture) हो सकता है। कटरा के दूरस्थ-प्रान को नर्जनी प्रसारिका (extensor indicis) के अनुभाग (slip) से जोड़कर अगुष्ठा की क्रिया का पुनर्स्थापन करना चाहिए।

मणिबंध सुरग (carpal tunnel) में मध्यमा तंत्रिका का सम्पीडन हो सकता है।

स्मिथ अस्थिभंग (Smith's fracture)

यह कौलीज भंग के विपरीत होता है और करपृष्ठ के वल गिरने से होता है जिससे मणिबंध का तीव्र आकुचन हो जाता है। अन्त प्रकोष्ठिका का गिर और वहि प्रकोष्ठिका के ऊर्ध्व-खड का निम्न प्रान्त, करपृष्ठ पर प्रतीत होते हैं।

अस्थिभंग का मणिबंध की अस्थिच्युति से भेद करना आवश्यक होता है।

मणिबंध का आकुचन करके अग्रवाहु को अवतानन की स्थिति में रखकर अचलीकरण द्वारा चिकित्सा की जाती है।

शौफर अस्थिभंग और वहि प्रकोष्ठिका के शरप्रवर्ध का भंग

मोटरकार को चालू करते समय हैंडिल के पीछे मार देने (backfire) के कारण यह भंग होता है। वह अनुप्रस्थ या विखडित हो सकता है और कौलीज भंग के एक इंच ऊपर होता है। सामने कोण बन जाता है (angulation) और मृदु ऊतको को प्रत्यक्ष अभिघात के कारण तीव्र क्षति पहुंच सकती है।

ऐसे भंगों में, कूर्पर को समकोण पर आकुचित करके अग्रवाहु को मध्य-अवतानन (midpronation) की स्थिति में रखकर मणिबंध का अचलीकरण किया जाता है।


वहि:प्रकोष्ठिका के अधिवर्ध का पृथक् होना (separation of radial epiphyses)

यह असाधारण है। अस्थिभंगरेखा अनुप्रस्थ होती है और कौलीज भंग के समान दीखती है। वहि प्रकोष्ठिका के निम्न खड की अधिवर्धरेखा मणिबंधसंधि के बाहर होती है। इसकी चिकित्सा के उत्तम परिणाम होते हैं। विरल वार, इस आघात से वहि प्रकोष्ठिका की वृद्धि रुक जाती है और अन्त प्रकोष्ठिका की अधिक वृद्धि से मणिबंध बाहर को ओर हट जाता है जिससे माडेलुंग विरूपता (Madelung's deformity) उत्पन्न हो जाती है।

मणिबंध की नौकाभ (scaphoid) अस्थि

फैले हुए हाथ के वल गिरने से यह अस्थिभंग होता है। नौकाभ अस्थि पर रचनात्मक नस्यमजूषा (anatomical snuffbox) में वेदना, स्पर्शसहता और

सूजन होते हैं। मणिवध के प्रसारण में कठिनाई होती है। दोनों प्रकोष्ठास्थियों के शरप्रवर्धों के सिरे अपने स्थानों पर रहते हैं। एकसरे चित्र द्वारा निदान का निश्चय किया जाता है। अग्र-पश्च, पार्श्व तथा तिर्यक, तीनों दिशाओं में चित्र लेने चाहिए (चित्र 172)



चित्र 172—मणिवध का एक जटिल अस्थिभग जिसको नीकाभ-पार (transscaphoid) कहा जाता है।

चिकित्सा—हाथ का 15 अंग का पृष्ठाकुचन और अंगुष्ठ का व्यावर्तन (opposition) करके, जैसे वह पानी के गिलास को पकड़ने के समय रहता है, अचलीकरण करना योग्य है। प्लास्टर बहिःप्रकोष्ठिकागुलिका से लेकर करपृष्ठ पर करभास्थियों के शिरो तक और करतल की दूरस्थ (distal) अनुप्रस्थ वलि (crease) तक लगाना चाहिए। अंगूठे में प्लास्टर करभ-अंगुलि (meta-carpophalangeal)-सधि को ढकने के पश्चात् प्रथम अतरांगुलि (interphalangeal)-सधि तक लगाया जाय।

हाथ

करभास्थियाँ (metacarpal bones)

करभास्थियों के अस्थिभग प्रत्यक्ष आघात से होते हैं ; जिनमें दूसरी,

तीसरी, चौथी और पाँचवीं करभास्थियों के काँडग्रस्त होते हैं। वेदना, स्थानिक स्पर्शासहता, सूजन तथा हाथ के प्रयोग की अशक्तता, मुख्य लक्षण हैं। अंगुलियों को खींचने या अस्थियों के शिरो को दवाने से वेदना होती है। निदान का एकसरे द्वारा निश्चय किया जाता है। हथेली में रई की गेद रखकर या कौकअप प्लास्टर स्प्लिन्ट (cockup plaster splint) द्वारा अचलीकरण किया जाता है। अंगुलियों को शीघ्र ही चलाना प्रारम्भ करना उचित है।

प्रथम करभास्थि के आधार का अस्थिभंग (वेनेट अस्थिभंग)

वेनेट अस्थिभंग सीधे अंगुष्ठ पर आघात लगने से होता है और वीक्सिंग करने वालों में पाया जाता है। प्रायः मणिवध-करभास्थि-संधि की च्युति होती है। करतल पर स्प्लिन्ट लगाकर अथवा हस्तकौशल के पश्चात् प्लास्टर लगाकर उसकी चिकित्सा की जाती है।

अंगुल्यस्थियां

प्रथम करभास्थि में प्रायः प्रत्यक्ष आघात से अस्थिकाड का भंग होता है। करतल पर स्प्लिन्ट या हस्तकौशल के पश्चात् प्लास्टर, लगाकर इसकी चिकित्सा की जाती है।

अंगुल्यस्थियों के आधार

दूरस्थ अथवा अंतिम अंगुल्यस्थि का उसके सिर पर प्रत्यक्ष आघात से अस्थिभंग होता है, जैसे क्रिकेट की गेद पकड़ने में। हस्त-व्यापार से पुनः स्थापन के पश्चात् एल्यूमिनियम स्प्लिन्ट या प्लास्टरकास्ट में दो-तीन सप्ताह तक अंगुली रखी जाती है।

उत्तम प्रकार से ढाली हुई कास्ट के प्रयोग से, जो अंतिम अंगुल्यस्थि को अतिप्रसारित (hyperextended) और प्रथम अन्तरांगुलि (inter-phalan geal)-संधि को 60 अंश के आकुचन की स्थिति में रखे संतोपजनक परिणाम होते हैं। उच्छेदन और स्नायुओं के सुधार की आवश्यकता विरल होती है।

अधः शाखा के अस्थिभंग

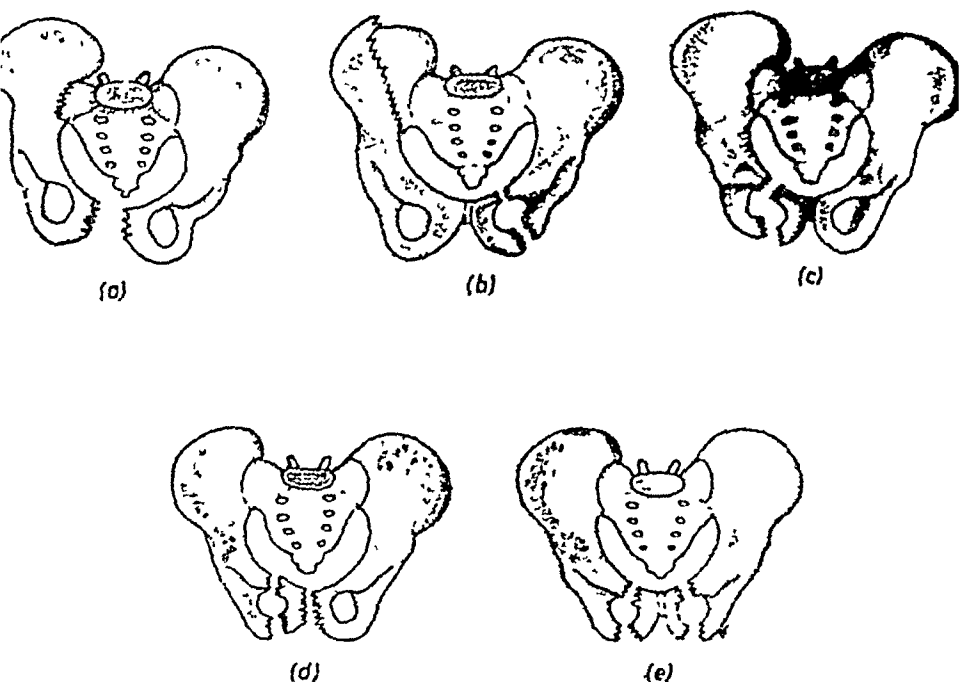
श्रोणि (pelvis)

वास्तविक श्रोणि (true pelvis) अथवा श्रोणि की किसी भी अस्थि का

भग हो सकता है।

वास्तविक श्रोणि का अस्थिभग तीव्र कुचलने (crushing) वाले आघात से होता है। वह श्रोणि के तिर्यक व्यास में हो सकता है, अर्थात्, एक ओर के गवाक्ष रन्ध्र द्वारा, जिसमें दूमरे ओर की त्रिक-श्रोणिफलक (sacro-iliac)-सधि पृथक् हो जाती है, अथवा अस्थिभग उस ही ओर हो जिस ओर सधि पृथक् हुई है।

लक्षण और चिह्न—रोगी स्तब्धता की दशा में होता है। हिलाने से उसको वेदना होती है। आघात के स्थानकि चिह्न, नील-लाछन, म्पर्गासहता, हिलाने से वेदना-वृद्धि आदि, उपस्थित होते हैं। श्रोणिगत आशय भी बहुत वार क्षत हो जाते हैं। अगुलि परीक्षा द्वारा मलाशय के विदर का व्यतिकरण (exclusion) आवश्यक है (देखो, अध्याय 14, पुरुष जननपथ)। सूत्राशय का



चित्र 173—श्रोणि के अस्थिभंग. (a) तिर्यक व्यास अस्थिभंग जिसमें जघन-सधानिका भी ग्रस्त है; (b) तिर्यक व्यास अस्थिभंग; (c) एक ही ओर दो स्थानों (places) में अस्थिभंग; (d) जघन तथा जघन-सधानिका दोनों के अस्थिभंग; (e) दोनों ओर की जघन-अस्थियों के अस्थिभंग।

भी विदर हो सकता है (देखो, अध्याय 13, मूत्रपथ) ।

चिकित्सा—पूर्ण शैयाविश्राम आवश्यक है । मूत्राग्नय विदर का सन्देह होने पर रोगी को मूत्रत्याग से रोक देना चाहिए । श्रोणि-आघात की चिकित्सा से पूर्व मूत्रमार्ग-विदर की चिकित्सा आवश्यक है । श्रोणि के अस्थिभग की चिकित्सा श्रोणि पर पट्टी लपेट कर दोनों ओर 'वालुका थैलिया' (sand bags) लगाकर की जाती है । यदि आवश्यक हो तो पट्टी पर प्लास्टर की कास्ट भी लगाई जा सकती है । प्रायः ये अस्थिभग भलीभांति जुड़ जाते हैं और तीन मास पश्चात् शनै-शनै उन पर भार डालना प्रारम्भ किया जा सकता है । श्रोणि के अस्थिभगो में विस्थापन दूर करने के लिए (पुन स्थापन) श्रोणि-लटकन (pelvic sling) या स्लिंग का प्रयोग किया जा सकता है । जघन-संधानिका (symphysis pubis) के पृथक् होने पर प्लास्टर स्वस्तिका (plaster spica) लगाना आवश्यक है ।

अस्थियां

श्रोणिफलक (ilium)—गिखा (crests) अथवा फलक या पक्ष (ala), किसी का भी प्रत्यक्ष आघात से अस्थिभग हो सकता है । कोई विस्थापन नहीं होता । शैया विश्राम तथा श्रोणि पर आसजी प्लास्टर 8 सप्ताह तक लगाकर रखना पर्याप्त है ।


कभी-कभी अग्रोर्ध्व श्रोणिफलक कटक (ant. sup iliac spine) दीर्घतमा (sartorius) पेगी द्वारा खिंचकर पृथक् हो जाता है । ऊरु का आकुचन करके केवल आसजी प्लास्टर का प्रयोग पर्याप्त है ।

जघनास्थि (pubic bone)—इस अस्थि का स्वतः या अन्य अस्थियों के साथ, अस्थिभग हो सकता है । कभी-कभी प्लास्टर द्वारा अचलीकरण आवश्यक हो सकता है ।

त्रिकास्थि (sacrum)—त्रिकास्थि का अस्थिभंग तीव्र प्रत्यक्ष अभिघात के कारण हो सकता है और साथ ही त्रिक नाड़िया भी क्षत हो सकती है जिससे मूलाधार (perineum) सवेदनाहीन हो जाता है । अस्थिखंडो के विक्षेप विस्थापन पर मलाशय स्थित अगुलि द्वारा उनका पुन स्थापन आवश्यक हो सकता है ।

अनुत्रिकास्थि (coccyx)—अनुत्रिकास्थि का अस्थिभग नितंबो के बल गिरने अथवा प्रसव से हो सकता है । बैठने में कठिनाई तथा मलत्याग या चलने में वेदना होती है । स्पर्शसहता और विरूपता के अतिरिक्त मलाशय

द्वारा विस्थापित अनुत्रिकास्थि को प्रतीत किया जाता है। तीव्र अवस्था में शैया-विश्राम चिकित्सा है। मलाशय में अगुलि प्रविष्ट करके उसका पुनःस्थापन किया जाता है। तीन-चार मप्ताह में लक्षण जाते रहते हैं। वेदना बनी रहने पर 1 प्रतिगन प्रोकेन विलयन का अन्त सचरण लाभदायक होता है। कभी-कभी कई माम पश्चात् अनुत्रिकास्थि में वेदना फिर से होने लगती है, (coccydynia)। प्रोकेन के स्थानिक इंजेक्शनो द्वारा सरक्षी चिकित्सा की जाती है। अनुत्रिकोच्छेदन का परामर्श नहीं दिया जाता।



चित्र 174—श्रोणि के बहुल अस्थिभंग; नितम्ब के मध्य की ओर संधिच्युतिरहित।

उलूखल (acetabulum)

इसमें दो प्रकार के अस्थिभंग होते हैं : नितम्ब संधि की पृष्ठ संधिच्युति के साथ उलूखल के पृष्ठ ओष्ठ या परिसर का अस्थिभंग ; और रोगी के नितम्ब के बल गिरने में मुख्य उलूखल का अस्थिभंग। गिरने की तीव्रता में उलूखल के तल (floor) के अस्थिभंग के साथ ऊर्वरिज के सिर की पृष्ठ संधिच्युति भी हो सकती है (चित्र 174)। उलूखल के तल की अममानता जानने के लिए सदा

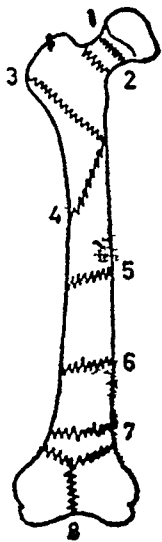
मलाशयपरीक्षा करनी चाहिए ।

चिकित्सा—दीर्घ अक्षीय अस्थि कर्षण (long axis skeletal traction), हस्तकौशल (manipulation), और प्लास्टर-अचलीकरण द्वारा चिकित्सा की जाती है ।

ऊर्वस्थि की ग्रीवा

ये आघात सभी वयों के व्यक्तियों में हो सकते हैं, किन्तु वृद्धावस्था में अधिक होते हैं (चित्र 175) ।

वर्गीकरण—ऊर्वस्थि की ग्रीवा में निम्न अपवर्तन (abduction) और अभिवर्तन (adduction) अस्थिभंग होते हैं (चित्र 176) ।



चित्र 175. ऊर्विका के अस्थि-भंग . (1) ग्रीवा का अवशीर्ष (subcapital) अस्थिभंग, (2) ऊर्विका का अस्थिभंग—आधारी, (3) शिखर—कपार, (pecterochanteric) अस्थिभंग, (4) प्रकांड के ऊर्ध्व तृतीयांश का सर्पिल अस्थिभंग, (5) प्रकांड का अनुप्रस्थ अस्थिभंग, (6) कांड के निम्नतृतीयांश का अस्थिभंग, (7) अधिस्थलक अस्थिभंग, (8) अन्तरशिखरक T-आकार का अस्थिभंग, जिसमें जानुसंधि भी ग्रस्त है ।

ऊर्वस्थि की ग्रीवा के अपवर्तन अस्थिभंग (abduction fractures)

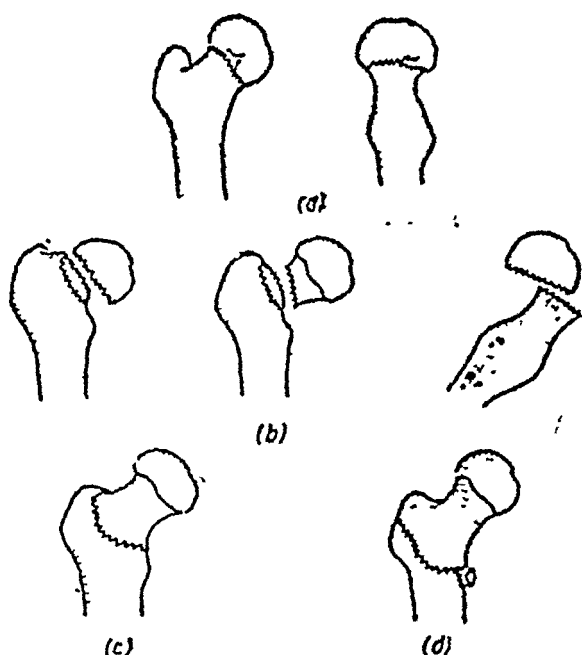
ये वृहत् शिखरक पर गिरने से और प्रायः अन्तर्घट्टित होते हैं ; अन्तर्घट्टन दृढ हो या अदृढ । अन्तर्घट्टित अस्थिभंगों की चिकित्सा प्लास्टर-अचलीकरण से की जाती है । अल्प वय वालों में और यदि अन्तर्घट्टन दृढ न हो, तो कितने ही विद्वान् आन्तरिक स्थिरीकरण (internal fixation) उत्तम समझते हैं ।

ऊर्वस्थि की ग्रीवा के अभिवर्तन अस्थिभंग (adduction)—अभिमुख्य, अधःगिर (subcapital); अथवा पार्श्व, पारग्रीवा (transcevic) और

आधारी (basal) हो सकते हैं।

पौवेल (pauwel) का वर्गीकरण

अस्थिमंगरेखा की तिर्यकता के कारण कभी-कभी यह निश्चय करना कि अस्थिभग अभिमध्य है या पार्श्व अमम्भव हो जाता है। उस कारण पौवेल ने



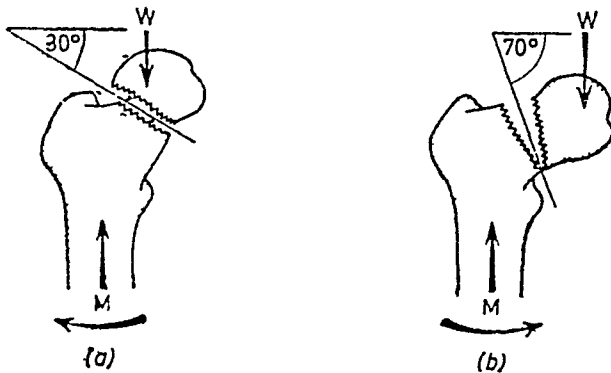
चित्र 176—ऊँविका के अस्थिभग, (a) अपावर्तन, (b) अभिवर्तन, (c) अन्तराधिखरक और (d) शिखरकपार।

अस्थिभगरेखा क्षैतिज रेखा के साथ जो कोण बनाती है उसी कोण के अनुसार इन अस्थिभगों का वर्गीकरण किया है तथा भ्रजक बल (shearing force) और गुरुत्व (gravity) की धारणा (concept) का प्रतिपादन करने का भी उद्योग किया है, जो संयोजन में सहायक या बाधक हो सकते हैं।

पौवेल ने अस्थिभगरेखा और क्षैतिज रेखा के बीच के कोण को तीन सवर्गों (category) में बाटा है—20 से कम अंश के कोण, 30-70 अंश के कोण और 70 से अधिक अंश के कोण। (चित्र सं० 177)

प्रथम सवर्ग में अपवर्तन अन्तर्घट्टित वहिर्नत प्रकार के अस्थिभग (abduction impacted valgus type fracture) है और दूसरे और तीसरे

संवर्गों में अभिवर्तन अस्थिभग है। प्रथम सर्ग में वृहत् कटिलम्बनी पेशी का खिंचाव (pull) अन्तर्घट्टन में सहायता करता है और यदि गुरुत्व के विघट्टनकारी बल (disimpacting force) का निराकरण किया जा सके तो संतोपजनक संयोजन अवश्य होगा।



चित्र 177—ऊर्विका की ग्रीवा के अस्थिभगो का पौवेल (Pouwel) का वर्गीकरण, (a) अपावर्तन अस्थिभग; अन्तर्घट्टन की प्रवृत्ति (b) अभिवर्तन अस्थिभग—कर्तनभार (shearing strain), अस्थिभग रेखा की तिर्यक्ता (obliquity) नोट करो।

दूसरे और तीसरे सर्गों में गुरुत्व और पेशीआकर्ष के विरोधी बल खंडो को पृथक् करने में सहायक होते हैं जिसका परिणाम अस्थिभग में (खंडो का) असंयोजन होता है।

चिकित्सा—ऊर्वस्थि की ग्रीवा के अस्थिभगो की सर्वोत्तम चिकित्साविधि आभ्यन्तर स्थिरीकरण (internal fixation) है। उनकी चिकित्सा सतत कर्षण (continuous traction) से या व्हिटमैन (Whitman's plaster) प्रकार के प्लास्टर से अचलीकरण से भी की जा सकती है।

आभ्यन्तर स्थिरीकरण स्मिथ-पिटर्सन कील (Smith Petersen nail) अथवा उसके किसी रूपांतर द्वारा किया जाता है। इस कील में तीन ओर से फलक निकले रहते हैं जो कील के शिर तक जाते हैं और शिर को घूमने नहीं देते। आभ्यन्तर स्थिरीकरण के पूर्व सतत कर्षण द्वारा अस्थिखंडो के ठीक-ठीक सम्यक् पुनस्थापन का निश्चय कर लेना चाहिए, ऊर्ध्वाधर (vertical) अस्थिभगरेखा को क्षैतिज (horizontal) रेखा बना देना उपयुक्त है जिससे दूरस्थ अस्थिखंड से शिर अपेक्षतः वहिर्नत (valgus position) स्थिति में

आ जाय और खंड अन्तर्घट्टित हो जायें । यह सामान्य मवेदनाहरण में विकलांग मेज (orthopaedic table) पर ही करना उत्तम है । अग्र-पश्च और पार्श्व दिशाओं में लिए हुए गेजसरे चियों द्वारा पूर्ण पुनःस्थापन का निश्चय कर लेना अनिवार्य है । कील को प्रविष्ट करने में पूर्व एक मार्ग-दर्शक (guide) तार को भीतर डाला जाता है और उसकी स्थिति का गेजसरे द्वारा निश्चय कर लिया जाता है । तब एक कील, जिसके मध्य में समस्त लम्बाई में एक छेद (केन्यूला की भांति) होता है, उस तारपर पहिनाकर उपयुक्त स्थिति में अस्थि में प्रविष्ट की जाती है । कील का आदर्श स्थिति में स्थापन निम्न बातों से जाना जाता है — कील अस्थिग्रहों को दृढ़ता में पकड़ ले; अस्थिभंग का आदर्श पुनःस्थापन, खंडों का अन्तर्घट्टन और पिन का ओर्वी अस्थिपट्टिका (calcar femorale) के सम्पर्क में रहना ।

सतोपजनक चिकित्सा के पश्चात् शीघ्र ही रोगी को चलना-फिरना आरंभ करवाया जाता है ।

ऊर्ध्वस्थि की ग्रीवा के भंगों के उपद्रव

शिर का रक्तवाहिकाहीन परिगलन (avascular necrosis of head)

शिर में रक्त मुख्यतया अभिमध्य ओर्वी परिवेष्टक धमनी (medial femoral circumflex art.) की पश्चोर्ध्व (posterosuperior) और पश्च-अध. (posterior-inferior) शाखाओं से पहुंचता है । वे प्रायः अस्थिभंगजनक अभिघात से फट जाती हैं जिससे यह प्रमुख उपद्रव उत्पन्न होता है । ऐसनरे में यह उपद्रव पास के क्षेत्र की रचना की अपेक्षा शिर की बड़ी हुई घनता (density) से मालूम होता है । ज्यों-ज्यों दशा बढ़ती है घनता बढ़ती चली जाती है और बड़ी-बड़ी अवोपास्थि-पुटियों (subchondral cysts) के बन जाने के कारण शिर के टुकड़े-टुकड़े हो जाते हैं । कितने ही रोगियों में अस्थिभंग नहीं जुड़ता और दशा के बहुत बढ़ जाने पर ग्रीवा का पूर्ण अवशोषण हो जाता है और एक छोटा काठिन्यकृत (sclerosed) शिर रह जाता है; इस सब का एक अन्तिम परिणाम अस्थिर नितंबसंधि होता है ।

असंयोजन (non-union)

अस्थिभंग के अपर्याप्त और अनुचित अचलीकरण का परिणाम यह उपद्रव होता है । कभी-कभी यह कील लगाने से भी हो जाता है ।

नितंब का अस्थिसंधिशोथ (osteoarthritis)

अनेक रोगियो मे, उत्तम विरोहण होने पर भी सधि मे परिवर्तन हो जाते है जिनसे सधि मे वेदना होती रहती है ।

चिकित्सा—अस्थिभग के असयोजन की सर्वोत्तम चिकित्सा, जब गिर जीवित रहने योग्य हो, मैकमरे-अस्थिछेदन (McMurry osteotomy) द्वारा है, जो अन्तराशिखरक विकर्मक अस्थिछेदन (intertrochanteric defunctioning osteotomy) है, अथवा अस्थिनिरोपण से की जाती है ।

रक्तहीनताजन्य परिगलन की चिकित्सा इस पर निर्भर करती है कि ऊर्वस्थि के शिर को कितनी क्षति पहुच चुकी है । यदि साथ मे असयोजन भी है तो एक एकिलिक या स्टेनलेस स्टील के प्रोस्थीसिस (ऊर्वस्थि गिर) से प्रतिस्थापन-सधिसंधान (replacement arthroplasty) उपयुक्त रोगियों मे किया जा सकता है ।

ऊर्वस्थिका पारशिखरक अस्थिभंग (perthrochanteric fracture of the femur)

पारशिखरक अथवा अन्तराशिखरक अस्थिभग ऊर्वस्थि के उर्ध्व प्रान्त का अस्थिभग है जो शिखरको के क्षेत्र मे होता है । ग्रीवा के भंगो की अपेक्षा ये और भी अधिक वृद्धावस्था वाले व्यक्तियो मे होते है । अस्थिभगरेखा तिर्यक होती है जो गिखरक खात (trochanteric fossa) से लघु गिखरक के ऊपर या नीचे काड तक चली जाती है । कितनो ही मे लघु गिखरक अपदारित (avulsed) होकर एव पृथक् अस्थिखड के समान पडा रहता है । आघात शिखरक पर गिरने से होता है । स्थानिक नील-लाछन, अति बाह्यविवर्तन, स्पर्गासहता और वृहद गिखरक के क्षेत्र मे उभार, नैदानिक लक्षण है । इस अस्थिभग के परिणाम-रूप नितव अन्तर्नत (coxavara) हो जाता है तथा विगेप लघुता (shortening) उपस्थित हो सकती है ।

चिकित्सा—स्मिथपिटर्सन कीलद्वारा खडो का अचलीकरण किया जाता है तथा ऊर्वस्थि काड के साथ एक प्लेट द्वारा जोड भी दिया जाता है । सतत कर्षण भी, चिकित्सा की एक प्रमुख और उपयोगी विधि है । अतर्जधिका की गुलिका प्रदेश द्वारा एक पिन डालकर उसके द्वारा अस्थिकर्षण किया जाता है और अग को ब्रौन स्प्लिन्ट के बूलर (Bohler) रूपान्तर मे रखा जाता है ।

ऊर्वस्थि का कांड (shaft of the femur)

इनको ऊर्व्व तृतीयाग (अवशिखरक, subtrochanteric), मध्य तृतीयाग

और अध तृतीयांश (अधिस्यूलक, supracondylar) के अस्थिभंगों तथा बालकों में अभिवर्धन के पृथक् होने में वर्गीकृत किया जा सकता है। अस्थिभंग-रेखा अनुप्रस्थ तिर्यक या सर्पिल हो सकती है। अस्थिभंग विन्यस्त हो सकता है।

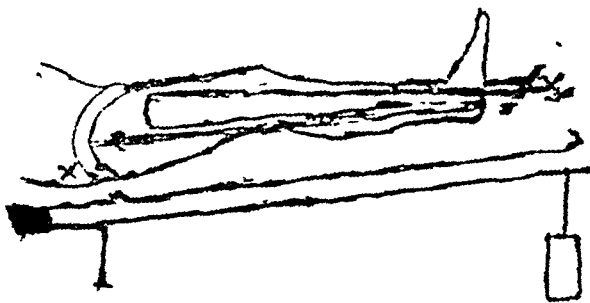
अवशिखरक भंगों में बृहत् कटि लम्बनिका (psoas major) पेशी की अवरोधित क्रिया ऊर्ध्व खंड का आकुंचन, अपावर्तन (flexion) और बाह्य विवर्तन (external rotation) या घूर्णन कर देती है, और बृहत् अभिवर्तिका (adductor magnus) तथा अन्य अभिवर्तिकायें दूरस्थ (निम्न) खंड को अभिमध्य ओर खींचती हैं। ऊर्ध्व खंड का नियंत्रण कठिन होता है; इस कारण चिकित्साकाल में पूर्ण सावधान न होने से कुमयोजन परिणाम हो सकता है।

मध्यतृतीयांश के अस्थिभंग प्रायः अनुप्रस्थ या तिर्यक होते हैं। साधारणतया पेशियों के अनुदैर्घ्य दिशा में खिंचाव से खंड एक दूसरे पर चढ़ जाते हैं (overriding) किन्तु कोणीय विरूपता बहुत कम होती है।

अधिस्यूलक अस्थिभंगों में जघापिण्डिका (gastrocnemius) की क्रिया से दूरस्थ (निम्न) खंड आकुंचित हो जाता है। निम्नखंड की तीव्र ऊर्ध्व धारा से जानुपृष्ठ-धमनी क्षत हो सकती है और निकटस्थ (ऊर्ध्व) खंड चतुर्धरिका (quadriceps) को घेद्य हो सकता है।

सामान्यतया कांड के अस्थिभंगों का उत्तम संयोजन हो जाता है। अनुपयुक्त चिकित्सा से पेशियों के प्रबल खिंचाव के कारण कोणीय विरूपता या लघुता हो सकती है।

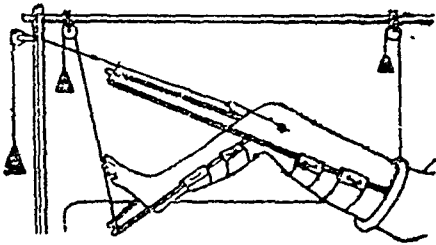
चिकित्सा—निम्नलिखित विधियों से चिकित्सा की जाती है; प्रत्येक विधि का अपना-अपना विशेष लाभ है।



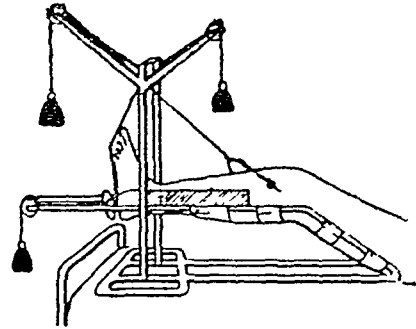
चित्र 178—टोमस जानु स्प्लिन्ट द्वारा त्वचा-कर्षण। शैया का पायता 12 इंच लकड़ी के एक ब्लाक पर उठा दिया गया है, सिरहाना नीचा है जिससे शरीर के भार द्वारा प्रतिकर्षण (countertraction) होता रहे।

स्थिर कर्षण (fixed traction) (चित्र स० 178) का अस्थि अथवा त्वचा-कर्षण के साथ टोमस स्प्लिन्ट में उपयोग किया जा सकता है। टोमस स्प्लिन्ट के ऊपर के घेरे के द्वारा, जो आसनगुलिका (ischial tuberosity) पर दबा रहता है, प्रतिकर्षण (countertraction) हो जाता है। जानु के नीचे एक गद्दी लगाने से ऊर्वस्थि के कांड की अग्रवक्रता बनी रहती है। सामान्य सवेदनाहरण करके हस्त-कौशल द्वारा अस्थिभंग का पुनः स्थापन करने के पश्चात् अंग का स्प्लिन्ट में अचलीकरण किया जाता है। यह विधि बालको में त्वचा-कर्षण के समय विशेष उपयोगी है। कर्षण के बल को, प्रतिदिन रस्सी को ढीला करने या खींचने से, आवश्यकतानुसार घटाया बढ़ाया जा सकता है।

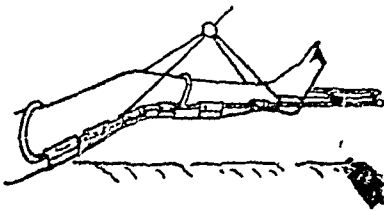
उपयुक्त संतत कर्षण (continuous traction) के लिए जानु के आकुचन के हेतु बोलर-ब्रोन स्प्लिन्ट (चित्र 179) अथवा टोमस स्प्लिन्ट जिसमें पिटर्सन फ्रेम (चित्र 180) लगा हो, प्रयोग किया जा सकता है। सतत संतुलित कर्षण (चित्र 181) से अत्युत्तम सरेखण प्राप्त किया और बनाये रखा जा सकता है।



(a)

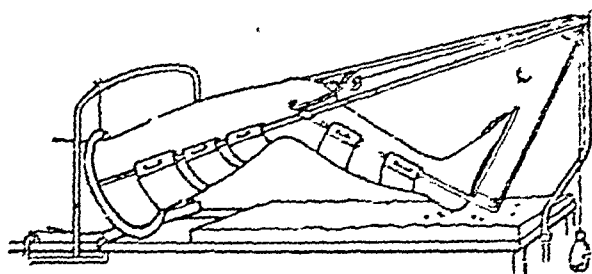


(c)

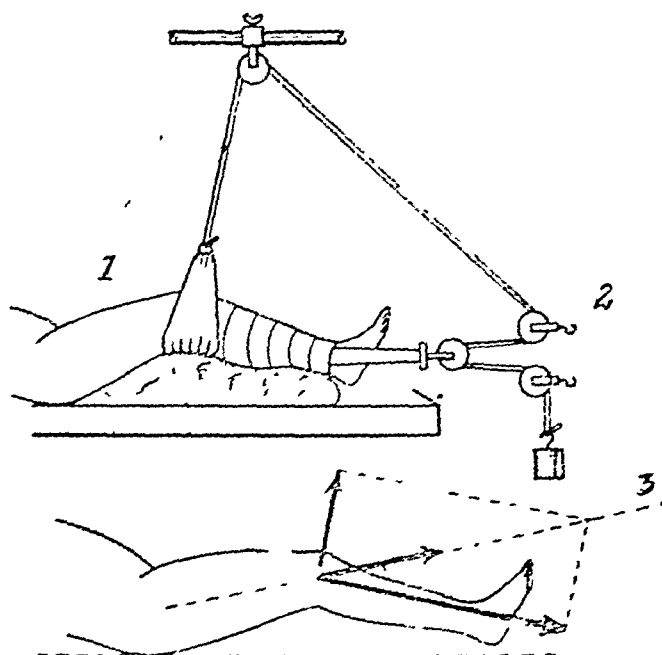


(b)

चित्र 179—ऊर्विका के कांड के अस्थिभंग; (a) टोमस के जानु-स्प्लिन्ट से, जिसमें जानुधारक अंग (kneecage) लगा है, स्थूलकों द्वारा अस्थिकर्षण (skeletal traction); (b) हौजिन स्प्लिन्ट का प्रयोग (c) ब्रौन स्प्लिन्ट से, अन्तर्जंघिका के गंडकों द्वारा अस्थिकर्षण, कांड के निम्न तृतीयांग के अस्थिभंग में।



चित्र 180—पिअर्सन स्थातर (modification) लगे हुए टोमस स्प्लिन्ट द्वारा अस्थिकर्षण ।



चित्र 181—मनुलित कर्षण (balanced traction) की विधि; दो धिरनियो के प्रयोग द्वारा । स्प्लिन्टों की अनुपस्थिति से रोगी की मुश्रूपा मतोपजनक होती है ।

बालकों में सामान्य मवेदनाहरण करके हस्तकोगल से अस्थिमग का पुनः स्थापन करने के पश्चात्, पैरिस प्लास्तर द्वारा अचलीकरण अत्युत्तम विधि है, या तो प्रारम्भिक त्रिकिन्मा के रूप में या तीन-चार सप्ताह तक स्थिर या संतत कर्षण करने के पश्चात्, उमका प्रयोग किया जा सकता है ।

विवृत (open) पुनःस्थापन और आम्यन्तर स्थिरीकरण वयस्को में ऊर्ध्व तृतीयांश के अस्थिभंगों की चिकित्सा की सर्वोत्तम विधि है। कुशर (Kuntscher) अन्तरामज्जा-कील (intermedullary nail) अथवा उसका कोई ह्पान्तर प्रयोग किया जा सकता है। खंडो को स्थिर करने की पश्चात् रोगी को शीघ्र ही चलाना चाहिए तथा नितव और जानु के व्यायाम कराने प्रारम्भ कर देने चाहियें।

वालको मे उनकी आयु के अनुसार चिकित्साविधि का प्रयोग किया जाता है। बहुत छोटे बच्चो मे ब्रायन्ट (Bryant) की कर्पणविधि का प्रयोग किया गया है। इसमे गैया के ऊपर लगे हुए फ्रेम से दोनों अधरागो को लटकाकर इतना ऊर्वाधर कर्पण किया जाता है कि श्रोणि गैया से तनिक उठी रहती है। प्रतिकर्पण (countertraction) स्वयं शरीर के भार द्वारा होता है। अधिकतर रोगियों मे अस्थिखंडो का प्रसामान्य सरेखण प्राप्त हो जाता है और तीन या चार सप्ताह के पश्चात् पैरिस प्लास्तर से अचलीकरण किया जा सकता है; जब तक सर्पिडन (consolidation) न हो जाय तब तक उसको लगाये रखा जाता है। अधिक वय वाले वालको मे टोमस स्प्लिन्ट द्वारा स्थिर कर्पण किया जा सकता है।

सामान्य सवेदनाहरण करने के पश्चात् पुनःस्थापन करके नाभि से पांव तक प्लास्तर अचलीकरण किया जाता है तथा दूसरी (स्वस्थ) ओर के ऊरके ऊर्ध्व तृतीयांश को भी प्लास्तर मे ले लेते है; इसके सतोपजनक परिणाम होते है।

अधिस्थूलक अस्थिभंग (supracondylar fractures)

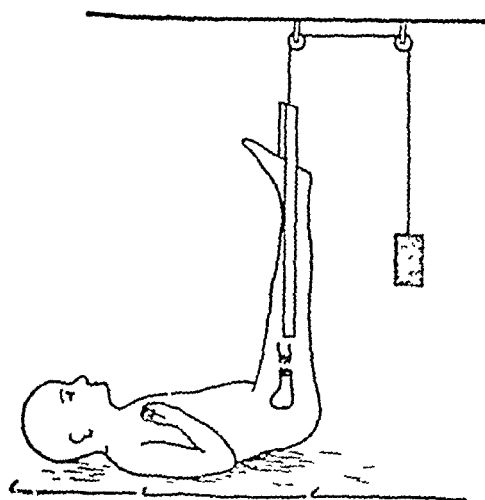
अधिस्थूलक अस्थिभंगो (चित्र 175, 183) की चिकित्सा वूलर-वौन स्प्लिट मे अन्तर्जघिका गुलिका द्वारा अस्थि कर्पण करके की जाती है। विवृत पुनःस्थापन और प्लेट या कील द्वारा स्थिरीकरण के बहुत सतोपजनक परिणाम हुए है।

अनेकवार जानुसधि कडी हो जाती है, इस कारण उसकी कार्यक्षमता की पुनः प्राप्ति के सवध मे अपना सतर्क मत प्रकट करना चाहिए।

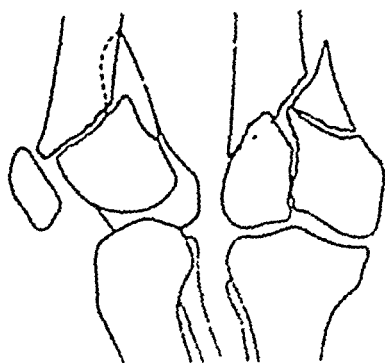
निम्न अधिवर्ध (epiphysis) का पृथक् होना

यह वालको मे होने वाला विरल आघात है; बहुधा उसके साथ जानुपृष्ठ-

वाहिकाओ (popliteal vessels) और पार्श्व जानुपृष्ठतंत्रिका (lateral popliteal nerve) को क्षति पहुँच जाती है।



चित्र 182



चित्र 183

चित्र—182 वालको के ऊर्विका कांड के अस्थिभंगो की चिकित्सा के लिए ब्रायन्ट कर्षण (Bryant's traction) विधि : नितम्ब्रो को जिम प्रकार झैया से उठाया गया है वह नोट करने योग्य है

चित्र 183—ऊर्विका के निम्न प्रान्त के अन्तरास्थूलक तथा अधि-स्थूलक अस्थिभंग।

चिकित्सा—कर्षण और पुनःस्थापन यथासंभव शीघ्र होने चाहिये जिसमें कोश (gangrene) और जघापेणियों का सकोच (contracture) न होने पाये।

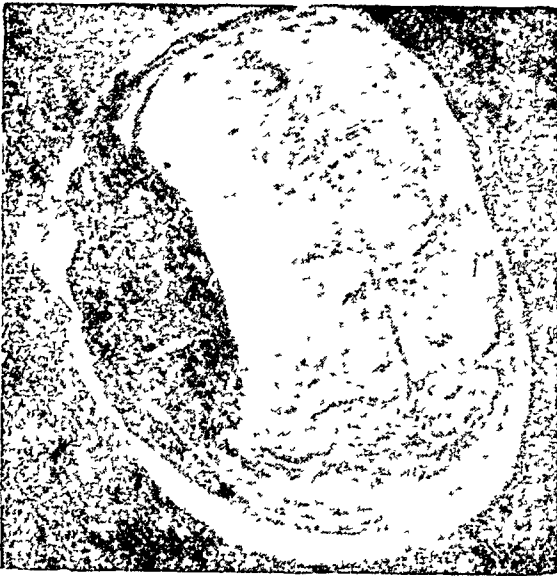जानुका (patella)

जानुका के अस्थिभंग गिरने से प्रत्यक्ष आघात के कारण या बैठे होने पर सीधी चोट लगने से होते हैं। पूर्ण अस्थिभंग में जानु सधि में निःसरण (effusion) होता है।

चतुःशिरस्का पेशी के अकम्मात सकोच के कारण अप्रत्यक्ष आघात से होने वाले अस्थिभंग की रेखा अनुप्रस्थ होती है। यदि खड पृथक् हो जाते हैं तो चतु शिरस्का का कडरावितान दोनों के बीच में आकर असयोजन का कारण होता है।

ये लक्षण हो सकते हैं। रोग के मद्दु रूप में केवल अल्पकालीन शिरचकराना (giddiners) हो सकता है। रोगी कुछ मिनट से लेकर कुछ घंटों में पूर्ण स्वस्थ हो जाते हैं। वमन हो सकता है। यदि अल्पतम रक्तस्राव भी उपस्थित हो तो रोग, सघट्टन की अपेक्षा अधिक गभीर है।

नील (Contusion), निष्पेष, कुट्टज—ये एक या अधिक हो सकते हैं और किसी भी क्षेत्र में हो सकते हैं। अभिघात के विपरीत ओर उसी स्थिति में मस्तिष्क की क्षति 'कौन्ट्रेकूप' (contre coup) क्षति कही जाती है। पृष्ठ पर की क्षति से अघ्राणता (anosmia), अगघात (paralysis) वाचाघात (aphasia), अर्धदृष्टिता (hemianopia) अथवा प्रान्तस्था (केन्द्रजग्य)-अधता (cortical blindness) उत्पन्न होते हैं। विकृत्यनुसार (pathologically) ऊतको का फटना और रक्तस्राव के सूक्ष्मदर्शी क्षेत्र देखे जाते हैं।



चित्र 197—दृढतानिकावाह्य रक्तस्राव। दृढतानिका के बाहर रक्त का बड़ा थक्का स्थित है।

विदारण (Lacerations)—विदारण नील या लाछन के समान ही होते हैं किन्तु अधिक गभीर होते हैं।

यह स्मरण रखना चाहिये कि नील लाछन और विदारण के लक्षण, जिनमें वैकृत परिवर्तन होते हैं, सघट्टन के लक्षणों पर अध्यारोपित हो जाते हैं।

आरोग्यलाभ के पूर्व कभी-कभी अभिघातज प्रलाप (traumatic delirium) की एक अवस्था होती है जब भ्रान्ति और वेचैनी होती है। नील लालन और विदारण के होने पर अभिघातज प्रलाप के साथ बहुधा प्रमस्तिष्कक्षोभ या उत्तेजना (cerebral irritability) के लक्षण—शिरोवेदना, चिड़चिड़ापन, प्रकाश-भीति (photophobia), शिर चकराना, जी मिचलाना, वमन, वेचैनी और आक्षेप (convulsion) भी होते हैं।

रक्तस्राव (Haemorrhages)—रक्तस्राव केवल विदुरूप (petechial) या विस्तृत, एक या अधिक (एकल या बहुल), तत्कालिक या विलंबित हो सकता है। वह दृढतानिकाबाह्य (extradural), अवदृढतानिकीय (subdural), अवअरकनाडडीय (subarachnoid) अथवा अन्तःप्रमस्तिष्कीय (intracerebral) हो सकता है।

तीव्र अधिदृढतानकीय या दृढतानिका-बाह्य रक्तस्राव (Acute epidural or extradural haematoma)

रेखाकार अस्थिभग जो शखास्थि की तानिका (मस्तिष्कावरण)-खातिका (meningeal groove) को पार करता है मध्य तानिका-धमनी (middle meningeal artery) को अथवा उसकी किसी शाखा को विदीर्ण कर सकता है जिससे तानिकाबाह्य रक्तस्राव होता है। प्रायः इतिवृत्त अभिलक्षक होता है जिससे निदान किया जा सकता है। शिर आघात से अचेतन हुआ रोगी कुछ समय के लिए चेतना लाभ करता है, किन्तु फिर अचेतन हो जाता है और सन्यास (coma) की दशा हो जाती है। यह चैतन्य रहने का काल चेतना-अन्तराल (lucid interval) कहलाता है और कुछ मिनट से घंटों तक हो सकता है। रोगी को शिरोवेदना हो सकती है। धमनी से रक्त की अतिमात्रा के निकलकर वहाँ एकत्र हो जाने से अवकाश में स्थित एक प्रसारी (expanding) क्षति के-से, अर्थात् सपीडन (compression) के-से लक्षण उत्पन्न हो जाते हैं। सम्पीडन से निद्रालुता (drowsiness) के लक्षण होते हैं जो गम्भीर होकर सन्यास बन जाती है; दूसरे ओर की शरीरार्ध की दुर्बलता बढ़कर अर्धगघात (hemiplegia) हो जाती है—दुर्बलता, जो प्रायः मुख पर से प्रारम्भ होती है, ऊर्ध्व शाखा में फैल जाती है और फिर अधराग को ग्रस्त करती है; आघात की ओर के नेत्र के तारे का विस्फार होने लगता है तथा प्रकाशप्रतिवर्त (light reflex) का ह्रास होता है। प्रायः हृदय की मन्दगति (bradycardia) होती है; वमन, बढ़ती हुई रक्तदाब और चीन-स्टोक

श्वसन होते हैं। अधागघात की ओर के गम्भीर प्रतिवर्तों की अभिवृद्धि होती है, गुल्फ अवमोटन (ankle clonus) और अँगुलि चिह्न (toe sign) बढ़ जाते हैं। प्रमस्तिष्क मेरुतरल का तनाव बढ़ सकता है और वह रक्तस्राव हो सकता है।

चिकित्सा—केवल चिकित्सा सर्जरी है और यथासम्भव शीघ्र करनी चाहिए। अवशख अन्वेषण (subtemporal exploration) से रक्त और रक्तातंच (bloodclot) का पता लगता है। आतंच का अपहरण सहज में हो जाता है और रक्तस्राव रोक दिया जाता है।

चिरकालीन दृढतानिकावाह्य हीमेटोमा-रक्तगुल्म (chronic extradural haematoma)

जब तानिकावाह्य रक्तस्राव धीरे-धीरे होता है तो सपीड़न के लक्षण और चिह्नों को प्रकट होने में कई सप्ताह लग जाते हैं।

अवदृढतानिका रक्तस्राव (Subdural haemorrhage)

यह स्मरण रखना चाहिए कि दृढतानिका का वाह्य रक्तस्राव धमनी से होता है, किन्तु अवदृढतानिका का रक्त स्राव शिरीय होता है। मस्तिष्क के त्वरण (acceleration) और मन्दन (deceleration)-आघातो से अवदृढतानिका-अवकाश में फँसी हुई शिराये विदीर्ण (tear) हो जाती है। अवदृढतानिका-रक्तस्राव रेखाकार अस्थिभंगों में दृढतानिका के शिरानालों के फटने से भी हो सकता है। यह भी स्मरण रखना आवश्यक है कि मस्तिष्कप्रान्तस्था के नील लॉछन और विदरणों से भी अवदृढतानिका-अवकाशों (subdural spaces) में रक्तस्राव हो सकता है।

अवदृढतानिका-रक्तगुल्म तीव्र (acute) और चिरकालीन (chronic) हो सकते हैं, तीव्र रक्तगुल्म आघात के पश्चात् तुरन्त बन जाते हैं; चिरकालीन रक्तगुल्म को प्रकट होने में तीन-चार सप्ताह लगते हैं।

तीव्र अवदृढतानिकारक्तगुल्म (Acute subdural haematoma)—तीव्र अवदृढतानिका-रक्तगुल्म बहुधा विसरित (diffuse) होता है जो दोनो गोलार्धों में फैला होता है और मस्तिष्क-विदरण (laceration) के कारण होता है। 'कोन्ट्रेक्चर' आघात बहुत होते हैं। निश्चित स्थान निर्धारण बहुत कठिन है। शोफ शीघ्र ही प्रकट होकर अन्तःकपाली दाव और क्रियात्मक अपविन्यास

(functional derangement) को और भी बढ़ा देता है। सर्जरी द्वारा नियंत्रण प्रायः संभव नहीं होता।

चिरकालीन अवदृढतानिकारक्तगुल्म (Chronic subdural haematoma)—चिरकालीन रक्तगुल्म स्पष्ट शिर आघातों से या उनके बिना भी हो जाता है। अतः कपाली न्यून दाब (low intracranial pressure) और अक्षिविम्बशोफ (papilloedema) दोनों एक साथ हो सकते हैं। ऐसे रोगियों में दृष्टि-तंत्रिका (optic nerve) के पिधान में रक्तस्राव के कारण अक्षिविम्बशोफ होता है। कभी-कभी रक्तगुल्म को निकाल देने के पश्चात् मस्तिष्क फिर नहीं फैलता जिसका कारण प्राथमिक निर्जलीभवन होता है। ऐसे रोगियों में कुछ व्यवहारसम्बन्धी परिवर्तन हो जाते हैं जिसका कारण स्वयं मस्तिष्क का निर्जलीभवन या उसमें रक्तसंचार का मन्द हो जाना होता है। चिरकालीन रक्तगुल्म के रोगियों में बहुधा ये दोनों बातें पाई जाती हैं।

चिरकालीन रक्तगुल्म की उत्पत्ति में घटनाचक्र रक्तस्राव से आरम्भ होता है जिसके पश्चात् मस्तिष्क का निर्जलीभवन और सकुचन (shrinkage) होता है; इससे दोनों ओर के निलयों (ventricles) का विस्फार होता है। सकुचन का कारण मन्द हुआ मस्तिष्क रक्त संचार है जो कदाचित् केन्द्रीय अपविन्यस्त वाहिकातान (centrally deranged vascular tone) के कारण उत्पन्न होता है। विशेषता यह है कि अवदृढतानिका-रक्तगुल्म को उत्पन्न करने वाले ये सब कारण उत्क्रमणीय (reversible) हैं। यदि हीमेटोमा का शीघ्र ही अपहरण कर दिया जाय तो वे जाते रहते हैं।

अवअरकनाइड और अन्तः-प्रमस्तिष्क रक्तस्राव

(Subarachnoid and intracerebral haemorrhage)

ये दोनों प्रकार के रक्तस्राव जो शिर के आघातों में होते हैं वास्तव में मस्तिष्क के विदारण (lacerations) के परिणाम होते हैं। लक्षण और चिह्न आघात के विस्तार तथा शोफ और अन्तःकपाली दाब की उपस्थिति पर निर्भर करते हैं।

उपद्रव और अनुगम

(Complications and Sequelae)

शिर आघातों के उपद्रव और अनुगमों का बोध उनकी चिकित्सा के प्रश्न की जटिलता को समझने के लिए आवश्यक है। कितने ही रोगी ऐसे आघातों

से आरोग्यलाभ करने के पश्चात् किसी उपद्रव के ग्रास बने है या किसी अनुगम के कारण सदा के लिए अशक्त हो गये है ।

शिर आघातों से उत्पन्न हुई अशक्तताएँ कितने मुकदमो और प्रतिकारों (compensations) का कारण हुई है जिससे उनकी चिकित्सा का प्रश्न और भी जटिल हो गया है ।

सारिणी 1

शिर आघातो के उपद्रव और अनुगम

उपद्रव (complications)	अनुगम (sequelae)
रक्तस्राव	स्मृति लोप
दृढतानिकावाह्य	मस्तिष्क कार्य का स्थायी दोष
अवदृढतानिकीय	अपस्मार या अक्षेप (वायठे)
अवअरकनाइडी	तन्निका विक्षिप्ति (neurosis)
अन्त प्रमस्तिष्कीय	उन्मादी अवसादी विक्षिप्ति (psychosis)
अन्त कपाली दाव के बढने से उत्पन्न उपद्रव	आघातोत्तर सलक्षण
धमनी-जिरीय एन्यूरिज्म	विलंबित वाहिका दुर्घटना
करोटि का अस्थिभंग, करोटि की अस्थियो का अस्थिमज्जाशोथ, अभिघातोत्तर अधिदृढतानिका और अवदृढतानिका, विद्रधियें उत्पन्न करने वाला सक्रमण, दृढतानिका के तथा अन्य शिरानालो का बनावट शिराशोथ और मस्तिष्क विद्रधि	शिर के आघातो के वैकृत अनुगम
प्रमस्तिष्कमेरु नासान्त्राव	प्रमस्तिष्क रक्तसंचार का घटना
कपाली वायुपुटी	पुटियो का बनना
स्थानिक मस्तिष्क और तन्निका क्षतियो से उत्पन्न तन्निकीय त्नुटिये	अनुदैर्घ्य शिरानाल के अवरोध के लक्षण
	मस्तिष्क जोप (atrophy)
	अधश्चेतक की दुष्क्रिया

उपद्रव (Complications)

प्रमस्तिष्कमेरुनासात्राव (cerebro-spinal rhinorrhoea) माधारणतया चालनीवत पट्टिका (cribriform plate) या ललाटवायवीय विवरों की छद्दि के या उनके द्वारा हुए अस्थिभंगों में नामिका से प्रमस्तिष्कमेरुतरल का न्याव होता है। कभी-कभी वह स्वयं ही विरोहण से बन्द हो जाता है, किन्तु सन्नमण से मस्तिष्कावरणी शोथ होने के भय के कारण, उसकी प्रतीक्षा नहीं करनी चाहिये।

कपालवायुपुटी (cranial pneumatocele)—इस दशा में शिर के किसी ऊतक में वायु एकत्र हो जाती है। यह (1) बाह्य (external) हो सकती है (अ) जिसमें वायु कपाल पर कडरावितान के नीचे (subgaleal) के अवकाश में एकत्र होकर शिरोवल्क की विसरित वातस्फीति (diffuse emphysema) उत्पन्न करती है अथवा (आ) वह परिकपाल (pericranium) के नीचे एकत्र हो सकती है, (2) आभ्यन्तर कपाल वायुपुटी में वायु दृढ-तानिकाबाह्य, अवदृढतानिका अथवा अरकनाइड अवकाश में वायुपुटी बना सकती है। वह मस्तिष्क-ऊतक या उसके निलयों में एकत्र हो सकती है। वायु प्रायः परानासा-वायुविवरो से आती है, न कि कर्णमूल (mastoid) से। करोटि के एक साधारण एग्सरे में वायु की स्थिति दीख सकती है।

बहुधा विशेष चिकित्सा की आवश्यकता नहीं होती; वायु का अवशोषण हो जाता है, किन्तु यदि वहा वायु परानासा-वायुविवरो से बारम्बार पहुंचती है तो प्रमस्तिष्कमेरुद्रव नासात्राव की भाँति दृढ तानिका का मुधार करना होगा।

अनुगम

स्मृतिलोप (amnesias)—शिर आघात के पश्चात् स्मृतिलोप दो प्रकार का होता है, अभिघातोत्तर और प्रतिगामी।

अभिघातोत्तर स्मृतिलोप (Posttraumatic amnesia)—इसमें रोगी को आघात के पश्चात् हुई घटनाओं की स्मृति नहीं रहती। कभी-कभी बीच में अल्पकाल के लिये रोगी को स्मरण हो आता है। सवृत आघातों में इस प्रकार का स्मृतिलोप प्रायः होता है किन्तु भेदने वाले आघातों में, जैसे गोली लगने में, नहीं देखा जाता।

प्रतिगामी स्मृतिलोप (Retrograde amnesia)—आघात के पूर्व हुई घटनाओं की स्मृति का लोप होता है। यह दशा कुछ सेकिड से दीर्घकाल तक

रह सकती है। प्रतिगामी स्मृतिलोप की अवधि अभिघातोत्तर के अनुक्रमानुपाती (directly proportional) होती है और दोनो मस्तिष्क के आघात के अनुपातिक होते हैं।

आकर्ष (convulsion)—तीव्र मस्तिष्क-आघातों के पश्चात्, जिनमें मस्तिष्क का नील लालन और विदरण होता है, आकर्ष होते हैं जो निम्न दो प्रकार के हो सकते हैं—

(1) आघात के पश्चात् शीघ्र ही आकर्षों की एक श्रृंखला। समय पाकर ये बन्द हो जाते हैं, विशेषकर यदि प्रारम्भ ही से उनकी आकर्षहर (anticonvulsive) औपधियो द्वारा चिकित्सा की गई है। आगे चलकर इन औपधियो की आवश्यकता न भी हो सकती है।

(2) मस्तिष्क-आघात के एक या दो वर्ष पश्चात् प्रारम्भ होने वाले आकर्ष। आकर्षहर चिकित्सा से ये रुक जाते हैं किन्तु उनमें चिकित्सा बन्द करने पर पुनः होने की प्रवृत्ति होती है। क्षोभजनक केन्द्र आहत मस्तिष्क-कोशिकाओं का एक क्षेत्र होता है जो प्रमस्तिष्क-तानिका क्षताक (cerebro-meningeal cicatrix) के समीप स्थित होता है। अत्यधिकतर रोगियों का औपधि-चिकित्सा से रोगशमन किया जा सकता है, किन्तु कभी-कभी गस्त्रकर्म द्वारा क्षोभजनक क्षेत्र का अपहरण करना पड़ता है।

उन्मादी अवसादी विक्षिप्ति (Psychosis) तथा तंत्रिका विक्षिप्ति (neurosis)—शिर आघात के पश्चात् तंत्रिका-विक्षिप्ति प्रायः होती है किन्तु दूसरी दशा विरल है। दोनो दशाये उन रोगियों में पाई जाती हैं जिनमें उनकी प्रवृत्ति होती है।

अभिघातोत्तर संलक्षण (Post traumatic syndrome)—शिर के आघात के रोगियों में से तृतीयांश से कुछ अधिक रोगी एक लक्षणपुञ्ज में ग्रस्त होते हैं जिसके लक्षण शिरोवेदना, शिर घूमना (घुमेड), अधीरता (nervousness) दृष्टिविकार, श्रवण सम्बन्धी लक्षण, एकाग्रचित्त होने की असमर्थता, अनिद्रा, चिड़चिड़ापन, वेचैनी, अतिस्वेदलता, अवसाद या अन्य व्यक्तित्व परिवर्तन होते हैं। संलक्षण की तीव्रता में बहुत भिन्नता पाई जाती है। लक्षण आघात के कुछ दिनों से लेकर कई मास पश्चात् प्रकट हो सकते हैं और भिन्न-भिन्न समय तक रह सकते हैं। वे प्रायः भावुक, अस्थिर चित्त वाले व्यक्तियों में होते हैं।

शिरोवेदना (headache)—रोगी प्रायः मन्द, निर्वन्ध (persistent) शिरोवेदना की व्यथा बताते हैं अथवा आघात लगने के स्थान से चक्क मारने वाली (shooting) वेदना प्रतीत करते हैं जो पश्चकपाल के नीचे (sub-

occipital) के क्षेत्र से प्रारंभ होकर कपालशीर्ष (vertex) तक और कभी-कभी नेत्र के पीछे तक फैल जाती है। शिरोवेदना अभिघातोत्तर सलक्षण का एक भाग हो सकती है, किन्तु कभी-कभी मस्तिष्कावरण और क्षतार्क के आसजन का फल होती है। कुछ रोगियों में अरकनाइड के नीचे वायु प्रवेण (subarachnoid insufflation of air) में लाभ हुआ है। घुमेड़ (dizziness), भ्रमि (vertigo), मचली (nausea) कर्णक्ष्वेड (tinnitus), दृष्टि का धुधलापन, तारा-विस्फार (mydriasis) और नेत्र में वेदना का कारण कभी-कभी ग्रीवा का खिंचाव (cervical strain) बताया जाता है जो स्वयं ऊर्ध्व श्रैव या महायिका तंत्रिका के खिंचाव का परिणाम हो सकती है। कुछ रोगियों में पश्च कपाल (occipital) तंत्रिका के क्षेत्र में प्रोकेन के इंजेक्शन से लाभ होता है।

चेतना लाभ करने के पश्चात् जो शिरोवेदना प्रारंभ होती है वह समय पाकर कम हो जाती है और फिर जाती रहती है। किन्तु कभी-कभी उसके आकर्षण होते रहते हैं और भावोद्रेक, मानसिक उद्योग, धूप में चलने या मदिरापान से वेदना बढ़ जाती है। साधारणतया रोगी इस व्यवस्था में, आघात लगने के पश्चात् 6 मास में, पूर्णतया मुक्त हो जाता है।

अधीरता (nervousness)—लगभग 80 प्रतिशत में पाई जाती है। ऐसी दृष्टि के लिए मनोदोष (neuresthenia) का शब्द प्रयोग किया जाता है।

घुमेड़ (dizziness)—यह सामान्य लक्षण आघात के पश्चात् शीघ्र ही प्रकट होता है और सघट्टन आघातोत्तर लक्षणों में प्रथम गान्त होने वाला लक्षण है। 75 प्रतिशत रोगियों में यह पाया जाता है।

दृष्टि-विक्षोभ (Disturbance of vision)—यह 50 प्रतिशत रोगियों में पाया जाता है। दृष्टि के धुधलेपन के आक्रमण होते रहते हैं। किन्तु कुछ समय पश्चात् वे बन्द हो जाते हैं। दृष्टितंत्रिका के प्रत्यक्ष आघात से दृष्टि-दोष स्थायी हो जाएगा।

क्लान्तिशीलता (Fatiguability)—क्लान्तिशीलता 80 प्रतिशत रोगियों में पाई जाती है। साधारणतया उसको दुर्बलता कहा जाता है जो क्षीणदशा (asthenic state) के समान होती है।

शिर के आघात के कुछ वैकृत अनुगम (Pathological sequelae)

पुराने विवृत शिर-आघातों के समीप के विलंबित परिवर्तन—कुछ समय

पश्चात् लक्षणों के पुनः-प्रकोपन (exacerbations) के लिये ही उत्तरदायी हैं। मुख्य वैकृत परिवर्तन, वाहिकाओं की भित्ति की तन्तुमयता (fibrosis) होती है।

तन्तुमयता के कारण मस्तिष्क में रक्तसंचार कम हो जाता है जिससे बहुत वार घनास्रता हो सकती है जिससे प्रमस्तिष्क का रोधगलन (infarction) संभव है।

अभिघातज मस्तिष्कपुटी (Traumatic brain cysts)—ये चिरकालीन और वर्धमान हो सकती है जिससे इनका आकार बढ़ता रहता है। रोगी को आक्षेप हो सकते हैं और शनै-शनै उसका मानसिक अपह्रास हो सकता है।

पुटी कदाचित् रक्तसंचार के ह्रास और रक्तस्राव के पश्चात् बनती है। पुटी के उपरिस्थ स्थित होने पर यह मृदु तानिकाओं (leptomeninges) को ग्रस्त करती है और ऊपर की अस्थि का अपरदन (erosion) करती है।

शिरानाल अवरोध (venous sinus obstruction)—संवृत शिर-आघातों में शिरानाल-अवरोध असाधारण नहीं है। इस प्रकार का अवरोध प्रायः अपूर्ण होता है, उसके कारण शिरानाल द्वारा अवशोषण कम हो जाता है जिससे अन्त कपाली दाब बढ़ जाती है, उसके लिये प्रमस्तिष्कशोफ उत्तरदायी होता है। अतएव निलयो का विस्फार भी नहीं होता, किन्तु शिरो-वेदना और अक्षिविम्ब शोफ (papilloedema) बहुधा तीव्र होते हैं। शिरानाल में आने वाली प्रान्तस्था शिराओं की घनास्रता के परिणामस्वरूप प्रेरक अगघात हो सकता है। घनास्रता (thrombosis) मस्तिष्क के पृष्ठ पर की तथा उसके भीतर की शिराओं से रक्तस्राव उत्पन्न कर सकती है। ग्रस्त क्षेत्र में प्रायः प्रेरक सवलन (motor gyrus) होते हैं जिनसे जघाओं और ऊर्ध्व बाहुओं का अगघात हो जाता है, किन्तु हाथ और आनन का नहीं होता।

आघातोत्तर-मस्तिष्कशोष (Posttraumatic brain atrophy)—पार्श्व निलय विस्फारित हो जाते हैं। अवअरकनाइड अवकाश बढ़ सकता है और परिखाओं का विवर्धन हो सकता है। यह दशा प्रान्तस्था-प्रमस्तिष्कशोष (corticocerebral atrophy) कही जाती है।

अधश्चेतक के कार्यों का अभिघातोत्तर विक्षोभ (Posttraumatic disturbance of hypothalamic function)—विस्तृत अतिसवेदिता, आवर्ती अवसामान्य क्षुधा, आवर्ती मनोप्रेरक (psychomotor) वेचनी, स्वायत्तकार्यों (autonomic functions) का विक्षोभ, वमन, मूत्राशयक्षुब्धता, या वाध्यकारी (compulsive) चर्चण और निगरण, ये लक्षण उपस्थित हो सकते हैं। स्थूलता

या उदकमेह (diabetes insipidus) न होने पर अधश्चेतक क्षत न समझा जाय। अतएव लक्षण अधश्चेतकी अनुपगो (connections) के विलोम का परिणाम हो सकते हैं।

उपचार (Management)

शिर के आघात के रोगी का उपचार एक आपतकालीन समस्या है और उनका तत्काल उपयुक्त प्रबन्ध आवश्यक है। भरती करने के पश्चात्, रोगी की सम्पूर्ण परीक्षा की जाती है, तंत्रिकीय पूर्ण परीक्षायें भी आवश्यक हैं। आघातों की नीमा को भलीभांति समझ लेना उचित है और एक तंत्रिकीय आधार रेखा (base line) निर्धारित कर लेनी भी अनिवार्य है जिनमें रोगी की भावी प्रगति का निश्चय किया जा सके; किन्ती बढ़ती हुई मानस वृष्टि के (mental deficit) होने पर जस्त्रकर्म किया जा सकता है। शिर की परीक्षा शिरोवल्क के घावों और अस्थिभंगों के लिये की जाती है।

चेतना के स्तर का ठीक निर्धारण (assessment) भी अत्यन्त आवश्यक है जिसको इन प्रकार मामूहित किया जा सकता है; पूर्ण दिक्विन्याय या अभिविन्याय (orientation), माधारण प्रश्नों की अनुक्रिया (response); केवल तीव्र आज्ञाओं की अनुक्रिया; केवल वेदनाजनक उद्दीपनों की अनुक्रिया (response to painful stimuli); यह अर्धमन्याय (semicoma) की दशा है; उद्दीपनों में अनुक्रिया का अभाव गभीर सन्यास, (deep coma) है।

रेटिनोस्कोपी तथा नेत्रतारों (pupils) की समानता (equality) और प्रकाश की अनुक्रिया (light response) के लिये परीक्षा करनी चाहिये। अन्य कपाली तंत्रिकाओं की भी, चेतनाह्रास या लोप की दशानुसार, यथासंभव, परीक्षा की जाती है। शिर, आनन तथा अंगों की मस्थिति (posture) भी देखी जाती है और बाहुओं, टांगों आदि की पेशियों की तान (tone) भी नोट करनी चाहिये। दोनों ओर के गभीर और उपरिस्थ प्रतिवर्तों की तुलना की जाती है। रोगी द्वारा की हुई स्वतः गतियों को भी नोट किया जाता है। ग्रीवा, अंग, वक्ष और उदर के भी आघात यदि हो, तो देखे जाते हैं। कर्ण, नासिका, नेत्र और मुख भी रक्तस्राव या करोटि तल के अस्थिभंग से प्रमस्तिष्क मेरु तरल के स्राव के लिये देखने चाहिये। नाड़ी, रक्त-दाब, ताप और श्वसन भी लिख लिये जायें।

मग तीव्र शिर आघातों में एक तत्कालीन स्तब्धता की अवधि होती है जो एक-दो मिनट तक रहती है और इस कारण परीक्षा के समय प्रायः उपस्थित नहीं

होती। यदि परीक्षा के समय स्तब्धता उपस्थित हो तो रोगी को कोई अन्य आघात होता है जो प्रायः वक्ष, आशय या अस्थि के होते हैं।

सब जैव क्रार्यों (vital functions) का, ताप का भी, पुन-पुन निरीक्षण और अभिलेखन (recording) अत्यावश्यक है। अचेतन रोगियों में मूत्राशय पर विशेष ध्यान दिया जाता है। अतिताप (hyperthermia) की तत्काल चिकित्सा भौतिक आयोजनों द्वारा करनी होगी। तरल और विद्युद-पघट्यों (fluid & electrolytes) के सन्तुलन का आयोजन अत्यावश्यक है।

शस्त्रकर्म कब किया जाय ?

निम्न दशाओं में शस्त्रकर्म किया जाता है—

- (1) शिरवल्क के घाव
- (2) करोटि के बाह्य विवृत अस्थिभग
- (3) कतिपय अवनत अस्थिभग। वयस्को में अधिकतर अवनत अस्थिभग विवृत होते हैं और इस कारण शस्त्रकर्म आवश्यक होता है। बच्चों के तडाग-अस्थिभगो (pond fractures) में शस्त्रकर्म आवश्यक नहीं होता।

(4) दृढतानिकावाह्य अथवा मध्यतानिका धमनी का (middle meningeal haemorrhage) रक्तस्राव।

(5) अस्थायी उन्नति के पश्चात् 'तन्निकीय दृष्टि' (neurological deficit) की वृद्धि।

(6) एकपार्श्वी स्थिर विस्फारित (नेत्र) तारा।

(7) जब दशा में कुछ उन्नति के पश्चात् वह फिर से विगड जाय, अथवा मध्य-मस्तिष्क सम्पीडन के लक्षण हो, छिन्न प्रमस्तिष्क दृढता (decerebrate rigidity) अथवा स्थिर विस्फारित तारा हो, तो द्विपार्श्वी अवगखीय विसम्पीडन (bilateral subtemporal decompression) करना फलदायक हो सकता है और यदि सभव हो तो एकत्र हुए रक्त को निकाल दिया जाय।

विशेष विचारणीय

निम्न बातें तीव्र शिरआघातो में विशेष ध्यान देने योग्य हैं।

वायुमार्ग—वायुमार्गों के खुले हुए या अनवरुद्ध रहने का निश्चय आवश्यक है। वायुमार्गों में स्रावों या रक्त के जमा होने से रोगी को बल लगाना पड़ता है जिससे अन्तर्कपाली दाब बढ़ती है। तथा आवसीजन के रक्त में कम पहुचने से मस्तिष्क में अल्पाक्सिता (hypoxia) होकर रोगी के मस्तिष्कशोफ को

और बढ़ा देगी। गले से रक्त और स्रावों का चूषण (suction) करके उनको निकाल देना चाहिये। यदि वायुमार्ग को अनवरुद्ध रखने में कठिनाई हो तो श्वासप्रणाल-छिद्रीकरण (tracheostomy) करने में कोई सकोच न किया जाय।

अतिताप का नियन्त्रण (control of hyperpyrexia)—ऊष्मा-नियामक केन्द्र के अपविन्यास से अतिताप (hyperpyrexia) होना साधारण है। इसका नियन्त्रण शीत सर्जिंग, पखा चलाकर, बरफ मलकर या बरफ में रखकर (ice packing) अथवा शीत वस्तुओं (cold enemata) आदि भौतिक उपायों द्वारा किया जाता है। न्यूनताप उत्पन्न करने वाली मशीनों से, जिनमें कबल लगे रहते हैं और मशीन द्वारा उनका ताप घटाया बढ़ाया जा सकता है, चिकित्सा में बहुत सहायता मिलती है। उनके द्वारा रोगी को आवश्यक समय तक एक समान ताप में रखा जा सकता है।

प्रमस्तिष्क शोफ का नियन्त्रण (control of cerebral oedema)—सब ही तीव्र शिराघातों में, जहाँ रक्त एकत्र नहीं भी होता, प्रमस्तिष्क का शोफ हो जाता है। अन्तःकपाली दाब की उससे भयंकर वृद्धि होती है, कुछ सीमा तक, रोगी को मुँह से मैग्नेशियम सल्फेट देकर या अवधारण (retention) एनीमा द्वारा उसका निर्जलीकरण (dehydrating) करके, प्रमस्तिष्क शोफ का नियन्त्रण किया जा सकता है। अतिपरासारी मुक्तोच्च विलयन (hypertonic sucrose solution) अथवा 30 प्रतिशत यूरिया विलयन का सावधानी से अन्तःशिरिय प्रयोग लाभदायक होता है।

कुछ विद्वान स्टिराइडों के प्रयोग को लाभदायक बताते हैं। न्यूनताप (hypothermia) मस्तिष्क शोफ को कम कर सकता है।

मस्तिष्क चयापचय और सामान्य सुश्रूषा—यह पाया गया है कि कोशिका का चयापचय उसके ताप को कम करने से घट जाता है। इस प्रकार न्यूनताप हो जाने पर आक्सीजन की आवश्यकता भी घटती है। चयापचय को घटा देने पर मस्तिष्क-कोशिकाओं को पर्याप्त आक्सीजन न मिलने पर भी वे अधिक समय तक जीवित रह सकती हैं। बरफ में रखकर, बरफ मलकर, शीतकारी मशीन आदि से रोगी के ताप को घटाया जा सकता है। लार्गेक्टिल, फेनगान और पैथिडीन के मिश्रण से, जिसको 'लाइटिक कॉकटेल' (lytic cocktail) कहा जाता है, बिना किन्हीं दुष्टप्रभावों के, न्यूनताप (hypothermia) उत्पन्न करने में सहायता मिलती है। तो भी ताप 34 से० से कम न करना

चाहिए। सम्भव है रोगी की चेतना उत्पन्न होने तक उनको न्यूनताप पर रखना पड़े।

पर्याप्त नाइट्रोजन और विद्युत-अपघट्यों के सन्तुलन को व्यवस्थित रखने, मूत्राणय और कोष्ठशुद्धि तथा त्वचा पर विशेष ध्यान देने और संक्रमण के नियंत्रण को अत्यन्त महत्व का समझने, त्वचा की शुद्धि और सुरक्षा, का महत्त्व पूर्ण रूप से बताना भी कठिन है।

अचेतन रोगीकीस्थिति बहुत महत्त्व की नहीं है, किन्तु समय पर उसकी स्थिति को बदलते रहना चाहिये; गिर को ऊँचा करके रखने से अन्तर्कपाली शिरादाव कम करने में सहायता मिल सकती है।

कटिवेधन (Lumbar puncture)—गिर आघात के पश्चात् निदान के हेतु अथवा चिकित्सा विधि के रूप में कटिवेधन की उपयोगिता पर मतभेद है। यह सब मानते हैं कि तीव्र गिर-आघात के पश्चात् प्रमस्तिष्कमेरुरल में कुछ रक्त होता है और अन्त कपाली दाव भी बढ़ जाती है जिसका कारण रक्तस्राव या प्रमस्तिष्क शोफ हो सकता है या दोनों हो सकते हैं। अतएव कटिवेधन से किसी अन्य दशा का ज्ञान नहीं होता। इसके विपरीत, दाव के अकस्मात् कम हो जाने से मस्तिष्क का हर्निया अनुमस्तिष्क छिद के छेद (tentorial hiatus) पर अथवा महारन्ध्र (foramen magnum) पर बन सकता है तथा इससे भी अधिक असाध्य क्षति हो सकती है। अतएव गिर के आघात के पश्चात् तुरन्त कटिवेधन न करना ही उचित है।

मस्तिष्क और मेरुरज्जु (मुष्मना)

सन् 1783 में ऐलेक्जेंडर मोनरो ने कहा था कि प्रमस्तिष्क-मेरुरज्जु अथवा एक 'बन्द बक्स' (closed box) में स्थित है। उसका विश्वास था कि मस्तिष्क भी शरीर के अन्य ठोस पदार्थों के समान असपीड्य है और बन्द बक्स के भीतर की वस्तु के आयाम (volume) में कोई परिवर्तन सम्भव नहीं है। इस कारण कपाल के भीतर रक्त की मात्रा सदा एकसमान रहती है। किल्ली (Killie) ने इस सिद्धान्त का और भी विवर्धन किया। प्रथम बार मागेन्डी (Magendie) ने सन् 1842 में प्रमस्तिष्क-मेरुरल का पूर्ण वर्णन किया। पीछे सन् 1846 में बरो (Burrow) ने प्रमस्तिष्क मेरुरल को मम्मिलित करके मोनरो और किल्ली के 'बन्द बक्स' सिद्धान्त का रूपान्तरण किया। उसने कहा कि 'करोटि के भीतर के सब अवयवों का, मस्तिष्क, रक्त

और इस सीरम प्रमस्तिष्क मेरु तरल का, परिमाण (या मात्रा) सदा प्रायः एकसमान रहता है। अब हम यह जान गए हैं कि वह पूर्णतया 'वन्द बक्स' नहीं है; प्रमस्तिष्क मेरु-रज्जु-अक्ष की रक्तवाहिका नलिकाएँ, मस्तिष्कावरणशिरिय जालिकाएँ और कपाली तथा मेरु तन्त्रिकाओं के रन्ध्र इस वन्द बक्स की लचकीली या नम्य खिडकियाँ हैं। तो भी क्रियात्मक दृष्टि से मोनरो-किल्ली सिद्धान्त आज भी सत्य है।

अतएव, प्रमस्तिष्कमेरुतरलीय दाब अन्तर्कपाली दाब की द्योतक मानी जाती है।

प्रमस्तिष्कमेरु तरलीय दाब (Cerebrospinal fluid pressure)

निम्न प्रकार से प्रमस्तिष्कमेरुतरलीय दाब बनी रहती है।

धमनी और शिरिय रक्तदाब—मृत्यु के पश्चात्, रक्तवाहिका-वृक्ष के पात के कारण अधोमुख स्थिति में, प्रमस्तिष्कमेरुतरलीय दाब वायुमण्डल की दाब से अधिक नहीं होती। इसी प्रकार, जिन रोगों से उच्च रक्तदाब हो सकती है उनसे प्रमस्तिष्कमेरुतरलीय दाब भी बढ़ सकती है।

केन्द्रीय तन्त्रिकातन्त्र की सार-ऊतकी (parenchymatous material) वस्तु का आयाम (volume)—रोग की दशा में इस आयाम में परिवर्तन हो सकते हैं। व्यपजनन (degeneration) और शोष से दाब कम हो जाती है। अर्बुदों की उपस्थिति, कणिकागुल्म और परजीवी सक्रमण से अन्तर्कपाली दाब बढ़ सकती है।

प्रमस्तिष्क मेरुतरल का आयाम—मस्तिष्कावरण के शोथ या प्रमस्तिष्कमेरुतरल के मार्गों में अवरोध के समान रोगों की दशाओं में तरल की उत्पत्ति और उसके अवशोषण का मतुलन बिगड़ जाता है जैसा जलमस्तिष्क (hydrocephalus) में होता है।

अन्तःकपाली दाब के बढ़ने के कारण

अतएव निम्नलिखित दशाएँ अन्तःकपाली दाब को बढ़ाती हैं—

(1) जन्मजात जलमस्तिष्क (congenital hydrocephalus) : (क) प्रमस्तिष्कमेरुतरलीय के मार्गों का अवरोध, (ख) प्रमस्तिष्कमेरुतरल के अवशोषण का दोष।

(2) शोथ, मस्तिष्कावरण शोथ (meningitis) और मस्तिष्कावरण-प्रमस्तिष्क-शोथ (meningo-encephalitis) (क) शोथ के कारण प्रमस्तिष्कमेरु-

तरल की उत्पत्ति का बढ़ जाना; (ख) प्रमस्तिष्कमेरुतरल के घटकों और उसके अवशोषण का अपविन्यास ।

(3) अवकाश पूरकविक्षति (space-occupying lesion); अर्बुद, कणिका गुल्म और परजीवी सक्रमण ।

(4) अभिघातज, नील, विदरण, रक्तस्राव और उनके साथ प्रमस्तिष्क शोफ ।

(5) अन्य कारण, जैसे खाँसने या बल करने से शिरीय रक्तदाव की वृद्धि; शिरानाल-घनान्वता, अतिरक्तदाव (hypertension) या हृद्-क्षति अपूर्ति (cardiac decompensation)

अन्तःकपाली दाव के बढ़ने के लक्षण

मुख्य लक्षण ये हैं : शिरोवेदना, वमन और दृष्टि की मन्दता । अन्तःकपाली दाव की वृद्धि के दैहिक और एकसरे चिह्न निम्नलिखित हैं .—

(1) अक्षिविम्बगोफ (papilloedema), एक या दोनों ओर ।

(2) छठी तंत्रिका का अँगघात, एक या दोनो ओर ।

(3) रक्तदाव की वृद्धि और उसके साथ मन्द उत्प्लवी नाडी (slow bounding pulse) और गहरे मन्द श्वसन जो आगे चलकर चीन-स्टोक्स श्वसन हो सकते हैं ।

(4) विवर्धित सवलन चिह्न (increased convolitional impressions) और सीवनो का पृथक् होना ।

(5) जतुकास्थि के स्थाणुक प्रवर्धो (clinoid processes) का और कभी-कभी पर्याणिका (sella turcica) की भूमि का तथा वृहद् पक्ष का अपरदन (erosion) ।

अन्तःकपाली अवकाशपूरक विक्षतियां (Intracranial space-occupying)

भारत में ऐसी विक्षतियो में 80 प्रतिशत अर्बुद पाये जाते हैं, और शेष 20 प्रतिशत में (क) कणिका गुल्म (granuloma), जैसे यक्ष्मागुल्म (tuberculoma), (ख) परजीवी सक्रमण, जैसे सिस्टी सरकोसिस और हायटेड पुटिंग, और (ग) मस्तिष्कविद्रधि है ।

मस्तिष्क-अर्बुद (Brain Tumours)

केन्द्रीय तंत्रिका तंत्र के रोगों में अर्बुदों की बहुत संख्या होती है जिसमें से

प्रायः आधे पूर्णतया रोगमुक्त हो सकते हैं। किन्तु अल्पतम मस्तिष्क-कार्यक्षति के साथ पूर्ण आरोग्य लाभ के लिये शीघ्रतम निदान और उपयुक्त चिकित्सा आवश्यक है।

लक्षण और चिह्न

अर्बुद के लक्षण निम्नलिखित में से किसी एक या दोनों कारणों में उत्पन्न होते हैं।

(1) अर्बुद के बढ़ते हुए आकार और प्रमस्तिष्कमेस्तरल के परिसंचार (circulation) में बाधा होने के कारण अन्त कपाली दाब की वृद्धि।

(2) अर्बुद द्वारा मस्तिष्क-ऊतक का प्रत्यक्ष क्षोभ (direct irritation) तथा विनाश।

क्षोभ के कारण आक्षेप होते हैं, किन्तु कार्यह्रास मस्तिष्क-ऊतकों के विनाश का परिणाम होता है।

अवकाशपूरक विक्षतियों (space occupying lesions) का मुख्य लक्षण वर्धमान तंत्रिकीय ग्रस्तता (progressive neurological involvement) है। रचनात्मक स्थिति और विक्षति के रूप या प्रकार के अनुसार लक्षणों में भेद हो सकता है।

यदि आकर्षणों के आक्रमण 20 वर्ष की वय पर प्रारम्भ हो तो उनका कारण अवकाशपूरक विक्षति को समझना चाहिए, जब तक अन्य उनका कारण प्रमाणित न हो जाय।

अतएव मस्तिष्क-अर्बुद, विवर्धित अन्त कपाली दाब के लक्षणों—गिरोवेदना, वमन और अक्षिबिब-शोफ के कारण दृष्टिमन्दता, द्वारा अपने को प्रकट करता है या उससे विकारस्थानिक (focal) लक्षण उत्पन्न होते हैं।

शिरोवेदना—प्रारम्भ में शिरोवेदना हल्की, सविराम (intermittent) और प्रायः प्रातः काल होती है। आगे चलकर वह तीव्र और सतत हो जाती है जिसके ज्व-तव प्रकोपन (exacerbations) होते रहते हैं। वह स्थानिक हो या सर्वांग हो, किन्तु कपालशीर्ष में सबसे अधिक होती है। पश्चिमात के अर्बुदों से अवपश्चकपाल (suboccipital) प्रदेश में वेदना होती है और ग्रीवा कड़ी हो जाती है। फिर भी यह ध्यान रखना चाहिए कि शिरोवेदना का सबसे मुख्य कारण मनस्तन्निका, विक्षिप्ति (psychoneurosis) होती है। शिरोवेदना, जो जागृत अवस्था में सतत बनी रहती है, जो निद्रा में या दैनिक कार्यक्रम में बाधक नहीं होती, और जिसके ठहर-ठहरकर प्रकोप भी नहीं होते, वह संभवतः

अवकागपूरक क्षति के कारण नहीं है ।

वमन—वमन गिरोवेदना के साथ हो या स्वयं ही मुख्य लक्षण हो । बहुधा वह प्रक्षेपी (projectile) होता है, मचली (nausea) के साथ नहीं होता, उससे गिरोवेदना का गमन हो सकता है ।

दृष्टि—दृष्टि का अपकर्ष (deterioration) या ह्रास प्रायः अर्धविवशोफ के कारण होता है, किन्तु दृष्टिपथ को ग्रस्त करने वाले अर्धद खर्डांग- (दृष्टि) क्षेत्र-दोष (segmental field defects) उत्पन्न करते हैं । इससे प्राथमिक या द्वितीयक दृष्टितत्रिकाशोप (optic atrophy) होकर उसका परिणाम पूर्ण अंधता हो सकता है ।

निदान

लक्षण और चिह्नों के प्रकट होने का कालानुक्रमिक (chronological) ज्ञान मस्तिष्कीय अर्धदो के ठीक-ठीक निदान और उनके स्थान के निर्धारण के लिये आवश्यक है । इसके लिये यथार्थ इतिवृत्त और पूर्ण तंत्रिकीय परीक्षा आवश्यक है जिसमें दृष्टिक्षेत्र (visual fields)-परीक्षण, फन्डोस्कोपी और ओडियोग्राम (श्रवणलेख) तथा प्रधाणकार्य का परीक्षण (vestibular functions test) भी किये जाँय ।

एक्सरे द्वारा निदान

साधारण एक्सरे चित्र—करोटि के साधारण एक्सरे चित्र में अन्तःकपाली दाव की वृद्धि के निम्न चिह्न पाये जाते हैं—

(1) सवलन चिह्नों का विस्तार बढ़ जाता है ।

(2) पश्च स्थाणुक प्रवर्धों, पर्याणिका-तल तथा वृहत् पक्ष का विकल्सो-करण (decalcification) ।

(3) सीवनो का पृथक् हो जाना ।

अर्धदो की उपस्थिति से निम्न परिवर्तन होते हैं—

(1) स्वयं अवकागपूरक विक्षति का कैल्सीकरण (जैसे, पीयूषिकावाहिनी अर्धद, (cranio-pharyngioma) ओलिगोडैन्ड्रोग्लायोमा, वाहिकावर्ध (angioma), यक्ष्मावर्ध (tuberculoma), सिस्टीसर्कोसिस ।

(2) कैल्सीकृत पिनियल या कोराडड-जालिका का अर्धद से हट जाना ।

(3) कपाल में मस्तिष्कावरण अर्धद के पास, अस्थि की अतिअध्यस्थिता (hyperostosis) ।

(4) पास के अर्धद के कारण करोटि डिप्लोई (diploae) की वाहिकाओं

के चिह्न बढ जाते हैं।

(5) आभ्यन्तर श्रवणकुहर, पर्याणिका या दृष्टिनलिका (optic canal) का अर्बुद द्वारा अपरदन।

(6) अन्यत्रस्थित प्राथमिक अर्बुद के स्थानान्तरण का करोटि में निक्षेप (deposits)

अन्तःकरोटि-अवकाशपूरक विक्षति निलयतत्र, अरकनाड्ड तत्र तथा रक्त-वाहिका-तत्र का विस्थापन करती है और उनकी विरूपता उत्पन्न करती है। इसका अध्ययन निलय और धमनियों में विपर्याय माध्यमों (contrast media) को प्रविष्ट करके किया जाता है :

निम्न प्रविधियों का प्रायः प्रयोग किया जाता है।


वातमस्तिष्क चित्रण (pneumoencephalography)—इस प्रविधि में थोड़े प्रमस्तिष्कमेरुतरल को निकालकर उसके स्थान में आक्सीजन प्रविष्ट की जाती है अथवा वायु को कटिवेधन के मार्ग से पहुँचाया जाता है। उनके द्वारा मस्तिष्क के निलयतंत्र (ventricular system) और आधारी कुडों (basal cisterns) का रूप तथा अवअरकनाड्ड (subarachnoid) अवकाश की गहराई का ज्ञान प्राप्त हो जाता है। अन्तःकपाली दाब की वृद्धि का सन्देह होने पर इस प्रविधि का उपयोग न करना चाहिये।

मस्तिष्क-निलय-चित्रण (ventriculography)—इस विधि में आक्सीजन द्वारा प्रमस्तिष्कमेरुतरल का प्रतिस्थापन (replacement) किया जाता है अथवा बर्र (वरमा, burr) द्वारा करोटि में किये गये छिद्रों में से मूचिका को निलय में प्रविष्ट करके उसके द्वारा वायु पहुँचाई जाती है।

मायोडिल (Myodil) मस्तिष्कनिलयचित्रण—आक्सीजन के स्थान में निलयों में मायोडिल नामक एक्सरे-अपार्य (radioopaque) पदार्थ प्रविष्ट किया जाता है जिसमें कपाल को उपर्युक्त स्थिति में रखने पर चित्र में तृतीय निलय, कुल्या (aqueduct) और चतुर्थ निलय की रूपरेखा स्पष्ट हो जाती है।

प्रमस्तिष्क वाहिका चित्रण (cerebral angiography)—इस प्रविधि में एक एक्सरे-अपार्य रजक द्रव्य (dye) के प्रयोग द्वारा अन्तःप्रमस्तिष्क वाहिका-वितरण का रेखाचित्र तैयार किया जाता है। ठीक-ठीक समयान्तर पर चित्र लेने से अन्तःप्रमस्तिष्क के रक्तपरिसंचार की धमनी-प्रवाह, केशिका-प्रवाह तथा शिराप्रवाह सबधी प्रावस्थाओं (arterial, capillary & venous) का अध्ययन किया जा सकता है। वाहिकाओं का अपने सामान्य स्थान से हट जाना, और रक्तपरिसंचार के अपसामान्य क्षेत्र भी देखे जा सकते हैं (चित्र 199)। यह

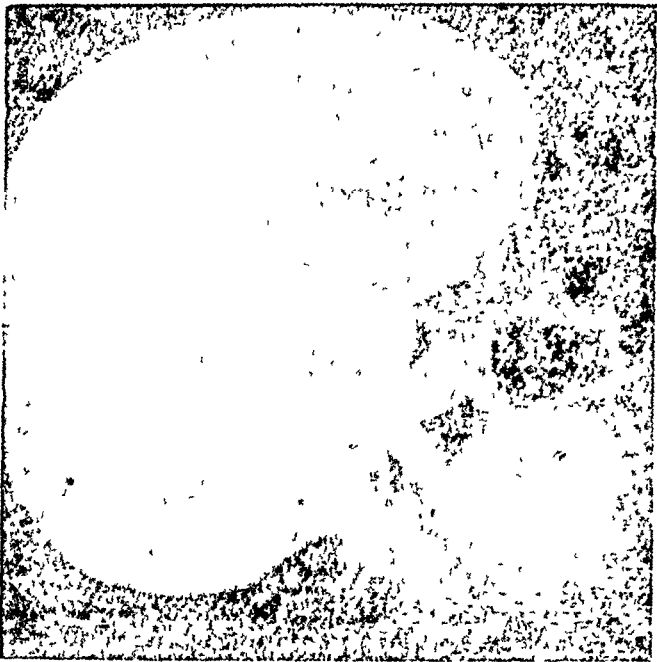प्रक्रिया एन्यूरिज्मो (aneurysms) और धमनी-शिरा (arteriovenous) कुरचनाओं की पहचान के लिए भी उपयोगी है। पूर्ण अन्तःप्रमस्तिष्क रक्तसंचार के अध्ययन के लिये दोनों कैरोटिड और कशेरुका धमनियों में रजक को प्रविष्ट करना होगा। (चित्र स० 200)



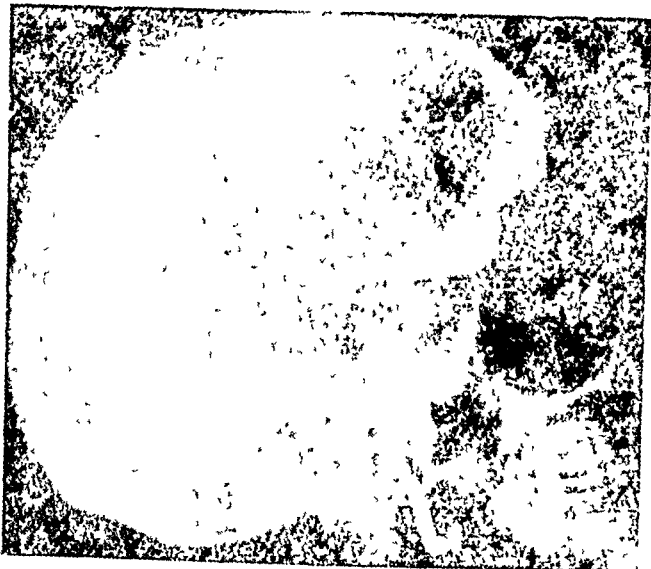चित्र 198—निलयचित्र (ventriculogram) का अग्र-पश्च दृश्य, जिसमें बर् (burr) से किये हुए छिद्र दीख रहे हैं जिनके द्वारा निलयों का वेधन (puncture) किया गया था। दक्षिण निलय विस्थापित और विरूप दीख रहा है जो दक्षिण ललाट खड (frontal lobe) के अर्बुद के कारण उत्पन्न हुए हैं।

विद्युत-मस्तिष्क-लेखन (electroencephalography)—विद्युत् मस्तिष्क लेख मस्तिष्क की वैद्युत् क्रियाओं का अध्ययन है जिनको शिरोवल्क पर इलैक्ट्रोडो को लगाकर किया जाता है।

अर्बुद ऊतक से अपसामान्य मन्द तरंगों के ग्रस्फोट (bursts) उत्पन्न हो सकते हैं अथवा उनसे मस्तिष्क की प्रसामान्य सक्रियता ढक जाती है। उनके विपर्यासे में अपस्मार के वैद्युत् विसर्जन (electrical discharges) शूक या



चित्र 199—वाहिकाचित (angiogram) का पार्श्वदृश्य जिसमें दक्षिण ललाटखंड का अर्धवृंद दीख रहा है।



चित्र 200—घमनीचित्र जिसमें कैरोटिड-मध्यकर्ण नालव्रण (fistula) दीख रहा है।

स्पाइक अपसामान्यताये (spike abnormalities) होती हैं ।

वर्गीकरण और अनुपात

(1) अधिलघुमस्तिष्कछदि (supratentorial)

(a) मस्तिष्कावरण अर्बुद (meningioma) 10 प्रतिशत, (b) ग्लायोमा (glioma) 40-45 प्रतिशत; (c) वाहिकाबुद (angioma) (d)

सारणी 2

मस्तिष्क-अर्बुदों का आघटन

प्ररूप	भिन्न भिन्न लेखक	कशिंगushing	ओलिवक्रोनाolivecrona	वेल्लोरvellore
रोगियो की कुल सख्या	567	1977	514	157
ग्लायोमा	59.9 प्र ङ	43.6 प्र ङ	54.9 प्र. ङ	45.2 प्र ङ.
श्रवण तत्रिका के अर्बुद	5.2 "	8.9 "	12.9 "	9.0 "
मस्तिष्कावरण-अर्बुद	16.6 "	18.8 "	16.0 "	17.0 "
पीयूषिका और परा-पीयूषिका अर्बुद	2.8 "	16.7 "	4.0 "	11.4 "
पिनियल अर्बुद	—	—	—	2.0 "
जन्मजात अर्बुद	1.7 "	5.7 "	2.5 "	4.5 "
रक्तवाहिका-अर्बुद	0.8 "	2.0 "	2.9 "	2.6
अकुराबुद	0.8 "	—	—	—
कोरडोमा	—	—	—	0.6 "
स्थलान्तरण आक्रमण	11.7 "	4.3 "	3.5 "	7.7 "
मिश्रित	0.5 "	—	3.3 "	—

मस्तिष्क अर्बुदों के आघटन की प्रतिशत मात्रा के विभिन्न लेखकों के अवलोकन की यह तुलना दी गई है ।

पीयूषिकावाहिनी-अर्बुद (craniopharyngioma) 5 प्रतिशत; पीयूषिका अर्बुद (pituitary tumour) 15 प्रतिशत; (c) पिनियलार्बुद (pinealoma) और तृतीय निलय अर्बुद (third ventricular tumour)

(2) अधोलघुमस्तिष्कछदि (infratentorial) (a) मध्यरेखा, जैसे मेडुलोल्लास्टोमा, एपेन्डीमोमा, (b) लघुमस्तिष्कीय, जैसे, तारक कोशिकाबुद (astrocytoma) (c) लघुमस्तिष्क-पीस कोण, जैसे तंत्रिका-तान्त्व, अर्बुद (neurofibroma), मस्तिष्कावरण अर्बुद, (d) पीन्मीय अथवा मेरुगीर्पज (pontine or medullary), जैसे ग्लायोमा ।

अधिलघुमस्तिष्कछदि (supratentorial) अर्बुद

ये अर्बुद बयस्को में अधिक होते हैं । प्रान्तस्था को प्रस्त करने वाले अर्बुदों से तानिक-अवमोटिक (tonicclonic) आक्षेप होते हैं ।



चित्र 201—मस्तिष्क का किरीटी परिच्छेद (coronal section)


जिसमें ललाट खड में एक गहरा स्थित ग्लायोमा दीख रहा है ।

ग्लायोमा—ग्लायोमा मस्तिष्क की अवधारक (supporting) कोशिकाओं से निकलते हैं । ये तारक कोशिकाये (astrocytes), अल्पदन्द्रोनबंध कोशिकायें (oligodendroglia cells) और अन्तरीयक कोशिकायें (ependymal cells) होती हैं । तारक कोशिकाबुद श्रेणी IV (astrocytoma grade IV)

(जो ग्लायोब्लास्टोमा मल्टीफार्मी भी कहा जाता है) सबसे दुर्दम होता है, जो इस समूह में 40-50 प्रतिशत पाया जाता है। अधिकतर ग्लायोमा मुख्यतया ललाट खड तथा पार्श्विका खड में निकलते हैं (चित्र 201)। इन अर्बुदों के रोगी लगभग 13 मास के जीवित रहते हैं।

मस्तिष्कावरण अर्बुद (meningioma)—मस्तिष्क के अर्बुदों में 10-15 प्रतिशत मस्तिष्कावरणार्बुद होते हैं। उनमें उन प्रदेशों से निकलने की प्रवृत्ति होती है जहाँ अरकनाड अकुर (villi) पृजित होते हैं। वे मस्तिष्क का सपीडन करके उसको क्षति पहुंचाते हैं; उसको आक्रान्त नहीं करते। ये अर्बुद सम्पुटित होते हैं। उनको सुदम माना जाता है और शल्यकर्म द्वारा अपहरणीय होते हैं। किन्तु उनकी स्थिति, आकार और वाहिकामयता उनके पूर्ण उन्मूलन में बाधक हो सकती है। स्थिति के अनुसार उनको इस प्रकार सामूहित किया गया है :

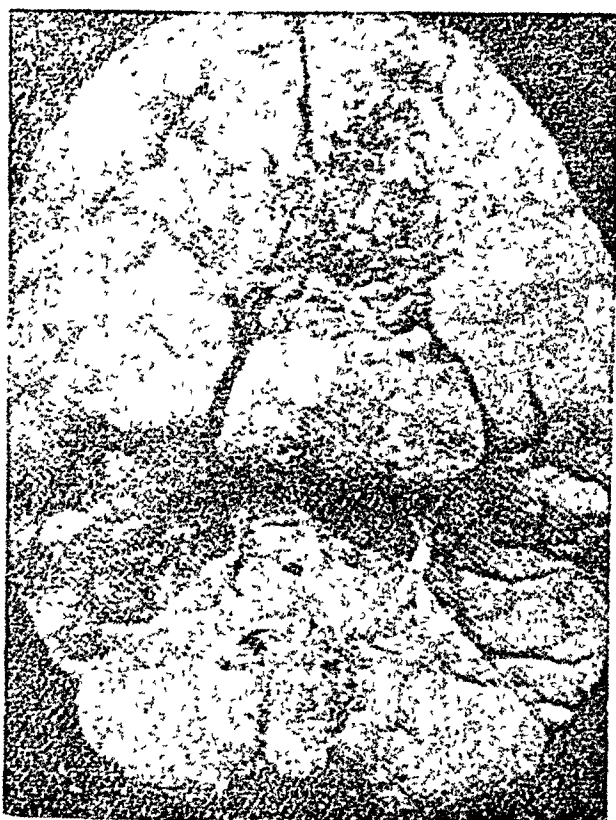(1) उत्तलता (convexity)—इस समूह में रोगी (seizures) अधिक होते हैं; (2) परा-अग्रपश्च (parasagittal)—बहुधा सावेदनिक क्षेत्र पर स्थित होते हैं जिससे सावेदनिक तथा प्रेरक क्रियाये विकृत हो सकती हैं। (चित्र 202), (3) जतूक कटक (sphenoidal ridge)—इनसे एकपाश्वरी दृष्टिपात (failure of vision) होता है और तीमरी चौथी, पाचवी और उसी ओर



चित्र 202—करोटि का आभ्यन्तर पृष्ठ जो उसके नीचे स्थित मस्तिष्कावरणार्बुद (meningioma) से ग्रस्त है।

की छोटी तंत्रिकाओं का वर्धमान अंगघात (progressive paralysis) होता है। (4) घ्राण खातिका (olfactory groove)—ये बृहत् आकार प्राप्त कर लेते हैं; उनका केवल लक्षण एकपाश्वर्ी अघ्राणता (anosmia) होता है (वे फौस्टर-क्रेनेडी मलक्षण उत्पन्न करते हैं जिममें समान ओर का दृष्टितंत्रिका शोष (optic atrophy) और विपरीत पाश्वर् का अक्षिविम्बशोफ होता है); और (5) पर्याणिका मस्तिष्कावरणार्बुद (sellar meningioma)—ये विरल होते हैं, किन्तु पीयूषिका अर्बुदों के समान लक्षण उत्पन्न कर सकते हैं।

पीयूषिका अर्बुद (pituitary tumours)—पीयूषिका अर्बुद ग्रन्थ्यर्बुद (एडीनोमा) होते हैं जो प्रायः वयस्कों में पाए जाते हैं। इनके अधिकतम पाए जाने वाले दो प्रकार हैं, वर्णक विरागी (chromophobic) और ईओसिन-रागी (eosinophil) ग्रन्थ्यर्बुद। ये पीयूषिका खात में स्थित होते हैं जो कपाल गुहा में पर्याणिका डायक्राम द्वारा पृथक रहता है। प्रारम्भिक लक्षण



चित्र 203—मस्तिष्क का अधःपृष्ठ जिससे एक बड़ पीयूषिका-अर्बुद का अपहरण किया गया है।

गिरोवेदना अन्तःपर्याणिका (intrasellar)-दाव के बढ़ने के कारण होती है और पर्याणिका-डायक्राम के फटने पर शान्त हो जाती है, जिससे अर्बुद कपाल-गुहा में विस्तृत होकर उसपर स्थित अक्षिव्यत्यासिका (optic chiasm) को दबाता है। अतएव जिस क्रम से वयस्क में लक्षण प्रकट होते हैं—गिरोवेदना, फिर गिरोवेदना का शान्त होना और उसी समय दृष्टिविक्षोभ होना जो प्रायः द्विशंखीय अर्धदृष्टिता (bitemporal hemianopia) होती है (चित्र स० 204) —वह प्राथमिक पीयूपिका अर्बुदों का अभिलक्षक है। वर्धित अन्त कपाली दाव और अक्षिविम्बशोफ उस समय होते हैं जब अर्बुद इतना बढ़ जाता है कि उसमें तृतीय निलय में प्रमस्तिष्कमेरुरल का प्रवाह रुक जाता है।

वर्णक विरागी (chromophobic) ग्रन्थ्यर्बुद से पीयूपिक-अल्पक्रियता (hypopituitarism) उत्पन्न होती है। किन्तु ईओसिनरागी अर्बुद पीयूपिक अतिक्रियता (hyperpituitarism) उत्पन्न करते हैं जिससे प्रारम्भिक वयस्कता में महाकायता (gigantism) होती है और अधिक वय वालों में एक्रोमेगेली (acromegaly) रोग हो जाता है। यदि अर्बुद पार्श्व ओर को विस्तृत होकर गह्वर गिरानाल (cavernous sinus) को आक्रान्त करता है, तो वहाँ पर उपस्थित कपाली तन्त्रिकाएँ भी ग्रस्त हो जाती हैं।

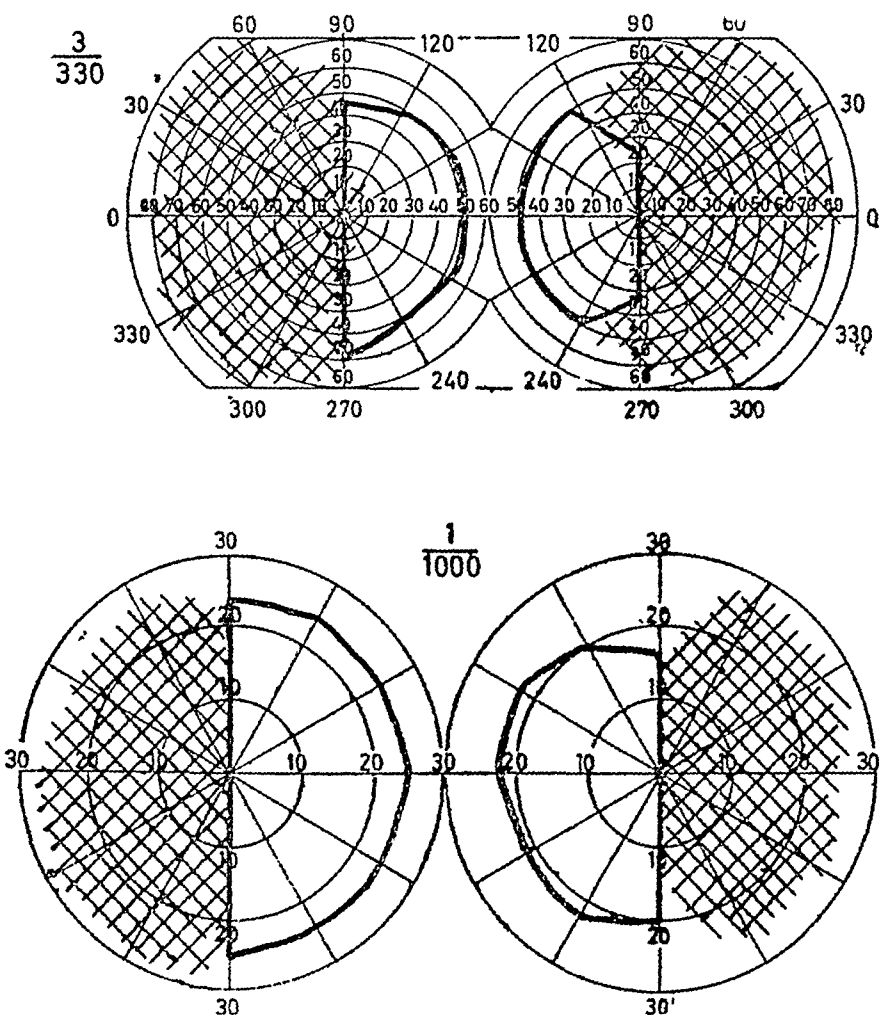
पीयूपिकावाहिनी-अर्बुद (craniopharyngioma)—इसको राथके का कोष्ठ-अर्बुद (Rathke's pouch tumour) भी कहते हैं। यह जन्मजात अर्बुद होता है और व्यत्यासिका-प्रदेश (suprachiasmatic region) में पाया जाता है। बहुधा वह कैल्सीकृत हो जाता है और दृष्टिक्षेत्रीय दोष तथा अधश्चेतक दुष्क्रियता (hypothalamic dysfunction) उत्पन्न करता है।

अधोलघुमस्तिष्कछदि अर्बुद (infratentorial tumours)

ये अधिकतर बालकों में पाए जाते हैं। ये तानिक-अवमोटिक प्रकार के ग्रह (tonic-clonic seizure) नहीं उत्पन्न करते। इनसे 'अनुमस्तिष्कीय दौरें' (cerebellar fits) होते हैं जिनमें चेतना का लोप, पश्चायाम (opisthotonos) और शरीर का कड़ापन (rigidity) हो जाता है तथा ऊर्ध्व और अधः देहशांखाएँ प्रसारित और अन्तर्वर्तित (extended, inverted) हो जाती हैं। पश्चखातके अर्बुदों का अक्षिदोलन (nystagmus) भी एक साधारण लक्षण है।

स्थिति के अनुसार उनका इस प्रकार वर्गीकरण किया जा सकता है।

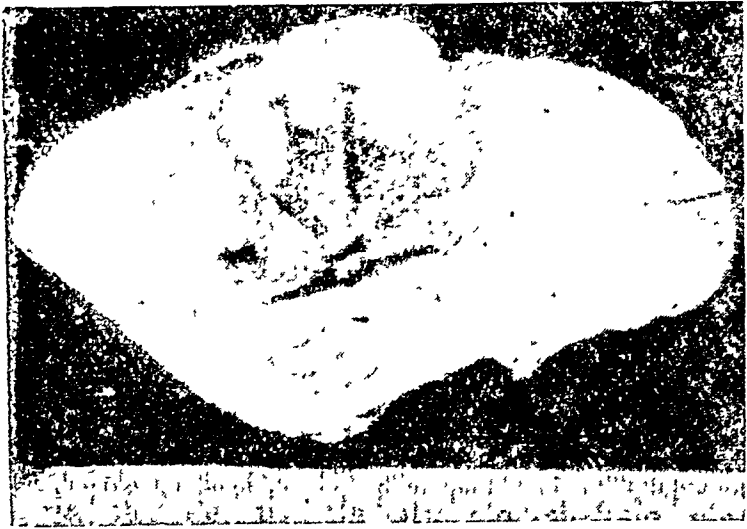मध्यरेखा अर्बुद (midline tumours)—इनका अभिलक्षण गतिविभ्रम (ataxia) है जो चलने-फिरने में कठिनाई से लेकर बैठने तक की पूर्ण




चित्र 204—एक पीयूषिका-अर्बुद के रोगी का परिमापी (perimetric) चार्ट जिसमें द्विशिखीय अर्धदृष्टिता (bitemporal hemianopia) दीख रही है।

असमर्थता हो सकती है। इस स्थिति में मेडुलोब्लास्टोमा अर्बुद अधिक होता है जो अत्यन्त दुर्दम अर्बुद है (चित्र स० 205)। अन्तरीयकार्बुद (ependymoma) और हीमोएँजियोब्लास्टोमा भी होते हैं।

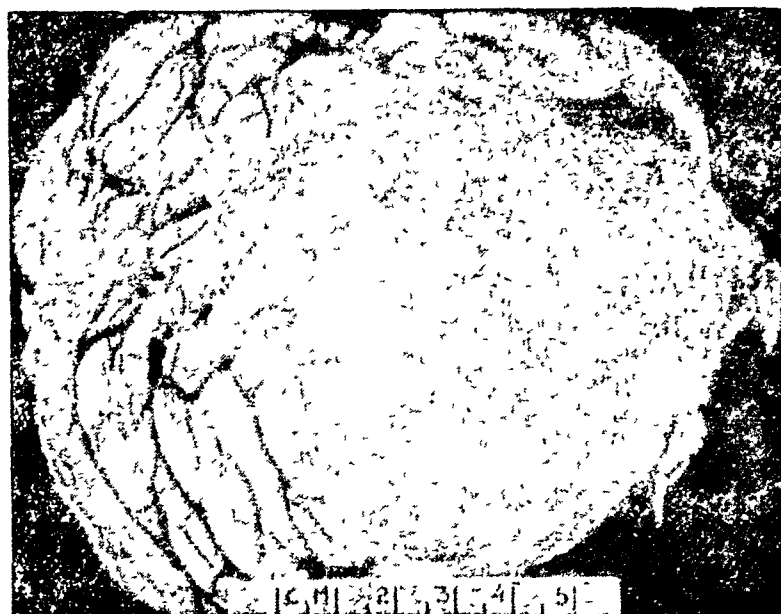अनुमस्तिष्क गोलार्ध के अर्बुद (cerebellar hemisphere tumours)—इनके अभिलक्षण समपाश्वर्ी (ipsilateral) असमन्वय (समन्वयाभाव, incoordination) और अक्षिदोलन (nystagmus) है। इनका उदाहरण



चित्र 205—अनुमस्तिष्क और मस्तिष्कस्तंभ द्वारा परिच्छेद जिनमे मेडुलाव्लास्टोमा उपस्थित है।



चित्र 206—मस्तिष्क का अधःपृष्ठ जिसमें एक बड़ा श्रवणतत्रिका-अर्वुद दक्षिण ओर है। अनुमस्तिष्क और पौन्स की विरूपता तथा कपाली तत्रिकाओ की ग्रस्तता (involvement) नोट करने योग्य है।



चित्र 207—दक्षिण ललाट खड का एक वृहद् यक्ष्मावृद ।

लक्षण और चिह्न अर्बुद की स्थिति पर निर्भर करते हैं। बालकों में वे पश्च कपाल-खात में अधिक होते हैं किन्तु वयस्को में वे अधिअनुमस्तिष्कछदि-प्रदेश में अधिक पाये जाते हैं। बहुधा अनियमित ज्वर का इतिवृत्त मिलता है। शरीर में अन्यत्र यक्ष्मा रोग के लक्षण न मिलना असाधारण नहीं है; कुछ रोगियों में यक्ष्मा केन्द्र स्पष्ट नहीं होता। विवर्धित लोहित-कोशिका-अवसादन दर (ई. एस. आर.), धनात्मक दुर्वक्यूलिन परीक्षण तथा एक्सरे द्वारा प्राप्त विवर्धित अन्तःकपाली दाब के प्रमाण रोग के निदान के लिए आवश्यक हैं। अचिकित्सित रोगियों में मस्तिष्क के यक्ष्मावृद का कैल्सीकरण विरल है। वयस्को में अधिअनुमस्तिष्कछदि अर्बुद में आक्षेपो का प्रधान लक्षण होना असाधारण नहीं है।

सापेक्ष निदान में सब ही अवकाशपूरक विक्षतियों का, विणोपकर अर्बुद का, विचार करना आवश्यक है।

चिकित्सा और प्राक्ज्ञान

सर्जरी न करने पर रोग का क्रम प्रगतिशील है। प्रतियक्ष्मा (anti-tuberculous) चिकित्सा से शोथ का प्रक्रम और उससे उत्पन्न शोफ कम हो

जाएगा जिससे रोग के लक्षणों का कुछ शमन होगा, किन्तु अर्बुद के आकार में कोई कमी नहीं होगी। उसमें रोग की प्रगति अवश्य रुक जाएगी, किन्तु अवकाशपूर्ण विक्षति का निर्मूलन नहीं होगा।

यदमार्बुद के एकल होने पर यदि उसका अपहरण सम्भव हो और प्रतिक्षय चिकित्सा शस्त्रकर्म के पश्चात् चार-छ मास तक जारी रखी जाय, तो प्राक्ज्ञान उत्तम है। शस्त्रकर्मोत्तर तत्काल में रोगी का उपचार ठीक तीव्र यदमाजन्य मस्तिष्कावरणशोथ के रोगी की भाँति करना चाहिए। कई अर्बुद होना असाधारण नहीं है और ऐसी दशा में प्राक्ज्ञान अत्यन्त प्रतिकूल है। सामान्य यदमारोग के कम होने पर ही अर्बुदोत्पत्ति कम हो सकती है।

परजीवी संक्रमण

(Parasitic Infections)

दो ऐसे परजीवी मन्त्रम हैं जो अवकाशपूरक विक्षति उत्पन्न कर सकते हैं; मिस्ट्रीमर्कम सेल्यूलोजी (*cysticercus cellulosae*), जो टीनिया सोलियम (*Taenia solium*) की मिस्ट्रीमर्कम अवस्था है, और एकिनोकोकस ग्रेन्यूलोसस (*echinococcus granulosus*), जो हाइडेटिड पुटी उत्पन्न करता है। ये दशाएँ वयस्को में अधिक पाई जाती हैं, किन्तु बालकों में भी असाधारण नहीं हैं।

सिस्टीसर्कस रूणता (Cysticercosis)

यह रोग टीनिया सोलियम के जीवनचक्र में मनुष्य के मध्यपोष (intermediate post) हो जाने का परिणाम होता है। पुटी एक, बहु या गुच्छे के रूप में पुँजित हो सकती है। त्वचा के नीचे बहुत से सिस्टीसर्कसजन्य पर्वकों का मिलना असाधारण नहीं है। मस्तिष्क में विक्षतियाँ पञ्च खात में; चतुर्थ निलय में या अनुमस्तिष्क गोलार्धों में, अथवा अनुमस्तिष्क छदि में ऊपर प्रमस्तिष्क गोलार्धों के किसी भाग में या निलयो के भीतर स्थित हो सकती है।

लक्षण और चिह्न इस स्थिति में स्थित अवकाशपूरक विक्षति के हो सकते हैं। विक्षति का कैल्मीकरण हो सकता है और उद्दीपनजन्य घटना आक्षेप के रूप में प्रकट हो सकती है। रक्त तथा प्रमग्तिष्कमेरुतरल में ईथोसिनरागी कोशिकाओं की बहुलता साधारणतया हो जाती है। प्रायः लोहित-कोशिका-अवसादन-दर (ई. एम. आर.) भी बढ़ जाती है। अन्त कपाली दाब के बढ़ने पर पुटी या पुटियों का अपहरण चिकित्सा है।

हाइडेटिड पुटी (Hydatid cyst)

मस्तिष्क की हाइडेटिड पुटी प्रायः एकल होती है और भारतवर्ष में असाधारण नहीं है, क्योंकि एकिनोकोकस फीताकृमि-सक्रमण देश के सब भागों में पाया जाता है। मस्तिष्क की हाइडेटिड पुटी के लक्षण किसी भी अवकाशपूरक विक्षति के लक्षणों के अतिरिक्त कोई विशेष लक्षण नहीं होते। वे मस्तिष्क के किसी भी भाग में हो सकती हैं। यदि पुटी का अपहरण न किया जाय तो वह बढ़ती ही जाएगी।

अन्तःकपाली विद्रधियाँ (Intracranial abscesses)

मस्तिष्क विद्रधि

प्रतिजीवाणुक चिकित्सा के आविष्कार के पूर्व यह साधारणतया होने वाला और घातक रोग था। मस्तिष्क विद्रधि निम्न कारणों से हो सकती है।

(1) का सक्रमण प्रसार मध्यकर्ण और कर्णमूल (mastoid), नासा और समीपस्थ नासावायु-विवर (nasal sinuses), करोटिल तथा शिरोवल्क से हो सकता है, सबसे अधिक मध्यकर्ण से होता है।

(2) करोटि के भेदक घावों (penetrating wounds) और विवृत अस्थि-भागों द्वारा सक्रमित पदार्थ का आरोपण।

(3) शरीर में दूरस्थ केन्द्रों से, जैसे फुफ्फुस के सक्रमण, अन्तर्दशोथ, अस्थिमज्जाशोथ, दन्तविद्रधि, अथवा अन्यत्र कहीं भी स्थित पूतित केन्द्र से, स्थलान्तरण (metastases)। ऐसे सक्रमण-केन्द्र का स्थाननिर्धारण कठिन हो सकता है। अधिकतर स्थलान्तरण द्वारा उत्पन्न विद्रधियाँ कई होती हैं।

विकृति—शिर के समीपस्थ केन्द्रों से मस्तिष्क में संक्रमण दो प्रकार से फैल सकता है, यद्यपि अधिकतर दोनों मिले रहते हैं।

(1) वीच की सरचनाओं का उत्तरोत्तर सक्रमण। प्रथम अस्थिशोथ का एक छोटा क्षेत्र बनता है जिसके पश्चात् उसके नीचे दृढतानिका पर (अधि-दृढतानिकीय, epidural) विद्रधि बन जाती है जो तानिका को वेधकर भीतर के मस्तिष्क को आक्रान्त करती है। इस प्रक्रिया में कुछ धमनियों और शिराओं में घनास्रता हो जाती है जिससे ऊतक शक्तिहीन होकर सक्रमण के और भी वशीभूत हो जाता है।

(2) दूसरा सक्रमण के प्रसार का मार्ग उन शिराओं द्वारा है जो मस्तिष्क

क्षेत्रों से जाकर शिरानालों में खुलती है। उनके द्वारा प्रतिगामी घनास्रता या पूतित अन्तःशल्य (septic emboli), सक्रमण द्वारा शक्तिहीन हुए ऊतकों में सक्रमण के बढ़ने पर उनसे सक्रमण को मस्तिष्क के श्वेत पदार्थ में पहुँचा सकते हैं। लक्षण मस्तिष्कशोथ (encephalitis) के-से होते हैं। उस क्षेत्र में तीव्र स्रवण (exudation) और श्वेत कोशिकाओं का अन्तःसंचरण बहुत बढ़ जाता है। द्रवण (liquefaction) होने पर परिसारी तंत्रिवध ऊतक (glial tissue) का प्रचुरोद्भव होता है और वहाँ रक्तवाहिकाओं की सख्या और उनके आकार में तथा सयोजी ऊतक में भी वृद्धि होती है। उनसे विद्रधि की भित्ति या 'सम्पुट' (capsule) बनता है। लगभग एक सप्ताह पश्चात् भित्ति का बनना प्रारम्भ होता है और उसको दृढ़ होने में अनुमानतः तीन सप्ताह लग जाते हैं। सामान्य लक्षण केवल प्रसार काल (period) of extension) में उपस्थित होते हैं जिनमें स्थानिक मस्तिष्कशोथ (encephalitis) के लक्षण भी होते हैं। इस काल में तीव्र मृदुतानिका शोथ (leptomeningitis) हो सकता है।

इस प्रकार, ललाट विवर शोथ (frontal sinusitis) से उत्पन्न हुई विद्रधि मस्तिष्क के ललाट खड (frontal lobe) में स्थित होगी और मध्यकर्ण तथा कर्णमूल से उत्पन्न विद्रधियाँ शख खड या अनुमस्तिष्क में पाई जाएँगी।

लक्षण और चिह्न—मस्तिष्क विद्रधि के लक्षण और चिह्न रोग की अवस्था (stage), जीवाणु की प्रबलता (virulence), अन्त कपाली दाव की वृद्धि की सीमा और विद्रधि की स्थिति के अनुसार भिन्न होते हैं। प्रारम्भ में वे मृदुतानिकाशोथ (leptomeningitis) और स्थानिक मस्तिष्कशोथ (encephalitis) या प्रमस्तिष्क-शोथ (cerebritis) के समान होते हैं। ताप उच्च अथवा शूकवत् (spiking) होता है। रक्त श्वेतकोशिकागणना 20,000 प्रति घन मि०मी० या इससे भी अधिक हो सकती है और प्रमस्तिष्कमेरुतरल की परीक्षा पर उसकी दाव में वृद्धि, उसमें प्रोटीनों की अधिकता तथा कोशिकाओं की बहुलता पाई जाती है। कोशिकाओं के प्ररूप भी भिन्न होंगे; तीव्र सपूय मृदुतानिकाशोथ की अवस्था में वे बहुरूपी केन्द्रकी हो सकती हैं, रोग के बढ़ने पर वे लसीका कोशिकाएँ हों। मस्तिष्कावरण के क्षोभ (irritation) के चिह्न उपस्थित हो सकते हैं। अन्त कपाली दाव के बढ़ने पर शिरोवेदना और वमन होते हैं। अक्षिबिब शोफ प्रारम्भ ही में प्रकट हो जाता है और आगे की अवस्थाओं तक बना रहता है। क्षोभ से बढ़कर सन्यास (coma) हो जाना विद्रधि की तीव्रता और उसके विस्तार पर निर्भर करता है। स्थानीकरण (localization) के चिह्न इस प्रारम्भिक अवस्था में नहीं दिखाई देते।

मस्तिष्क-विद्रधि की उत्तर (later) अवस्था में जब मृदुतानिकाशोथ का शमन हो जाता है और स्थानिक मस्तिष्कशोथ भी जाता रहता है तथा एक पूर्ण सपुटित विद्रधि बन जाती है तो नैदानिक स्वरूप तथा लक्षण और चिह्न एक अवकाशपूरक विक्षति के से होते हैं जो विवर्धित अन्तःकपाली दाव के रूप में व्यक्त होते हैं और उसके स्थानिक चिह्न आक्रान्त क्षेत्र पर निर्भर करते हैं। यह स्मरण रखना चाहिए कि अधिकतर विद्रधिया ललाट या शख खड में अथवा अनुमस्तिष्क प्रदेश में होती हैं; कभी-कभी वे पार्श्विका और पश्चकपाल खडों में भी पाई जाती हैं।

मस्तिष्कविद्रधि कई प्रकार से अपने को व्यक्त कर सकती है। कुछ के लक्षण और चिह्न प्रारम्भिक मस्तिष्कावरणशोथ और प्रमस्तिष्कशोथ के लक्षणों के समान होते हैं, अन्य के प्रथम लक्षण अवकाश-समावेशन विक्षति (space occupying lesion) के-से होते हैं। यह भी संभव है कि सक्रमण का कोई भी शारीरिक लक्षण न उपस्थित हो। विकृत्यनुसार निदान (pathological diagnosis) कुछ रोगियों में, केवल शस्त्रकर्म ही के समय सम्भव होता है।

चिकित्सा—सम्भवतः मस्तिष्क-स्तम्भ (brain stem) के आक्रान्त होने के अतिरिक्त, चिकित्सा सदा सर्जरी द्वारा की जाती है। आदर्श चिकित्सा यह है कि सक्रमण का प्रतिजीवियों (antibiotics) द्वारा निराकरण किया जाय और विद्रधि को भली-भाँति सपुटित होने दिया जाय जिससे उसके चारों ओर एक दृढ भित्ति बन जाय। इसके पश्चात् समस्त विद्रधि का, भित्ति का छेदन किये बिना, अपहरण किया जाय। किन्तु रोगी की दशा के कारण विद्रधि के उपयुक्त अवस्था में पहुँचने तक प्रतीक्षा करना सदा सम्भव नहीं होता। साधारण निर्हरण (drainage) या कई वार सूचिका वेध से पूय निकाल कर उसमें प्रतिजीवी प्रविष्ट करने तथा प्रतिजीवी के शारीरिक प्रयोग द्वारा चिकित्सा आवश्यक होती है। यह स्मरण रखना आवश्यक है कि मस्तिष्क विद्रधि की प्रारम्भिक अवस्था में शस्त्रकर्म करना निरर्थक है, उस समय सामान्य शारीरिक चिकित्सा और वलदायक आयोजनों पर ही विश्वास करना पड़ता है।

दृढतानिकावाह्य विद्रधि (Extradural abscess)

दृढतानिकावाह्य विद्रधि करोटि-अस्थि और दृढतानिका के बीच पूय का सग्रह होती है जो प्रायः सपूय अस्थिमज्जा शोथ से उत्पन्न होती है। कभी-कभी मध्यकर्ण रोग अथवा परानासा वायु-विवर-सक्रमण के उपद्रव रूप यह विद्रधि उत्पन्न हो सकती है। उसका दृढतानिका द्वारा प्रसार बहुत देर की

अवस्था तक नहीं होता। करोटि के अस्थिमज्जाशोथ होने पर ऊपर के शिरोवल्क मे सूजन, शोफ और स्पर्शसहता हो जाती है, जो पीट का फूला हुआ अर्बुद (Pott's puffy tumour) कहा जाता है।

पूय का पूर्ण निर्हरण और रोगग्रस्त अस्थि का अपहरण उसकी चिकित्सा है।

अवदृढतानिका विद्रधि (subdural abscess)

अवदृढतानिका विद्रधि दृढतानिका और अरकनाइड के बीच मे पूय का संग्रह है। वह प्राय कर्ण से या वायुविवरो से सक्रमण के प्रसार का फल होती है अथवा वालको मे जीवाणुज मस्तिष्कावरण शोथ का अनुगम होती है। दृढतानिका शिरानालो की घनास्रता का यह सबसे प्रमुख उपद्रव है। लक्षणानुसार गभीर जैवविपरक्तता ज्वर सहित, शिरोवेदना, वमन और अक्षिद्विवशोफ रोग के अभिलक्षक है।

चिकित्सा—तत्काल पूय का निर्हरण और प्रतिजीवियों का उपयुक्त प्रयोग रोग की चिकित्सा है।

रक्तवाहिकाओं की असंगतिया

(Vascular anomalies)

एन्यूरिज्म (aneurysms)

अन्तःकपाली धमनियो—विशेषकर विल्लिस वृत्त (circle of Willis) और उसकी मुख्य शाखाओं—के एन्यूरिज्म जन्मजात माने जाते हैं; कवकज (mycotic) और धमनी काठिन्यज (arteriosclerotic) स्फीतियां (dilata-tions) इसका अपवाद है। वयस्कता से पूर्व प्रायः ये लक्षण नहीं उत्पन्न करते। वे फट सकते हैं अथवा, उनके आकार मे वृद्धि होकर, वे पास की संरचनाओं को दबा सकते हैं। अवअरकनाइड रक्तस्रावो मे से अधिकतर एन्यूरिज्म के फट जाने का परिणाम होते हैं; अवअरकनाइड रक्तस्राव में 50 प्रतिशत रोगियों की मृत्यु हो जाती है जिससे उसकी गभीरता समझी जा सकती है। वाहिका चित्रण (angiography) और सर्जरी की विधियों की उन्नति होने से इन पर अब अधिक ध्यान दिया जाने लगा है।

लक्षण और चिह्न—एन्यूरिज्म स्वतः फटता है और प्राय रोगी के बल करने के पश्चात् ऐसा होता है। अकस्मात् तीव्र शिरोवेदना, वमन, अवपात

(collapse) और सन्यास (coma) उसके अभिलक्षण है। ग्रीवा का कड़ा (stiff) हो जाना, शोथ्यता, ज्वर और मस्तिष्कावरणक्षोभ के चिह्न प्रकट हो जाते हैं। स्थानीकरण लक्षण अनुपस्थित हो सकते हैं; लक्षण और चिह्नों में बहुत भिन्नता संभव है। नेत्र में वेदना, द्विदृष्टि, एक ओर के नेत्र के तारे का विस्फार, वर्त्मपात (ptosis of eyelid) और पाँचवी तत्रिका के आक्रान्त होने के लक्षण साधारणतया पाये जाते हैं। अन्य चिह्न रक्तातच (clot of blood) द्वारा मस्तिष्क सपीडन की स्थिति पर निर्भर करते हैं, जो सिल्वियन विदर (sylvian fissure), शख अथवा ललाट खडो और कभी-कभी आभ्यन्तर सपुट (internal capsule) में स्थित हो सकता है। अचेतना में वेचैनी से लेकर सन्यास तक भिन्नता पाई जाती है। प्रथम रक्तस्राव से जो रोगी बच जाते हैं उनमें बार-बार रक्तस्राव होने की प्रवृत्ति होती है जिनमें से किसी बार का रक्तस्राव घातक सिद्ध हो सकता है।

कटिवेधन (lumbar puncture) द्वारा निदान निश्चित किया जाता है, जिससे रक्तमिश्रित प्रमस्तिष्कमेरुरज्जु निकलता है और पीतरजकता (xanthochromia) कुछ ही घंटों में उत्पन्न हो जाती है। अवसरकनाइडी रक्तस्राव के 60 प्रतिशत रोगियों में एन्यूरिज्म की ठीक-ठीक स्थिति बाह्य-चित्रण से निश्चित की जा सकती है। यदि एन्यूरिज्म दृष्टिगत नहीं किया जा सकता तो उसमें पुनः पुनः रक्तस्राव उत्पन्न करने की प्रवृत्ति कम होती है। एन्यूरिज्म लघु या घनास्रित (thrombosed) होने पर नहीं दिखाई देता।

चिकित्सा—कई एन्यूरिज्म होने पर या कशेरुक धमनी के एन्यूरिज्म होने पर वे शस्त्रकर्मातीत होते हैं, किन्तु अन्य सब शस्त्रकर्म योग्य हैं। सामान्य कैरोटिड धमनी के ग्रीवा में वधन (ligation) से आवर्ती रक्तस्राव से यद्यपि कुछ सुरक्षा होता है, किन्तु उससे अर्धांगघात (hemiplegia) और वाचाघात (aphasia) का भय रहता है, विशेषकर वृद्ध व्यक्तियों में। अन्तर्कपाल मार्ग द्वारा एन्यूरिज्म का अन्तरोध (occlusion) करना सर्वोत्तम विधि है। नियंत्रित न्यूनरक्तदाव (controlled hypotension) और न्यूनताप (hypothermia) की विधि के उपयोग से एन्यूरिज्म पर अन्तर्कपाली (शस्त्रकर्म) सहज और सुरक्षित हो गया है।

धमनी-शिर असंगतिया (arteriovenous anomalies)

ये विकृतियाँ, जो बाह्यकार्कुद, कुटिल शिराजाल (cirsoids), धमनी-शिरा एन्यूरिज्म (arteriovenous aneurysm) और विरूपताये कहलाती हैं, सब

जन्मजात विरूपताये है, और कोशिकाओ का परिवर्धन न होने से उत्पन्न होती है। अधिकतर व्यक्तियों में उनके लक्षण और चिह्न वय के तीसरे या चौथे दशक में प्रकट होते हैं। शिरोवेदना भी हो सकती है। बहुधा ये विरूपतायें अवअरकनाइड रक्तस्राव उत्पन्न करती हैं, किन्तु कभी-कभी वे अवकाशसमावेशन विक्षतियों की भांति प्रकट होती हैं। आधे रोगियों में कपाली ब्रूई (cephalic bruit) मालूम हो सकती है।

वाहिकाचित्रण से विक्षति का पता लगने के बाद नियंत्रित न्यून दाब (hypotension) और प्रशीतन (refrigeration) की सहायता से उसका पूर्ण उच्छेदन उसकी चिकित्सा है।

कैरोटिड गह्वर नालव्रण (carotid cavernous fistula)

आभ्यन्तर कैरोटिड धमनी के अन्तःकपाली भाग और गह्वर शिरानाल के बीच प्रायः करोटि के आधार के अस्थिभग से एक नालव्रण बन जाता है। (चित्र 200) लक्षण और चिह्नों में एकपाश्र्वी स्पन्दी नेत्रोत्सेध (unilateral pulsating exophthalmosis), नेत्र-श्लेष्मला शोफ (chemosis), वर्त्मशोफ (oedema of lids) और नेत्रगुहा तथा रेटीना की वाहिकाओं की अतिपूरिता (fullness) मुख्य है। रोग बढ़ जाने पर नेत्रपेशीघात (ophthalmoplegia) तथा दृष्टि-ह्रास हो सकते हैं।

सामान्य कैरोटिड धमनी का ग्रीवा में बधन (ligation) और गह्वर शिरानाल से ऊपर आभ्यन्तर कैरोटिड धमनी के अन्तःकपाली भाग का भी बधन इस दशा की चिकित्सा है।

तंत्रिकार्ति (Neuralgia)

त्रिधारा तंत्रिकार्ति (trigeminal neuralgia)

त्रिधारा तंत्रिकार्ति की हेतुकी अज्ञात है। यह विशेषकर अधिक आयु वाले को होती है, उसके कुछ विशिष्ट लक्षण होते हैं। वेदना अकस्मात् प्रारंभ होती है और कोचने वाले प्रारूप (lancinating type) की होती है। वह पाचवी कपाली तंत्रिका की एक या अधिक शाखाओं के वितरणक्षेत्र में अनुभव होती है और उससे बाहर कभी नहीं फैलती। दूसरे और तीसरे विभाग अधिक ग्रस्त होते हैं। तीसरा नेत्र विभाग इन दोनों के पश्चात् ग्रस्त होता है और अकेला बहुत कम ग्रस्त होता है।

कभी-कभी रोग के आक्रमण का आरम्भ तत्रिका-वितरण के किन्ही क्षेत्रों के अल्प सवेदी उत्तेजन से हो जाता है, जिनको 'स्फोटक क्षेत्र' (trigger zones) कहा जाता है। मुह धोने, ठंड लगने, बाल बाहने या आहार को चवाने से भी रोग आरम्भ हो सकता है। प्रत्येक आक्रमण अल्पस्थायी होता है और उसका अंत भी प्रारंभ ही की भांति होता है, उसके पश्चात् कोई चिह्न नहीं रहता। आक्रमणों के बीच में रोगी पूर्णतः लक्षणरहित होता है। क्रमशः आक्रमणों की आवृत्ति बढ़ती जाती है, किन्तु रोग का विसर्ग (remission) होता रहता है। तत्रिकीय परीक्षाओं से कोई बृत्ति नहीं पता लगती।

चिकित्सा—इस दशा की चिकित्सा मुख्यतया सर्जरी द्वारा होती है; फिनायटोइन सोडियम (phenytoin sodium) से कुछ लाभ रिपोर्ट किया गया है। तत्रिकामूलो के बाहर निकलने के रन्ध्रों में अथवा गडिका (ganglion) में अल्कोहल के इजेक्शन से रोग 6 मास से कुछ वर्ष तक अस्थायी रूप से शांत रह सकता है। इस विधि का केवल उन ही रोगियों में प्रयोग किया जाता है जिनकी शारीरिक दशा अन्तःकपाली शस्त्रकर्म के लिये उपयुक्त नहीं होती। शस्त्रकर्म तत्रिका पर या गडिका पर किया जा सकता है।

विसंपीडन शस्त्रकर्म—इसमें त्रिधारा गडिका तक शख मार्ग (temporal route) से दृढतानिका के बाहर से या उसके भीतर (extradurally or intradurally) से पहुँचा जाता है और गडिका को अनावृत (exposed) करके उसपर की दृढतानिका का छेदन (incision) किया जाता है। तब एक बेयोनेट सदश (bayonet forceps) में रुई के पिचु (cotton swab or strip) को पकड़कर उससे तत्रिकातन्तुओं को हलके से अभिघातित (traumatised) किया जाता है। इस शस्त्रकर्म में यह लाभ है कि उससे आनन का सवेदन (sensation) बना रहता है।

गडिकापूर्व परिच्छेदन (preganglionic section)—यहाँ उपर्युक्त मार्ग से गडिका तक पहुँचकर गडिकापूर्व तन्तुओं को विभक्त किया जाता है। विभाग विभेदक (differential) किया जाता है क्योंकि तन्तु पार्श्व से अभि-मध्य ओर को इस क्रम में स्थित हैं. अधोहनु (mandibular), ऊर्ध्वहनु (maxillary) और नेत्र-विभाग (ophthalmic division)। इसके परिणाम-जो सावेदनिक बृत्ति (sensory deficit) तथा कार्निया पर व्रणोत्पत्ति (यदि नेत्र विभाग विभक्त हुआ है), होती है दोनों कण्टसाध्य उपद्रव हो सकते हैं।

सावेदनिक (सवेदी) मूल-विभाग (sensory root division)—सावेदनिक मूल को पॉन्स से निकलने पर पश्च खात में विभक्त किया जा सकता है।

त्रिधारा पथच्छेदन (trigeminal tractotomy)— मेरुशीर्ष में त्रिधारा तंत्रिका के अपरोही पथ का छेदन किया जा सकता है जिससे त्रिधारा वेदना का शमन हो। यह पथ केवल वेदना और ताप मवेदनों का वाहक है; अतएव इसको काटने से स्पर्श संवेदन पूर्ववत् बना रहता है।

जिह्वाग्रसनी तंत्रिकाति (glossopharyngeal neuralgia)

इसका रूप त्रिधारा तंत्रिकाति ही के समान है, किन्तु वेदना का अनुभव जिह्वाग्रसनी तंत्रिका के वितरण क्षेत्र में होता है। प्रायः आक्रमण का आरम्भ निगरण क्रियाओं से होता है और वेदना टॉमिल क्षेत्र और ग्रसनी में प्रतीत होती है और कान में फैल सकती है। इसकी चिकित्सा पश्च खात में नवीं कपाली तंत्रिका का उच्छेदन है।

विशेष तंत्रिकीय शस्त्रकर्म

(Special Neurosurgical operations)

मन सर्जरी, मनःशल्यचिकित्सा (Psychosurgery)

मन शल्यचिकित्सा में ललाट और शखखडो तथा चेतक (थैलेमस) के संवध को विच्छिन्न करने के लिये कई प्रकार के शस्त्रकर्म किये जाते हैं जिनकी मानसिक रोगों के शमन के लिये अभिकल्पना (design) की गई है। १९३५ में मोनिज (Moniz) और लिमा (Lima) ने ललाट-खडछेदन (frontal lobotomy) मनोविक्षिप्ति (psychosis) के रोगियों की चिकित्सा के लिये किया था। आगे चलकर फ्रीमैन और वाट्स (Freeman, Watts) ने इस प्रविधि में कुछ रूपान्तर किया। इस प्रविधि का उद्देश्य पुरोललाट (prefrontal) क्षेत्र का चेतक के अभिपृष्ठ अभिमध्य केन्द्रक (dorsal medial nucleus) तथा अधश्चेतक के साथ संवध को विच्छिन्न करना था। इस हेतु कई प्रकार की प्रविधियों का आविष्कार किया गया है। हाल ही में चेतक और जालाकार रचना (reticular formation) पर भी त्रिविम स्पर्श (stereotactic) विधियों से शस्त्रकर्म करने का प्रयत्न किया गया है।

अपस्मार (epilepsy) का शस्त्रकर्म

जिन रोगियों में आकर्षी विकार (convulsive disorders) होते हैं उनके प्रान्तस्था (मस्तिष्क) के वैद्युत विभव (electrical potential) का

सावधानी से वैद्युत मस्तिष्कलेखन (electro-encephalography) द्वारा अध्ययन करके अपसामान्य क्षेत्र का पता लगाया जा सकता है। अपसामान्य वैद्युत विसर्जनों (abnormal electrical discharges) के स्थान-निर्धारण के पश्चात् उस क्षेत्र के अपहरण से आक्षेपी विकारों का नियंत्रण संभव है। शस्त्र-कर्म के समय वैद्युत प्रान्तस्था लेखन (electrocorticography) द्वारा एब्लेशन (ablation) या अपहरण के लिए क्षेत्र का निश्चित स्थान निर्धारण करने में सहायता मिलती है। पैन्फील्ड (Penfield) और उसके सहयोगियों ने अपने शस्त्रकर्म किये हुए रोगियों में 60 प्रतिशत को आरोग्यलाभ की रिपोर्ट की है।

शैशव अर्धागघात (infantile hemiplegia) की शस्त्रकर्म द्वारा चिकित्सा

शैशव अर्धागघात एक सलक्षण है जो शैशवकाल में या प्रारंभिक बाल्यकाल में बिना किसी ज्ञात कारण अथवा ज्वर या आक्षेपों के उत्पन्न हो जाता है। अर्धागघात शनैः शनैः कम हो सकता है। किन्तु ऊर्ध्व प्रेरक न्यूरोन विकृति (upper motor neurone lesion) जीवनभर बनी रहती है। बच्चे के बढ़ने पर निम्न लक्षण प्रकट हो सकते हैं।

(1) अर्धागघात (hemiplegia), विरूपित सकुचित हाथ और जघा सहित।

(2) आक्षेप, जो औपधि की प्रचुर मात्राओं से भी नियंत्रित न हो।

(3) मानसिक अतिमन्दन (marked mental retardation) और व्यपजनन (degeneration)।

चिर रोगियों में मानसिक अपह्रास निरन्तर रहा है और अदम्य (uncontrollable) आक्षेप भी रहे हैं। उनमें उस क्षेत्र के, जिसमें विशेष अपसामान्य वैद्युत विसर्जन (electrical discharges) होते हैं, पार्श्वक खडोच्छेदन (partial lobectomy) से लेकर गोलार्धोच्छेदन तक किया गया है। गोलार्धोच्छेदन से, जिसमें गोलार्ध का केवल वह भाग जो पुच्छी केन्द्रक (caudate nucleus), पुटामेन और पाण्डुर पिंड (globus pallidus) के अभिमुख्य ओर स्थित है उसको छोड़ दिया जाता है, अपस्मार के आक्रमणों का गमन होता मालूम होता है और प्रेरक अपह्रास (motor deterioration) या संवेदन हानि भी नहीं होती।

अनैच्छिक (involuntary) गतियों और दृढ़ता (rigidity) की शल्य चिकित्सा

आधारी गडक रोगों (basal ganglia diseases) में, जैसे पार्किन्सन रोग

(Parkinson's disease) कोरियोएथेटोसिस (choreoathetosis), बेलिस्मस (ballismus) और पेशी विरूपी दुस्तानता (dystonia musculorum deformans) में, अनैच्छिक गतियों और दृढ़ता के शमन के लिये, अनेक प्रयत्न किये गये हैं। पहिले प्रान्तस्था कर्तन (ablation), पिरामिडि पथपरिच्छेदन (pyramidal tract section) वृन्त में या ग्रैव प्रदेश में, तथा आधारी गडिकाओं का विवृत शस्त्रकर्म द्वारा विनाश, ये सब प्रयत्न किये गये थे। फिर, यह मालूम हुआ कि अग्रकोरोइडी धमनी (anterior choroidal artery) के वधन से लक्षणों का शमन होता है। हाल ही में, पाण्डुर पिंड के अथवा चेतक के अभ्युदर-पार्श्व केन्द्रक (ventrolateral nucleus) के विनाश से उत्साहवर्धक परिणाम हुए हैं।

मस्तिष्क और मेरुरज्जु की जन्मजात असंगतियां

लगभग 60 प्रतिशत जन्मजात विरूपताओं में तत्रिकातंत्र, उसके तानिका-आच्छादन, अथवा सपीपस्थ अस्थि संरचना में ग्रस्त होती है। केन्द्रीय तत्रिकातंत्र और उसके आच्छादनों की जन्मजात असंगतियों में अयुक्त मेरुदंड (spina bifida) और अयुक्त कपाल (cranium bifidum), जन्मजात जल शीर्ष (hydrocephalus), आर्नोल्ड-चियारी विरूपता (Arnold-Chiari malformation), कपाल अस्थिसंयोजक (craniosynostosis), प्लेटिबेसिया (platybasia) और त्वक् नाडीव्रण (dermal sinus) हैं।

अयुक्त मेरुदंड (Spina bifida)

यह मेरु अक्ष (spinal axis) की परिवर्धनीय असंगति है और सबसे अधिक पाई जाती है। यह असंगति सबसे अधिक कटि-त्रिक (lumbosacral) प्रदेश में होती है; शेष ग्रैव और उरो प्रदेशों में होती है। इसका कारण यह है कि भ्रूणावस्था में मेरुनलिका का मध्य भाग उरो प्रदेश में बन्द होना प्रारम्भ होता है और कटित्रिक और ग्रैव प्रदेशों में समाप्त होता है जिससे इन दोनों प्रदेशों में असंगति की प्रवृत्ति उत्पन्न हो जाती है। साधारणतया अयुक्त मेरुदंड का कोई नैदानिक महत्त्व नहीं होता। यह असंगति तत्रिकीय बहिर्जनस्तर (neural ectoderm) के अन्तर्वलन (invagination) और उपकलीय (epithelial ectoderm) बहिर्जनस्तर से पृथक् होने की खडाशिक अपसामान्यता (segmental abnormality) तथा उसी खडाश के आद्य मध्यजनस्तर के परिवर्धन के कारण होती है। यदि परिवर्धनदोष मध्यजनस्तर से उत्पन्न

सरचनाओ तक सीमित रहता है तो पृष्ठ तक वहि सरण नही होता और तव 'गुप्त अयुक्तमेरुदड' (spina bifida occulta) बनता है। किन्तु यदि उप-कलीय और तत्रिकीय वहिर्जनस्तर भी सम्मिलित होते है तो मस्तिष्कावरण हर्निया (meningocele) और मेरुज्जुतानिका हर्निया (myelomeningocele) सहित अयुक्त मेरुदड बनता है। आच्छादनो के पूर्ण अभाव होने पर, जिससे तत्रिकीय ऊतक शरीर के पृष्ठ तक उभर आता है, अयुक्त मेरुदड के साथ मेरुदडविदर (rachischisis) भी होता है। मेरुदडविदर के शिशु मृतजात (stillborn) होते हैं या शीघ्र ही मर जाते है।

अयुक्त मेरुदड की उपस्थिति वालो की अपसामान्य वृद्धि, त्वक वाहिकावृद्ध-मय कुरचनाओ (cutaneous angiomatous malformation), वसा ऊतक का पिड, अथवा असगति की स्थिति पर की त्वचा को दावने से उसमें गढ़ा पडने से सूचित होनी है। अनेक रोगियो मे लक्षणो के न होने पर चिकित्सा की आवश्यकता नही होती। जिन रोगियो मे उसके साथ टरटोमा, तान्तवावृद्ध या या वसावृद्ध होने से दाव (pressure) के लक्षण होते हैं उनमे सर्जरी की सहायता आवश्यक है। तत्रिकीय दोपो के बढ़ते रहने पर क्षति की स्थिति जानने के लिये मेरुज्जुचित्रण किया जा सकता है।



चित्र 208—कटिमस्तिष्कावरणहर्निया (मेनिंगोसील)।

मस्तिष्कावरण हर्निया (meningocele, मेनिंगोसील)

ये अधिकतर कटिप्रदेश में पाई जाती हैं (चित्र 208)। उसके पश्चात् वे अवपश्चकपाल या उच्च ग्रैव प्रदेश में होती हैं; मेरुदंड के अन्य प्रदेशों में भी हो सकती हैं। वह एक चपटा आंशिक उपकलाच्छादित कला (epithelialised membrane) से आवृत पिंड हो सकता है, या एक पतली, सत्रण पारदर्शी (transparent) कला का वृहत् कोश हो सकता है; उसमें वृन्त के समान एक पतला आधार हो अथवा वह प्रसामान्य, त्वचा से आच्छादित मस्तिष्कावरण हर्निया हो। उसमें पारप्रदीपन (transillumination) में कभी-कभी तंत्रिकातन्तु दीख जाते हैं। खासने पर सभी मस्तिष्क आवरण हर्नियाओं में उनपर रखे हाथ को धक्का या आवेग प्रतीत होता है।

तंत्रिकीय लक्षण, लक्षणों के अभाव से लेकर विक्षति के तल से नीचे प्रेरक, सावेदनिक तथा आशय क्रियाओं की पूर्ण हानि तक हो सकते हैं। साथ ही जन्म-जात जलशीर्ष होना असाधारण नहीं है, अन्य अपसामान्यतायें भी हो सकती हैं। यह भी देखा गया है कि मस्तिष्कावरण हर्निया को सुधारने के पश्चात् कुछ रोगियों में जलशीर्ष हो जाता है। अन्य दशाओं के अनुकूल होने पर मस्तिष्कावरण हर्निया तथा मेरुरज्जु-मस्तिष्कावरण हर्निया (myelomeningocele) को शस्त्र कर्म द्वारा सुधारना आवश्यक होता है।

चिकित्सा दोषों का प्लास्तिक सुधार करना है, यह ध्यान रखा जाय कि समस्त तंत्रिका ऊतक अक्षुण्ण रहे।

अयुक्त कपाल (cranium bifidum)

कपाल की अस्थियों के संयोजनदोषों से मस्तिष्कावरण हर्निया (meningocele) तथा मस्तिष्क की आवरणों सहित हर्निया (encephalomeningocele) हो सकती है; वह सबसे अधिक पश्चकपाल क्षेत्र में होती है। साथ ही तंत्रिका ऊतक तथा प्रमस्तिष्कमेरुरल के प्रवाह पथों की विरूपगतायें (malformations) भी साधारण हैं। विरल अवसरों पर मस्तिष्क हर्निया नासा गुहा और नासाग्रसनी में प्रवर्धित हो सकती है। मस्तिष्क हर्निया के प्ररूप मेरुदंड में होने वाली विक्षतियों के प्ररूपों के समान है।

मस्तिष्क की अनुत्क्रमणीय हानि (irreversible damage) हुए रोगियों के अतिरिक्त, अल्प वय ही में शस्त्रकर्म द्वारा मस्तिष्कावरण हर्निया का अपहरण करना उचित है।

जलशीर्ष, जलपाल (Hydrocephalus)

केन्द्रीय तत्रिकातत्र सामान्यतया प्रमस्तिष्कमेरुतरल मे निमज्जित रहता है, जो आपस मे सवधित कई अवकाशों से भरा हुआ है, ये पार्श्वनिलय, तृतीय निलय, सिलवियन कुल्या, चतुर्थ निलय, वृहत आधारी कुड (basal cisterns) तथा अतिविस्तृत अवअरकनाइड अवकाश है। यह अतिम अवकाश प्रमस्तिष्क और अनुमस्तिष्क गोलाधों तथा मेहरज्जु को घेरे हुए है।

प्रमस्तिष्कमेरुतरल के बनने और अवशोषित होने की क्रियाविधि अभी तक ठीक-ठीक मालूम नहीं है। किन्तु इसमे सन्देह नहीं है कि उसकी उत्पत्ति का मुख्य स्थान निलयों के भीतर है और उसका अवशोषण के प्रान्तस्था पर आच्छादित पाया अरकनाइड के वाहिकाक्षेत्र द्वारा होता है जो प्रमस्तिष्क के प्रान्तस्था को आच्छादित किये है। प्रमस्तिष्कमेरु तरल के प्रवाह की दिशा निलयो मे से मस्तिष्क के पृष्ठ की ओर को है।

जलशीर्ष मे निलयो का आकार बढ जाता है। अतएव वह प्रमस्तिष्क-मेरुतरल के प्रवाह-मार्ग के अवरोध से उत्पन्न होता है, अथवा प्रसामान्य गति से उसके अवअरकाइड अवकाश मे स्थित अवशोषक क्षेत्र तक पहुचने की असमर्थता का परिणाम होता है।

जन्मजात जलशीर्ष के प्रकार—जन्मजात जलशीर्ष दो प्रकार का होता है, असयोजी और सयोजी।

असंयोजी जलशीर्ष (non-communicating hydrocephalus)—सिलवियस की कुल्या अथवा चतुर्थ निलय के आधारी कुडो (basal cisterns) मे निर्गम पर, अर्थात् मागेन्डी और लुशका (Magendie and Luschka) के रन्ध्र मे, अवरोध होता है, जिससे निलयो और मेहरज्जु के अवअरकनाइड अवकाश के बीच कोई सयोजन या सम्बन्ध नहीं रहता। कुल्या की अविबरता (atresia) अवरोध का सबसे बडा कारण होता है। अविबरता की भी कई सीमाये या डिग्री हो सकती है। कुल्या उपस्थित ही न हो, अथवा वह अन्तरीयक (ependymal) कोशिकाओ के पिंड में लुप्त हो जाय। एक कला द्वारा कुल्या का अवरुद्ध होना भी सभव है, अथवा कुल्या की दो शाखाये होकर वह समाप्त हो जाएँ। किसी प्रकार से भी प्रमस्तिष्कमेरुतरल के मार्ग मे अवरोध हो, उसका परिणाम अवरोध से पूर्व भाग का विस्फार होता है।

संयोजी जलशीर्ष (communicating hydrocephalus) तब होता है जब प्रमस्तिष्कीय अवअरकनाइड अवकाश का जन्म ही से विकास नहीं होता

और निकलीं तथा मस्तिष्क के अवअस्कनाए प्रवसाश के बीच शर्म या संबंध होता है।

लक्षण और चिह्न—जन्मकाल जलजीर्ण में शिर का बट जाना प्रथम स्पष्ट लक्षण होता है (चित्र 209)। यदि इन्तर्मार्गीय अवस्था में जलजीर्ण प्रारंभ हो जाता है तो बिना शिर का नाश होने प्रथम अवभव होता है। यद्यपि जन्म के समय शिरोवृद्धि ध्यान नहीं आकाष्ट करती, किन्तु प्रसाश के कुछ ही मासों में यह स्पष्ट हो जाती है। करोटि मय ही व्यासों में बन्ती है और शीर्ष (vertex) पर सबसे अधिक बड़ी योग्यता है, माथा मोल्य और अतिरिधित तथा मामने



चित्र 209—जलशार्प (पाइड्रोकिफेलस)

को निकला हुआ होता है, शयघात न्युप्त हो जाते हैं और पारिर्वकोस्नेध पीछे को चले जाते हैं। करोटि-अन्तरात्र (fontanelle) चौड़े हो जाते हैं और सीवनियाँ भी चौटकर दूर-दूर हो जाती हैं। अन्तराल ऊपर को उभर जाते हैं जो अन्तःकपाली दाब की वृद्धि का शीतक है। शिर का आकार उतना विस्तृत हो सकता है कि बच्चा उसको उठा भी न सके। ललाटाम्बि के नेत्रगुहा-पट्टों (orbital plates) पर भी उतनी दाब बट जाती है कि वे नीचे को दबकर

नेत्रगोलक को दबाते हैं जिससे अधोवर्त्म (lower eyelid) तारों (pupils) को ढक लेते हैं और नेत्र का श्वेत भाग दीखने लगता है। शिर के वाल झड़ जाते हैं; शिरोवल्क की विस्फारित अतिवर्धित अधस्त्वक् शिराये अग्र अन्तराल (anterior fontanelle) से चारों ओर को जाती दीखती है।

तन्निकीय लक्षण और चिह्नो में दशा की उग्रता के अनुसार बहुत भिन्नता पाई जाती है। आक्षेप, मानसिक अविकास, अतिक्षोभ (hyper-irritability) अंगों का सस्तभी घात, (spastic paralysis of limbs) वर्धित कडरा-प्रतिवर्त (tenden reflex) और गुल्फ-अवमोटन (ankle clonus), दृष्टि-तन्निकाशोप और अघता, वधिरता, अक्षिदोलन तथा वमन ये सब हो सकते हैं। किन्तु ये लक्षण तथा चिह्न सदा नहीं पाये जाते।

शल्य चिकित्सा—शल्य चिकित्सा विधियों को तीन समूहों में विभक्त किया जा सकता है—

(1) अवरोधी जलशीर्ष में प्रमस्तिष्कमेरु तरल का लघुपथ करण (short circuiting), जिसमें अवरोध के बाहर ही से मार्ग का पुनर्निर्माण किया जाता है। इसके लिये जो विधिया प्रयुक्त हुई हैं वे निलयकुडछिद्रीकरण (ventriculocisternostomy), तृतीय निलयछिद्रीकरण (third ventriculostomy) और कुल्या का पुनर्नलिकाकरण (recanalization) है।

(2) कोरौड जालिका को नष्ट करके प्रमस्तिष्कमेरु तरल की उत्पत्ति घटाना।

(3) प्रमस्तिष्क मेरुतरल के मार्ग को बदलकर उसको शरीर की गुहाओं तथा अवकाशों में और रक्तपरिसंचार में ले जाना। प्रमस्तिष्कमेरुतरल को शरीर के सब ही अवकाशों में, जहाँ भी संभव हो सका है, श्लेजने का प्रयत्न किया गया है, अधस्त्वक ऊतक, कर्णमूल (mastoid), प्लूरा गुहा, पर्युदर्या-गुहा, गवीनी, ढिब वाहिनी (fallopian tube), अस्थिमज्जा, लसीका महा-वाहिनी, शिरारक्तसंचार और हृदय के दक्षिण अलिन्द, इन सब ही का प्रयोग किया गया है। किन्तु इनमें से अधिकतर विधियों का त्याग कर दिया गया है, सबसे सतोपजनक परिणाम निलय-अलिन्द लघुपथ (ventriculo-atrial shunt) में एकमार्गी कपाटिका (one way valve) के प्रयोग से हुआ है। सब प्रकार के जलशीर्षों में निलय-अलिन्द लघुपथ की प्रविधि प्रयोग की जाती है जिससे जलशीर्ष के सयोजी और असयोजी वर्गों में बाटने की भी आवश्यकता नहीं रहती।

यह स्मरण रखना चाहिये कि जन्मजात जलशीर्ष के बहुत से रोगियों में,

प्रमस्तिष्कमेरु तरल के अवशोषण की वृद्धि से या उसकी उत्पत्ति के घट जाने से, रोग का स्वतःसरोध हो जाता है। वास्तव में चिकित्सा का एक मुख्य उद्देश्य इस स्वतःसरोध की पर्याप्त समय तक प्रतीक्षा करना है।

निलयो के अतिविस्तार से मस्तिष्क के सार (मुख्य) ऊतक का ह्रास होता है जिससे मानसिक विकास नहीं होता और आक्षेप होने लगते हैं।

आर्नोल्ड-चिआरी विरूपांगता (फुरचना) (Arnold-Chiari malformation)

इस विरूपांगता में अनुमस्तिष्क के भाग ऊर्ध्व ग्रैव नलिका में चले जाते हैं और मेरुशीर्ष लवा हो जाता है तथा उसका मोटन (Kinking) हो जाता है। संभव है यह दशा मेरुज्जु मस्तिष्कावरण हर्निया (myelomeningocele) के सब रोगियों में थोड़ी-बहुत होती हो और जलशीर्ष उत्पन्न करती हो। जलशीर्ष की उग्रता विरूपांगता के प्रत्यक्ष अनुपात में होती है।

जलशीर्ष की चिकित्सा से पूर्व इस विरूपांगता को सुधारना आवश्यक है। इसी से जलशीर्ष का शमन संभव है। जलशीर्ष के द्रुत प्रगति करने पर, विशेषकर मस्तिष्कावरण या मेरुमस्तिष्कावरण हर्नियाओं के सुधार के पश्चात् भी वह यदि वैसे ही बढ़ता रहे, तो उपर्युक्त निर्हरण (drainage) विधियों में से किसी को प्रयोग करना आवश्यक है।

प्लेटीवेसिया

प्लेटीवेसिया वह दशा है जब महारन्ध्र (foramen magnum) और ऊर्ध्व ग्रैव मेरुदंड का पश्चिमांत में अन्तर्वलन (invagination) होता है जिससे आधार कोण (basal angle) बढ़कर 150 अंश का हो जाता है।

करोटि के आधार में एक रचनात्मक दुर्बलता है जो प्राथमिक हो सकती है या अस्थिमृदुता और पेजेट रोग की अथवा अन्य रोगों की द्वितीयक हो। ऊर्ध्वाधर (erect) स्थिति तथा शिर का भार अन्तर्वलन का कारण होते हैं जिससे महारन्ध्र के चारों ओर की सरचानाओं, निम्न कपाली तत्रिकाओं, अनुमस्तिष्क और पिरामिडी तथा सावेदनिक पथ का मस्तिष्क-स्तंभ पर सपीडन होता है जिससे अनेक लक्षण उत्पन्न होते हैं। प्रमस्तिष्कमेरुद्रव का भी रोध हो सकता है।

करोटि के पार्श्व एक्सरे चित्रों में दन्ताभ प्रवर्ध, कठिन तालु से महारन्ध्र की पश्च धारा तक खिंची हुई रेखा से ऊपर निकला हुआ दिखाई देगा। महारन्ध्रप्रदेश के विसपीडन के लिये शस्त्रकर्म किया जाता है।



चित्र 210—कपालसंकीर्णता के एक रोगी की करोटि का अग्रपश्च दृश्य जिसमे कुट्टित रजतपत्र आकृतियाँ (beaten silver appearance), मीवनियो की अनुपस्थिति (आभासी) और अस्थियो का पतला हो जाना दीख रहा है।

कपाल संकीर्णता, (क्रैनियोस्टिनोसिस Craniostenosis)

यह परिवर्धन की एक अपसामान्यता है जिससे करोटि की अस्थिया शीघ्र ही आपस में जुड जाती हैं। इससे अन्त कपाली दाव की वृद्धि होती है तथा अन्धता, बधिरता और मानस मन्दता (mental retardation) हो जाती है। शीघ्र ही दशा को पहचान कर उसकी उपयुक्त चिकित्सा न करने से मस्तिष्क को स्थायी हानि पहुँचती है। गस्त्रकर्म मे कपाल अस्थियो को लघु खडाशो मे विभक्त कर दिया जाता है जिससे मस्तिष्क के विवर्धन मे कोई बाधा न पडे।

त्वक् नाडीव्रण (Dermal sinus)

यह एक लघु खुला हुआ छिद्र होता है जो प्रमस्तिष्कमेरु अक्ष के परिवर्धन के दोष के कारण, उसके पूर्णतया बन्द न होने से पश्च ओर रह जाता है। यह छिद्र दृढतानिका तक पहुँच सकता है और तानिकाओं के वारम्बार णीय का कारण होता है। उसके अन्त पर एक डरमाइड पुटी हो सकती है।

नाडीव्रण का सम्पूर्ण निर्मूलन उसकी चिकित्सा है।

मेरुदंड और मेरुरज्जुपुच्छ की अभिघातज क्षतिया (Traumatic lesions of spinal cord and cauda equina)

मेरुदंड के आघातों में मेरुरज्जु और मेरुरज्जुपुच्छ भी क्षत हो सकती हैं। वे (1) अप्रत्यक्ष आघात (indirect) से क्षत हो सकती हैं जैसे गिरने से या मोटर दुर्घटनाओं में; (2) प्रत्यक्ष आघात, जैसे कुचलने से अथवा (3) वेधक (penetrating), आघातों से, जैसे गोली लगने या छुरा भोकने आदि से क्षत हो सकती हैं।

आघात से उत्पन्न हुई रोगी की दशा आघात की स्थिति और सीमा पर निर्भर करती है; निम्न ग्रँव प्रदेश के आघात से चतुरागघात (quadriplegia) उरो अथवा ऊर्ध्व कटि प्रदेश के आघात से अधरांगघात (paralegia) और मेरुरज्जुपुच्छ के आघात से निम्न न्यूरोन विकसति होती है (lower motor neurone lesions)

ये विकसतिया अग्र या पश्च अस्थिभग मंघिच्युति, अन्तः कशेरुक चक्रिका की पश्चच्युति, टूटे हुए फलक खंडों के (laminar fragments) दबाव, गोली या वेधने के घावों अथवा मेरुरज्जु और उसके चारों ओर के क्षेत्र में रक्तस्राव से होती हैं।

आघात के प्ररूप

आघात की उग्रता या सीमा को इस प्रकार वर्गीकृत किया जा सकता है।

पूर्ण विच्छेद (complete severance)—यह प्रायः अस्थिभग-संघिच्युति या कुचलने वाले आघातों से होता है।

सम्पीडन (compression)—विस्थापित कशेरुक-काय, अस्थि के टुकड़े (fragments), बाह्य शल्य, और अन्तः दृढतानिकीय, दृढतानिका बाह्य अथवा, अन्तर्मेरुशीर्ष रक्तस्राव मेरुरज्जु का अग्र संपीडन उत्पन्न कर सकते हैं।

मेरुरज्जु का नील (contusion)—यह मृदु आघात से होता है।

मेरुरज्जु का संघट्टन (concussion)—यह शब्द सामान्य कार्य के विकृत हो जाने का द्योतक है जिसमें अंग में कोई रचनात्मक परिवर्तन नहीं होता। अल्प समय ही में कार्य फिर पूर्ववत् होने लगता है। संघट्टन से अन्तर्न्यूरोन वस्तु को धक्का पहुँचता है और उसके द्वारा तंत्रिका-सवेगो का संचालन अनियमित हो जाता है जो विद्युत् परिवर्तनों के रूप में देखा जाता है।

वाहिका परिवर्तन—मेरुरज्जु आघातो में कोशिका रक्तस्राव और वाहिकाओं में घनास्रता का वर्णन किया गया है।

मेरुरज्जु आघात की उग्रता या डिग्री कशेरुकाओं के अग्र-पश्च ओर विस्थापित होने तथा उनके विवर्तन (rotation) पर निर्भर करती है। अंतिम आरोग्य लाभ मेरुरज्जु की दशा पर निर्भर करेगा। रचनात्मक हानि यत्र तत्र सूक्ष्म रक्तस्राव से लेकर पूर्ण विभाजन तक हो सकती है।

लक्षण और चिह्न

पूर्ण पार परिच्छेदन (complete transection)—इससे उत्पन्न हुए लक्षणों को तीन अवस्थाओं में बाटा जा सकता है।

मेरुरज्जु स्तब्धता का काल (spinal shock period)—पेशी पूर्णतया शिथिल (flaccid) और अणवत् हो जाती है। उपरिस्थ, गभीर या वैकृत प्रतिवर्त अनुपस्थित होते हैं। आघात के स्तर से नीचे सवेदनो का पूर्ण नाश हो जाता है। मूत्र-अवधारण (retention) होता है और आन्न काम नहीं करता।

प्रतिवर्त सक्रियता काल (Reflex activity period)—पेशियों की तान में वृद्धि होती है। अधःशाखा के उद्दीपन से नितव का आकुचन और ऊरु जघा और जानु का अभिवर्तन होता है। सामूहिक प्रतिवर्त प्रमुख होते हैं; वैकृत प्रतिवर्त भी उपस्थित होते हैं।

प्रतिवर्त कार्यकाल (reflex function period)—धीरे-धीरे प्रतिवर्त कार्य (reflex function) होने लगते हैं, यदि पेशियों के अभ्यास तथा पुनः क्षमीकरण (rehabilitation) की ओर ध्यान दिया गया है। सामूहिक प्रतिवर्तों के उचित उपयोग द्वारा मूत्राशय तथा मूत्रत्याग पर पूर्ण नियंत्रण प्राप्त किया जा सकता है।

अपूर्णविक्षतियां (incomplete lesions)—मेरुरज्जु आघातो के सब रोगियों में ये तीनों अवस्थाएँ नहीं मिलती और उपस्थित लक्षण और चिह्नों की सीमा या उग्रता में भी बहुत भेद पाया जाता है। अपूर्णविक्षतियों में प्रसारण प्रकार की गतियाँ बहुधा उपस्थित होती हैं जिससे प्रसारण अधरांगघात

(paraplegia in extension) उत्पन्न होता है। इसका कारण कुछ जालक-मेरुरज्जु पथो (reticulospinal tracts) का बचा रहना है। पूर्ण क्षति से आकुचन अधरागघात होता है, क्योंकि जालकमेरुरज्जु पथ प्रारम्भ ही से विच्छिन्न होते हैं।

मेरुरज्जुपुच्छ विक्षतियां (cauda equina lesions)—मेरुरज्जुपुच्छ द्वितीय कटिकशंरुक के तल पर बाहर निकलती है। अतएव इस तल पर के अथवा इससे नीचे के आघातों से तंत्रिकाओं के निम्न प्रेरक न्यूरोन विक्षतियों (lower motor neurone lesions) के चिह्न उत्पन्न होते हैं। बहुधा मूत्रत्याग और मलत्याग की असयति (incontinence) होती है। तंत्रिका मूल प्रकार की वेदना उपस्थित हो सकती है।

उपचार

तत्काल या आपदकाल आयोजन और शल्य उपचार का आमापन (assessment)—मेरुरज्जु क्षति तथा साथ की अन्य क्षतियों का आमापन और शल्य-स्तब्धता का सुधार प्रथम आवश्यकताये हैं।

रोगी को ले जाना (transport)—रोगी को स्ट्रैचर पर ले जाने में रोगी का मेरुदंड-अक्ष किसी प्रकार भी न मुड़ने पाये, टांगों का नीचे को, और बाहुओं का शिर सहित ऊपर को, मेरुदंड के अक्ष में, कर्षण करके रोगी के समस्त शरीर को लुढ़का दिया जाय या एक स्तम्भ की भाँति ले जाया जाय। ग्रँव आघातों में कर्षण और भी आवश्यक है।

आपदकालीन शस्त्रकर्म का निश्चय—निम्न दशाये शस्त्रकर्म की अभिसूचक (indications) हैं।

(1) मेरुरज्जुरोध (spinal block) का प्रमाण, जैसा मेनोमीटर द्वारा मालूम हो सके।

(2) सधिच्युति तथा फलक-अस्थिभंग, एक्सरे द्वारा प्रदर्शित।

(3) सधिच्युति जिसमें सधि पृष्ठक (articular facets) अटक जाय।

(4) शल्य (foreign body) की उपस्थिति।

(5) तंत्रिकीय क्षति की प्रगति का प्रमाण।

कुछ समय तक विलंब के पश्चात् शस्त्रकर्म निम्न दशाओं में करना उचित है।

(1) मेरुरज्जुरोध के लक्षण।

(2) लक्षणों में उन्नति होने के पश्चात् फिर अवनति।

शस्त्रकर्म—फलकोच्छेदन और मेरुरज्जु विसम्पीडन किये जाते हैं। इसके साथ ही स्थायीकरण (stabilization) प्रक्रियाये भी की जा सकती है।

ग्रेव मेरुदंड के अस्थिभगों में उस ही के बक्ष में क्रचफील्ड (Crutch-field) टौंग या चिमटे से अस्थि-कर्षण (skeletal traction) किया जाता है रोगी को ले जाने के समय 10-15 पाँड का भार लगाकर ग्रीवा को तनी हुई या खिंची दशा में रखा जाता है। एक्सरे तथा मेनोमीट्री परीक्षाओं के समय भी रोगी को इसी दशा में रखना उचित है। यदि मेनोमीट्री से रोध मालूम हो तो मेरुरज्जु का विसम्पीडन किया जाता है।

अधरांगघात की सामान्य सुश्रुषा

मूत्राशय कार्य—प्रारम्भिक अवस्था में केथिटर से मूत्र निकालना तथा केथिटर को निरन्तर या सविराम निर्हरण के लिए रखना आवश्यक हो सकता है। किन्तु अन्तिम उद्देश्य मूत्राशय को स्वयं मूत्रत्याग का अभ्यस्त करना है। मूत्राशयी सक्रमण यदि हो तो उसकी उचित चिकित्सा की जाय।

आंत्र कार्य—प्रारम्भ में उदर का आध्मान तथा आंत्रघात और मलाशय सवरणी (rectal sphincter) का आकर्षण हो सकते हैं। आध्मान की चिकित्सा आंत्रवायुनली (flatus tube) अथवा अन्तर्जठर-आचूषण (intra gastric suction) से की जाती है। पुर.सरण (peristalsis) के पुन. प्रारम्भ होने और सवरणी के आकर्षण की समाप्ति के पश्चात् उनका अभ्यास प्रारम्भ कराया जा सकता है।

पुनर्क्षमीकरण (Rehabilitation)

तीव्र अवस्था समाप्त होते ही पुनर्क्षमीकरण प्रारम्भ हो जाना चाहिये जिसके लिये भौतिक और मानसिक दोनों प्रकार के आयोजन आवश्यक है। घातित (paralysed) पेशियों की जितनी वृद्धि हो सके की जाय। रोगी को स्पिलन्टो अथवा पहिये वाली कुर्सी की सहायता से चलाने-फिराने के प्रश्न का भी विचार करना चाहिए। रोगी का शारीरिक दृष्टि को मान लेना और उपयोगी जीवन व्यतीत करने की उसकी धारणा उसके पुनर्क्षमता प्राप्त करने में बहुत सहायक होती है। उपर्युक्तानुसार इन रोगियों को उपयोगी जीवन व्यतीत करने के पुन योग्य न बनाने पर उनमें से कितने ही सामाजिक और आर्थिक हानि दशा में अन्त होता है। इस प्रकार, अधरांगघात के रोगियों की चिकित्सा

नैदानिक रूप

सामान्य लक्षण और चिह्न—

वेदना—तीन प्रकार की वेदना पाई जाती है—मूलक (radicular), पथ (tract) और कशेरुकीय (vertebral)। इनमें से मूलक वेदना सबसे अधिक होती है। इसमें डर्मेटोमो (dermatomes) के वितरणक्षेत्र में तीव्र चुभन के समान वेदना होती है और छीकने, खांसने या बल करने से बढ़ जाती है। पथ वेदना क्षत के स्तर से नीचे होती है; वह विसरित जलन के समान वेदना बताई गई है। वह मेरुचेतक-पथ (spinothalamic tract) के ग्रस्त होने के कारण होती है। कशेरुकीय वेदना दाव अपरदन (pressure erosion) से उत्पन्न होती है और गम्भीर मन्द वेदना होती है।

प्रेरक दुर्बलता (motor weakness)—मेरुरज्जु की अवकाशपूरक विक्षति का साधारण लक्षण एक अंग (limb) में प्रेरक दुर्बलता प्रारम्भ होकर दूसरी ओर के अंग में फैल जाना है। दुर्बलता क्रमशः बढ़ती रहती है।

सांवेदनिक परिवर्तन (Sensory changes)—एक या अधिक सवेदनो के घट या बढ़ जाने के पश्चात् उनकी पूर्ण सवेदनाहानि हो सकती है। अन्तर्मरु-शीर्ष विक्षतियों में सवेदनो का वियोजन (dissociation) हो जाता है, स्पर्श रह जाता है और वेदना तथा ताप सवेदनों का लोप हो जाता है। इसका कारण मेरुचेतक पथ का जहाँ वे एक-दूसरे को पार (cross) करते हैं, वहाँ से क्षतिग्रस्त होना है। स्पर्श का दोहरा पथ होने से वह बच जाता है।

ब्राउन-सीकर्ड संलक्षण (Brown-Sequard syndrome)—अधिकतर अर्बुदो के मेरुरज्जु के एक या दूसरी ओर होने के कारण प्रेरक दुर्बलता और पश्च स्तम्भ दुष्कार्य (posterior column dysfunction) का एक ओर होना और दूसरी ओर ताप और वेदना सवेदनो की हानि होना असाधारण नहीं है। यह ब्राउन-सीकर्ड संलक्षण कहलाता है जो मेरुरज्जु के अर्धपरिच्छेदन (hemisection) से हो जाता है।

आशय सम्बन्धी लक्षण—स्वायत्त पथो के ग्रस्त होने से मूत्राशय और मलाशय के सवरणी नियन्त्रण में परिवर्तन हो जाते हैं। संस्वेदन विकार, त्वचा में पोपक विकार आदि अन्य स्वायत्त परिवर्तन भी हो सकते हैं।

प्रादेशिक चिह्न (Regional signs)

महारन्ध्र संरक्षण (Faramen magnum syndrome)—महारन्ध्र प्रदेश के अर्बुद अन्त कपाली और अन्तर्मरुरज्जु (intracranial, intraspinal) दोनों

प्रकार के लक्षण उत्पन्न करती है । सर्पिलिनीय (papillorides) का अन्त कपायी दाववृत्ति के अन्त लक्षण, निम्न पृष्ठीय परिवर्तनों के उत्पन्न, तथा अनुमन्त्रित सम्बन्धी लक्षण उत्पन्न करती करती है । मेरुज्जु, मध्यम नावेदनिक परिवर्तनों-सहित सम्बन्धी चतुर्गुणता (spinal quadruplegia) के रूप में प्रकट होती है ।

श्रेय, उरो और कटि प्रदेश इन प्रदेशों के अन्त लक्षण और निम्नो के तीन समूह उत्पन्न करती है जिनमें उरो मध्यम निर्धारण किया था सम्बन्ध है ।

(1) निम्न श्रेय लक्षण उत्पन्न, विद्यति के रूप पर ।

(2) ऊर्ध्व श्रेय लक्षण उत्पन्न, विद्यति के रूप में नीचे ।

(3) विद्यति के रूप पर अस्मिन्वेदना (hyperaesthesia) का श्रेय वन जाता है और उभये नीचे शोथों की प्राप्ति होती है ।

(4) सम्बन्धी श्लेश-विचार (sphincteric disturbances) का शोथों में साधारणतया प्राप्ति पाते है ।

उपर्यक्त लक्षण और निम्न समूह (2) के अन्तर्गत, स्थान निर्धारण के मत्स्यक होते है । किन्तु उरोप्रदेश में पेशीयय स्पष्ट न होने के कारण उर्ध्व श्रेय लक्षण और नावेदनिक निम्नो पर अर्थात् विद्यमान करना पत्ता है ।

मेरुज्जुपुच्छ (cauda equina)—इस क्षेत्र की विद्यतियों में विद्यित अधरागमान (flaccid paraplegia) और परिवर्तित चित्त-शोथों में नावेदनिक परिवर्तन उत्पन्न होती है ।

नैदानिक प्रश्न

धीरे-धीरे वर्धमान श्रेय नावेदनिक तथा सामान्य शायी की आशय करने वाला तन्नितीय हृम मेरुज्जु अर्धशो का अभिप्रायक है ।

मेरुज्जु अर्धशो के लक्षणों की तीन अवस्थाओं में सामूहिक किया जा सकता है ।

प्रारम्भिक अवस्था—वेदना मेरुज्जु अर्धशो का प्रारम्भिक लक्षण हो सकता है । वह तन्त्रिकामूल शोथ के कारण होती है, और इन कारण वेदना आक्रान्त तन्त्रिकामूल के वितरण के क्षेत्र में प्रतीत होती है । अधरागो में क्रमशः बढ़ते हुए दोनों श्रेय और नावेदनिक विकीर्ण (disturbances) अगाधारण नहीं है ।

द्वितीय अवस्था—लक्षण और चिह्न बट जाते हैं जिनमें अधिक या कम श्रेय, नावेदनिक तथा आशयिक शायी में विकार आ जाता है । इन अवस्था

में मेनोमेट्रिक परीक्षणों से पूर्ण रोध उपस्थित मिलना असाधारण नहीं है और प्रमस्तिष्कमेरुतरल-परीक्षा से फ्रोइन संलक्षण (From's syndrome) मिलना भी सम्भव है जिसके विशेष लक्षण (1) पीतरजकता (xanthochromia), (2) प्रोटीन घटक का बहुत बढ जाना, जिससे स्वत आतचन होता है और (3) कोशिकाओं की संख्या में वृद्धि, है।

अन्तिम अवस्था—अर्बुद इतना बढ जाता है कि वह मेरुरज्जु का संपीडन करके उसका क्रियात्मक (functional) पूर्ण पारपरिच्छेदन कर देता है। इस प्रकार अर्बुद से नीचे प्रेरक, सावेदनिक तथा आणयिक तंत्रिका-क्रियाओं का लोप हो जाता है।

उपर्युक्त लक्षण और चिह्न वहि.सुपुम्ना (मेरु) अर्बुद के हैं। अन्त.सुपुम्ना (मेरु) अर्बुद प्रारम्भ ही से मुख्यतया आणयिक और प्रेरक लक्षण उत्पन्न करते हैं, किन्तु तंत्रिकामूलवेदना नहीं होती।

निदान सम्बन्धी प्रक्रियाएँ.

मेरुदंड की एकसरे परीक्षा—अस्थिनाश, अपरदन, अथवा नवीन अस्थि-निर्माण एकसरे चित्र द्वारा दीखता है। अन्तराकशेरुक रन्ध्रों का बढा हो जाना तंत्रिकार्बुद का द्योतक हो सकता है।

कटिप्रदेश में मेनोमीटर द्वारा परीक्षाएँ

क्वेकेन्स्टेड (Queckenstedt) ने यह प्रमाणित किया है कि ग्रैव संपीडन (jugular compression) से, यदि ऊपर कोई रोधन हो, तो कटि-प्रदेश में प्रमस्तिष्कमेरु तरल की दाब बढ जाती है। इसी सिद्धान्त के उपयोग से ग्रीवा में क्रमांकित (graduated) ग्रैव (jugular) संपीडन की वृद्धि और कटि प्रदेश में प्रमस्तिष्क मेरुतरल की दाब में वृद्धि का सम्बन्ध मालूम किया जा सकता है। इसके हेतु एक रक्तदावमापी (sphygmomenometer) की थैली को ग्रीवा पर लपेट दिया जाता है और व्यक्ति को करवट से लिटाकर कटिवेधन करने के पश्चात् उस ही सूचिका में मेनोमीटर लगा दिया जाता है। रक्तदावमापी की थैली को फुलाकर ग्रीवा पर 10 सैकिंड तक 20-80 मिलीमीटर तक भिन्न-भिन्न दावों को उत्पन्न करने से कटि प्रदेश में लगे हुए मेनोमीटर में दाब की वृद्धि का अध्ययन किया जाता है। 10 सैकिंड में जो वृद्धि हुई है उसको नोट कर लिया जाता है। थैली का पेश ढीला करके दाब को कम करने के पश्चात् प्रत्येक 5 सैकिंड के अन्तर से प्रमस्तिष्कमेरुतरल

की दाव को फिर नोट किया जाता है। साधारणतया वह 10-15 सैकिड में प्रसामान्य स्तर पर पहुँच जानी चाहिये। सूचिका के अवअरकनाइड अवकाश में होने पर भी, यदि ऐसा नहीं होता तो ऊपर रोध है। यदि रोगी के खॉसने या बल करने के साथ मेनोमीटर में दाव घटती और बढ़ती है तो सूचिका की नोक उपयुक्त स्थिति में है। पूर्ण रोध होने पर भी यह घटना उपस्थित होती है। इस साधारण नैदानिक विधि से पूर्ण या अपूर्ण रोध मालूम किया जा सकता है।

प्रमस्तिष्कमेरुतरल परीक्षा

प्रमस्तिष्कमेरुतरल का प्रोटीनस्तर रोध के प्रत्यक्ष अनुपात में बढ़ता है, अर्थात् जितना रोध अधिक होता है प्रोटीन भी उतनी ही अधिक होती है। पूर्ण रोध में एक फ़ोइन सलक्षण उत्पन्न हो सकता है।

विपर्यास मेरुज्जु-चित्रण (contrast myelography)

अन्तर्मेरुरोध एक्सरे-अपार्य तैलीय रजक को अन्तर्मेरुवेष्टन-अवकाश (intrathecal space) में प्रविष्ट करके और मेरुनलिका (spinal canal) में ऊपर और नीचे को चालित करके, प्रदीप्तिपट पर देखा जा सकता है; मायोडिल या पेन्टोपेक (myodil, pantopaque) ऐसे रजक हैं। दृढतानिका वाह्यरोध में रजक ऊपर नहीं जाता और मायोडिल स्तभ का अनियमित (irregular) अन्त दिखाई देता है जिसकी समता ईधन की लकड़ियों के गड्ढे (bundle of faggot's appearance) से दी गई है। किन्तु अन्तर्तानिका-अवर्दु में स्तभ के शिर पर गोल भरणन्यूनता (filling defect) दिखाई देती है जो शीर्ष कुरूपता (cap deformity) भी कही जाती है।

चिकित्सा

स्थान निर्धारण के पश्चात् फलकोच्छेदन (laminectomy) करने पर अर्बुद का अपहरण किया जा सकता है। अन्तर्तानिका ग्लायोमाओं की गभीर एक्सरे चिकित्सा आवश्यक हो सकती है; कुछ ग्लायोमा एक्सरे सुग्राही (sensitive) होते हैं।

पौट अधरांगघात (Pott's paraplegia)

पौट अधरांगघात मेरुदंड के क्षयरोग से उत्पन्न होता है। यह अब भी

मेरुदंड के क्षय का यह सबसे अधिक विकलांगकारी और भयप्रद उपद्रव है। मेरुदंड का यक्ष्मा और अधरागघात का सम्बन्ध सन् 1550 में मालूम था और सर पर्सीवाल पीट (Sir Percival Pott) ने सन् 1779 में उसका वर्णन किया था।

नैदानिक रूप

यक्ष्माजन्य अधरागघात का प्रारम्भ तीन प्रकार से हो सकता है।

(1) यक्ष्मा के ज्ञात रोगी में अधरागघात हो सकता है। सबसे अधिक इसी प्रकार से होता है; जिन रोगियों में विकृति विरोहित दीखती है उनमें भी अधरागघात हो सकता है।

(2) अधरागघात रोग का प्रथम लक्षण हो सकता है और केवल अन्वेषण करने पर, विशेषकर ऐक्सरे द्वारा, मेरुदंड के यक्ष्मा का पता चलता है।

(3) मेरुरज्जु के अर्बुदों के समान, रोगी को क्रमशः वर्धमान अधरागघात हो सकता है, मेरुदंड के रोग का कोई प्रमाण नहीं होता; ऐक्सरे से भी पता नहीं चलता। मेरुरोध का पता चल सकता है और विशेष अनुसंधान करने पर ही यक्ष्मा रोग का बोध होता है।

पश्चिमी देशों में लिखी गई पाठ्य-पुस्तकों के अनुसार आधे रोगियों को 10 वर्ष के वय से पूर्व रोग होना है और केवल तृतीयांश रोगियों को रोग 11 और 33 वर्ष के बीच के वय में होता है। किन्तु भारतवर्ष में अधिकतर रोगी 11 और 30 वर्ष के बीच के होते हैं। मेरुदंड के यक्ष्मा के प्रारम्भ और अधरागघात के प्रारम्भ के अन्तरकाल में अत्यन्त भिन्नता पाई जाती है; पहले से उसके सम्बन्ध में कुछ कहना असम्भव है। कुछ में रोग अधरागघात से प्रारम्भ होता है। कुछ में मेरुदंड रोग के प्रारम्भ के कुछ सप्ताह से लेकर कुछ वर्षों पश्चात् अधरागघात होता है। तो भी अधिकतर में अधरागघात मेरुदंड-रोग के प्रारम्भ के 2 वर्ष के भीतर प्रारम्भ हो जाता है।

अधरागघात की उग्रता तथा प्रगति में, विकृतिजनक प्रक्रियाओं के अनुसार बहुत भिन्नता हो सकती है। पाँच वर्ष से कम के बालकों में रोग आरम्भ होने पर आवर्तक अधरागघात (recurrent paraplegia) साधारण है। इसका कारण यह है कि बालकों में चिकित्सा प्रारम्भ करने पर शीघ्र ही अधरागघात के लक्षणों का शमन होता है और इस कारण अधिकतर अपूर्ण चिकित्सा की जाती है। इस प्रकार, बालकों में रोग का विनाशकारी क्रम बढ़ता रहता है।

तत्रिका सम्बन्धी लक्षण विक्षति की स्थिति पर निर्भर करते हैं। अधरांग घात उत्पन्न करने वाली क्षति अधिकतर उरो प्रदेश में स्थित होती है, जिसका विशेष कारण इस स्थिति में मेरुदंड-नलिका का सकुचित होना है जिसमें कशेरुकाओं का अन्य प्रदेशों की अपेक्षा अधिक विनाश होता है और मेरुदंड का कोणीकरण (angulation कोणीय विरूपता) हो जाता है। अन्य प्रदेशों में यक्ष्मा रोग के उपस्थित होने पर भी अन्य कोई क्षति न होना साधारण है। एकसरे-चित्र रोग की स्थिति तथा क्षति के रूप का ठीक-ठीक ज्ञान करने के लिए अति उपयोगी होता है। विविक्त (sequestrum) और विद्रधि का पता चल जाता है। मेरुरज्जु चित्रण सम्पीडन की यथार्थ स्थिति के ज्ञान में सहायक होता है। मेरुदंड के यक्ष्मा रोग में अधरांगघात अधिकतर मेरुरज्जु के यात्रिक सम्पीडन का फल होता है, यद्यपि कभी-कभी वह सम्पीडन के विना ही मेरुरज्जु में हुए वाहिका-परिवर्तनों का परिणाम हो सकता है।

सम्पीडन के कारण

निम्नलिखित में से किसी भी कारण से मेरुरज्जु का सम्पीडन हो सकता है
विद्रधि (abscess)—यह पराकशेरुक विद्रधि के रूप में उत्पन्न होता है। सक्रमण कशेरुको की काय में स्थित होता है। विद्रधि के भीतर की दाब के कारण पूय मेरुरज्जु के दृढतानिका-वाह्य अवकाश में चली जाती है और वह दृढतानिका के बाहर से मेरुरज्जु का सम्पीडन करके अंगघात उत्पन्न करती है। सबसे अधिक यही कारण होता है। यदि पूय किसी अन्य क्षेत्र में या त्वचा द्वारा बाहर निकल जाती है तो विद्रधि की अपेक्षा दाब कम होने से स्वतः अधरांगघात में उन्नति हो जाती है।

किलाटी वस्तु (caseous material)—स्वयं किलाटी पदार्थ अधरांगघात का कारण नहीं हो सकता। प्रतीपगमन अवस्था (regressive stage) का फल होने के कारण वह मेरुरज्जु को दबा नहीं सकता। किन्तु किलाटी पदार्थ से उत्पन्न अधरांगघात के रोगियों का उल्लेख किया गया है। कितनी ही बार पूय या कणिका ऊतक के साथ किलाटी पदार्थ मिला रहता है और तब दाब (pressure) का कारण हो सकता है।

कणिकाऊतक (granulation tissue)—यक्ष्माजन्य कणिकाऊतक दृढतानिका के बाहर बनकर मेरुदंड का सम्पीडन कर सकता है। वह प्रायः विस्तृत होता है और दृढतानिका को बेर सकता है। प्रतियक्ष्मा चिकित्सा द्वारा ऊतक के सिकुड़ने से लक्षणों का कुछ शमन संभव है, किन्तु बहुधा उसके कम

से कम, कुछ भाग का, शस्त्रकर्म द्वारा अपहरण करना होता है।

मेरुरज्जु का यक्ष्मावृद्ध (Tuberculoma)—यह एक सघत सम्पुटित पिंड के रूप में होता है। ऐसे अवृद्ध दृढतानिका के भीतर तथा मेरुरज्जु के भीतर भी पाये जाते हैं। वे अन्तर्दृढतानिका और अन्तर्मेरुरज्जु के अवृद्धों की भाँति अधरांगघात उत्पन्न करते हैं।

विविक्ती-भवन (sequestration)—अस्थि तथा अन्तराकशेरुकी चक्रिका के विविक्ती-भवन (sequestration) से दृढतानिका और मेरुरज्जु का संपीडन हो सकता है।

कशेरुकाओं की संधिच्युति (dislocation of vertebrae)—वैकृत संधिच्युति अधिक होने पर मेरुरज्जु सम्पीडन कर सकती है।

अस्थिकटक (bony ridge)—मेरुदंड के आकुचन से मेरुदंडनलिका के तल (floor) में अस्थिकृत कटक बन सकता है। विलंबित प्रारम्भ वाले अधरांगघात का सबसे साधारण कारण मेरुदंड के अन्तर्वलन (infolding) के कारण मेरुदंड की नलिका के तल पर अस्थि के एक नोकीले किनारे (कटक) का बनना होता है। किन्तु अधरांगघात का कारण केवल अस्थिकटक नहीं होता; उसके साथ अन्य लघु कारण, जैसे कणिका-ऊतक का बनना, भी होते हैं।

शोफ (oedema)—सक्रिय यक्ष्माजन्य विक्षति के चारों ओर शोफ उत्पन्न हो सकता है जो मेरुरज्जु के प्राकृतिक कार्य को भंग कर सकता है। लघु अभिघात से भी शोफ हो सकता है।

परिदृढतानिका तन्तुमयता (peridural fibrosis)—प्रतिक्षय चिकित्सा से दृढतानिका के चारों ओर उपस्थित कणिका-ऊतक के स्थान में तान्त्व ऊतक बनकर मेरुरज्जु का संपीडन कर सकता है। दृढतानिका-ब्राह्म परिवर्तनों से रक्तपरिसंचार में बाधा पड़ सकती है जिससे मेरुरज्जु सिकुड़ जाती है। विलंबित प्रारम्भ के अधरांगघात में सदा यह परिवर्तन पाया जाता है। समस्त मेरुरज्जु का सकोच होता है और साथ में शोष (atrophy), विमाय-लिनीकरण (demyelination) और अक्रिस्टलीय अन्तराली परिवर्तन (amorphous interstitial changes) होते हैं।

प्राक्-ज्ञान (Prognosis)

थोड़े वय वाले समूह में, जिनमें अधरांगघात शीघ्र ही प्रारम्भ होता है, अर्थात् अस्थिरोग के प्रारम्भ होने के दो वर्ष के भीतर, उनमें प्राक्-ज्ञान उत्तम होता है। अधिक वय वालों में, जिनमें रोग देर से प्रारम्भ हो चुका होता है उनमें

मेरुरज्जु में वाहिकापरिवर्तन (vascular changes) हो जाते हैं और पूर्ण आरोग्यलाभ संभव नहीं होता। वयवृद्धि के साथ-साथ मृत्युदर और रोगदर दोनों में वृद्धि होनी जाती है। दीर्घकालीन, अकस्मात् और तीव्र मेरुरज्जु-सम्पीडन का प्राक्ज्ञान अशुभ होता है।

चिकित्सा

यह समझ लेना बहुत आवश्यक है कि पीट रोग और पीट अधरांगघात की चिकित्सा के सिद्धान्त भिन्न हैं। ऊर्ध्व प्रेरक न्यूरॉनों के एकसोनों और मेरुरज्जु का पुनर्जनन (regeneration) संभव नहीं है और सम्पीडन से मेरुरज्जु को स्थायी हानि पहुँच सकती है जिसका फिर सुधार नहीं हो सकता। सम्पीडन जितने अधिक समय तक रहेगा मेरुरज्जु को उतनी ही अधिक स्थायी हानि पहुँचेगी। इस कारण प्रत्येक अधरांगघात के रोगी को, जिसमें सम्पीडन के लक्षण हों, एक आपदकालीन (emergency) दुर्घटना समझकर मेरुरज्जु के सम्पीडन को जितना शीघ्र हो सके दूर करना चाहिये। साथ ही रोगी को जो रोग है और उसमें जो वैकृत प्रक्रम (pathological processes) हो रहे हैं उनको भी न भूलना चाहिये। अतएव साथ ही उपयुक्त अचलीकरण और प्रतिक्षय चिकित्सा भी आवश्यक है।

शस्त्रकर्म करने के सम्बन्ध में बहुत मतभेद है और अधरांगघात की चिकित्सा के तीन मुख्य सिद्धान्त हैं। दीर्घकाल तक प्रतियक्ष्मा चिकित्सा और रोगी की उत्तम सुश्रूपा, उपयुक्त विरोहण के लिये अचलीकरण; और मेरुरज्जु के सम्पीडन को जितना शीघ्र हो सके दूर करना।

विसम्पीडन (decompression) की विधियाँ

पशुका अनुप्रस्थप्रवर्धोच्छेदन (costotransversectomy)—यह विद्रधि के निहंरण के लिये किया जाता है।

अग्र-पार्श्व विसम्पीडन (anterolateral decompression)—यह विद्रधि के रिक्त करने (evacuation) और किलाटी वस्तु तथा कणिकाकृतक के अपहरण के लिये किया जाता है और मेरुरज्जु को भली-भाँति स्पष्ट करके विसम्पीडन को दूर किया जा सकता है।

अग्र विसम्पीडन (anterior decompression)—रोग प्रक्रम जब कशेरुक-काय में स्थित होता है और पश्च भाग (फलक आदि) रोगमुक्त होते हैं तो इस प्रविधि से रोग-प्रक्रम को दूर किया जा सकता है। उससे अग्र अस्थि

निरोप भी संभव होता है। साथ ही मेरुरज्जु का उपयुक्त अनावरण करके समुचित विसम्पीडन भी किया जा सकता है।

फलकोच्छेदन (laminectomy)—जब रोगप्रक्रम मुख्यतया फलको में स्थित होता है और दृढतानिका के भीतर मेरुरज्जु सम्पीडन होने का सन्देह होता है तो भी यह शस्त्रकर्म किया जाता है।

न्यूक्लियस पल्पोसस (मज्जी के केन्द्रक) का

हर्नियाभवन या बहिःसरण

(Herniation of Nucleus Pulposus)

सन् 1943 में मिक्सटर (Mixer) और बार (Barr) के चिरसम्मत कार्य के पश्चात् से मज्जी केन्द्रक का हर्निया, अन्तराकशेरुक चक्रिका का भ्रंश और ऐसे ही तत्रिकामूल सम्पीडन के सलक्षण के द्योतक शब्दों का प्रयोग होता आया है। मेरुदंड में कहीं पर भी, जहाँ अन्तराकशेरुक चक्रिका हैं, मज्जी केन्द्रक का हर्नियाभवन (herniation बहिःसरण) हो सकता है। किन्तु तत्रिकामूलीय दाव के लक्षण उत्पन्न करने वाली हर्निया सबसे अधिक चौथे और पाँचवें कटिकशेरुको तथा पाँचवें कटिकशेरुक और प्रथम त्रिक-कशेरुको के बीच अथवा पाचवें, छठे और सातवें ग्रैव कशेरुको के बीच होती है।

अन्तराकशेरुक चक्रिका का बाह्य भाग दृढ तान्त्व ऊतक का बना हुआ है जो तान्त्व वलय (annulus fibrosus) कहलाता है। इसके भीतर मज्जी केन्द्रक (nucleus pulposus) रहता है जो भ्रूण के नोटोकार्ड का अवशेष है। ये दोनों संरचनायें कशेरुक काय के सुषिर भाग (spongy) पर आच्छादित, काचाभ (hyaline), उपास्थिकृत तनुपट्टिकाओं (plates) के बीच में स्थित होती हैं। इन संरचनाओं को बार-बार आघात पहुँचने या उनके व्यपजनन (degeneration) के निम्नलिखित परिणाम हो सकते हैं।

(1) तान्त्व वलय के एक भाग का दुर्बल हो जाना और स्थानीकृत उभार (localised bulging) का बनना अथवा मज्जी केन्द्रक का हर्नियाभवन।

(2) तान्त्व वलय का विदरण (rupture) और मज्जी केन्द्रक का बहिःसरण (extrusion) या बाहर निकल जाना।

इन परिवर्तनों से उत्पन्न हुए लक्षण स्थिति और तत्रिकातंत्र पर दाव की सीमा पर निर्भर करेंगे।

कटि चत्रिका विक्षतिया (lumbar disc lesions)

इतिवृत्त—60 प्रतिशत रोगी झुकने और भारी बोझ उठाने अथवा पीठ में चोट लगने में पीठ के निम्न भाग में अकस्मात् वेदना प्रारम्भ होने का इतिवृत्त द्वायेग। वेदना जर्न-जर्न पीठ के निम्न भाग में प्रारम्भ होकर नीचे गृध्रसी तत्रिका के वितरण मार्ग में, ऊरु और जघा में फैल सकती है। बल करने, गमने, छीक आने आदि में वेदना बढ जाती है। वह इतनी तीव्र हो सकती है कि रोगी पूर्णतया अगवत हो जाता है। कोई साधारण लक्षण ज्वर आदि नहीं होता। रोग के बढने पर ग्रस्त तत्रिकामूल के वितरण मार्ग में संवेदना का हान हो सकता है और उम तत्रिकामूल द्वारा सभरित पेशियो की दुर्वलता हो जाती है तथा उनका शोष होने लगता है। स्थूल बहि सरण (massive protrusion) मूत्र-अवधारण (retention of urine) उत्पन्न कर सकता है।

लक्षण और चिह्न—रोगी ग्रस्त अंग का अधिक प्रयोग करता है। खडे होने पर उमका कटि-वक्र (lumbar curve) मिट जाता है, पार्श्व कुब्जता (scoliosis) हो जाती है तथा जानु का थोडा आकुचन और पांव का पदन्याकुचन होता है। पार्श्वोर्ध्व पेशियो का अत्यधिक आकर्षण हो सकता है तथा वेदना के कारण आकुचन और प्रसारण गतिया सीमित हो सकती है। निम्न पेशियो की तान (tone) कम हो जाती है और ग्रस्त ओर का पुटक (gluteal fold) दूसरी ओर के पुटक की अपेक्षा नीचा हो सकता है।

मेरुदंड तथा उमके पान के प्रदेश में तथा गृध्रसी तत्रिका के वितरणक्षेत्र में भी स्पर्शानहता हो सकती है। रोगी के लेटने पर यदि उमसे जानु को मोड़े बिना टांग को नीचा उठाने को कहा जाय तो पीठ में और तत्रिका के मार्ग में वेदना के कारण वह गति को पूर्ण करने में असमर्थ होगा। दूसरे व्यक्ति द्वारा जघा को उठा देने में या पादाभिपृष्ठ आकुचन से वेदना बढ जाएगी। ग्रस्त पेशियो की तान की हानि, उनकी दुर्वलता तथा शोष प्रदर्शित हो सकते हैं।

साधारणतया होने वाले तत्रिगीय परिवर्तनों में गभीर कण्डरा प्रतिवर्तों की हानि बरत होती है, विशेषकर गुल्फ प्रतिवर्त की, जब बहि सरित चक्रिका रटि 5 और त्रिक 1 के बीच स्थित होती है। रोगी ग्रस्त तत्रिकामूल के वितरणक्षेत्र में मज्जाहीनता (numbness) अनुभव कर सकता है। धीरे से पिन चुभाने या मृदम स्पर्श में संवेदन-हानि के क्षेत्र को रेखांकित किया जा सकता है।

मैदानिक प्रतिकार्ये—मूत्र और ग्रस्त परीक्षाओं में जिनमें लोडिन कोणिका अंगगान दर (50 एम० आर०) भी सम्मिलित है, कोर्ट अपमामान्यता नहीं

मिलेगी। त्रिकमेरुदंड के एकसरे चित्र से चक्रिका-अवकाश का सकोच, अस्थि-सधिजोथ-परिवर्तन, और प्रसामान्य अग्र वक्रता (lordosis) की हानि मालूम हो जाएगी। एकसरे-अपार्य रंजक को मेहरज्जु के अवअरकनाइड अवकाश में प्रविष्ट करके उसके एकसरे-चित्रण से चक्रिका के हानिया-भवन से उत्पन्न दोष का पता चल जाएगा।

चिकित्सा

सरक्षी चिकित्सा—तत्रिका दोषों से रहित रोगियों की चिकित्सा सरक्षी (conservative) विधि में की जा सकती है जो निम्नानुसार है।

(1) पूर्ण शैया विश्राम। गद्दे के नीचे लकड़ी के तख्ते लगा दिए जायें जिससे गद्दा झूलने न पाये।

(2) तीव्र वेदना की प्रारम्भिक अवस्था में तीव्र आकुचन व्यायाम करवाये जाते हैं। इस व्यायाम के सिद्धान्त को समझ लेना आवश्यक है। रोगी के करवट से लेटकर शिर को झुकाकर आकुचित जानु पर पहुँचाने से मेरुदंड का भारहीन (nonweight bearing) तीव्र आकुचन होता है। इससे वेदना कम होती है जिसका कारण कदाचित् हानिया हुई वस्तु की स्थिति में परिवर्तन होने के कारण सम्पीडन का दूर होना है।

(3) वेदना के कुछ कम होने पर पीठ की पेशियों की उन्नति के लिये प्रसारण व्यायाम सहायक होते हैं।

(4) वेदनाहर औषधियों के प्रयोग और पीठ को सेकने से आराम मिलता है।

तत्रिकीय न्यूनता (neurological deficit) न होने पर सरक्षी चिकित्सा जारी रखी जाती है। जो रोगी प्रारम्भिक आक्रमण की दशा में आये उनमें सरक्षी चिकित्सा नियम होना चाहिये।

शस्त्रकर्म कब किया जाय—(1) मेहरज्जु चित्रण में एक बड़ी अपूर्णता; (2) तीन सप्ताह तक सरक्षी चिकित्सा करने पर भी असफलता; (3) पेशियों की दुर्बलता और उनका क्षय; (4) सावेदनिक न्यूनता; (5) गभीर प्रतिवर्तों की हानि।

शस्त्रकर्म द्वारा चिकित्सा—व्यपजनित और विस्थापित मज्जी केन्द्रक का दृढतानिका के बाहर ही से अन्तराफलक (inter laminar)-अवकाश द्वारा अपहरण किया जाता है।

ग्रैव हर्नियामवन (cervical herniation)

ग्रैव प्रदेश मे मेरुदंडनलिका के सकुचित होने के कारण मेरुज्जु उमकी भित्ति के बहुत निकट आ जाती है और दन्तुर र्नायुओं (dentate lig.) के मेरुज्जु को स्थिर कर देने के कारण कटि प्रदेश की अपेक्षा ग्रैव प्रदेश मे लक्षण और चिह्न अधिक स्पष्ट होते है । उस प्रकार हर्नियामवन मे न केवल तन्निकामूलदाव के किन्तु सम्पीडन के भी लक्षण और चिह्न उत्पन्न होते है । वेदना और ग्रीवा का कडा हो जाना ग्रैव हर्नियामवन के प्रथम लक्षण होते है । बल करने, छीकने और खासने मे उत्पन्न वेदना रुध मे हाथ तक फैल जाती है । वेदना की ठीक-ठीक स्थिति और प्रेरक तथा मावेदनिक हानि सम्पीडित तन्निकामूल का अनुसरण करेगी ।

प्रतिवर्त परिवर्तन स्पष्ट न हों । हाथ की दुर्बलता और त्रिजिरेम्का का शोथ असाधारण नहीं है । ऐसमे चित्र में ग्रस्त दन्तराकणेरक अवसाध का सकुचित होना दीखता है और नामान्य ग्रैव वक्र की हानि भी दृष्टिगोचर होती है । साधारणतया नैदानिक उपलब्धियों मे विक्षति की स्थिति का ज्ञान हो जाने पर मेरुज्जु चित्रण आवश्यक नहीं होता ।

चिकित्सा

संरक्षी चिकित्सा—इसमे (1) ग्रैव कर्षण किया जाता है और (2) ग्रीवा पर कालर लगाकर उसकी सक्रियता को घटाया जाता है ।

शल्य चिकित्सा द्वारा तन्निका का और यदि विस्थापित मज्जी केन्द्रक मेरुज्जु को दवा रहा है तो उसका भी विसम्पीडन किया जाता है । ग्रैव प्रदेश मे कई चक्रिकाओं का केन्द्रीय विस्थापन होकर उनके द्वारा मेरुज्जु का सम्पीडन असाधारण नहीं है ।

चक्रिका का तीव्र स्थूल हर्नियामवन किसी भी तल पर होकर मेरुज्जु अथवा मेरुज्जु पुच्छ का तीव्र सम्पीडन उत्पन्न कर सकता है । ऐसी दशा मे आपदकाल की भाँति विस्थापित चक्रिका का तत्काल अपहरण आवश्यक है जिससे तन्निकीय कार्य होते रहे ।

परिसरीय तंत्रिकातंत्र

आघात

हतुकी (aetiology)

परिसरीय तंत्रिकाओं के आघातों को निम्न प्रकार वर्गीकृत किया जा सकता है।

विवृत आघात (open injuries)—ये छुरे आदि को भोकने, गोली लगने या तीव्र विदारण का परिणाम हो सकते हैं। ऐसे आघातों में तंत्रिका-पिधान (nerve sheath) और स्वयं तंत्रिकाएँ समान रूप से ग्रस्त होती हैं। दीर्घ अस्थियों के कुछ विवृत अथवा सवृत अस्थिभंगों में समीप की तंत्रिका आघातित अथवा पूर्णतया विभक्त हो सकती है।

नील (contusions)—ये कुचले जाने वाले आघातों या कुण्ठ शस्त्रों के आघात में होते हैं। तंत्रिका की अपेक्षा तंत्रिकापिधान अधिक क्षत होता है।

सम्पीडन (compression)—अस्थिभंग के पश्चात् कैलस के बनने, समीप की सरचनाओं के अर्बुद, सधिच्युतियों, मेरुदंड का अस्थिसधिशोथ, ग्रैव पर्णुका, अग्र विपमिका-सम्पीडन (Scalenus anterior compression), शस्त्रकर्मों के असाधारण स्थितियाँ, प्लास्टर कास्ट और पट्टियों की दाव और सवेदनाहरण अथवा सन्यास (coma) में अंग के भार की दाव से सम्पीडन की घटनाएँ हो सकती हैं। ऐसे आघातों में तंत्रिका-पिधान नहीं क्षत होते।

प्रतानन, खींचना (stretching)—सधिच्युतियों में, जानु के बलात् अभिवर्तन से, और प्रसव आघातों में प्रगड जालिका के खिंचने से यह हो सकता है। इन आघातों में भी तंत्रिकापिधान का विदीर्ण होना आवश्यक नहीं है।

विकृति

तंत्रिका के कट जाने या तीव्र आघात पहुँचने पर उसके दूरस्थ खंड में वॉलरियन व्यपजनन (Wallerian degeneration) होने लगता है जिसमें अक्ष दंड (axis cylinder) छोटे-छोटे खंडों में विभक्त होकर विघटित हो जाता है, मेदस-पिधान (medullary sheath) मायलिन की वृंदों में परिणत हो जाता है और श्वान (Schwann) कोशिकाएँ भक्षक कोशिकाएँ

(phagocyte) बन जाती है जो विघटित पदार्थ का अपहर्ण करती है। निकटस्थ (proximal) खंड में भी रंतविद्यर के पर्व (Node of Ranvier) तक ऐसे ही परिवर्तन होते हैं।

मुद्गार का पुनर्निर्माण का प्रक्रम भी तत्काल आरम्भ हो जाता है और रक्त में बनी हुई फाइब्रिन द्वारा दोनों खंडों के मिरों आपस में चिपक जाते हैं। श्वान कोशिकाओं की मध्या में वृद्धि होकर वे फाइब्रिन द्वारा बने हुए नेतु में होकर हमरी ओर जाने लगती हैं। श्वान कोशिकाओं के साथ एक्सोनों (axons) का भी पुनर्जनन होता है और उनकी सक्रियता आघात के पश्चात् एक्सोनों के तीसरे सप्ताह में सबसे अधिक होती है। केन्द्रीय (ऊर्ध्व, निकटस्थ) मिरों में अनेक अक्षुर निकलने हैं और यदि उनको कोई गण्डोन्वृग्मि की गिक्त नालिका मिल जाती है तो वे उसमें नीचे की ओर को उतरने चले जाते हैं और पग्मिरीय (periphery) की ओर को 0.5 मि० मी० प्रतिदिन बढ़ते जाते हैं।

उपर्युक्त घटना के अध्ययन में चिकित्सा के कई सिद्धान्तों का पता चलता है : (1) तंत्रिका के खंडों को फिर से जोड़ने का अनुकूलनम समय आघात के पश्चात् तीसरा सप्ताह है; (2) खंडों के मिरों का जितना निकट स्थान होगा, पुनर्लाभ (recovery) में उतना ही कम समय लगेगा; (3) एक्सोनों या तंत्रिका-पिधान को, रचनात्मक विच्छेद न होने पर, किसी गत्यक्रिया की आवश्यकता नहीं है। प्राक्-ज्ञान अन्युत्तम है।

वर्गीकरण

तंत्रिका-आघातों का निम्न वर्गीकरण किया जा सकता है।

तंत्रिका-कार्यविच्छेद (neurapraxia)—इसमें तंत्रिका का कार्य अस्थिर हो जाता है। पिधान और अक्षरंड अक्षुण्ण रहते हैं, किन्तु तंत्रिका-चालन (nerve conduction) जाता रहता है। स्थानिक अरक्तता (ischaemia) कदाचित् उसकी उत्पत्ति में बड़ा भाग लेती है जो तंत्रिका के सघट्ट का परिणाम होती है। टूटिके में होने वाला अगघात इसका उत्तम उदाहरण है।

ऐक्सोन्विच्छेद (axonotmesis)—में केवल एक्सोनों का विच्छेद होता है; उसके आच्छादन अक्षुण्ण रहते हैं। ऐसे आघात प्रायः सम्पीडन-आघातों में पाए जाते हैं।

आंशिक तंत्रिकाविच्छेद (partial neurotmesis)—में अक्षरंड और

उसके आच्छादनो का अपूर्ण विदरण होता है। वह प्रत्यक्ष आघात अथवा खिंचने से हो सकता है।

पूर्ण तंत्रिकाविच्छेद (complete neurotmesis)—मे तंत्रिका का, प्रत्यक्ष आघात के कारण, पूर्ण रचनात्मक विभाजन हो जाता है।

तंत्रिका आघात के नैदानिक परिणाम

वे निम्न प्रकार से वर्गीकृत किए जा सकते हैं।

प्रेरक परिणाम

(1) आघातित तंत्रिका द्वारा सभरित पेशी के ऐच्छिक संकोच की हानि।

(2) पेशी की कोशिकाओं का शोष, उसके पाररेखाकन (cross-striation) का लोप, और व्यपजनित पेशी के स्थान में तान्त्व और वसा-ऊतको का बनना। पेशी जैवोति परीक्षा में व्यपजनित पेशी, तंत्रिका और प्रेरक अन्तपदिकाये (endplates) दीखेंगी।

(3) पेशी में कुछ विद्युत् परिवर्तन हो जाते हैं, फेराडी उद्दीपन से कोई अनुक्रिया (response) नहीं होती और एनोडी समाप्ति (closing) धारा द्वारा उद्दीपन की अनुक्रिया कैथोडी समाप्ति धारा उद्दीपन की अनुक्रिया के समान या उससे अधिक होती है। यह घटना ध्रुवीत उत्क्रमण (polar reversal) कही जाती है।

(4) तंत्रिका की क्रोनेक्सी बढ जाती है। तंत्रिका की सामान्य क्रोनेक्सी 0.08 से 0.07 मिली सैकंड है। रिहयोवेस (rheobase) न्यूनतम विद्युत् धारा बल है जिसको बहुत समय तक लगाने से तंत्रिका में अनुक्रिया होती है। द्विगुणित रिहयोवेस का धाराबल प्रयोग करने से जितने समय में अनुक्रिया होती है वह क्रोनेक्सी कहा जाता है।

(5) विद्युत्पेशी लेखन (electromyography) अन्वेपण से तंतुविकपन (fibrillation) और अपसामान्य विद्युत् सक्रियता मालूम होगी। सामान्य-पेशी, जब तक वह संकोच नहीं करती, उसमें विद्युत् परिवर्तन नहीं होते। ऐच्छिक गति करने पर वह एकल प्रेरक शूक विभव (single motor spike potential) उत्पन्न करती है।

संवेदनिक परिवर्तन

(1) आघातित तंत्रिका द्वारा सभरित क्षेत्र संवेदनाहीन हो जाता है, कुछ

समय पश्चात् यह क्षेत्र छोटा हो जाता है जिसका कारण पाम के क्षेत्रों का इस क्षेत्र में आंशिक फैल जाना है (overlapping), और उन क्षेत्रों में इस क्षेत्र में सावेदनिक तन्तुओं के प्रसार का होना है।

(2) किसी क्षेत्र में अनुभूत (referred) वेदना उन क्षेत्र का संभरण करने वाली तंत्रिका की आंशिक क्षति-उत्पादक क्षोभ की द्योतक होती है।

स्वायत्त तंत्रिकीय परिवर्तन (autonomic changes)

(1) वितन्निक (denervated) क्षेत्र में अश्वेदलता (anhidrosis) हो जाती है, किन्तु यदि विक्षति आंशिक होती है तो अतिश्वेदलता (hyperhidrosis) हो सकती है।

(2) वाहिका प्रेरक परिवर्तन होते हैं जिनमें प्रथम वाहिकाविस्फार (vasodilatation) होता है जिसके पश्चात् वाहिकामकीर्णन (vasoconstriction) होता है जो ग्रन्थ क्षेत्र के शीत होने (coldness) के लिए उत्तरदायी है।

पोषण सम्बन्धी परिवर्तन

पोषण सम्बन्धी परिवर्तन उन क्षेत्रों में होते हैं जिनका तंत्रिका सम्बन्ध विच्छिन्न हो गया है। वेदना उपस्थित होने पर परिवर्तन अधिक स्पष्ट हो जाते हैं। त्वचा की प्रत्यास्थता (elasticity) जाती रहती है, वह पतली, चमकीली, रोमरहित हो जाती है; नख विकृत हो जाते हैं, व्रण उत्पन्न होने की प्रवृत्ति होती है, कण्डरायें छोटी हो जाती हैं, प्रसकोच (contractures) उत्पन्न हो जाते हैं और एक्सरे द्वारा दृश्य अस्थिशोष (osteoporosis) हो जाता है।

नैदानिक निर्धारण या आमापन (clinical assessment)

तंत्रिका आघात के साथ अन्य संरचनाओं को भी आघात पहुँच सकता है। इस कारण किसी भी आघात की परीक्षा करते समय पास की अन्य तंत्रिकाओं का भी परीक्षण आवश्यक है जिससे परिसरीय तंत्रिकाओं के आघात का व्यतिरेक (exclusion) किया जा सके।

फिर, अन्तिम निदान करने के पूर्व कई बार परीक्षा बहुत आवश्यक है। किसी तंत्रिका द्वारा संभरित संरचनाओं के कार्य की आंशिक हानि तंत्रिका के आंशिक आघात की द्योतक है। तंत्रिका के पूर्ण विभाजन से उस क्षेत्र के, जिसमें वह वितरित है, प्रेरक, सावेदनिक तथा स्वायत्त सब ही कार्यों की हानि

हो जाएगी। किन्तु यह दशा तत्रिका-कार्य-विच्छेद (neurapraxia) या ऐक्सोन विच्छेद (axonotmesis) में भी पायी जाएगी। अतिसवेदिता या किसी क्षेत्र में वेदना अथवा तत्रिका पर तत्रिकार्वुद की उपस्थिति ऐक्सोनविच्छेद का तत्रिका कार्यविच्छेद से भेद कर देगी। निदान के निश्चय के लिए विद्युत् परीक्षण आवश्यक हो सकते हैं, तत्रिकाकार्यविच्छेद में व्यपजनन की प्रतिक्रिया (reaction of degeneration) नहीं होगी [जिसमें फेराडी उद्दीपन के प्रति अग्राहिता (insensitivity) और ध्रुवीय उत्क्रमण होते हैं]। तत्रिका-विक्षति की पूर्णता जानने के लिये चारों ओर की तत्रिकाओं का प्रोकेन द्वारा रोध (blockade) करना आवश्यक हो सकता है। किसी पेशी में अपसामान्य तत्रिकाभरण का सन्देह होने पर यह अनिवार्य हो जाता है।

तत्रिका आघात के तल (level) या उसकी स्थिति का ज्ञान वेधन करने वाले आघात या अस्थिभंग में सरल होता है; अन्य में सावेदनिक तथा प्रेरक कार्यहानि से आघात के तल का अनुमान करना पड़ता है, जिसके लिये गरीर-रचना का उपयुक्त और पूर्ण ज्ञान अनिवार्य है। तत्रिका के एक से अधिक तलों पर आघात होने की सभावना स्मरण रखनी चाहिए।

चिकित्सा

किसी घाव के शोधन (debridement) के समय यदि कोई कटी हुई तत्रिका मिले तो उसके दोनों कटे सिरो पर किमी अशाप्य पदार्थ को बाधकर छोड़ देना चाहिए जिससे उसको आगे चलकर पहचाना जा सके। और तब त्वचा का घाव सीया जा सकता है।

शस्त्रकर्म कब आवश्यक है ?

- (1) शोधन के समय कटी हुई तत्रिका मिलना।
- (2) आघात की स्थिति पर तत्रिका में परिस्पर्शनीय तत्रिकार्वुद का होना, जब आरोग्य लाभ न हो रहा हो।
- (3) तत्रिका की चारों ओर की पेशियों का आहत होना; पेशियों के विरोहण पर तान्त्व ऊतक बनकर तत्रिका का चारों ओर से सकीर्णन (constriction) कर सकता है।
- (4) तत्रिका के आघात की स्थिति पर ही मुख्य वाहिका का आहत होना।
- (5) एक ही अंग में कई तत्रिकाओं का आहत होना।

(6) तत्रिका संभरित क्षेत्र में रक्तवाहिका या स्वायत्त विक्षोभो का निर्वध (persistent) होते रहना ।

(7) यदि प्रगति, अर्थात्, पुनर्जनन की प्रगति सतोपजनक नहीं है ।

शस्त्रकर्म के लिये इष्टतम समय आघात के तीन या चार सप्ताह पश्चात् है, एक वर्ष से अधिक विलंब होने से विरोहण का अवसर विशेषतया कम हो जाता है ।

तत्रिका-आघात के रोगियों के उपचार के सामान्य सिद्धान्त

(1) यथार्थ रोगनिश्चिति, तथा आहत तत्रिकाओं के आघात की स्थिति तथा प्ररूप का सम्यक् ज्ञान आवश्यक है ।

(2) शस्त्रकर्म की आवश्यकता का भली-भाँति निर्णय कर लेना चाहिये ।

(3) शस्त्रकर्म के लिए इष्टतम समय चुनना चाहिये ।

(4) किसी विशेष तत्रिका के विरोहण का प्ररूप (type) और उसका प्रतिमान (pattern) जानना आवश्यक है, जैसे, यदि वाह्यप्रकोष्ठिक (radial) तत्रिका के प्रेरक कार्य लीट आये हैं तो सावेदनिक कार्यों की पुनः प्राप्ति के लिये शस्त्रकर्म अनावश्यक है ।

(5) रक्तरहित क्षेत्र, यथेष्ट अनावरण (exposure) और आहत तत्रिका का निरीक्षण करके निदान की निश्चिति शस्त्रकर्म के प्रथम चरण है, तब शस्त्रकर्म के शेष चरण इस प्रकार है ।

(a) पूर्ण पारपरिच्छेदन (transection) होने पर विभक्त सिरों को तीव्र पत्र से एकसम स्वच्छ काटा जाता है और तब सूक्ष्म रेशम या टैन्टेलम तार से, बिना किसी खिचाव के सी दिया जाता है । सीवन न्यूरीलेमाकृत पिधान में की जाती है ।

(b) यदि तत्रिका का केवल एक भाग आहत मिले और उसमें तत्रिकार्बुद (neuroma) बन गया हो तो केवल उस भाग का उच्छेदन करने के पश्चात् तत्रिका को फिर से सी दिया जाय । कभी-कभी जब तत्रिका अविकल (intact) हो और उसमें न्यूरोमा (neuroma) न बना हो तो केवल तत्रिकामोचन (neurolysis) पर्याप्त है ।

(c) यदि तत्रिका-ऊतक की हानि हो चुकी है और (1) तत्रिका के ऊर्ध्व और निम्न भागों को आसजनों (adhesions) से मुक्त करने, (2) किसी छोटी तत्रिका शाखा से जोड़ने, (3) सधियों के आकुचन से अथवा (4) तत्रिका की स्थिति बदलने (transposition) से भी उसको सम्पूर्ण

नहीं किया जा सकता, अर्थात् तत्रिका के दोनो कटे सिरो को नहीं मिलाया जा सकता, तो तंत्रिकारोपण (nerve grafting) करना आवश्यक होता है। जघा की अधस्त्वक बड़ी तत्रिकाओं में से किसी से पर्याप्त लवाई का टुकड़ा काटकर आरोपित किया जा सकता है अथवा कई छोटे-छोटे टुकड़े दोनों कटे हुए सिरो के बीच से लगाकर एक केविल सा बनाया जा सकता है। यदि एक ही स्थान पर दो तत्रिकाये कट जाये तो अप्रमुख तत्रिका से वृन्तक निरोप (pedicle graft) बनाकर प्रमुख तत्रिका की पूर्ति की जाती है। जिम तत्रिका को सुरक्षित करना है उसका दूसरी तत्रिका के कटे सिरे से सयोजन कर दिया जाता है और फिर कुछ समय पश्चात् किमी अप्रमुख तत्रिका के पर्याप्त लवाई के भाग का उच्छेदन करके उससे अधिक प्रमुख तत्रिका की टूटि पूरी की जाती है।

(d) सी हुई तत्रिका को रखने की सर्वोत्तम स्थिति पेणियो के बीच का तान्तव-वसा स्तर (fibrofatty plane) है। यदि यह सभव न हो तो कठोर मुड़े हुए अस्थि के समान घर्पण क्षेत्रों की अपेक्षा पेणी शैया उत्तम है।

(e) शस्त्रकर्मोत्तर स्पिलन्ट प्रयोग, व्यायाम, मालिश, विद्युत उद्दीपन और पुनरभ्यास (re-education) शस्त्रकर्म ही के समान महत्व के हैं।

तंत्रिका-आघातो से उत्पन्न होने वाली कुछ प्रमुख नैदानिक दशाये

प्रगंड-जालिका (Brachial plexus)—

प्रगण्डजालिका को गोली लगने, वेधने वाले घावो तथा अत्युग्र अभिपात जैसे मोटर साइकिल दुर्घटनाओ आदि से क्षति पहुच सकती है। वह वास्तव में जालिका का कर्पण-आघात (traction injury) होता है।

पूर्ण विक्षति (complete lesion)—इसमें समस्त ऊर्ध्व अंग (बाहु, अग्र-बाहु और हाथ) में प्रेरक और सावेदनिक हानि होती है। एक पूर्णतया अनुपयोगी लटकता हुआ अंग इसका परिणाम होता है।

अर्ध डूशेन की ऊर्ध्व-बाहु-प्ररूप विक्षति (upper-arm-type lesion of Erb-Duchenne)—इस विक्षति में स्कंध का अगघात और शोष होता है, किन्तु हाथ का प्रेरक कार्य बना रहता है, अर्थात् गतिये होती रहती है। यहाँ जिन पेणियो का सभरण ग्रै० 5 और ग्रै० 6 तत्रिकाओ से होता है वे ग्रस्त होती हैं। बाहु (समस्त) शरीरपाश्र्व पर अकर्मण्य लटकी रहती है और अभिवर्तित तथा अन्तर्विचर्तित (adducted and internally rotated) हो जाती है। जो पेणीग्रस्त होती है वे ये हैं - लघु असाभिवर्तिका (teres minor), अध्यंस-

पृष्ठिका (supraspinatus) चतुष्कोणिकाये (rhomboids), अधोअसपृष्ठिका (infraspinatus), त्रिकोणिका (deltoid) बृहत् असाभिर्वर्तिका (teres major), द्विशिरस्का (biceps) और प्रगडिका (brachialis)। तत्रिका के सीवन के पश्चात् पेशिया फिर कुछ काम करने लगती है, यद्यपि प्राक्-ज्ञान बहुत उत्तम नहीं होता।

खिमके की अध-बाहु प्ररूप क्षति (lower-arm-type lesion of Khimke)—इस विक्षति में स्कन्ध कुछ कार्य करता है, किन्तु हाथ का अगघात हो जाता है। जन्म के समय अथवा किसी अन्य आघात के समय स्कन्ध को बलपूर्वक ऊपर को खींच लेने से यह विक्षति होती है। ग्रै० 8 और उ० 1 तत्रिकाओ द्वारा सभरित पेशियाँ ग्रस्त होती हैं, इस कारण अगुलियो और मणिवध की पेशिया अधिक ग्रस्त होनी हैं। ऊर्ध्वबाहु-प्ररूप की अपेक्षा इस विक्षति में शस्त्रकर्म के पश्चात् आरोग्यलाभ कम होता है।

वह्नि प्रकोष्ठिक तंत्रिका (Radial nerve)

इसके उद्भव खडाश ग्रै० 5, ग्रै० 6, ग्रै० 7, ग्रै० 8 और उ० 1 है। यह कूर्पर, मणिवध, अगुलियो और अगुष्ठ सधियो की सबसे बलवान प्रेरक तत्रिका है।

वह्नि प्रकोष्ठिका तत्रिका के आघात से मणिवध-पात (wrist drop) होता है। रोगी मणिवध, निकटस्थ अगुल्यस्थियो तथा अगुष्ठ के प्रसारण और करतल के स्तर में अगुष्ठ का अपवर्तन करने में असमर्थ होता है। कूर्पर से ऊपर के आघातो में प्रगडप्रकोष्ठिकी (brachioradialis) के अगघात के कारण प्रसरित अग्रबाहु का उत्तानन नहीं होता। साधारणतया त्रिशिरस्का वच जाती है क्योंकि उसको जाने वाली शाखाये बहुत ऊपर से निकलती है। किन्तु त्रिशिरस्का के ग्रस्त हो जाने पर रोगी कूर्पर का प्रसार नहीं कर सकता। तत्रिका के कूर्पर के नीचे के आघात से त्रिशिरस्का और प्रगडप्रकोष्ठिकी दोनों वच जाती हैं। निम्न आघातो में अत्यल्प सवेदना-हानि होती है। सब से उत्तम कार्यपुन प्राप्ति वह्नि प्रकोष्ठिका तत्रिका के सीवन से होती है, जिसका कारण उसका शुद्ध प्रेरक तत्रिका होना सभव है।

मध्यमा तत्रिका (median nerve)

मध्यमा तत्रिका ग्रै० 6, ग्रै० 7, ग्रै० 8 और उ० 1 खडाशो से निकलती है। उसकी प्रेरक शाखाये अवतानिकाओ (pronators) और अग्रबाहु में

आकुचिकाओ (flexors) को और हाथ में व्यावर्तिका (opponens) को जाती है। किन्तु इसका सबसे मुख्य कार्य करतल के अधिकतर भाग में संवेदन शक्ति प्रदान करना है। अतएव मध्यमा तंत्रिका के आघात में करतल में संवेदन की पुनः प्राप्ति के पश्चात् फिर शस्त्रकर्म करना आवश्यक नहीं है।

मध्यमा तंत्रिका आघात से हाथ की एक प्ररूप (typical) आकृति हो जाती है जिससे मनुष्य का हाथ एप (ape) के हाथ के समान दीखता है। अगुष्ठ अगुलियों ही के समतल स्थित होता है और अगुष्ठमूलोत्सेध (thenar eminence) का लोप हो जाता है।

निम्न अभिलक्षक दोष उत्पन्न हो जाते हैं।

(1) अगुष्ठ व्यावर्तनी (opponens pollicis) के अघात से अगुष्ठ का व्यावर्तन नहीं होता और वह कनिष्ठा (little finger) पर नहीं पहुँच पाता।

(2) मुट्ठी बाधने के प्रयत्न में तर्जनी प्रसरित रह जाती है जिसका कारण तर्जनी आकुचिका (flexor indicis) और गभीर आकुचिका (flexor digitorum profundus) पेशियों का अघात होता है। दीर्घ अगुष्ठ आकुचिका (flexor pollicis longus) के अघात के कारण अगुष्ठ की दूसरा अगुल्यस्थि प्रसरित रहती है। यह मध्यमा तंत्रिका के कूर्पर से नीचे या अग्र बाहु के ऊर्ध्व तृतीयांश में आघात का लक्षण है। मणिवंध पर धृति होने से यह नहीं होता।

(3) यदि अगुलियों के सिरो को अगुष्ठ के सिरे पर लगाने का प्रयत्न किया जाय तो केवल कनिष्ठा, अनामिका और मध्यमा अगुलियों के सिरे अगुष्ठ के सिरे को स्पर्श कर सकेंगे, तर्जनी का सिरा नहीं करेगा।

(4) लघु अपवर्तिका (short abductor) के अघात के कारण अगुष्ठ का करतल के समकोण पर अपावर्तन संभव नहीं होता।

अगुष्ठ की व्यावर्तन और अपावर्तन गतियाँ जाती रहती हैं। मध्यमा तंत्रिका में तंत्रिकावृद्ध वनने की और वाहिकाप्रेरक (vasomotor) लक्षण उत्पन्न करने की प्रवृत्ति होती है। अन्तःप्रकोष्ठिक तंत्रिका की अपेक्षा मध्यमा तंत्रिका कार्यक्षमता की पुनः प्राप्ति अधिक करती है।

अन्तःप्रकोष्ठिक तंत्रिका (ulnar nerve)

यह तंत्रिका मुख्यतया ग्रै० 8 और उ० 1 खंडांशों से आने वाले तन्तुओं से बनती है। हाथ की लघु पेशियों का तंत्रिकाभरण (nerve supply) इसका

सबसे मुख्य तंत्रिका-वितरण है। अतएव यदि इस तंत्रिका के आघात के पश्चात् उसके प्रेरक कार्य की पुनः प्राप्ति हो जाय तो सावेदनिक सभरण के लिये शस्त्रकर्म आवश्यक नहीं है।

अन्त प्रकोष्ठिक तंत्रिका के आघात के पश्चात् हाथ की आकृति पक्षी के पंजे के समान हो जाती है जो डम विक्षति की अभिलक्षक है और नखरहस्त (claw hand) कहलाती है। कनिष्ठा और अनामिका की करम अगुल्यस्थि (metacarpophalangeal) संधियों का अतिप्रसार (hyperextension) हो जाता है और थोडा मध्यमा का भी होता है और साथ ही अन्तरांगुल्यस्थि-संधियों का आकुचन होता है। कडराओ के बीच का स्थान नाली या खातिका के समान दीखता है, विशेषकर तर्जनी और अगुठ के बीच का स्थान। कनिष्ठा-मूलोत्प्रेध (hypothenar eminence) चपटा हो जाता है और कनिष्ठा अपावर्तित हो जाती है। इससे निम्नलिखित दोष उत्पन्न होते हैं।

(1) अगुठ और तर्जनी के बीच चपटी वस्तु को पकड़ने की असमर्थता। अगुठ अभिवर्तिका के अघात के कारण यह क्रिया अगुठ की आकुचिकाओं की दुर्बल क्रिया से अपूर्ण रह जाती है।

(2) मध्यमा अगुलि (middle finger) की पार्श्व ओर गति करने की असमर्थता, हाथ के अन्य भागो को अचल कर देने पर,

(3) मध्यमा अनामिका और कनिष्ठा अगुलियों के सिरो को आपस में मिलाने की असमर्थता, जैसे शकु बनाने में किया जाता है।

(4) कनिष्ठा के उचित प्रकार से अपातन करने की असमर्थता।

समस्त कनिष्ठा और अनामिका के अभिमध्य अर्ध भाग की की सवेदन शक्ति नष्ट हो जाती है। यह हानि यद्यपि स्पष्ट होती है, किन्तु वह प्रेरक हानि के समान अशक्तकर नहीं होती।

तंत्रिका के सिरो के बीच में यदि अन्तर अधिक हो तो उसको कूर्पर के अग्र ओर स्थानान्तर करने से अन्तर नहीं रहता है।

मिश्रित बहिः और अन्तः प्रकोष्ठिका तंत्रिकाओं का अंगघात

प्रक्षेपणास्त्रो (missiles) के घावों में तथा वेधनक्षतो में भी यह बहुत होता है। इससे मिमियन और नखरहस्त की मिश्रित विरूपता उत्पन्न हो जाती है। मणिवध और अगुलियों की आकुचक गतिया नहीं होती, कनिष्ठा की गतियों का सर्वथा लोप हो जाता है और अगुठ केवल करतल के स्तर तक

अपावर्तित और प्रसारित हो सकता है। मध्यमा और अन्त प्रकोष्ठिका तंत्रिकाओं के संयुक्त क्षेत्र में सवेदनालोप होता है। ऐसे आघातों में पोपण सम्बन्धी परिवर्तन भी होते हैं।

गृध्रसी तंत्रिका (sciatic nerve)

गृध्रसी तंत्रिका क० 4 से त्रि० 6 तक के खडाशो से निकलती है। इसके आघात प्रायः गभीर आघातों, जैसे नितव सधि की अस्थिभंग-सधिच्युति, के साथ होते हैं। गृध्रसी तंत्रिका के छिन्न हो जाने पर जानु से नीचे की सब पेशियों का अगघात हो जाता है। और्वी द्विगिरस्का, कण्डराकल्पिका और कलाकल्पिका में ऊरु में बहुत ऊपर तंत्रिकातंतु आने के कारण प्रायः ये पेशी बच जाती हैं। जघा के सारे बाह्य पृष्ठ पर और समस्त पाव पर, चापतल के ऊपर अन्तःपृष्ठ के अतिरिक्त, सवेदन-हानि हो जाती है। अन्य तंत्रिकाओं के विपरीत, इसको, सीधे गृध्रिका रन्ध्र तक, जहाँ से वह निकलती है, दो भागों में विभक्त किया जा सकता है जिससे उसकी आशिक सीवन हो सकती है।

बहिर्जघिका तंत्रिका (peroneal nerve)

यह तंत्रिका क 4, क 5, त्रि 1 और त्रि 2 से निकलती है और जानु की क्षति में इसके आघात का भय रहता है। तंत्रिका के कट जाने से पांव नीचे को झुक जाता है जिसको पदतलआकुचन (plantar flexion) कहते हैं। पाव की यह दशा पदपात (foot drop) कही जाती है।

रोगी पांव की अंगुलियों का आकुचन और प्रसारण तथा पाव का बहिर्वर्तन नहीं कर सकता। सवेदनहीनता का क्षेत्र जघा के बहिर्पार्श्व से प्रारम्भ होकर एक सकुचित लम्बी धज्जी के रूप में पदपृष्ठ पर होकर भीतर की ढाई अंगुलियों तक चला जाता है।

अभिमुख्य जानुपृष्ठ, क 4 त्रि० 3 और पश्च अन्तर्जघिका तंत्रिकायें (medial popliteal nerve, L 4-S3, and posterior tibial nerves)

पदतल का सवेदन इन तंत्रिकाओं की विशेषता है। सवेदनहीन भारवाहक क्षेत्र को क्षति पहुँचने की बहुत सभावना रहती है। इस कारण इन तंत्रिकाओं के पुनर्निर्माण का पूर्ण उद्योग करना चाहिये।

तंत्रिकाओं के अर्बुद (Tumours of Nerves)

तंत्रिकाओं के अर्बुद धारक कोशिकाओं (supporting cells) में निकलते हैं, उनके एपिथेलियो में नहीं निकलते। उनका निम्न वर्गीकरण किया जा सकता है। तंत्रिकावरणावर्बुद (neurinoma or neurilemmoma); वान रेकलिघाउसेन का तंत्रिकातान्त्ववर्बुद (neurofibroma of von Recklinghausen) और दुर्दम श्वानावर्बुद (schwannoma)।

तंत्रिकावरणावर्बुद (Neurilemmoma)

ये अर्बुद श्वान कोशिकाओं में निकलते हैं; और मुदम' मम्पुटिन और प्रायः एकल होते हैं और नियमित. बहुत बड़ आकार को प्राप्त नहीं करते। प्रायः तंत्रिका ग्रिचकर अर्बुद पर फेंकी हुई दीपनी है। यह सबसे अधिक अनुमस्तिष्क-पीठ कोण (cerebellopontine angle) में होता है जो आठवीं तंत्रिका का अर्बुद या श्रवण तंत्रिका का अर्बुद कहा जाता है। परितंत्रिका तन्तु-प्रसू अर्बुद (perineural fibroblastoma) और तंत्रिकातन्तु अर्बुद (neurofibroma) नाम भी इन अर्बुद को दिए गए हैं।

वान रेकलिघाउसेन का तंत्रिकातान्त्व अर्बुद

(Neurofibroma of von Recklinghausen)

ये प्रायः कई-अर्बुद (multiple) तंत्रिकाओं में निकलते हैं। ये मुदम होते हैं और बृहत् आकार प्राप्त कर लेते हैं। ऐसी ही संकुल रचना वाले अर्बुद कभी एकल भी होते हैं। ये एकल प्रकार के अर्बुद गभीर मरुत्तनाओं में स्थित पाये जाते हैं और उनका आंशिक अपहरण करने से उनमें दुर्दम हो जाने की प्रवृत्ति होती है। बहुतंत्रिकावर्बुदों के साथ त्वचा पर अनियमित मिलेनिन रजित क्षेत्र बन जाते हैं।

दुर्दम श्वानावर्बुद (malignant schwannoma)

इसको प्रायः तंत्रिकाजन्य सारकोमा कहा जाता है। सारकोमा शब्द मध्यजनस्तर (mesoderm) का कोशिकाओं से उत्पत्ति का द्योतक है। किन्तु दुर्दम श्वानोमा के लिए यह सत्य नहीं है। इन अर्बुदों में से 50 प्रतिशत वान रेकलिघाउसेन रोग के साथ होते हैं और वे अधिकतर अधरागों की तंत्रिकाओं में होते हैं।

अनुकम्पीतन्त्र के अर्बुद अथवा गडिका-कोशिकीय अर्बुद (Tumours of sympathetic system or Ganglion Cell Tumours)

गडिका-तंत्रिकार्बुद (Ganglioneuroma)

यह सुदम सम्पुटित अर्बुद बृहत् आकार प्राप्त कर लेता है और प्रायः वक्ष में या उदर में स्थित होता है, यह अनुकम्पीतन्त्र की गडिकाओं को कोशिकाओं से निकलता है और द्रुत गति से वृद्धि करता है। समीप की सरचनाओं पर दबाव पड़ने से लक्षण उत्पन्न होते हैं। सूक्ष्म रचनानुसार वे सुविभेदित गडिका-कोशिकाओं के बने होते हैं।

तंत्रिकाप्रसू अर्बुद (Neuroblastoma)

गडिका-कोशिकाओं से उत्पन्न दुर्दम अर्बुदों को यह नाम दिया गया है। वे अधिकतर अधिवृक्क की अन्तस्था (adrenal medulla) में पाए जाते हैं। अन्य अनुकम्पी गडिका-कोशिकाओं में भी वे होते हैं और बहुत शीघ्रता से बढ़ते हैं। वे अत्यन्त दुर्दम होते हैं और शीघ्र ही स्थलान्तरण करने लगते हैं। वे प्रायः केवल बालकों में होते हैं और कुछ ही मास में मृत्यु का कारण हो जाते हैं।

तंत्रिका-सम्पीडन की विशेष स्थितिया (Entrapment syndrome, कूटबद्धता संलक्षण)

तंत्रिका के मार्ग में कहीं-कहीं ऐसा रचनात्मक सरूपण (configuration) होता है कि अल्प अभिघात से भी तंत्रिका का सकीर्णन (constriction) हो जाता है। ये कूटबन्धक स्थान (entrapment points) कहे जाते हैं। इन पर दब जाने से तंत्रिका-क्षोभ के कारण कूटबद्धता-संलक्षण (entrapment syndrome) उत्पन्न होता है। विशेष रचनात्मक स्थिति के कारण तंत्रिका में शोथ बना रहता है। इन स्थानों पर प्रायः कूटबद्धता (entrapment) हो जाती है क्योंकि वहाँ मार्ग या तो अस्थितान्तव सुरग होता है अथवा तान्तव ऊतक द्वारा छिद्र सीमित होता है जिसके कारण वह नम्य या प्रत्यास्थ (elastic) नहीं होता। तंत्रिका में शोथ होने के कारण उसका आकार बढ़ जाता है जब कि मार्ग पूर्ववत् ही रहता है। इससे कूटबद्धता स्थानों पर तंत्रिका का सकीर्णन और भी सम्भव होता है। विशिष्ट अभिघात या सक्रमण

कूटवद्धता उत्पन्न करने में कितना भाग लेता है यह ठीक नहीं मालूम हो सकता ।

सपीडन के लक्षण तंत्रिका के घटकों के श्रत होने के अनुमार होने हैं । तंत्रिका के प्ररूप के अनुमार ये प्रेरक, सावेदनिक या बाह्यप्रेरक परिवर्तन हो सकते हैं । दाव का प्रभाव न केवल तंत्रिका ही पर किन्तु उसके भीतर के रक्तसभरण पर भी पडता है ।

साधारण कूटवद्धता संलक्षण (Common entrapment syndrome)

मध्यमा तंत्रिका का मणिवध सुरंग संलक्षण (carpal tunnel syndrome)

—मणिवध सुरंग एक अस्थितान्तव ऊतक-निर्मित नलिका है जिसमें होकर मध्यमा तंत्रिका तथा आकुचक कंडराएँ अग्रवाहु में मणिवध पर होती हुई करतल में जाती है । निम्नलिखित में से किसी कारण से तंत्रिका का वहाँ सम्पीडन हो सकता है ।

(1) सबसे साधारण कारण तंत्रिका का आघात या रक्तगुन्म (हीमेटोमा) बनना, या अस्थि-मधिशोथ होना है ।

(2) आकुचक कंडराओं का कण्डराश्लेषक पिधानशोथ (tenosynovitis), जो यक्ष्माजन्य या अविशिष्ट (nonspecific) प्रकार का हो सकता है ।

(3) मणिवध के अग्र ओर की कण्डरापुटी (ganglion) तंत्रिका का सम्पीडन कर सकती है ।

(4) गर्भकाल में भी यह हो सकता है ।

सम्पीडन स्थान में नीचे हाथ में अगुष्ठ, तर्जनी तथा मध्यमा की, और अनामिका अगुलि के केवल पाश्चपृष्ठ की मवेदना की हानि हो जाती है, अगुष्ठ-मूलोत्सेध का क्षय होता है और अगुष्ठ का व्यावर्तन (opposition) नहीं होता । दूसरा लक्षण वेदना का स्कंध की ओर फैलना है । अभिपृष्ठ-आकुचन और करतल-आकुचन दोनों से वेदना बढ़ती है ।

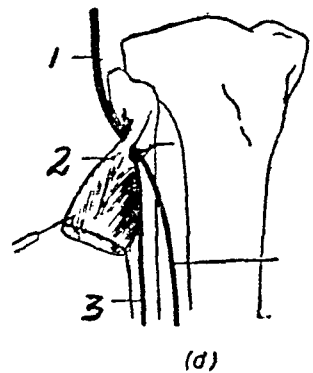
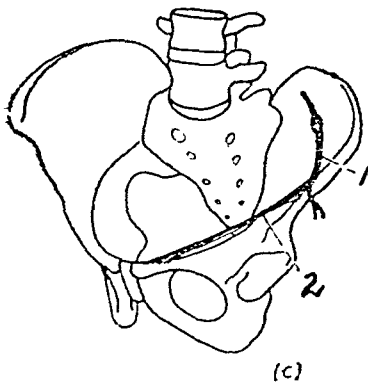
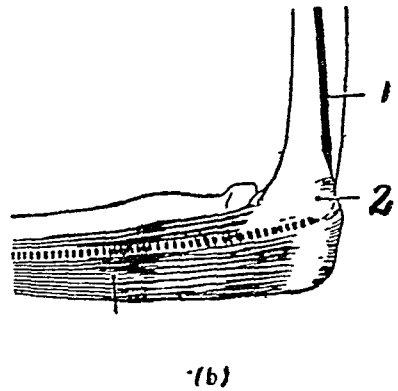
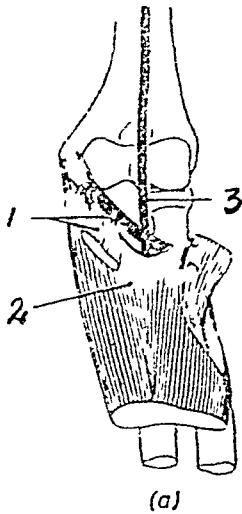
आकुचिका उपवधनी (flexor retinaculum)को विभाजित करके तंत्रिका को मुक्त करने से उत्तम परिणाम होते हैं ।

अग्रवाहु में मध्यमा तंत्रिका (median nerve in forearm)—सम्पीडन का स्थान (कूटवद्धता-स्थल या स्थान) गोल अघतानिका (pronator) के उपरिस्थ और गभीर शिरो के बीच में है जहाँ तंत्रिका दोनों के बीच से निकलकर उपरिस्थ अगुलि-आकुचिका (flexor digitorum sublimis)के वहि प्रकोष्ठिका से उदय (origin) के नीचे चली जाती है (चित्र 211a) । वोकर्मन स्यानिक अरफानात्रय म कोच (Volkoman's ischaemic contracture)में यह कभी-

कभी देखा जाता है और मध्यमा तत्रिका का ग्रस्त होना इस दशा का कारण हो सकता है।

गोल अवतानिका के दोनो गिरो के बीच में तत्रिका का मोचन (release) इस दशा की चिकित्सा है।

कूर्पर पर अन्त प्रकोष्ठिका तंत्रिका (विलंबित अंत-प्रकोष्ठिका तंत्रिकाघात) [ulnar nerve at the elbow (delayed ulnar nerve paralysis)]—यह खिंचने (stretching) के कारण होता है, न कि सम्पीडन से, और प्रगडास्थि के अभिमध्य स्थूलक के अस्थिभग के कुसयोजन (malunion) अथवा असंयोजन



चित्र 211—कूटवद्धता या ऐन्ट्रैप्मेंट-सलक्षण (a) अग्रवाहू पर मध्यमा-तत्रिका; (b) कफोणि पर अन्त प्रकोष्ठिका तंत्रिका; (c) पार्श्व त्वक् और्वी; (d) बहिर्वतिका या पैरोनी तत्रिका।

(non-union) का फल होता है जिससे वहिर्नत प्रकोष्ठ (cubitus valgus)-विरूपता उत्पन्न हो जाती है (चित्र 211b)। लक्षण, जो निरन्तर बढ़ते रहते हैं, करतल में अन्त प्रकोष्ठिका-तंत्रिका के वितरण क्षेत्र की संवेदनाहानि, हाथ की अन्तस्थ (intrinsic) पेशियों और कनिष्ठामूल उत्सेध की दुर्बलता तथा अन्तर्मणि-वध आकुचिका (flexor carpi ulnaris) का क्षय है। कभी-कभी कूर्पर के आकुचन और प्रसारण के समय अन्त प्रकोष्ठिका तंत्रिका के अभिमध्य अधि-स्यूलक के पीछे की खातिका में से बाहर या भीतर को फिसलते रहने से तंत्रिका के क्षोभ (irritation) के लक्षण उत्पन्न हो जाते हैं। इसकी (चिकित्सा) तंत्रिका का अग्र-स्थित्यन्तरण (anterior transposition) है।

पार्श्विक और्वी त्वक् तंत्रिका (lateral femoral cutaneous nerve)—इस तंत्रिका का सम्पीडन ऊरु में अग्र-ऊर्ध्व-श्रोणिफलक-कटक (ant. sup. iliac spine) और वक्षणी स्नायु (inguinal lig) के बीच की अस्थि-तान्त्व (osseofibrous) मुरग में होता है जिससे अपसवेदी ऊर्वाति (meralgia paraesthetica) की दशा उत्पन्न होती है और ऊरु के सामने के उपरिस्थ संवेदनों का नाश होता है। सरक्षी चिकित्सा से उन्नति न होने पर तंत्रिका का मोचन आवश्यक है (चित्र 211c)।

संपीडन के अन्य स्थान—सम्पीडन के अन्य विरल स्थान ये हैं। अग्रवाहु में वहि प्रकोष्ठिका तंत्रिका, मणिवध पर अन्त-प्रकोष्ठिक तंत्रिका, अधिसफलक (suprascapular) तंत्रिका स्कंध में, गवाक्ष (obturator) तंत्रिका और वहिर्जंघिका (peroneal) तंत्रिकाये वहिर्जंघास्थि की ग्रीवा पर।

कुष्ठ में परिसरीय तंत्रिकाये

(Peripheral Nerves in Leprosy)

कुष्ठ मायकोबैक्टीरियम लेप्रे (Mycobacterium leprae) नामक जीवाणु के कारण होता है। भारतवर्ष में यह रोग बहुत साधारण है। अनुमान यह है कि 1 प्रतिशत देश की जनता इस रोग से ग्रस्त है। यद्यपि रोग के फैलने और शरीर में प्रवेश करने के सम्बन्ध में अभी तक पूरा ज्ञान नहीं है, यह माना जाता है कि यह मुख्यतया परिसरीय तंत्रिकाओं का रोग है। उसका प्राकट्य दो विशेष रूपों में होता है: एक, तंत्रिका प्रकांड (nerve trunk) को ग्रस्त करके; और दूसरा परिसरीय तंत्रिकाओं के तंत्रिकान्तो (nerve endings) के ग्रस्त होने से।

इसके साथ त्वचा तथा श्लेष्मिक कला मे ग्रैनुलोमा या कणिकागुल्म (granulomas) बन जाते हैं। कुष्ठ दडाणु सब परिसरीय तन्त्रिकाओं मे प्रचुर सख्या मे पाये जाते है; कोई प्रतिक्रिया या स्पष्ट विसृति न होने पर भी वे तन्त्रिकाओ में बड़ी सख्या मे उपस्थित मिलते हैं।

विकृति

(1) जीवाणुओं की उपस्थिति के कारण कणिकार्बुदों की उत्पत्ति की प्रतिक्रिया से तान्त्रव ऊतक बनकर ऐक्सोनो का विपाशन (strangulation) करना है।

(2) श्वान-कोशिकाओ की आधार कला का मोटा हो जाना और निःस्रावो (exudates) का बनना।

(3) प्रतिक्रियात्मक प्रफलन (reactive proliferation), ग्रस्त तन्त्रिका के चारो ओर नवीन रक्तवाहिकाओ का बनना और विद्रधि की उत्पत्ति।

(4) गोल-कोशिकाओं का अन्तस्त्वक् अन्तःसरण, जिससे तन्त्रिकान्त नष्ट होते है।

नैदानिक रूप

उपर्युक्त वैकृत प्रक्रियाओ के कारण निम्न-परिवर्तन पाये जाते है।

(1) परिसरीय तन्त्रिकाओ के क्षत होने से उनपर की त्वचा की सवेदना नष्ट होती है और वह अल्परजित (hypopigmented) हो जाती है।

(2) तन्त्रिका-प्रकांड के ग्रस्त होने से सावेदनिक, प्रेरक और रक्तवाहिका-प्रेरक (vasomotor) परिवर्तन होते है। यह पाया गया है कि तन्त्रिका-प्रकांड, अभिलक्षक प्रकार से विशेष स्थितियो ही मे ग्रस्त होते हैं। इस कारण यह प्रस्ताव किया गया है कि परिसरीय तन्त्रिकाओ के सम्पीडन के समान तन्त्रिका-प्रकांड की ग्रस्तता के भी विशेष स्थान हैं।

आनन-ग्रस्तता (Facial involvement)

ग्रस्तता की सामान्य स्थितियाँ आनन-तन्त्रिका मे गण्डचाप (zygoma) पर और शंखास्थि के अश्म भाग (petrous part of temporal) मे होती है। इससे निम्न-प्रेरक-न्यूरोन-प्ररूप आनन अगघात हो जाता है जिससे आनन-तन्त्रिका का कोई भाग या तन्त्रिका-प्रकांड ग्रस्त होता है।

ऊर्ध्व अंग की ग्रस्तता (upper limb involvement)

अन्तःप्रकोष्ठिक तंत्रिका (ulnar nerve)—प्रगडास्थि के अभिमध्य अधिस्थूलक के पीछे की खातिका में तंत्रिका में क्षति होती है जिससे हाथ की लघु पेशियों का अगघात हो जाता है जिसका परिणाम नखरहस्त (claw-hand) और अन्तःप्रकोष्ठिक-तंत्रिका के वितरणक्षेत्र की असवेदिता (anaesthesia) होती है।

मध्यमा तंत्रिका (median nerve)—(1) मणिवध मुरग में यह तंत्रिका सबसे अधिक ग्रस्त होती है जिससे प्ररूपी प्रेरक और संवेदनिक परिवर्तन होते हैं।

(2) कूर्पर पर मध्यमा तंत्रिका गोल अवतानिका के दोनों गिरो के बीच ग्रस्त होती है, किन्तु प्रायः पेशी नहीं ग्रस्त होती। यह इतनी ऊँची स्थित तंत्रिका-ग्रस्तता कभी-कभी देखी जाती है।

वहिः प्रकोष्ठिक तंत्रिका (Radial nerve)—यह विक्षति प्रगडास्थि पर स्थित वहिः प्रकोष्ठिक खातिका में स्थित वास्तव में तंत्रिका-प्रकांड का विनाश है। इससे प्ररूपी मणिवध-पात (wrist drop) तथा अंगुलियों का प्रसारक अगघात होता है।

अन्त तथा वहिः-प्रकोष्ठिक और मध्यमा तंत्रिकाओं की कई प्रकार से मिश्रित ग्रस्तता हो सकती है, निम्न मध्यमा और उच्च अन्तःप्रकोष्ठिक ग्रस्तताये सबसे अधिक पाई जाती हैं जिससे दस्ताने के समान हाथ की असवेदिता और नखर-हस्त हो जाते हैं।

अधराग की ग्रस्तता (lower limb involvement)

पार्श्व-जानुपृष्ठतंत्रिका (lateral popliteal nerve)—अधरागो में यह तंत्रिका सबसे अधिक ग्रस्त होती है। क्षति वहिर्जघिका की गीवा पर स्थित होती है। इनसे पाव की पदपृष्ठाकुचिका (dorsi-flexors) और वहिर्वर्तिका (evertors) पेशियों का अगघात हो जाता है जिससे पदपात (foot drop) होता है। अगघात के साथ पश्चअन्तर्जघिका तंत्रिका के भी ग्रस्त होने से मोजे के समान असवेदिता (stocking type anaesthesia) हो जाती है। अपूर्ण क्षतिया बहुत होती हैं।

पश्च अन्तर्जघिका तंत्रिका (posterior tibial nerve)—विक्षति आकुचक उपवधनी से ऊपर (गुल्फ संधि के स्तर पर) होती है। इससे पाव की लघु

पेशियो का अगघात हो जाता हैं। पार्श्व जानुपृष्ठ तन्निका की क्षति के साथ इस क्षति के होने से सारे पाव का सवेदननाश होता है।

अन्य लक्षण और चिह्न

अल्परजित त्वक-विक्षतियो मे विस्तृत तन्निकान्तहानि शरीर मे कही भी पाई जा सकती है।

तन्निका-ग्रस्तता के साथ, विशेषकर सवेदनहानि मे सतत लघु अभिघात और सभवत पोषक प्रतिक्रियाये, असवेदन के क्षेत्रो मे अत्यन्त क्षति उत्पन्न करती है जिससे व्रणोत्पत्ति, अस्थियो का अवशोषण तथा त्वचा और सधि-सम्पुट का सकोच होता है और विरूपता उत्पन्न हो जाती है।

चिकित्सा

तन्निका-प्रकाडो की ग्रस्तता की तीव्र अवस्था मे विक्षति कूटवद्धता (entrapment) सलक्षण ही के समान होती है। इस कारण सरक्षी चिकित्सा की जाती है, स्प्लिन्टों के प्रयोग से ग्रस्त भाग को विश्राम देना, ग्रस्तता के स्थान पर ऊष्मा का प्रयोग और तन्निका शोथ के शमन के लिये कोर्टिकोस्टिराइडो को रोगी को देना चिकित्सा के उपाय है। रासायनी चिकित्सा (chemotherapy) इस अवस्था पर वर्जित है। इन उपायो के असफल होने पर शस्त्रकर्म द्वारा तन्निकामोचन करना पड़ेगा। तीव्र अवस्था के शमन के पश्चात् तथा लेप्रोमेटा मे रासायन चिकित्सा की जाती है।

पुनःक्षमता प्राप्ति (rehabilitation)

इसके निम्न उपाय है . सकोचो (contractures) के लिए व्यायाम तथा भौतिक चिकित्सा, सवेदनाहीन अगों की देखभाल के लिये रोगी की शिक्षा, विकलागी आयोजन जैसे कण्डरा-आरोप (tendon transplants), सधि स्थिरीकरण (joint fixation) तथा अगघातो और विरूपताओं के सुधार के लिए अन्य उपाय।

स्वायत्त तन्निकातन्त्र

तन्निका तन्त्र का वह भाग जो सरल (अरेखांकित) पेशियो, आशयो, हृदय की पेशियो, रक्तवाहिकाओ और ग्रन्थियो को तन्निकाये भेजता है, स्वायत्त

तंत्रिकातंत्र कहलाता है। वह तंत्रिकातंत्र के मध्यवर्ती (central) और परिसरीय (peripheral) दोनों भागों में विद्यमान है। स्वायत्त तंत्रिका के परिसरीय पथमार्ग (pathways) दो विभागों में बाँटे गये हैं। एक उरोकटि बहिःप्रवाह (thoracolumbar outflow) या अनुकम्पी तंत्र (sympathetic system), और दूसरा कपालत्रिक बहिःप्रवाह (craniosacral outflow) या परानुकम्पी तंत्र (parasympathetic system)

इन दोनों की विशेषता इनमें अन्तर्ग्रन्थन सगमो (synaptic junctions) का होना है जो परिसरीय भाग की गडिकाओं में स्थित है और जिनसे पुरोगडिका (preganglionic) और गडिकोत्तर (postganglionic) तंतु निकलते हैं।

अनुकम्पी तंत्र (sympathetic system)

अनुकम्पी बहिःप्रवाह में, पुरोगडिका तंतु मेरुदंड के दूसरे पदार्थ के पार्श्व शृंगों से निकलते हैं। ये तंतु उ० 1 से त्रि० 2 तक अभिपृष्ठ-तंत्रिका-मूलों के साथ मेरुज्जु से बाहर आते हैं। अनुकम्पी प्रकांड दो तंत्रिकीय रज्जुयुग्म हैं जो पृष्ठवर्ण के प्रत्येक पार्श्व ओर, एक-एक, रज्जु ग्रीवा, वक्ष और उदर में ऊपर से नीचे तक चली गई है। गडिकोत्तर तंतु कशेरुकीय (vertebral) अथवा पुरोकशेरुकीय (prevertebral) गडिकाओं से रक्तवाहिकाओं के साथ, जिन पर वे एक जाल बना देते हैं, अथवा मेरुतंत्रिकाओं (spinal nerves) में होकर अपने निर्दिष्ट स्थान, हृद पेशियों या ग्रन्थियों में पहुँचते हैं। अभिवाही तंतु (afferent fibres) सावेदनिक हैं और आशयजनित पीडा उत्पन्न करते हैं। अभिवाही तंतु किसी भी तल पर प्रमस्तिष्कमेरु अक्ष में प्रवेश करते हैं। किन्तु अपवाही (efferent) तंतु के साथ उनका प्रवेश आवश्यक नहीं है। खंडांश तल (segmental levels) बहुत कुछ एक-दूसरे को ढके रहते हैं; कुछ तो पार करके दूसरी ओर के तंतुओं से सम्बन्ध स्थापित कर लेते हैं।

परानुकम्पी तंत्र (parasympathetic system)

परानुकम्पी प्रवाह में भी पुरोगडिकी और गडिकोत्तर तंतुओं का ऐसा ही प्रबन्ध है। किन्तु उनमें अन्तर्ग्रन्थन, जिस आशय में वे जाते हैं उसके पास ही, या उसके भीतर होता है। परानुकम्पी तंत्र में निम्न भाग है।

कपाल बहिःप्रवाह (cranial outflow)—में बहिःश्छद बहिःप्रवाह (tectal outflow) और कन्दबहिःप्रवाह (bulbar outflow), दो भाग हैं। मुख्य कपाली

तंत्रिकाये जिनके साथ परानुकम्पी तंतु जाते हैं, वे 3, 7, 9 और 10 वीं तंत्रिकाओं हैं ।

त्रिक वहिःप्रवाह (sacral outflow)—पुरोगडिका तन्तु, जो पार्श्व घूसर पदार्थ से निकलते हैं, मेरुरज्जु से त्रि० 3 और त्रि० 4 की अगमूलों के साथ निकलते हैं । वे तंत्रिकाओं से आगे चलकर पृथक हो जाते हैं और स्वयं तंत्रिकीय गुच्छों में सामूहित होकर श्रोणि-तंत्रिकाओ या हर्षणी तंत्रिकाओं (nervi erigentes) के रूप में मलाशय के प्रत्येक ओर फैले रहते हैं । वे श्रोणि-जालिकाओं (pelvic plexus) की गडिकाओ में स्थित कोशिकाओं के साथ अन्तर्ग्रन्थनी सम्बन्ध (synaptic connections) स्थापित करते हैं अथवा मलाशय और मूत्राशय की भित्तियों में संगम करते हैं, जहाँ से गडिकोत्तर तंतु प्रारम्भ होकर बृहदान्त्र, मूत्राशय तथा जननेन्द्रियो की रक्तवाहिकाओं को जाते हैं ।

शल्य चिकित्सा सम्बन्धी विचार

निम्न दशाओ में शस्त्रकर्म द्वारा अनुकम्पी तंत्रिकाविच्छेदन (denervation) लाभदायक होता है : वाहिकाकर्षजन्य (vasospastic) परिसारीय वाहिका रोग; अतिरक्तदाव (hypertension) को घटाना, और कई प्रकार की आशयिक वेदनाओ के शमन के लिये ।

स्वायत्त तंत्रिकातन्त्र के अनुकम्पी विभाग के उद्दीपन से ऐड्रिनेलीन उत्पन्न होती है जो रक्तप्रवाह द्वारा सब सरचनाओ में पहुचती है । सारे शरीर पर ऐड्रिनेलीन का वही प्रभाव होता है जो अनुकम्पी तंत्र के उद्दीपन से होता है । यह भी पाया गया है कि अनुकम्पी तंत्रिका के उद्दीपन से तंत्रिकान्तो पर सिम्पेथिन (sympathin) नामक पदार्थ बनता है जिसकी क्रिया भी अनुकम्पी उद्दीपन ही के समान होती है । इस प्रकार ऐड्रिनेलिन और सिम्पेथिन दोनों रासायनिक नियामकों (chemical mediators) के रूप में रहते हैं । उसी प्रकार एसिटिलकोलीन परानुकम्पी तंत्र का रासायनिक नियामक है । इस पर विशेष जोर दिया गया है कि स्वायत्त संवेगों के इन रासायनिक नियामकों का क्रियास्थान तंत्रिकान्तों और सरल पेशी की कोशिकाओ की अनुक्रिया-यंत्रावलि (responsive mechanism) के नीचे में स्थित है । विशेषता यह है कि स्वयं तन्त्रिका के ... न रासायनिक नियामकों की गुमाहिता (sensitivity) नष्ट ... त्तु और भी बढ़ जाती है । ... से इन संवेगों की अनुक्रिया में

कहा गया है कि गंडिकोत्तर-तन्त्रिका-विच्छेद पर तन्त्रिका-प्रभाव-यंत्रावलि (neuro-effector mechanism) की मुग्राहिता बढ जाती है जो पुरोगतिक तन्त्रिकाविच्छेद पर नहीं होता। अतएव रक्तवाहिकाओं की गरलपेशी की अल्पतम मुग्राहिता और तान का अधिकतम हान उत्पन्न करने के लिये अनुकम्पी पथमार्ग को ऊर्ध्व या पुरोगतिक न्यूरोन में विच्छिन्न करना चाहिये।

कटि। अनुकम्पी उच्छेदन पुरोगिका और गंडिकोत्तर उच्छेदन का सम्मिश्रण है। यदि वह पूर्ण नहीं होना तो अविच्छेदित तन्त्रिकान्त (nondenerated nerve endings) उतना सम्प्रेषित उत्पन्न कर सकते हैं कि उगमे विच्छेदित तन्त्रिकान्तों का भी उद्दीपन होता रहे। उम कारण उच्छिन्न फल प्राप्ति के लिये उभय ओर अनुकम्पी उच्छेदन करके पूर्ण तन्त्रिकाविच्छेदन आवश्यक है। ऊर्ध्व अग (वाहू आदि) को अनुकम्पी प्रवाह दूसरी और तीसरी मेरुतन्त्रिका द्वारा होता है। अतएव केवल पुरोगिका अनुकम्पी उच्छेदन ऊर्ध्वान के लिये पर्याप्त है, जिसको स्मिथविक (Smithwick) विधि में पञ्च ओर से किया जाता है इसमें अनुकम्पी शृङ्खला को छोड़ दिया जाता है और केवल पुरोगिका तन्तुओं को काटा जाता है।

परिसरीय वाहिका-विकारों में अनुकम्पी उच्छेदन

रेनोरोग (Raynaud's disease)—रेनोरोग वाहिका-आकर्षजन्य रोग है जो अधिकतर ऊर्ध्व देहणाखा (upper extremity) में होता है। इस कारण पुरोगिका-उच्छेदन में उत्तम फल होता है। अनेक बार, एक ही ओर लक्षण होने पर भी उभय पार्श्वों अनुकम्पी उच्छेदन करना होता है, क्योंकि कुछ समय पश्चात् दूसरी ओर भी लक्षण प्रकट हो जाते हैं।

धमनीकाठिन्यज लोपी परिसरीय धमनीशोय (Arteriosclerotic obliterative peripheral arteritis)—इस दशा में अनुकम्पी उच्छेदन इसलिये किया जाता है कि अन्तर्धी दशाओं के साथ बहुत से वाहिका-आकर्षी तत्व (vasospastic elements) मिले रहते हैं। वाहिकावेदना (vascular pain) और त्वचा के ग्रस्त होने पर तो अनुकम्पी उच्छेदन और भी आवश्यक हो जाता है, क्योंकि वाहिकाओं में वेदनातन्तु अनुकम्पी तन्त्र ही में होकर जाते हैं और अनुकम्पी-उच्छेदन से त्वचा की वाहिकाओं का बहुत विस्फार होता है।

लोपी घनास्र धमनी शोय (thromboangitis obliterans)—अनुकम्पी उच्छेदन प्रारम्भिक अवस्था में लाभदायक हो सकता है, किन्तु उभयपार्श्वों अनुकम्पी छेदन और पूर्ण तन्त्रिका-विच्छेद के महत्त्व को न भूलना चाहिए।

परिसर मे रक्तवाहिका विस्फार अधिक हो जाने तथा वाहिका-आकर्षण दूर होने पर भी पेशी को अधिक रक्त न पहुँचना संभव है। अनुकम्पीच्छेदन के पश्चात् भी खजता (क्लौडीकेसन) असाधारण नहीं है।

शाखाश्यावता (acrocyanosis)—केवल शाखाश्यावता वाहिका-आकर्षण से होती है और अनुकम्पीच्छेदन के उत्तम परिणाम होते हैं।

लिविडी रेटीकुलैरिस (Lividorecticularis)—अनुकम्पी उच्छेदन से लक्षणों का शमन होने पर भी त्वचा पर जो धब्बे बन गये हैं (motting) वे नहीं जाते।

अतिस्वेदलता (hyperhidrosis) और पूतिस्वेदलता (bromhidrosis)—अनुकम्पी उच्छेदन से लक्षणों के शमन पर रोगी शीघ्र ही अपना व्यवसाय प्रारंभ कर सकता है।

तीव्र धमनी घनास्रता (acute arterial thrombosis)—तीव्र धमनी घनास्रता में अनुकम्पी उच्छेदन से बहुत लाभ हो सकता है, क्योंकि उससे (१) धमनी आकर्षण दूर होता है, और (२) समपार्श्वी (collateral) रक्तसंचार उन्नत होता है।

अनुकम्पी उच्छेदन के साथ अन्त शल्योच्छेदन (embolectomy) भी करने से अत्युत्तम परिणाम होते हैं।

दाहार्ति, कौसेलिजिया (causalgia)—पुरोगडिका अनुकम्पी उच्छेदन से वेदनाशमन होता है।

अतिरक्त दाव (hypertension)

अतिरक्तदाव का शब्द उस समय प्रयोग किया जाता है जब अनुशिथिलन (diastolic) दाव निरन्तर उच्च रहता है, 100 मि० मी० पारा से अधिक रहने पर वह अवश्य ही विकृतिजन्य (pathological) है। प्रकुचनदाव में भावातिरेक, व्यायाम आदि से परिवर्तन हो सकते हैं; उनका विकृतिजन्य होना आवश्यक नहीं है।

अज्ञातहेतुक अतिरक्तदाव (essential hypertension) एक नैदानिक दशा है जिसमें रक्त दाव प्रसामान्य से सदा अधिक रहती है और वृक्क धमनी अथवा अन्त स्नायी या चयापचय के विकारों के कारण नहीं होती। इस प्रकार की रक्तदाव का हेतु अभी तक ठीक-ठीक नहीं मालूम हो सका है।

नैदानिक रूप से अतिरक्तदाव दो प्रकार की होती है, एक मुदम (benign)

और दूसरा दुर्दम (malignant) जिसका नैदानिक अभिलक्षण अक्षिविष शोफ (papilloedema) होता है।

अतिरक्तदाव की चिकित्सा के समय प्रथम चिकित्स्य कारणों को दूर करना अभीष्ट होना चाहिए; उसके पश्चात् लक्षणानुसार चिकित्सा की जाय। सभव है कुछ शल्य-चिकित्स्य दशाये उपस्थित हो जैसे, महाधमनी का समापीड़न (coarctation) और फेकोसाइटोमा (phacochochromacytoma)। ऐसी दशाये जैसे गवीनीवृक्क शोथ (pyelonephritis) या स्तवकी वृक्क-शोथ (glomerulonephritis) की चिकित्सा औपघोपचार से की जाती है।

वृक्कोच्छेदन से उन रोगियो मे लाभ होता है जिनको एक ओर का वृक्क रोग होता है, विशेषकर वृक्क धमनी की सकीर्णता (stenosis) मे।

अज्ञात हेतुक अतिरक्तदाव की चिकित्सा मे रोग की प्रवृत्ति उत्पन्न करने वाले कारण को दूर करने या शमन करने पर विज्ञेप ध्यान देना चाहिये, जैसे, मानसिक अस्थिरता (nervous disposition), स्थूलता और मधुमेह (diabetes mellitus)। रक्तदावह्लासी (hypotensive) औपघियो से बहुत रोगियो को लाभ होता है। किन्तु यह पाया गया है कि कुछ रोगियो को भयप्रद अतिमात्राओ को लम्बे काल तक प्रयोग कराना आवश्यक होता है।

यह स्पष्ट है कि इन औपघियो का प्रयोग सदा चिकित्सक के निरीक्षण मे किया जाय और यह एक आर्थिक प्रश्न भी है। यदि इन औपघियो द्वारा रक्तदाव का उपयुक्त शमन किया जा सके, अथवा यदि उनका कोई शरीर पर हानिकारक प्रभाव हो तो द्विपार्श्वी उरो-कटि-अनुकम्पी-उच्छेदन (bilateral thoracolumbar sympathectomy) ही रोग की प्रगति को विलंबित करने का केवल उपाय है। साधारणतया यह शस्त्रकर्म 50 वर्ष से कम की वय वालों और वृक्कहानि तथा हृद और प्रमस्तिष्कधमनीरोगो से रहित व्यक्तियो मे करना चाहिए। शस्त्रकर्म के पश्चात् रक्तदाव सदमक औपघियो का प्रयोग आवश्यक हो सकता है। किन्तु शस्त्रकर्म से पूर्व की अपेक्षा उनकी आल्पमात्रा, वह भी थोडी ही वार, दी जाती है। अतएव अन्य चिकित्सा-विधियो के सहायक के रूप मे अनुकम्पी उच्छेदन का अतिरक्तदाव के शमन के लिए विचार किया जाता है। तो भी अनुकम्पी उच्छेदन के पश्चात् दीर्घकाल तक उन रोगियो को देखते रहने से उनमे हुई उन्नति सतोपजनक नही पाई गई है।

कुछ दुर्दम अतिरक्तदाव के रोगियो मे उभयपार्श्वी अधिवृक्कोच्छेदन भी किया गया है। किन्तु शस्त्रकर्म का वृहत्त्व (वृहदता) तथा जटिलता और शस्त्रकर्मोत्तर होने वाले उपद्रवो के कारण वह सर्वप्रिय नही हुआ है।

अदम्य वेदना (intractable pain) के शमन की शल्यविधियां

यद्यपि अदम्य वेदना के लिए अनुकम्पी उच्छेदन एक चिकित्साविधि है, अन्य विधियों का भी यहाँ सुगमता के लिये वर्णन किया जाता है।

वेदना पथमार्गों की रचना (anatomy of pain pathways)

परिसर से वेदना के उद्दीपन केन्द्रीय तन्त्रिकातन्त्र में दैहिक (somatic) सावेदनिक तन्त्रिकाओं द्वारा अथवा स्वायत्त (autonomic) तन्त्रिकाओं या दोनों के द्वारा पहुँचते हैं। पहले प्रकार की तन्त्रिकाये दैहिक वेदना और दूसरे प्रकार की आशयिक वेदना उत्पन्न करती हैं।

दैहिक वेदना परिसर पर अन्तागो (endorgans) द्वारा ग्रहण की जाती है और परिसरी तन्त्रिका के भीतर एकसोनो द्वारा, अर्थात् पश्च मूल द्वारा मेरुरज्जु के अभिपृष्ठ धूसर पदार्थ में पहुँचाती है। यहाँ से दूसरा न्यूरोन मेरुरज्जु के पार दूसरी ओर जाकर पार्श्व मेरुचेतक पथ (spinothalamic tract) में होकर चेतक (thalamus) में पहुँचता है जहाँ से तीसरा न्यूरोन उमको सवेदनिक प्रान्तस्था (sensory cortex) में पहुँचता है। कुछ तन्तु चेतक में पहुँचने से पूर्व जालक रचना में विसरित हो जाते हैं। आशयिक वेदना आशयों और रक्तवाहिकाओं से अनुकम्पी शृंखला और पश्चतन्त्रिकामूलों द्वारा मेरुरज्जु के अभिपृष्ठ धूसर पदार्थ में पहुँचती है। वहाँ से वह अग्र सयोजिका में रिले हो जाती है और पार्श्व मेरुचेतक पथ द्वारा या उसके पास ही ऊपर को चली जाती है। यह भी ध्यान देने योग्य है कि वेदना की केन्द्रीय उत्पत्ति हो सकती है। अतएव यह स्पष्ट है कि वेदना तीन प्रकार की होती है (1) दैहिक (somatic); (2) आशयिक (visceral) और (3) मानसिक (psychic) और उपयुक्त पथमार्गों को विच्छिन्न करने से वेदना का शमन हो सकता है।

शस्त्रकर्म-प्रविधियां (surgical techniques)

अनुकम्पी उच्छेदन (sympathectomy)—आशय या रक्तवाहिकाओं में परिमित वेदना के शमन के लिये अनुकम्पी उच्छेदन सर्वोत्तम चिकित्सा है। हृदय, महाधमनी और औदारिक आशयों से उत्पन्न वेदना के शमन में प्रादेशिक अनुकम्पी उच्छेदन द्वारा तन्त्रिकाविच्छेद करने से बहुत सफलता प्राप्त होती है। किन्तु वैकृत प्रक्रम (pathological process) केवल आशय में परिमित होना चाहिये। प्रक्रम के दैहिक वेदना क्षेत्र में प्रसार होने से जो वेदना होगी उसका शमन नहीं होगा।

परिसरी तंत्रिका का परिच्छेदन (section of peripheral N)—बड़ी परिसरी तन्त्रिकाओं को काटने पर प्रेरक, सावेदनिक तथा स्वायत्त तन्तु सब ही के कट जाने से बहुत अशक्तता हो जाएगी। किन्तु केवल सावेदनिक भाग को, यदि समझ हो तो, काटा जा सकता है, जैसा पाचवी कपाली तन्त्रिका में हो सकता है।

मेरुचेतक पथच्छेदन (spinothalamic tractotomy)—इस शस्त्रकर्म में यह लाभ है कि इसमें दैहिक और आगयिक दोनों प्रकार की वेदनाये जाती रहती हैं, किन्तु स्पर्श का संवेदन नष्ट नहीं होता। अघरागों या श्रोणि की वेदना के लिये यह शस्त्रकर्म आदर्श है। दोनों ओर पथच्छेदन करना उत्तम है। शस्त्रकर्म ग्रैव या ऊर्ध्व उरो प्रदेश में किया जाता है।

ऊर्ध्व देहगान्धा में वेदना होने पर शस्त्रकर्म मेरुरज्जु शीर्ष में या प्रमस्तिष्क वृत्त के तल पर करके मेरुचेतक पथ को विच्छिन्न किया जा सकता है।

चेतक तथा प्रान्तस्था पर शस्त्रकर्म (operation on thalamus and cortex)—इन शस्त्रकर्मों का अनिश्चित फल हुआ है।

पुरोललाट खंडच्छेदन (prefrontal lobotomy)—यद्यपि इस शस्त्रकर्म से वेदनापथमार्ग विच्छिन्न नहीं होते, वह रोगी की वेदना की प्रतिक्रिया को परिवर्तित कर देता है। किन्तु उनका अन्तिम उपाय समझकर उपयोग करना चाहिये, क्योंकि वह व्यक्तित्व का भी परिवर्तन करता है।

अलकोहल के इन्जेक्शन—अभिपृष्ठ तन्त्रिकामूलों के लिये परिसरी तन्त्रिकाओं में अथवा मेरुरज्जु आवेष्टन के भीतर (intrathecally) अलकोहल के इन्जेक्शन उस दशा में दिये जाते हैं जब रोगी अन्य किसी क्रिया को सहन करने योग्य नहीं होता।

स्तन के कार्सिनोमा में वेदना

यह भली-भांति विद्विन् है कि पीयूषिका-उच्छेदन से स्तन के प्राथमिक कार्सिनोमा अथवा द्वितीयक निक्षेपो का प्रतिक्रमण (regression) होता है और माय ही वेदना भी कम होती है। किन्तु इसकी क्रिया-विधि का अभी तक ठीक-ठीक ज्ञान नहीं हो सका है।

वक्ष

(Thorax)

ए० के० वसु

वक्षभित्ति (Chest wall)

रचना

वक्षभित्ति पेशी-प्रावरणी-अस्थिनिर्मित मरचना है जिसमें सममित (symmetrical) स्थित पर्णुकाओं के वारह जोड़े हैं जो अन्तरापर्णुका (intercostal) पेशियों द्वारा जुड़े रहते हैं। पर्णुकाये पीछे की ओर कगेस्काओं से और सामने उरोस्थि (sternum) से तथा आपस में एक दूसरे से संधि करती हैं। श्वसन के समय पर्णुकाये ऊपर-नीचे को गति करती रहती हैं।

क्रिया

दृढ वक्षभित्ति के भीतर प्लूरागुहा हैं जो भित्तिक और आणविक प्लूरा में सीमित एक शक्य (potential) अवकाश है। इस गुहा के भीतर की दाव वायुमंडल की दाव से कम है और यह ऋणात्मक दाव फुफ्फुसों को मदा बाहर को खींचती रहती है जिससे वे विस्तृत (expanded) रहते हैं। यदि अभिघात के कारण या अस्त्रकर्म में प्लूरा खुल जाता है तो वायुमंडल की वायु प्लूरागुहा में खिंच आती है, और फुफ्फुसपात (collapses) हो जाता है। प्लूरा-गुहा के अस्त्रकर्मों अथवा घावों में उसका बड़ा भय रहता है। प्लूरा की अन्तःकला

pectus excavatum) है। यह दशा भारतवर्ष में अधिक नहीं पाई जाती, किन्तु पश्चिमी देशों से बहुत होती है। उरोस्थि की काय 4 या 5 पर्शुकाओं सहित भीतर कशेरुको की ओर गहरी धस जाती है और सामने एक गहरा गढा या कोटर सी बन जाती है। प्रायः बाल्यकाल में इससे कोई लक्षण नहीं उत्पन्न होते। किन्तु आगे चल कर यदि विरूपता अधिक या तीव्र हो तो वह श्वसन-अपर्याप्तता (respiratory insufficiency) उत्पन्न कर सकती है।

उपचार

पाँच या छ वर्ष के वय पर इस विरूपता को सुधार देना चाहिये। उरोस्थि के दोनो पार्श्वों में उपास्थियो को विभक्त करके और उनके अन्य सवधो को भी काटकर उरोस्थि को सामने को उठा दिया जाता है। शस्त्रकर्म के एक मास पश्चात् तक स्प्लिन्टो को प्रयोग करना पडेगा जब उरोस्थि अपनी नई स्थिति में स्थिर हो जायगी।

आघात (injuries)

पर्शुकाओं के अस्थिभंग (fractures of the ribs)

पर्शुकाओं के अस्थिभंग गिरने या सम्पीडन आघातो से जैसे, दो कठोर पृष्ठो के बीच में आकार कुचल जाने से, होते हैं। यदि एक या दो पर्शुकाओं का भंग हुआ है, आघात केवल एक ही ओर है और प्लूरा और फुफुस अक्षुण्ण है तो कुछ अधिक नहीं करना है। रोगी को, विशेषकर गहरे प्रश्वास लेने पर, वेदना प्रतीत होती है। किन्तु वह प्रायः एक सप्ताह में जाती रहती है। पहले रोगी से गहरा निश्वास करवा कर वक्ष पर कस कर चिपकाने वाले प्लास्टर की पट्टिया लगा कर उसको स्थिर कर दिया जाता था। किन्तु यह वास्तव में आवश्यक नहीं है और वृद्ध व्यक्तियों में भय का कारण हो सकता है।

कुचल जाने वाले आघातो में पर्शुका का आगे और पीछे दोनो ओर अस्थिभंग हो सकता है। इससे वक्षभित्ति अस्थायी (unastable) हो जाती है और जिसको विरोधाभासी श्वसन (paradoxical respiration) कहते हैं वह उत्पन्न हो जाता है, अर्थात् वक्षभित्ति का भाग प्रश्वास के समय भीतर को खिंच जाता है और निश्वास के समय बाहर को उभर जाता है। यह एक भयानक दशा है जिससे रोगी को श्यावता (cyanosis) हो सकती है। इसकी चिकित्सा के लिए वक्षभित्ति के भंग भाग पर एक रुई की बड़ी कवलिका

(pad of cotton wool) को रखकर उसको कसकर आसजी (adhesive) प्लास्टर से स्थिर कर दिया जाता है ।

पर्शुकाओ के अस्थिभग से प्लूरा और फुफ्फुस को आघात पहुंचा सकता है जिससे रक्तवक्ष (haemothorax) हो सकता है । रोगी को खासी के साथ कफ मे रक्त निकलता है और अभिघातज वातस्फीति (surgical emphysema) हो सकती है ।

रक्तवक्ष के रोगियो मे रक्त का तुरन्त ही प्लूरागुहा मे आचृपण (aspiration) करने के पश्चात् प्रतिजीवियो के विलयन को प्रविष्ट करना चाहिए । ऐसा न करने से सक्रमण का बहुत भय रहता है । विलम्ब होने पर प्लूरागुहा का अन्वेपण और रक्ततच (blood clot) का अपहरण करना होगा ।

भेदक आघात (penetrating injuries)


भेदक आघातो मे प्लूरा गुहा का बाह्य वायुमडल से सम्बन्ध होता है और फुफ्फुस पात (collapse) होता है; सक्रमण का भी बहुत भय रहता है । ऐसे रोगियो का तत्काल शस्त्रकर्म आवश्यक है । छेदन को बढाकर गुहा के भीतर सम्भव हानि को जानने के लिए निरीक्षण करना चाहिए और उसको सुधार कर गुहा के निर्हरण (drainage) का प्रवन्ध करके गुहा को बन्द कर देना चाहिए ।

उदर-वक्ष आघात (abdomino-thoracic injuries)

यह अधिक गभीर समस्या है । वक्ष के अम्यन्तरांगों के आघात के अतिरिक्त मध्यच्छदिका प्रायः क्षत हो जाती है और यकृत और प्लीहा भी ग्रस्त होते है । स्तब्धता गाढी होती है । ऐसे रोगियो का, दशा सुधारने के पश्चात्, शीघ्राति-शीघ्र शस्त्रकर्म करना चाहिए ।

अर्बुद (Tumours)

पर्शुकाओ तथा अन्तरापर्शुका पेशियो से साधारणतया अर्बुद नही उत्पन्न होते । अस्थ्यर्बुद (osteoma) या उपास्थ्यर्बुद (chondroma) पर्शुकाओं से निकल सकते है, किन्तु अस्थिजन सारकोमा (osteogenic sarcoma) अधिक उत्पन्न होता है । कभी-कभी ये अर्बुद बाहर को वृद्धि न करके भीतर को वृद्धि करते है जिससे वे अन्तर्वक्ष अर्बुद (intrathoracic tumours) समझे जा सकते है । इसके विरुद्ध फुफ्फुस का कीर्सिनोमा बढकर वक्षभित्ति को आक्रान्त करता देखा गया है ।




चित्र 212—वक्षभित्ति मे उत्पन्न हुई गीत विद्रधि ।

मध्यस्थानिका के अर्बुद (Mediastinal tumours)

यद्यपि केवल मध्यस्थानिका मे स्थित अर्बुदो ही को मध्यस्थानिका अर्बुद कहना चाहिए, किन्तु व्याख्या की सरलता के लिए मध्यस्थानिका की सब ही सृजने या अवकाश-पूरक क्षतियाँ इस शीर्षक मे गिन ली जाती है । इस कारण मध्यस्थानिका-अवकाश की पुटिया, लमीका-ग्रथि-विकृतियाँ (lymphadenopathies) तथा एन्ग्रिज्म भी इसी वर्ग मे गिने जाते है । व्याख्या और निदान की सुविधा के लिए मध्यस्थानिका के अर्बुदों को उनके उत्पत्तिस्थान तथा स्थिति के अनुसार निम्न तीन वर्गों मे बाटा गया है (1) ऊर्ध्व मध्यस्थानिका के अर्बुद; (2) अग्र मध्यस्थानिका के अर्बुद और (3) पञ्च मध्यस्थानिका के अर्बुद ।

ऊर्ध्व मध्यस्थानिका के अर्बुद (superior mediastinal tumours)

इस वर्ग में थाइमस ग्रन्थि के अर्बुद, उरोस्थिपञ्च गलगण्ड (retrosternal goitre), महाधमनी चाप तथा प्रगडशीर्ष धमनी के एन्यूरिज्म, ऊर्ध्व मध्यस्थानिका लसीका ग्रन्थियों के समूह की लसीका ग्रन्थि-विकृतिया (lymphadenopathies) जैसे, लसीका ग्रन्थ्यर्बुद (lymphadenoma), लसीका सारकोमा (lymphosarcoma), द्वितीयक कार्मिनोमा आदि गिने जाते हैं।



चित्र 213—ऊर्ध्व महाशिरा में अवरोध के कारण आनन की सूजन और शिराओं का फूल जाना (स्फीति)।

थाइमस ग्रन्थि के अर्बुद (tumours of thymus gland)

थाइमस के अर्बुद कम होते हैं, वे अत्यन्त दुर्दम होते हैं और उनका प्राग्ज्ञान प्रतिकूल होता है। उनमें से अल्प प्रतिशत का संवध गभीर पेशी-अवसाद (myasthenia gravis) के साथ होता है, किन्तु दोनों में क्या सम्बन्ध है, यह सदिग्ध है। गभीरपेशी-अवसाद सामान्य अथवा अल्प अतिविकासी (hyperplastic) थाइमस के साथ भी हो सकता है। इस रोग में थाइमसो-च्छेदन से कुछ रोगियों में लाभ हुआ है।

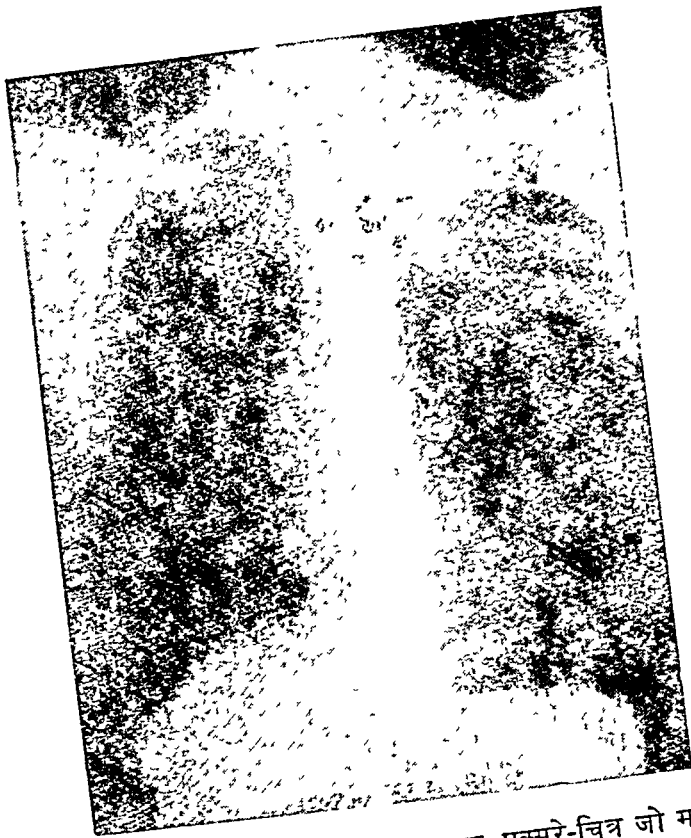चिह्न और लक्षण—ऊर्ध्व मध्यस्थानिका के अर्बुदो मे श्वास प्रणाल और श्वसनी पर दबाव पडने मे खाँसी, धर्वर (stridor) और कष्टश्वस (dyspnoea) उत्पन्न होते हैं ; उर्ध्व महागिरा के दबने से ग्रीवा की गिराएँ और आनन फूल जाते (चित्र 213) हे और ग्रास प्रणाल के दबाव के कारण निगरण-कष्ट (dysphagia) होता है ।

एक्सरे चित्रण (radiography)—एक्सरे-चित्रण से अर्बुद (चित्र 214) और श्वास-प्रणाल तथा ग्रास-प्रणाल की दबाव मे उत्पन्न हुई विरूपताएँ दीखती है (चित्र 215) ।

चिकित्सा—थाडमस के अर्बुद मध्यउरोस्थि-छेदन (midsternal incision) द्वारा निकाले जाते हे । महाधमनी और प्रगङ्गीर्ष धमनी के एन्यूरिज्म जटिल समस्या उपस्थित करने हे, किन्तु हाल ही मे उनका सफलतापूर्वक उच्छेदन किया गया है और उनके स्थान पर वाहिकीय निरोध (vascular grafts) लगाये गये



चित्र 214—वक्ष का पार्श्विक एक्सरे-चित्र जिसमे उरोस्थिमुष्टि (manubrium sterni) या हस्तक के पीछे एक बडा थाडमस का अर्बुद स्थित है ।



चित्र 215—वेरियम के निगलने पर लिया हुआ एक्सरे-चित्र जो मध्यस्थानिका अर्बुद से उत्पन्न हुई ग्रास प्रणाल की विरूपता को दर्शाता है।

हैं। लसीका ग्रन्थि विकृतियों की चिकित्सा, निदान पुष्टि के पश्चात्, गभीर एक्सरे-प्रयोग द्वारा करनी चाहिए।

अग्र मध्यस्थानिका अर्बुद (anterior mediastinal tumours)

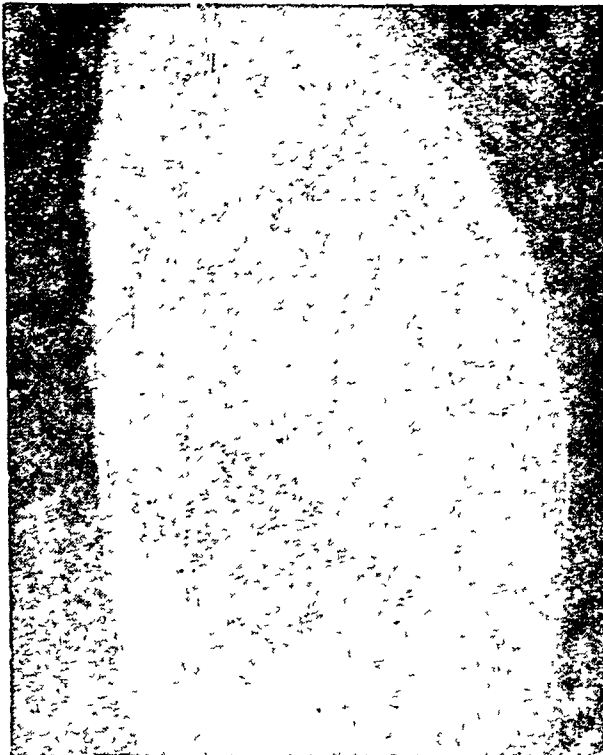उरोस्थि पश्च डरमाइड पुटी अथवा टरेटोमा इसका सब से साधारण उदाहरण है। असाधारण उदाहरण मोरगेनी के छिद्र द्वारा मध्यच्छदिका की हर्निया (अग्रपत्रक, xiphoid pr से निकलने वाले तन्तुओं द्वारा) और लसीकाग्रन्थि-विकृतियाँ हैं।

अग्र मध्यस्थानिका के अर्बुद प्रायः लक्षण तथा चिह्नहीन होते हैं। जब तक उनका आकार बहुत नहीं बढ जाता। उस समय वे हृदय पर भार डाल कर हृदय का क्लेश (embarrassment) उत्पन्न कर सकते हैं। (चित्र 216)


पश्च मध्यस्थानिका अर्बुद (posterior mediastinal tumour)

मध्यस्थानिका अर्बुदो मे ये ही सबसे अधिक होते हैं। वे प्रायः तत्रिकाजन्य (neurogenic) होते हैं और पराकशेरुक खातिका (groove or gutter) में स्थित रहते हैं। वे मटर से लेकर क्रिकेट की गेद तक के आकार के हो सकते हैं और एक से अधिक भी होते हैं। कुछ अर्बुद पृष्ठवग अन्तराकशेरुक रन्ध्रो द्वारा विस्तृत होकर मेरुरज्जु पर दबाव डालकर तत्रिकामूल लक्षण अथवा मेरुरज्जु सम्पीडन के लक्षण उत्पन्न कर सकते हैं। ऊक्त रचनानुसार वे तान्त्व तत्रिका अर्बुद (neurofibroma), गडिका तत्रिकार्बुद (ganglioneuroma), तत्रिकापिधानार्बुद (nerve sheath tumours) या श्वानार्बुद (schwannoma) हो सकते हैं।

लक्षण और चिह्न—तत्रिकाजन्य अर्बुद बहुत काल तक लक्षणहीन रह सकते हैं। आकार बढ़ जाने पर वे फुफ्फुस या ग्रास प्रणाल पर दबाव के लक्षण



चित्र 216—पार्श्विक (वक्ष) एक्सरे-चित्र जो एक बृहद् मध्यस्थानिक अर्बुद दिखा रहा है।



चित्र 217—पार्श्विक वक्ष एक्सरे-चित्र जो एक वृहद् आकार का, पश्च-मध्यस्थानिका मे स्थित, तत्रिकाजन्य अर्बुद को दिखा रहा है।

उत्पन्न कर सकते है। तत्रिकीय लक्षण, जैसे तत्रिकी मूल लक्षण, अथवा मेरु-रज्जु सवधी लक्षण जैसे अगघात अथवा अगो की अशक्तता, रोग के बढ़ने पर प्रकट हो सकते है।

एक्सरे चित्रण—अर्बुद पश्च-मध्यस्थानिका मे गोल छाया बनाते है। कभी-कभी इनको फुपफुस के भीतर के अर्बुदो या यक्ष्माजन्य छायाओ से पहचानना कठिन होता है।

चिकित्सा—वक्षछेदन करके अर्बुदोच्छेदन करना सर्वोत्तम चिकित्सा है। अन्य पश्चमध्यस्थानिका अर्बुदो मे कई प्रकार की लसीकाग्रथि-विकृतियां, ग्रास प्रणाल-विपुटिया (oesophageal diverticula) आन्त्रजन्य या श्वसनीजन्य पुटियें और अवरोही महाधमनी के एन्यूरिज्म होते है। वे अपेक्षत. विरल है।

प्लूरा के रोग (Diseases of Pleura)

एम्पायीमा, अन्त पूयता (empyema)

प्लूरा गुहा मे पूय के एकत्र होने को एम्पायीमा कहते हैं। वह दो प्रकार का होता है—तीव्र और चिरकारी।

तीव्र एम्पायीमा (acute empyema)

यह भी दो प्रकार का होता है : (1) स्ट्रिप्टो-कोकसजन्य (pneumococcal) और न्यूमो-कोकसजन्य (pneumococcal)।

स्ट्रिप्टोकोकसजन्य एम्पायीमा—छोटे बालको मे यह बहुत होता है और प्रायः फुफ्फुस के ब्रोको-निमोनिया के साथ होता है। अन्य गन्दो मे वह निमोनिया का सहचर या अनुचर है। वच्चे की गभीर दशा होती है, वे जैव-विपाक्त और कण्ठश्वासग्रस्त दीखते हैं। प्लूरागुहा लाल और विसरित गोथयुक्त होती है। तरल पतला और जलीय होता है और रक्तलायी स्ट्रिप्टोकोकसो (haemolytic streptococci) से भरा रहता है।

ऐसे रोगियो का तत्काल गस्त्रकर्म न करना चाहिये, उसमे बहुत मृत्यु होती है। उनकी चिकित्सा विश्राम, आक्सीजन और पेनिसिलिन इजैक्शनो द्वारा करनी चाहिए। प्लूरा गुहा मे एकत्र पूय का आचूषण, आवश्यक होने पर बार-बार, किया जाय और गुहा मे पेनिसिलिन पहुँचाया जाय। रोगी की दशा मे चामत्कारिक उन्नति होती है और बहुतो में और कुछ नही करना पडता। किन्तु कुछ मे पूय स्थानीकृत हो जाती है वह गाढी और सम्पुटित हो जाती है और जैव विपाक्तता बहुत घट जाती है। ऐसे रोगियो का अन्तरापशुक मार्ग से पूय को बन्द विधि से अथवा पशुका का उच्छेद करके निर्हरण करना चाहिए।

न्यूमोकोकसजन्य एम्पायीमा—यह प्रायः निमोनिया के साथ या निमोनिया के पश्चात् उसके उपद्रव के रूप मे होता है। वह वयस्को मे होता है और डिप्लो-कोकस निमोनी (Diplococcus pneumonie) के कारण खडीय (lobar pneumonia) निमोनिया से होता है। रोग का प्रारभ प्रच्छन्न प्रकार (insidious) से होता है। निमोनिया होने के कुछ दिन पश्चात् तक रोगी ज्वर से मुक्त रहता है और तब धीरे-धीरे ज्वर फिर लौट आता है। पूय गाढी, क्रीमवत और भली प्रकार स्थानीकृत (localised) होती है।

इस दशा की चिकित्सा मे सर्जन को विचार कर काम करना चाहिये।

पहले पूय का आचूषण कई वार किया जाय और प्रत्येक वार आचूषण के पश्चात् पेनिसिलिन विलयन को प्लूरा गुहा में पहुँचाया जाय । यदि उसमें रोग-मुक्ति नहीं होती तो अन्तरापर्शुक निर्हरण नली और जल-अभेद्य अपवाहिका (waterseal drain) द्वारा पूय को निकाला जाय । यदि पूय अधिक गाढ़ी हो और उपर्युक्त विधि में पूय का उत्तम निर्हरण न हो तो पर्शुका का उच्छेद आवश्यक होगा जिसके पश्चात् बड़े आकार की रबट नालिका को लगाया जाय । उसके जोड़ों (connections) को जल-अभेद्य बनाना आवश्यक है ।

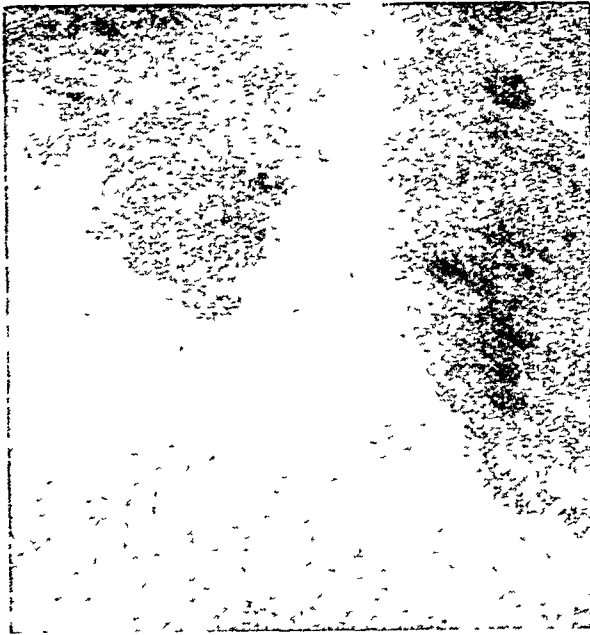
प्लूरा गुहा के उत्तम निर्हरण के लिये कुछ नियमों का व्यवहार आवश्यक है । एम्पायीमा की ठीक-ठीक स्थिति निर्धारित की जाय और निर्हरण नली उसके सबसे नीचे के भाग में, अर्थात् पञ्च ओर और नीचे को रखी जाय । पूयसंग्रह या गुहिका के छोटी हो जाने के साथ नली की स्थिति भी बदलनी होगी । फिर नली को तब तक न निकाला जाय जब तक फुफ्फुस के फैलाने से गुहिका लुप्तप्राय न हो जाय । फुफ्फुसों को फैलाने के लिए धनात्मक श्वसन व्यायाम (positive breathing exercises) करवाने चाहिये । इन आयोजनों को उत्तम प्रकार से न करने से एम्पायीमा चिरकारी हो जाएगा ।

चिरकारी एम्पायीमा (chronic empyema)

अधिकतर चिरकारी एम्पायीमा तीव्र एम्पायीमा की उपयुक्त और पर्याप्त चिकित्सा न करने से होता है । उपर्युक्त कारणों के अतिरिक्त (1) विशिष्ट प्रकार के किसी संक्रमण, जैसे यक्ष्मा की प्लूरागुहा में उपस्थिति, (2) फुफ्फुस विद्रधि या अर्बुद के समान अन्य रोग की उपस्थिति, (3) गुहिका के चारों ओर के प्लूरा का अतिस्थूल हो जाना और उसके साथ समीपस्थ फुफ्फुस-भाग का पात (atelectasis) और (4) प्लूरा गुहा में आगन्तुक शल्य (foreign bodies), जैसे निर्हरण नली की उपस्थिति—ये दशाये भी चिरकारिता का कारण हो सकती है ।

चिरकारी एम्पायीमा की चिकित्सा के लिये उसके कारण को दूर करना तथा पूयसंग्रह के उत्तम निर्हरण का आयोजन आवश्यक है । अतिस्थूल प्लूरा और अप्रसरित पाती फुफ्फुस (unexpanded atelectatic lung) होने पर वक्षच्छेदन (thoracotomy) और प्लूरा के दोनों स्तरों का अपहरण, जिससे फुफ्फुस विस्तृत होकर वक्षभित्ति से मिल जाय, आवश्यक है । उचित प्रकार से करने पर इस शस्त्रकर्म के फल उत्तम होते हैं । फुफ्फुस यक्ष्मा में कृत्रिम वातिल वक्ष (artificial pneumothorax) करने से कुछ रोगियों में निःसरण

(effusion) बन जाता है। ऐसा होने पर कृत्रिम वातिल वक्ष को तुरन्त रोक देना चाहिये और शीघ्र ही फुफ्फुस को प्रसारित करने का उद्योग करना चाहिए जिससे प्लूरा गुहा लुप्त हो जाय। प्रतियक्ष्मा औषधियों को पर्याप्त मात्रा में दिया जाय। यदि फिर भी पात चिकित्सा आवश्यक हो तो थोरेका-प्लास्टी करना उचित है।



चित्र 218—एक्सरे-चित्र में चिरकारी अन्त पूयता (एम्पायीमा) दीख रही है।

फुफ्फुस के फिर से न फैलने पर चिरकारी एम्पायीमा की गुहिकाओं को मिटाने के लिये भी थोरेको-प्लास्टी आवश्यक होती है। इसको साधारणतया गुहिका के ऊपर की वक्षभित्ति तक ही सीमित रखा जाता है।

अर्बुद

प्लूरा के प्राथमिक अर्बुद विरल है, केवल एक प्रकार का अर्बुद, प्लूरा का एन्डोथीलियोमा (अन्त कलावर्बुद), पाया जाता है, वह भी विरल है। यह एक दुर्दम अर्बुद है जो प्लूरा कला के विस्तृत क्षेत्रों को ग्रस्त करता है और प्लूरा गुहा में रक्तस्रावी निःसरण उत्पन्न करता है। चिकित्सा केवल उपगामक (palliative) है और एक्सरे प्रयोग से की जाती है।

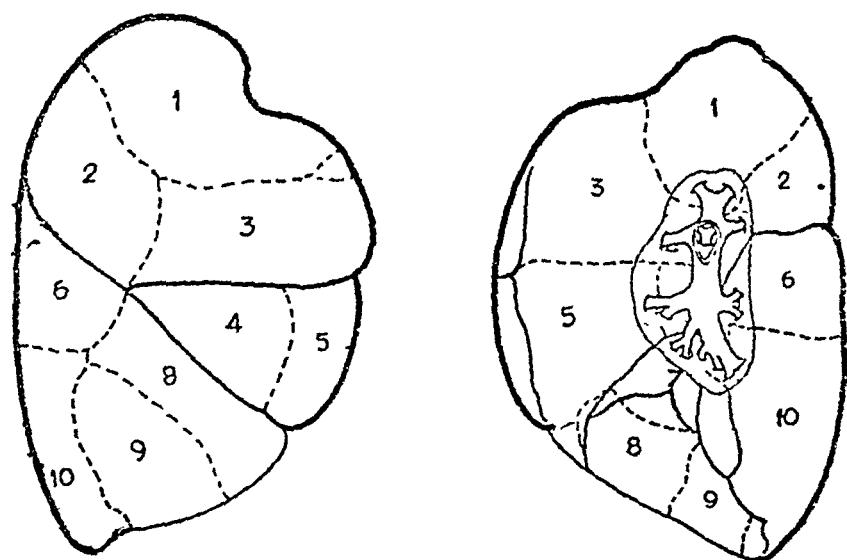
द्वितीयक स्थलान्तरण प्लूरा गुहा में प्रायः फुफ्फुस या स्तन के दुर्दम अर्बुदों से होते हैं। कितनी ही बार प्लूरामे कोई उत्पत्ति न होने पर भी गुहा में रक्त-सावी निःसरण मिलता है जिसमें दुर्दम कोशिकाएँ होती हैं। कुछ रोगियों में अर्बुद का पता नहीं चलता और प्लूरागुहा में एकत्र निःसरण रोग का प्रथम चिह्न होता है। ऐसे रोगियों में प्राक्ज्ञान गभीर होता है।

फुफ्फुस (Lungs)

रचना

श्वसनी-वाहिका खंडांश (bronchovascular segments)

श्वसनी-वाहिका खंडांश की रचना पर हाल ही में बहुत काम हुआ है और उसमें प्राप्त ज्ञान ने फुफ्फुस की सर्जरी के क्षेत्र को बहुत विस्तृत कर दिया है। यह मालूम हुआ है कि प्रत्येक फुफ्फुस अथवा फुफ्फुस के खंड में पृथक्-पृथक्



चित्र 219—दक्षिण फुफ्फुस के दश खंडांश—ऊर्ध्वखंड—(1) शिखरीय, (2) अग्र; (3) पश्च; (4) पार्श्विक; (5) अभिमध्य। निम्नखंड—(6) ऊर्ध्व, (7) अभिमध्य आधारि; (8) अग्र आधारि; (9) पार्श्विक आधारि, (10) पश्च आधारि।

खंडांग या सेगमेंट होते हैं। प्रत्येक खंडांग में पृथक् रक्तवाहिकाएँ और श्वसनी की शाखा आती है और इस प्रकार प्रत्येक खंडांग के स्वतन्त्र होने के कारण उसको पृथक् किया जा सकता है तथा उसका उच्छेदन कर देने पर भी शेष फुफफुस पूर्ण रहता है।

दक्षिण फुफफुस में 10 खंडांग या सेगमेंट हैं, तीन ऊर्ध्व खंड में, 2 मध्यखंड में, और 5 निम्न खंड में। वाम फुफफुस में 8 खंडांग हैं। ऊर्ध्व खंड के गिखरीय और पश्चखंडांग जुड़े हुए हैं और उसमें कोई उसमें कोई मध्य आधारित खंडांग (median basal segment) नहीं है। उनका वितरण और नाम चित्र 219 में दिखाये गये हैं।

श्वसनी वृक्ष का विभाजन और रचना स्वभावतः फुफफुस के सूक्ष्म खंडों के अनुसार है।

खंडांगों में धमनी और शिरा का वितरण श्वसनिका वितरण का अनुसरण करता है। दो मुख्य शिराएँ फुफफुस खंडों से रक्त ले जाती हैं, ऊर्ध्व शिरा ऊर्ध्व और मध्य खंड और निम्न शिरा निम्न खंड से।

अन्वेषण

फुफफुस के भिन्न-भिन्न रोगों के अन्वेषण में वृक्ष के साधारण एक्सरे-चित्र की ठीक-ठीक व्याख्या करना (interpretation) या समझना बहुत महत्त्व का है और उससे बहुत कुछ ज्ञान प्राप्त हो सकता है। उसके अतिरिक्त निम्न विशेष अन्वेषण बहुत बार आवश्यक होते हैं।

श्वसनी चित्रण (bronchography)

श्वसनी चित्रण करने की कई विधियाँ हैं। साधारणतया यह स्थानिक सवेदनाहरण करके किया जाता है। कुछ सर्जन श्वास-प्रणाल तथा श्वसनियों में केथिटर प्रविष्ट करके एक्सरे-अपार्य (radio-opaque) पदार्थ को प्रविष्ट करते हैं। अन्य मुद्रिका-अवटु (cricothyroid) कला द्वारा एक चौड़ी सूचिका से विलयन को प्रविष्ट करते हैं। श्वसनियों में विलयन भरने के लिए रोगी को उपयुक्त स्थिति में स्थित करना आवश्यक है।

श्वसनी दर्शन (bronchoscopy)

ब्रौकोस्कोप को श्वसनियों के मुख्य

श्वसनियों में प्रविष्ट करके है और सदिग्ध क्षतियों से

परीक्षा (biopsy) के लिए अश काट सकता है ।

कफ परीक्षा (sputum examination)

चौबीस घंटे के एकत्रित कफ का अपकेन्द्रण (centrifugalization) करके उसमें उपस्थित कोशिकाओं की परीक्षा से बहुत सूचनाएँ मिल सकती हैं ।

चिद्रधि (abscess)

कुछ वर्ष पूर्व इस रोग को भयकर समझा जाता था । इसमें मृत्यु और अशक्तता (morbidity) दोनों ही बहुत होती थी । अब शक्तिशाली प्रतिजीवी औषधियों की उपलब्धि, पूयनिर्हरण की विधियों का उन्नत ज्ञान और फुफ्फुस शस्त्रकर्मों की अपेक्षित निरापदता (safety) ने इस रोग के प्राक्ज्ञान को विश्वासातीत उन्नत कर दिया है ।

हेतुकी

फुफ्फुस चिद्रधि के अधिकतर रोगियों में मुखगुहा से सक्रमित पदार्थ (शुष्क पूय, सक्रमित रक्तातच आदि) के फुफ्फुस के सारजतक (parenchyma) में पहुँचने से रोग उत्पन्न होता है । सक्रमण का उत्पत्ति स्थान सक्रमित दात या टौसिल हो सकते हैं; शस्त्रकर्म के समय श्वसनी वक्ष में सक्रमित रक्तातच (blood clot) पहुँच सकता है । अन्तःशल्य प्रायः रोगी के सोने के समय या शस्त्रकर्मोत्तर काल में पीठ के बल लेटे होने पर आचूषित होते हैं, इस कारण चिद्रधि प्रायः फुफ्फुस के पश्च खडाश में बनती है ।

चिह्न और लक्षण

प्राय रोग तीव्र प्रकार से प्रारंभ होता है । रोगी को तीव्र ज्वर हो जाता है और वक्ष में वेदना होती है । वक्षभित्ति में स्पर्शसहता हो सकती है और परिश्रवण पर प्लूरा के शोथ के कारण घर्षध्वनि (friction rub) सुनाई दे सकती है । इस समय लिये हुए एक्सरे चित्र में फुफ्फुम शोथ (pneumonitis) दिखाई देता है जो अभी तक पूर्णतया परिमित (circumscribed) नहीं हुआ है । आगे चलकर फुफ्फुस शोथ प्रक्रम का या तो शमन (resolution) हो जाता है या उसका मृद्वीभवन (softening) होकर चिद्रधि बन जाती है । साधारणतया चिद्रधि किसी श्वसनिका से सयोजित होती है और रोगी के कफ में दुर्गन्धित पूय की प्रचुर मात्रा निकलती है ।

कुछ रोगियो मे विद्रधि से सारी पूय निकलने से वह रिक्त हो जाती है और विरोहण होने लगता है। कुछ मे सारी पूय नहीं निकलती और रोग चिरकारी हो जाता है। उसके चारों ओर एक मोटी तान्तव भित्ति बन जाती है जिसका स्वयं पात (collapse) नहीं होता। चिरकालीन फुफ्फुस विद्रधि के बहुत काल तक अविरोहित रह जाने से द्वितीयक उपद्रव उत्पन्न हो सकते हैं—स्थलान्तरित मस्तिष्क विद्रधि का उल्लेख किया गया है; अगुलियो का मुग्दरीभवन (clobbering) साधारण है; तीव्र और आवर्ती रक्तनिष्ठीवन (relapsing haemoptysis) हो सकता है।

निदान—प्रारम्भिक अवस्था मे एकसरे से फुफ्फुस गोथ का एक विसरित क्षेत्र दिखाई देता है। आगे चलकर यह क्षेत्र घना (consolidation) और सीमित हो जाता है और गुहिका बनती है जिसमे तरल स्तर (fluid level) दिखाई दे या न दे (चित्र 220)। अधिक आयु वालो मे इस दगा को अर्बुद से पहचानना कठिन होता



चित्र 220—फुफ्फुस विद्रधि जिसमे गुहिका मे तरल का तल (fluid level) दीख रहा है।

है। प्रचुर दुर्गन्धित कफसाव (expectoration) सापेक्ष रोग-निदान में सहायक होता है, यद्यपि विद्रधि उसके नीचे या साथ स्थित अर्बुद का उपद्रव हो सकती है। कफ की सावधानी से परीक्षा करके रोगजनक जीवाणु को सूक्ष्मदर्शी और सर्वधन (culture) परीक्षाओं से पृथक् करना चाहिए और उसकी प्रतिजीवियों के प्रति सुग्राहिता (sensitivity) की जाच करके उसके लिए सबसे प्रबल प्रति-जीवी को मालूम करना चाहिए, जिसका प्रयोग जीवाणु के लिए घातक सिद्ध हो। कफ में दुर्दम अर्बुदों की कोशिकाओं का विशेष कोशिकीय परीक्षा द्वारा व्यतिरेक (exclusion) आवश्यक है।

उपचार—प्रारम्भिक अवस्था में उपयुक्त और पर्याप्त चिकित्सा से फुफ्फुस के रोगों के अनेक रोगी बिना शस्त्रकर्म के आरोग्यलाभ कर सकते हैं। सबसे प्रबल प्रतिजीवी को पर्याप्त मात्रा में और पर्याप्त समय तक प्रयोग करवाना आवश्यक है। विद्रधि के निर्हरण के लिए रोगी की शारीरिक स्थिति का उपयोग बहुत सहायक होता है। कभी-कभी ब्रौकोस्कोप द्वारा आचूषण (aspiration) आवश्यक होता है।

विद्रधि की भित्ति मोटी होने और उसके चिरकारी हो जाने पर यह चिकित्सा पर्याप्त नहीं होती। उस समय सर्जरी आवश्यक होती है जिसका अर्थ है खडाश का अथवा पूर्णखड का उच्छेदन। पहले शस्त्रकर्म द्वारा विद्रधि का वाहर को निर्हरण किया जाता था। इसमें बहुत समय तक रोगी को शैयावद्ध करना पड़ता था और कभी-कभी श्वसनीप्लूरात्वक नालव्रण (broncho-pleuro cutaneous fistula) बन जाता था। आजकल उच्छेदन के परिणाम इतने संतोषजनक होते हैं कि निर्हरण शस्त्रकर्म का अब कोई स्थान नहीं रह गया है, कभी-कभी तीव्र रोग में जीवन-रक्षक आयोजन के रूप में उसको अवश्य करना पड़ता है।

शस्त्रकर्म के समय सवेदनाहारी (anaesthetist) को यह सावधानी करना आवश्यक है कि वह पूय को स्वस्थ फुफ्फुस में न जाने दे। इसके लिए श्वसनी-अवरोधक (bronchial blocker) का उपयोग किया जा सकता है अथवा रोगी को पेट के बल लिटाकर शस्त्रकर्म किया जाय।

अमीबाजन्य विद्रधि (amoebic abscess)

कभी-कभी इस देश में फुफ्फुस में अमीबाजन्य विद्रधि भी मिलती है। यह फुफ्फुस में दो प्रकार से होती है। अधिकतर रोगियों में यह यकृत-विद्रधि के सीधे विस्तार से बनती है; वह मध्यच्छदिका को आक्रान्त करके उसको वेधती

(perforates) है और प्लूरा तथा फुफ्फुम के सारऊतक (parendyma) को ग्रस्त कर देती है। अधिकतर रोगियो मे स्वसनी-प्लूरा नालव्रण बन जाता है और उनके खामने पर अभिलक्षक 'ऐकवी सौम' (anchovy sauce) प्रकार की पूय निकला करती है। बहुधा दक्षिण मध्यखड ग्रन्थ होता है और खड का पात (atelectasis) हो जाता है।

सन्दिग्ध रोगियो मे वातपर्युदर्या (pneumoperitoneum) उत्पन्न करके यकृत विद्रधि और उसके मध्यच्छद प्रसार को एकसरे चित्रण द्वारा प्रदर्शित किया जा सकता है।


डम दशा की चिकित्मा उरोच्छेदन (thoracotomy) और पाती खड (atelectatic lobe) के उच्छेदन द्वारा की जाती है। यदि यकृत विद्रधि अव भी मक्रिय है तो उसका मध्यच्छदिका के नीचे से पृथक् निर्हरण करना चाहिए। शस्त्रकर्म के पूर्व और उसके पश्चात् भी पूर्ण प्रतिअमीवी चिकित्मा होनी चाहिए।

दूसरे प्रकार की अमीवी विद्रधि, यकृत के बिना ग्रन्थ हुए, म्थलातरण से उत्पन्न होती है, किन्तु वह विरल है। अमीवी विद्रधि का निदान दुस्तर हो सकता है, किन्तु उसका ध्यान रखना चाहिए। मन्देह होने पर इमेटिन देने से अमीवी दशा मे लक्षणो के तत्काल गमन मे रोग का निदान निश्चित हो जाएगा

श्वसनिका विस्फार (Bronchiectasis)

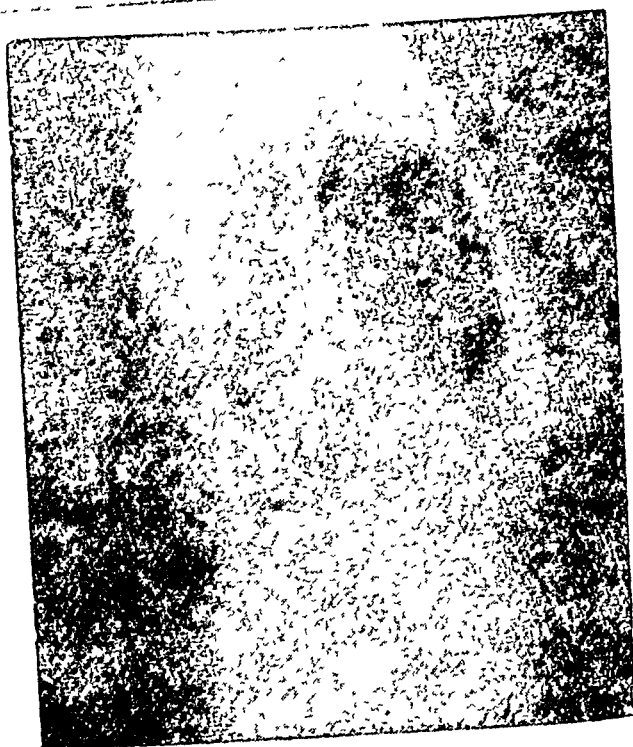
जैसा नाम से स्पष्ट है इस रोग मे श्वसनिकाओ का विस्फार हो जाता है। श्वसनिका-वृक्ष रोमक-स्तम्भाकार उपकला से आस्तरित है और उमकी भित्ति मे प्रत्याम्य तन्तु, काचाभ उपास्थि और मामपेगी तन्तु होने हैं। सामान्यतया रोमक उपकला (ciliated epithelium) और श्वसनिका-भित्तियो की प्रत्यास्थता श्वसनिका-न्वावो को वाहर निकालती रहती है जिमसे वायुमार्ग स्वच्छ रहते है। यदि किसी भी कारण मे भित्तिया क्षत हो जाती हैं तो यह क्रिया उत्तम प्रकार से नही हो पाती और न्वाव वहा एकत्र होकर स्थायी विस्फार (dilatations) उत्पन्न कर देता है जिममे और भी न्वाव एकत्र होता रहता है।

श्वसनी-विस्फार दो प्रकार का होता है, (1) लघुकोष्ठकीय (saccular) और (2) तर्कु रूप (fusiform)। कोष्ठकीय प्रकार मे एक स्थान मे भित्ति का एक लघु कोष्ठक (sac) के आकार का विस्फार हो जाता है जिममे ग्रीवा भी हो सकती है। तर्कुरूप विस्फार मे किसी स्थान पर समस्त भित्ति का विस्फार होता है जिममे उसका आकार तर्कु (spindle) के समान हो जाता है।



चित्र 221—श्वसनी-चित्र जो फुफ्फुस का पुटीरोग
(systic disease) दिखा रहा है।

चित्र 222—मध्यखड सलक्षण श्वसनी-चित्र, जिममे
दक्षिण फुफ्फुस के मध्यखड की श्वसनियो का विस्फार
दीख रहा है।



हेतुकी—व्यमनी-विस्फार जन्मजात (congenital) अथवा उपाजित (acquired) हो सकता है। जन्मजात प्रकार में व्यमनी-भित्ति का जन्मजात अल्पविकसन (hypoplasia) होता है। वह प्रायः बालको और नववयस्को में पाया जाता है और एक पूर्ण फुफ्फुस या उसका एक मपूर्ण खंड ग्रस्त हो सकता है। कभी-कभी दूसरा फुफ्फुस भी ग्रस्त होता है, यद्यपि इतना नहीं। इस दशा को फुफ्फुस का पुटी रोग (cystic disease) भी कहा जाता है, क्योंकि ममस्त फुफ्फुस में सूक्ष्म भित्तियों वाली पुटीय गुहिकाएँ बन जाती हैं जिसे फुफ्फुस मधुमक्खी के छत्ते की भाँति दीखता है (चित्र 221)।

उपाजित प्रकार का रोग व्यमनीवृक्ष में कहीं पर भी अवरोध होने में, जैसे आगन्तुक गन्ध, अर्बुद अथवा वाहुर में दबाव (अर्बुद आदि) से, उत्पन्न हो सकता है। एक विशेष प्रकार का रोग मध्यखंड-सलक्षण (middle lobe syndrome) कहा जाता है (चित्र 222), जो प्रायः मध्यखंड की व्यमनी के ग्रस्त होने में उत्पन्न होता है। उसका कारण प्रायः मुख्य और मध्यखंड व्यमनी के सगम पर स्थित बड़ी हुई लमीका ग्रन्थियों का दबाव होता है। बहुधा लमीका-ग्रन्थिगोत्र का कारण अयगेग होता है।

व्यसनी-विस्फार फुफ्फुस के यक्ष्मा के उपद्रव के रूप में उपस्थित हो सकता है। यह भली-भाँति विदित है कि जिन रोगियों में फुफ्फुसपात का उपद्रव होता है या जिनमें वानिल वक्ष (pneumothorax) करने पर अप्रसरित खड या खडाव रह जाता है उनमें व्यसनी-सार-मक्खी उपद्रव उत्पन्न हो जाते हैं।

चिन्ह और लक्षण—व्यसनीविस्फार का मुख्य लक्षण चिरकारी कफ और मपूय नाव का कफ द्वारा निकलना है। यह कफ प्रातःकालीन खामी के साथ बहुत निकलता है, क्योंकि निद्राकाल में रात भर विस्फाग्नि व्यसनियों में वह एकत्र होता रहता है। खामी और कफ निकलने के साथ जव-नव निष्ठीवन (haemoptysis) के आक्रमण भी हो सकते हैं। कभी-कभी निष्ठीवन ही प्रमुख लक्षण होता है। दीर्घकालीन रोगियों में रोगी की अंगुलियों का मुग्दरी-भवन (clubbing), अरक्तता (anaemia) और चिरकारी जैवविषो के अव-योपण के अन्य चिह्न भी प्रकट हो सकते हैं। ज्वर के आक्रमण होते रहना भी नभव है।

फुफ्फुस की परीक्षा पर उसमें परिश्रवण पर बहुत सी राल (rales; मिलेगी जो सकुलन (congestion) का चिह्न है।

निदान—व्यसनी-चित्रण (bronchograpy) से निदान का समर्थन होगा तथा व्यसनी विस्फार का विस्तार और स्थिति मालूम होगी, जिसे व्यसनी-

विस्फार का क्षेत्र रेखाचित्रण किया जा सकता है। सामान्य एक्सरे-चित्र भी सहायक होता है। उसमें श्वसनी-विस्फार-क्षेत्र दीखेगा और पुटियो का भी अनुमान हो सकता है। श्वसनी-मुखो (openings) की ग्रस्तता (involvement) जानने के लिए तथा अन्तर्द्वंमनी क्षतियों के व्यतिरेक (exclusion) के लिए भी ब्रौकोस्कोपी की आवश्यकता होगी।

उपचार—अधिकतर श्वसनी-विस्फार के रोगियों की अन्ततोगत्वा सर्जरी द्वारा चिकित्सा करनी पडती है। रोग की प्रारम्भिक अवस्था में, और जहाँ ऊर्ध्व खड ही ग्रस्त हो, प्रतिजीवियों और सस्थितिज निर्हरण (postural drainage) द्वारा रोगी दीर्घकाल तक लक्षणमुक्त रह सकता है। किन्तु अधिकतर रोगियों को, विशेषकर जिनमें मध्य या निम्न खड ग्रस्त है, शस्त्रकर्म की आवश्यकता होती है, जिसमें एक फुफ्फुस का या खड का अथवा खडाग का उच्छेद किया जाता है। द्विपार्श्वी रोगियों में शस्त्रकर्म करने के निश्चय में बहुत सावधान होना आवश्यक है और रोग बढ़ जाने पर उनको छोड़ देना ही उचित है। जिनमें स्राव अधिक निकलता हो उनको प्रतिजीवियों और सस्थितिज निर्हरण (postural drainage) द्वारा शस्त्रकर्म के लिए तैयार करना आवश्यक है, रोगी के साधारण स्वास्थ्य की ओर ध्यान देना और अरक्तता को शस्त्रकर्म के पूर्व मुधारना भी अनिवार्य है।

अर्बुद (Tumours)

श्वसनीजन्य कार्सिनोमा (bronchiogenic carcinoma)

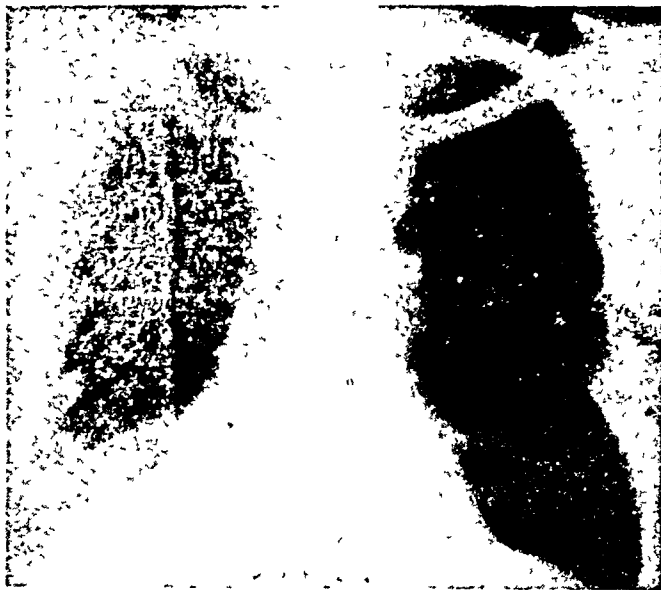
यह फुफ्फुस में सबसे अधिक होने वाला अर्बुद है। पश्चिमी देशों में इस रोग की भयंकर वृद्धि हुई है। पुरुषों में सबसे अधिक फुफ्फुस ही में कार्सिनोमा पाया जाता है। भारतवर्ष में भी यह रोग अधिक होने लगा है, यद्यपि इतना अधिक नहीं होता जितना योरोप या अमरीका में। सिगरेट पीने और फुफ्फुस कार्सिनोमा की उत्पत्ति के आपसी संबंध के सांख्यिकीय प्रमाण (statistical proof) मिल चुके हैं यद्यपि निश्चित प्रयोगात्मक प्रमाण नहीं मिले हैं।

चिन्ह और लक्षण—फुफ्फुस का कार्सिनोमा अधिक वय वालों या वृद्धों का रोग है, यद्यपि वह युवावस्था में भी हो सकता है। स्त्रियों की अपेक्षा वह पुरुषों में अधिक होता है। मुख्य लक्षण खासी है जिसके साथ स्राव निकले या न निकले; वक्ष में वेदना हो सकती है अथवा कभी आचर्ती रक्तनिष्ठीवन (haemoptysis) हो सकता है। आगे चलकर स्वर भंग (hoarseness of voice) हो

सकता है जो आवर्ती स्वरयंत्र-तंत्रिका के ग्रस्त होने का द्योतक है ।

यह स्मरण रखना चाहिए कि फुफ्फुस का कार्सिनोमा प्रारंभ में लक्षणहीन हो सकता है और प्रथम लक्षण के प्रकट होने और निदान के बीच औसतन छ. मास का अन्तर होता है । भारतवर्ष में दुर्भाग्य से, यह अन्त काल और भी अधिक है, बहुत से रोगी इस काल के पश्चात् शस्त्रकर्म योग्य नहीं रह जाते । कुछ रोगी तब आते हैं जब प्लूरा में निस्त्राव भर जाता है जो रक्तस्रावयुक्त हो सकता है ।

निदान—एक्सरे-चित्रण महत्त्व का है और उसमें कितने ही चिह्न दीख सकते हैं । प्रारंभिक अवस्था में कोई छाया न दिखाई दे, किन्तु कुछ रोगियों



चित्र 223—एक दक्षिण ओर के श्वसनोजन्य कार्सिनोमा के रोगी में निम्नखंड का फुफ्फुमपात (एटीलेक्टोसिस), मध्यस्थानिका दक्षिण ओर को हट गई है ।

में फुफ्फुसशोथ (pneumonitis) का क्षेत्र दिखाई दे सकता है । मध्यस्थानिका ग्रस्त ओर को खिंची हो सकती है (चित्र 223) । यदि मध्यच्छद तंत्रिका ग्रस्त हो गई है तो मध्यच्छदिका (diaphragm) का उन्नमन (elevation) हो जाता है । अवर्तुद को वक्षभित्ति को आक्रान्त करके पशुका का अपरदन (erosion) करते देखा गया है । कभी-कभी टोमोग्राफी (tomography) से अवर्तुद की

गिनति का नल ठीक-ठीक मान्य हो जाता है ।

त्रिकोस्कोपी बहुत आवश्यक है और उसके साथ एक दूरदर्शक (टेलेस्कोप) के प्रयोग में 80 प्रतिशत रोगियों में निदान स्पष्ट हो जाता है । बहूनों में अर्बुद दिखाई देगा और जैवोनिपरीक्षा के लिए उसका अय प्राप्त हो सकेगा । कुछ में अर्बुद न दीयेगा । किन्तु शोफ या ग्वन दीयेगा । ऐसी में स्वमनियों के छावों की दुर्दम कोशिकाओं के लिए परीक्षा करनी चाहिए ।

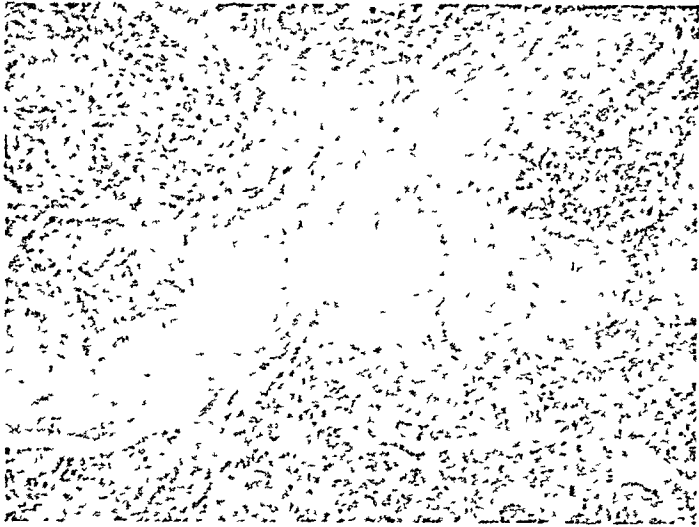
स्वमनिका का एकमे-चित्रण प्रत्येक रोगी में आवश्यक नहीं है, किन्तु कभी-कभी उसमें सहायता मिलती है । उसमें पूर्ण या आंशिक भरण का दोष अथवा स्वमनी की विन्पता दीख सकती है ।

कफ और स्वमनीछावों तथा आर्चूपित लूंग नरल की, यदि वह उपस्थित हो तो, सूक्ष्मदर्शक द्वारा परीक्षा में दुर्दम कोशिकाओं की उपस्थिति मान्य हो सकती है, जिसमें निदान का निश्चय हो जाता है । उनके अपकेन्द्रित निक्षेपों (centrifugalsed deposits) का विघेप विधि (papanicolaou) में रजन करके परीक्षा की जाती है । 50-75 प्रतिशत रोगियों में यह जान धनात्मक होती है । अवाप्तियों (findings) को नावधानी में समझना चाहिए ।


विकृति—तीन प्रकार के फुफ्फुस के कार्मिनोमाओं का वर्णन किया गया है (1) बन्की-कोशिका कार्मिनोमा; (2) स्तभाकार कोशिका कार्मिनोमा या ग्रन्थि-कार्मिनोमा (adenocarcinoma) और लघु या जट (oat)-कोशिका कार्मिनोमा ।

बन्की-कोशिका (squamous-cell) कार्मिनोमा सबसे अधिक पाया जाता है और प्रायः हाइलम (द्वार) के पान की बड़ी स्वमनियों में होता है । अर्बुद सुविभेदित (well differentiated) हो सकता है जिसमें अनेक कोशिका-नीड (cell nests) उपस्थित हो या विभेदन अपूर्ण हो । सुविभेदित अर्बुद धीरे-धीरे वृद्धि करते हैं और उनका प्राक्जान सर्वोत्तम होता है । (चित्र 224)

स्तभाकार कोशिका (columnar cell) कार्मिनोमा या ग्रन्थि-कार्मिनोमा साधारणतया परिसर पर स्थित होता है और ऐसा ही कार्मिनोमा स्थियों में साधारण है । यह स्तभाकार कोशिकाओं का बना होता है जो कोष्ठको (acinus) के रूप में स्थित होती हैं, ये कोष्ठिकायें बलेष्मा (mucous) स्राव करने वाली हो सकती हैं । अर्बुद का आकार छोटा हो सकता है, किन्तु उसमें उसकी दुर्दमता



चित्र 224—मुविभेदित गल्कीकोशिक प्ररूप का व्वसनीजन्य कासिनोमा



चित्र 225—व्वेष्मा-स्त्रावी ग्रथि-कासिनोमा

को जल्प न ममञ्जना चाहिए। वह शीघ्र ही स्थलान्तरण करने लगता है। इसका प्राक्ज्ञान अनुकूल नहीं है।

लघु या जई कोशिका (loaf-cell) कार्सिनोमा में लघु आद्य (primitive) कोशिकाएँ होती हैं (जो सुविभेदित नहीं होती) और पुजो में स्थित होती हैं (चित्र 226)। वह परिमर पर अथवा हाइलम पर पाया जा सकता है। स्थलान्तरण अतिशीघ्र होने लगता है। इसका प्राक्ज्ञान सबसे निकृष्ट है।



चित्र 226—अभिभेदित जई-कोशिका (oat-cell) कार्सिनोमा

चिकित्सा—फुफुस के कार्सिनोमा की चिकित्सा शीघ्रातिशीघ्र समूलोच्छेदन (extirpation) है; जितना शीघ्र ही यह किया जाएगा उतने ही परिणाम उत्तम होंगे। हाइलम के पाम स्थित अधिकतर बड़े आकार के अर्बुदों में फुफुसोच्छेदन (pneumonectomy) करना उचित है। परिसरीय अर्बुदों की तथा जिन अर्बुदों ने श्वसन की शाखाओं को ग्रस्त कर रखा है उनकी चिकित्सा खडोच्छेदन (lobectomy) में की जाती है। अधिक आयु वालों में, जिनका श्वसन-कार्य उत्तम नहीं होता, उनमें भी खडोच्छेदन ही उचित है। हाल ही में, मूलक (radical समूल) फुफुसोच्छेदन या मूलक खडोच्छेदन—अर्थात् साथ ही लम्बीकावाहिकाओं, लम्बीका-ग्रन्थियों, वसा और प्रारवणी के एक साथ अपहरण—का प्रस्ताव किया गया है और उसके परिणाम भी सर्वोत्तम बताये जाते हैं।

इस मत्र पर भी, फुफ्फुस कार्मिनोमा के 50 प्रतिशत रोगी गस्त्रकर्म योग्य होते हैं और उनमें से 25-30 प्रतिशत की 5 वर्ष तक जीवित रहने की आशा की जा सकती है।

फुफ्फुस कार्मिनोमा में एक्सरे चिकित्सा का उपयोग सीमित है। अनुच्छेद्य रोगियों में या जिनमें स्थलान्तरण हो चुका है उनमें कुछ समय के गमन के लिए एक्सरे का प्रयोग किया जा सकता है। आधुनिक अतिवोल्टता (super-voltage) और कोबाल्ट-किरणपुंज (cobalt beam) चिकित्सा से, जिसकी वेधन शक्ति (penetrating power) अधिक होती है, भावी उन्नति की आशा की जा सकती है।

श्वसनी-ग्रन्थिवृद्ध (bronchial adenoma)

फुफ्फुस के कार्मिनोमा को देखते हुए श्वसनी-ग्रन्थिवृद्ध (एडीनोमा) अपेक्षित सुदम अर्बुद है। यह थोड़ी आयु वाले में होता है और प्रायः मुख्य श्वसनिकाओं में होता है। उसकी उत्पत्ति श्वसनीमिन्नि की ग्लेप्मक ग्रन्थियों से होती है। उसका एक प्रमुख अभिलक्षण यह है कि उसका केवल थोड़ा ही भाग श्वसनी के भीतर दीखता है, अधिक भाग श्वसनी-बाह्य होता है और फुफ्फुस के मार-ऊतक को आक्रान्त करता है। इस कारण इसकी उपमा हिमखंड (iceberg) से दी जाती है जिसका अधिक भाग जल के नीचे रहता है।

चिन्ह और लक्षण

मुख्य लक्षण खासी और आवर्ती रक्त निष्ठीवन (haemoptysis) है।

निदान—एक्सरे-चित्र में हाइलम के पास छाया हो सकती है। खडाग या खड का पात (atelectasis) भी हो सकता है और मध्यस्थानिका रोगाक्रान्त भाग की ओर हट सकती है। ब्रौकोस्कोपी में प्रायः अर्बुद दीख जाता है और परीक्षा के समय लिए हुए उसके अंग की जांच में उसकी रचना मालूम हो सकती है।

विकृति—अर्बुद लघु तथा गोल कोणिकाओं का बना होता है जो समूहों और पिंडों में स्थित होती है। कोणिकी रचना भी उपस्थित हो सकती है।

चिकित्सा—गस्त्रकर्म द्वारा अर्बुद का समूलोच्छेदन उसकी चिकित्सा है। अधिकतर रोगियों में एक खड को निकालना होता है क्योंकि, जैसा बताया जा चुका है, अर्बुद किसी बड़ी श्वसनी में उत्पन्न होता है और चारों ओर के फुफ्फुसी सारऊतक को आक्रान्त करता है। प्रारम्भ में अर्बुद के छोटे होने पर

श्वसनी छेदन (bronchotomy) द्वारा अर्बुद का उच्छेदन किया जा सकता है और श्वसनी को फिर से सुधारा जा सकता है जिसमें खड बच जाता है। ब्रौकस्कोप द्वारा अर्बुद को निकालने का प्रयत्न करना उचित नहीं है, उसके द्वारा सम्पूर्ण अर्बुद को निकालना असंभव है।

अर्बुद के अपहरण के पश्चात् प्राक्ज्ञान उत्तम है। अर्बुद का पुनरावर्तन असाधारण है।

हेमार्टोमा (Hamartoma)

हेमार्टोमा यथार्थ में अर्बुद नहीं होता, वह सामान्य ऊतकों का मिश्रण होता है जिसमें ऊतक अनियमित प्रकार में स्थित होते हैं। वह उपकला, पेशी-ऊतक, उपास्थि आदि का बना हो सकता है। उनका फुफ्फुसों में उल्लेख किया गया है। वे मुदम होते हैं और प्रायः परिमरीय भाग में स्थित होते हैं। निकाल देने के पश्चात् उनसे कोई कष्ट नहीं होता। उनका निदान प्रायः निकालने के पश्चात् ऊतकवरीक्षा पर होता है।

पुटिये (Cysts)

फुफ्फुस में कई प्रकार की पुटिये होती हैं। उनमें निम्नलिखित हैं हाइडे-टिड पुटी, पुटीय श्वसनी-विस्फार या फुफुस का पुटी रोग, महापुटी (giant cyst), वातस्फीतिजनित छाले (emphysematous blebs or bullae)।

हाइडेटिड पुटी (Hydated cyst)

इस देश में फुफ्फुस की हाइडेटिड पुटी असाधारण नहीं है। कभी-कभी फुफ्फुस में एक से अधिक पुटी हो सकती हैं। रोग को फीताकृमि (tape worm) टीनिया ऐकिनोकस उत्पन्न करता है। मनुष्य टीनिया का मध्य परपोषी या पोषक (intermediate host) होता है अधिकतर रोगियों में रोग प्रथम यकृत में होता है और तब फुफ्फुस में होता है, कुछ में केवल फुफ्फुस में होता है। पुटी में दो स्तर होते हैं, एक बाहर की फलकित कला (laminated membrane) का और दूसरा भीतर की जनन-उपकला का स्तर। इनके अतिरिक्त पुटी के बाहर का फुफ्फुस-ऊतक सघनित (condensed) होकर पुटी का कूट सम्पुट बना देता है। पुटी के भीतर स्वच्छ हाइडेटिड तरल होना है जिसमें हुकलेट (hooklet) होते हैं। पुटी की भित्ति पर अंड सम्पुट (brood capsules) लगे रहते हैं, जो भावी कृमियों के शिर होते हैं। और भी कितनी ही सतति पुटी (daughter cysts) हो सकती हैं।

लक्षण—फुफ्फुस की पुटियों दीर्घकाल तक लक्षणहीन रह सकती हैं। बड़ी होने पर वे वेदना, खासी और रक्त के लक्षण उत्पन्न करती हैं। कभी पुटी स्टीवन फट जाती हैं और किसी ग्वसनी से उनका सम्बन्ध हो जाता है। ऐसा होने पर ग्वसनी द्वारा पुटी अपने को निकत कर देती है। ऐसी पुटियाँ प्रायः सक्रिय हो जाती हैं।

निदान—एकमरे-चित्र में एक परिमित गोल छाया दीखती है।

कासोनी (Casoni's test) की जाँच अन्तस्त्वचा (dermis) में हाइडेटिड तरल की कुछ बूँदें इन्जेक्सन द्वारा प्रविष्ट करके की जाती हैं। घनात्मक प्रतिक्रिया होने पर 24-48 घण्टे में लालिमा और गोफ का एक चकत्ता बन जाता है। किन्तु केसोनी जाँच केवल 50 प्रतिशत रोगियों में घनात्मक होती है और इस कारण पूर्ण विश्वसनीय नहीं है। रोगी के नीरम से पूरक-स्थिरण जाँच (complement fixation test) के परिणाम अधिक विश्वसनीय होते हैं। यह 80 प्रतिशत रोगियों में घनात्मक होती है। रोगियों के परिसरीय रक्त में ईओसिनोफिली कोशिकाओं (eosinophilia) की बहुलता हो जाती है।

चिकित्सा—हाइडेटिड पुटी उन्मूलन के लिए बहुत उपयुक्त हैं। थोरेकोटोमी (वक्षछेदन) के पश्चात् पुटी को पहिचाना जाता है और उसके चारों ओर के क्षेत्र में 1 प्रतिशत फारमेलिन में भीगे हुए गॉज का भर दिया जाता है। पुटी के ऊपर के स्तरों का सावधानी से छेदन (incision) किया जाता है जब तक कि उपकला स्तर सामने नहीं आ जाता। उसको पहिचानने के पश्चात् व्यवच्छेदन (dissection) द्वारा उपकलान्तर का और अधिक अनावरण (exposure) किया जाता है। सवेदनाहरक (anaesthetist) के फुफ्फुस के भीतर घनात्मक दाब (positive pressure) को और बढ़ाने से पुटी स्वयं पृथक् हो जाती है और वक्षछेदन के क्षत द्वारा स्वयं ही बाहर आ सकती है। जो गुहिका गूह जाती है उसमें कुछ ग्वसनी-छिद्र हो सकते हैं जिनको बन्द कर देना उचित है। जहाँ तक सम्भव हो मैट्रेस सीवन से गुहिका को बन्द कर देना चाहिए।

सक्रिय पुटियों में खडोच्छेदन करना आवश्यक होता है।

महापुटी (giant cyst)

कभी-कभी एक पुटी इतनी बड़ी होती है कि वह आधे या और भी अधिक फुफ्फुस के सार-उत्तक को भर देती है। ये पुटी प्रायः पतली भित्तियों की बनी होती हैं और जन्मजात हो सकती हैं। (चित्र 227)

महापुटियों के लिए यडोच्छेदन या फुफुमोच्छेदन आवश्यक होना है ।



चित्र 227—दक्षिण फुफुम में ऊर्ध्व बृहद् आकार की पुटी

फुफुसी यक्ष्मा की सर्जरी

फुफुसी यक्ष्मा की चिकित्सा मुख्यतया विश्राम, साधारण स्वास्थ्य की उन्नति और रामायनी चिकित्सा द्वारा की जाती है। आधुनिक उत्तम यक्ष्मारोधी (antitubercular) रामायनी औषधियों, जैसे स्ट्रिप्टोमायसिन, पास (PAS) और आईसोनियेजिड (isoniazid) के प्रयोग में रोगग्रस्तता बहुत कम हो गई है और बहुत से पूर्णतया रोगमुक्त हो जाते हैं। सर्जरी की आवश्यकता भी बहुत कम हो गई है। यह ध्यान रखना चाहिए कि औषधोपचार सर्जरी के पूर्व, सर्जरी के समय में और उसके पश्चात् भी जारी रहे, जब तक कि रोगी को रोग में पूर्णतया मुक्त न ममझा जा सके।

रोग की तीव्र अथवा निम्नावी (exudative) अवस्था में शस्त्रकर्म-चिकित्सा कभी अपेक्षित नहीं है। रोग भलीभांति स्थिर हो जाने पर सर्जरी का विचार

किया जा सकता है। सर्जरी की प्रक्रियाये जो उपलब्ध हैं निम्नलिखित हैं

(1) पात चिकित्सा (collapse therapy)

- (अ) कृत्रिम वातवक्ष (artificial pneumothorax),
 प्लूरावाह्य वातवक्ष (extrapleural pneumothorax),
 कृत्रिम वातपर्युदर्या (artificial pneumoperitoneum),
 मध्यच्छद-तत्रिका-सदलन (phrenic crush) ।
- (ब) थोरेकोप्लास्टी (thoracoplasty)
 प्लूरावाह्य सपीडन (extrapleural plombage) ।

(2) फुफुस का उच्छेद (resection of lung)


- खडाशोच्छेदन (segmental resection)
 कीलक उच्छेदन (wedge resection)
 खडोच्छेदन (lobectomy)
 फुफुसोच्छेदन (pneumonectomy)
 मप्लूराफुफुसोच्छेदन (pleuropneumonectomy) ।

पात चिकित्सा

पात चिकित्सा मे, थोरेकोप्लास्टी और वातपर्युदर्या को आजकल अधिक किया जाता है, कृत्रिम वातवक्ष का उपयोग इधर बहुत कम हो गया है। पूर्ण नियंत्रण न होने पर या आवश्यक होने पर वातवक्ष को न निकालने से उससे ऐसे उपद्रव हो जाते हैं जैसे यक्ष्माजन्य प्लूरा निररण (tuberculous effusion) और सकुचित अप्रसरित फुफुस। प्लूरावाह्य सपीडन, जिनमे पर्शुकाओ और अन्त वक्ष-प्रावरणी (endothoracic fascia) के बीच प्लास्टिक अक्रिय पदार्थ रख दिया जाता है, जो कुछ समय सर्वप्रिय रहा था, अब छोड दिया गया है।

थोरेकोप्लास्टी (thoracoplasty) मे कई ऊर्ध्व पर्शुकाओ का उच्छेदन किया जाता है जिससे मृदु ऊतको के पात होने से रोगयुक्त खडाश का भी पात हो जाता है और इस प्रकार रोग प्रक्रम बन्द हो जाता है। शिखरीय (apical) तथा अवशिखरीय (subapical) पतली भित्ति वाली गुहिकाओ (cavities) के लिए यह बहुत वाञ्छित विधि है।

चित्र 229—यक्ष्माजन्य ए. पायीमा, फुफ्फुसपात
(atectasis) सहित ।



चित्र 228—दक्षिण हाडलम के पाम वडी म्युलभिनि
की उच्छेदनयोग्य गुहा ।

आजकल थोरेकोप्लान्टी का जन्त्रकर्म दो बार में किया जाता है। प्रथम बार में तीसरी पर्णुका का बहुत-सा भाग और नमस्त प्रथम और दूसरी पर्णुकाओं को निकाल दिया जाता है, साथ ही फुफ्फुम के गिखर पर लगे हुए प्रावरणी-कृत बंधों को काट कर तथा आमजनों (adhesions) को तोड़ कर उनको मुक्त अथवा चलायमान कर दिया जाता है। यह गिखरमाचन (apicolysis) कहा जाता है। दूसरी बार में चौथी, पाचवी और छठी पर्णुकाओं को निकाला जाता है।

उच्छेदन

निम्न दशाओं में फुफ्फुम का उच्छेदन किया जाता है। मोटी निचि वाली बड़ी गुहिकायें, श्वमनी विस्फान सहित गुहिकायें, हाडलम अथवा आधार (base) के पान गुहिकायें (चित्र 228), अनेक गुहिकाओंयुक्त नष्ट फुफ्फुम; यक्ष्माजन्य श्वमनी-विस्फार, और अविस्तारणीय पाती फुफ्फुम (unexpandable ateleceatic lung) सहित एम्पायीमा (चित्र 229)।

खडोच्छेदन या फुफ्फुमोच्छेदन के पश्चात् प्लूरा गुहा में कुछ मृत अवकाश (dead space) रह सकता है। इसको उच्छेदनोत्तर थोरेकोप्लान्टी करके लुप्त कर देना चाहिए।

ग्रास प्रणाल (Oesophagus)

रचना

ग्राम प्रणाल एक पेगीकृत नली है जो ग्रीवा में छठे कशेरुक के नामने स्थित ग्रमनी-ग्रामप्रणाल-संगम (pharyngo-oesophageal junction) में प्रारंभ होकर ग्यारहवें उरोकशेरुक तक चली जाती है और वहाँ पर उदर में आमाशय के अभिहृदमुख (cardiac opening) में मिलती है। युवावस्था में उसकी लंबाई 25 से 30 सें.मी० होती है। प्रायः समस्त मार्ग में वह मध्यरेखा में रहती है, केवल वक्ष के चौथे कशेरुक के तल पर वह कुछ बायी ओर को मुड़ जाती है और फिर वक्ष के निम्न प्रान्त पर मुड़ती है। उदर में पहुँच कर वह आमाशय से मिलने के लिए वीध्रता से वाम ओर को मुड़ जाती है। वह ऊर्ध्व भाग में श्वासप्रणाल के पीछे रहती है और वक्ष के मध्य में हृदय के पीछे स्थित है। वक्ष के निम्न भाग में अवरोही महाधमनी पश्च ओर उनके संबंध में रहती है। चौथे उरोकशेरुक पर वाम श्वमनी उसको पार करती है और

वाम ओर स्वाम प्रणाल और ग्रास प्रणाल के बीच की खातिका में आवर्ती स्वरयन्त्र-तंत्रिका (laryngeal nerve) रहती है। लसीका महावाहनी (thoracic duct) प्रारंभ में ग्रास प्रणाल की दक्षिणधारा के पीछे रहती है, किन्तु चौथे उरोकशेरुक पर ग्राम प्रणाल के पीछे से होकर उसकी वामधारा के पीछे आ जाती है और उसी स्थिति में ग्रीवा तक चढ़ती चली जाती है।

रक्तसंचार (blood supply)

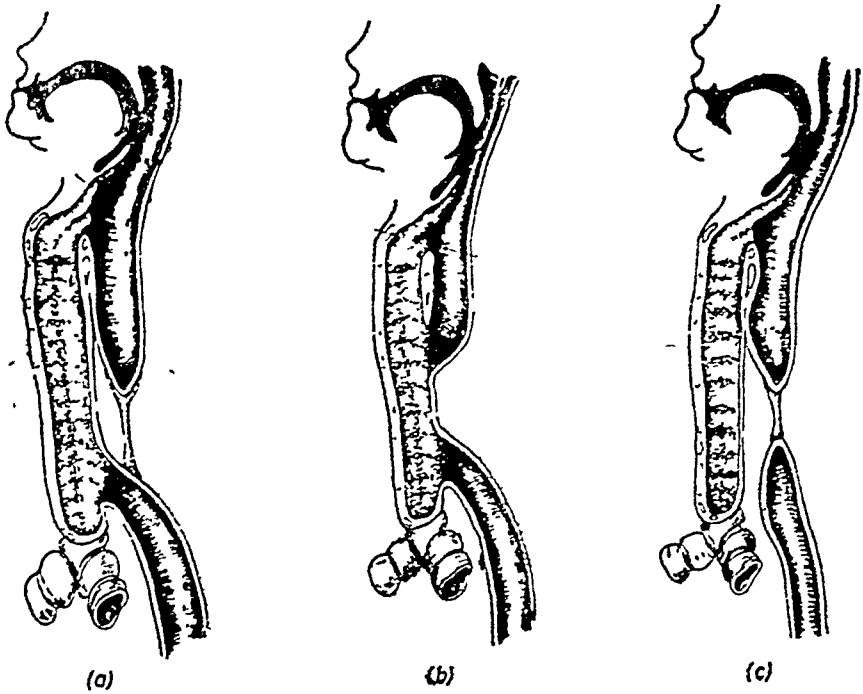
कई रक्तवाहिकाएँ ग्रामप्रणाल में भिन्न-भिन्न तलों पर आती हैं। ग्रीवा में, अधोअवटुका धमनी (inferior thyroid artery) की शाखाएँ; वक्ष में महाधमनी और अन्तरापशुंक (aorta and intercostal arteries) धमनियों की शाखाएँ और उदर में, अधोमध्यच्छद और वाम जठर धमनियों (inferior phrenic, left gastric arteries) की शाखाएँ। शिराएँ, अयुग्मी (azygos), अर्धयुग्मी (hemiazygos) और वाम जठर शिराओं (left gastric veins) में रक्त ले जाती हैं।

तंत्रिक यें (nerves)

वागस और अनुकम्पी तंत्रिकाएँ ग्रामप्रणाल में आती हैं। दोनों वागस ग्राम प्रणाल के मध्य भाग के चारों ओर जालिका (plexus) बनाती हैं और उसके दोनों ओर से औदरिक भाग में दो प्रकांड के रूप में निकलती हैं।

संरचना (structure)

ग्रामप्रणाल में चार कचुक (coats) या स्तर होते हैं। बाह्य पेशी कचुक में दो स्तर हैं—अनुदैर्घ्य और वृत्ताकार। पेशीस्तर के भीतर की ओर अधो-श्लेष्मिक (submucous) कचुक है। श्लेष्मिक कला स्तरित शल्की उपकला (stratified squamous epithelium) की बनी है, किन्तु अधस्तम भाग में स्तभाकार उपकला है। अनेक श्लेष्मल ग्रन्थियाँ भी उसमें हैं, सीरमीय आच्छादन नहीं है। ग्रासप्रणाल की श्लेष्मिक कला असाधारण रूप से दृढ़ होती है और ग्रास प्रणाल उच्छेदन तथा सम्मिलन (anastomosis) में जीवन को धारण करने या उसको यथास्थान रखने में बहुत भाग लेती है।



चित्र 230—(a) श्वासप्रणाल-ग्रासप्रणाल का सामान्यतम प्ररूप ;
 (b) ग्रासप्रणाल के दोनो प्रान्त श्वासप्रणाल से सयोजन कर रहे हैं ;
 (c) दोनों प्रान्त अध है और एक तान्तव रज्जुक से जुड़े हैं ।

श्वासप्रणाल-ग्रासप्रणालीय नालव्रण (tracheo-bronchial fistula)

यह जन्मजात अपसामान्यता है जिसमे ग्रासप्रणाल के ऊर्ध्व तृतीयांश और निम्न द्वि-तृतीयांश के सगम का अपवर्धन (maldevelopment) होता है । इस सगम पर, जो वक्ष मे श्वासप्रणाल के पीछे स्थिर होता है, या तो ग्रास-प्रणाल पूर्णतया समाप्त हो जाता है या उसमे एक निकोचन (stricture) होता है । साथ ही श्वास और ग्रासप्रणाली के बीच एक जन्मजात मार्ग या नालव्रण होता है । प्राय निम्न चार प्रकारो का वर्णन किया जाता है ।

(1) जहा ऊर्ध्व ग्रासप्रणाल श्वासप्रणाल से सयोजन करता है और निम्न ग्रासप्रणाल एक अंध नली या थैली के समान रह जाता है ।

(2) जहां ऊर्ध्व ग्रासप्रणाल का अन्ध अन्त होता है और निम्न ग्रासप्रणाल का श्वास प्रणाल मे संयोजन होता है । (चित्र 230 a)

(3) जहा ग्रासप्रणाल के दोनों भाग पृथक्-पृथक् श्वासप्रणाल से सयोजन करते हैं। (चित्र 230b)

(4) जहा दोनों भागों का अध अन्त होता है और वे एक तान्त्रिक रज्जुका से जुड़े होते हैं (चित्र 230c)। इन चारों प्ररूपों में से दूसरा प्ररूप सबसे अधिक होता है, 75 प्रतिशत मिलता है।

चिह्न और लक्षण

यदि नवजात शिशु माता के दूध का चूपण (sucking) और निगरण न कर सके और प्रत्येक बार स्तनचूपण करने के उद्योग से खांसी आने लगे तो श्वास और ग्रास प्रणालों के बीच के नालव्रण का मन्देह करना चाहिए। एक साधारण एकसरे-चित्र में उदर में गैस की छाया न होगी, किन्तु मदा ऐसा नहीं होता। निदान की पुष्टि के लिए एक केथिटर से ग्रासप्रणाल में लिपियोडोल (lipiodol) को डालने के पश्चात् लिये हुए एकसरे-चित्र में अधनली या थैली की रूपरेखा और श्वासप्रणाल में मयोजन दिखाई देगे। उसके पश्चात् आचूपण करके लिपियोडोल को निकाल लेना चाहिए। वेरियम कभी प्रयोग न करना चाहिए।

यदि अपसामान्यता का मन्देह हो तो मुह से दूध पिलाने का प्रयत्न बन्द कर देना चाहिए और तुरन्त शस्त्रकर्म द्वारा सुधार का आयोजन करना चाहिए। शस्त्रकर्म में असफलता के बहुत कुछ कारण शिशु को बलात् दूध पिलाने का प्रयत्न और शस्त्रकर्म में विलव होते हैं। इस विलव से फुफुस के गभीर उपद्रव उत्पन्न हो सकते हैं और वह शस्त्रकर्म की असफलता का कारण होता है।

शस्त्रकर्म—शस्त्रकर्म से पूर्व और पश्चात् का क्रम किसी बाल-चिकित्सा-विशेषज्ञ की सहायता से निर्धारित और सम्पन्न करना चाहिए। शस्त्रकर्म जितना शीघ्र हो सके उत्तम है। पहिले स्थानिक सवेदनाहरण में प्लूराबाह्य अन्वेपण किया जाता था। किन्तु अब सर्जन सामान्य सवेदनाहरण का उपयोग करते हैं और दक्षिण और चौथे पशुकान्तराल (intercostal space) में पश्च-पार्श्व वक्षछेदन (postero-lateral thoracotomy) करते हैं। प्लूरा को खोलकर और ग्रासप्रणाल का ऊर्ध्व विस्फारित भाग शीघ्र अनावृत किया जाता है। ऊर्ध्व या अधोभाग का श्वासप्रणाल से यदि कोई सयोजन होता है तो उसे काट दिया जाता है, श्वासप्रणाल में इससे जो छिद्र हुआ है उसको बन्द किया

जाता है और ग्रास-प्रणाल के दोनों सिरो को छोरसम्मिलित (end to end anastomosis) करके जोड़ दिया जाता है।

प्रारम्भ ही में निदान करने और सवेदनाहरण और गस्त्रकर्मोत्तर सुश्रूषा की उन्नत विधियों की सहायता से गत वर्षों में अनेक सफलताये प्राप्त हुई है।

जन्मजात लघु ग्रासप्रणाल (congenital short oesophagus)

यह दूसरी जन्मजात अपसामान्यता है जिसमें ग्रासप्रणाल का परिवर्धन अपूर्ण होता है और आमाशय के अभिहृद्भाग तथा ग्रासप्रणाल का संगम वक्ष-गुहा के निम्न भाग में स्थित होता है। ग्रासप्रणाल की लघुता के साथ संगम पर की मवरणिका (sphincter) भी कार्यक्षम नहीं होती और इस कारण रोगी आवर्ती प्रत्यावाही ग्रासप्रणाल-शोथ (regurgitant oesophagitis) से ग्रस्त हो सकता है। उसको हृद्-दाह तथा उरोस्थि के पीछे वेदना प्रतीत होती है और आगे चलकर वहा निकोचन (stricture) हो सकता है।

अदुर्दम निकोचन (non-malignant stricture)


ग्रासप्रणाल के अदुर्दम निकोचन जन्मजात अथवा उपार्जित हो सकते हैं। जन्मजात निकोचन श्वासप्रणाल और ग्रासप्रणाल के बीच के उपर्युक्त नालव्रण के साथ हो सकता है। एक-दूसरे प्रकार का निकोचन जन्मजात कलाकृत-कपाटिकाओं (membranous valves) के कारण होता है जो ग्रासप्रणाल की अवकाशिका (lumen) के भीतर स्थित होती है। ये ग्रासप्रणाल बूजी या यूसोफेगोस्कोप की सहायता से सहज में फट जाती हैं। वे प्रायः लघु ग्रास-प्रणाल के साथ होती हैं।

उपार्जित ग्रासप्रणालीय निकोचन असावधानी से यूसोफेगोस्कोप के प्रयोग का परिणाम हो सकता है अथवा आगन्तुक शल्य को, जैसे लगे हुए कृत्रिम दात को, निगलने से होता है। भारतवर्ष में वह अधिकतर अम्लो के पी जाने से होता है, यह दुर्घटना यहा बहुत होती है।

दाहक अम्लो या क्षारो को पीने पर उनके द्वारा हुई क्षति को तुरन्त दूर करने का प्रयत्न करना चाहिए। एक मध्यम आकार की आमाशय नलिका को प्रविष्ट करके ग्रासप्रणाल और आमाशय को बार-बार उपयुक्त गामको या प्रत्याम्लको या प्रतिक्षारो से प्रक्षालन कराना चाहिये। रोगी को गामक औषधियाँ और स्थानिक सवेदनहारी चूपिकाये (lozenges) देनी चाहिये; प्रारम्भ ही से ग्रासप्रणाल का नियमित रूप से विस्फार करना उचित है जिसके लिए

गम-ईथ्यान्टिक बूजीयों (gumelastie bougies) या पारदर्शी गमप्रणालीय विस्तारकों (mercury-filled oesophageal dilators) का प्रयोग किया जा सकता है। इस प्रकार के आसोनों में बनीये गेभी प्राणप्रणाल के निरोधन में बन् गवने है। दुर्भाग्य से अधिकांश गेभी सब छोटे से सब निरोधन बन् चुकना है और निगलना प्रायः असम्भव होता है।

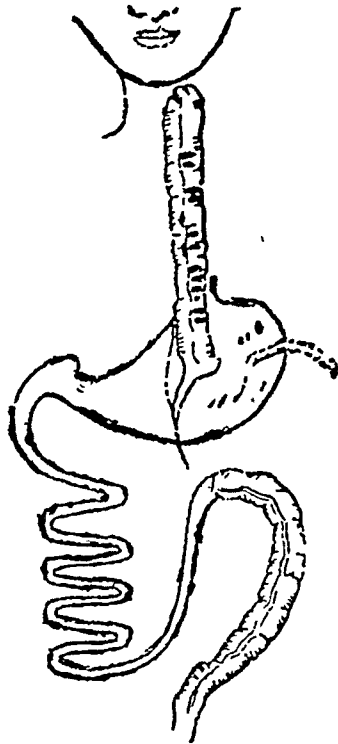
ये दाहक पदार्थों में उत्पन्न निरोधन प्रायः अपने और गेभीयार होते हैं और प्राणप्रणाल में पूरे तक फैले रहते हैं; कभी-कभी ये आमतौर पर निर्जित तक भी आसन्न करते हैं। एक बार पूर्ण रूप में एक छोटे के पदार्थों के बूजी या विस्तार के द्वारा निर्जित नहीं करे और मधुमन्त्र (jejunitis) का



चित्र 231—वेरियम निगलने में अतुल्य दाहक-जन्म निरोधन दीर्घ रहा है जो गमनी-गमप्रणाल गम में प्रारम्भ होता है।

वृहदान्त्र (colon) की सहायता से नया ग्रास-प्रणाल बनाना आवश्यक होता है (चित्र 231)। साधारणतया मध्यान्त्र को चुना जाता है। किन्तु निकोचन के उच्चस्थित अर्थात् ग्रसनी-ग्रासप्रणाल-सगम के पास स्थित होने पर वृहदान्त्र का उपयोग करने से उत्तम परिणाम होते हैं। एक पृथक्कृत वृहदान्त्रपाश (isolated loop of colon) की वाहिकामयता (vascularity) मध्यान्त्र की अपेक्षा उत्तम बनी रहती है।

इस गस्त्रकर्म मे मध्यान्त्र या वृहदान्त्र के एक पाश को (प्राय. दक्षिण वृहदान्त्र के) उदर ही मे वृहदान्त्र के दोनो सिरों को काट कर और कटे सिरों को जोड़ने से आत्र की निरतरता को फिर से पूर्ण करके तैयार किया जाता है। मध्यान्त्रपाश को कई मध्यान्त्र-वाहिकाओं को (प्राय. तीन) विभक्त करके तैयार किया जाता है। किन्तु किसी बड़ी धमनी द्वारा पाश का रक्तसंचार



चित्र 232—ग्रासप्रणाल-वृहदान्त्र-जठरसंधान।

बनाये रखना आवश्यक है। वृहदान्त्र-पाश के रक्तसंचार के आधार रूप एक मुख्य वृहदान्त्र-धमनी को सुरक्षित रखा जाता है; परिसरी (marginal) धमनी को सावधानी से बचाया जाता है। इस पाश को उरोस्थिपञ्च अवकाश मे (जिसको व्यवच्छेदन द्वारा इसी समय मे बनाया गया है) होकर ग्रीवा मे

पहुँचाया जाता है। ग्रासप्रणाल को ग्रीवा से पृथक् करके विभाजित कर देते हैं। निम्न प्रान्त को सीवन लगाकर बन्द कर दिया जाता है और वक्ष ही में एक अधनलिका या थैली के रूप में छोड़ दिया जाता है। तत्पश्चात् ग्रामप्रणाल के ऊर्ध्व प्रान्त का (upper end) मध्यान्त्र या वृहदान्त्र-पात्र से छोर-सम्मिलन (end to end) या छोर-पार्श्व सम्मिलन (end to-side anastomosis) किया जाता है और मध्यान्त्र या वृहदान्त्र पात्र के निम्न प्रान्त को आमाशय में आरोपित किया जाता है। (चित्र 232) कुछ सर्जन आमाशय को बीच में ही छोड़कर, ग्रामप्रणाल को सीधा मध्यान्त्र (oesophago-jejuno plasty) से जोड़ देते हैं। बालको में ऐसा नहीं करना चाहिए। आमाशय को छोड़ देने में वे पोषण का स्वागीकरण नहीं कर पाते जिससे उनकी वृद्धि नहीं होती।

विपुटी, अपवर्त (Diverticula)

ग्रासप्रणाल में विपुटिया असाधारण है। वे पेशीकचुक के दुर्बल स्थानों द्वारा निकली हुई श्लेष्मिक कला की हिनिया होती हैं। दो प्रकारों का वर्णन किया गया है। ग्रासप्रणाल के भीतर दाब बढ़ने से उत्पन्न नोदन (pulsion)-विपुटिया; और कर्षण (traction)-विपुटिया, जो ग्रासप्रणाल की भित्तियों के आसजनों द्वारा कर्षण से उत्पन्न होती है।

नोदन-विपुटी का सबसे उत्तम उदाहरण वह है जिसको ग्रीवा की ग्रसनी थैली (Pharyngeal pouch) कहा जाता है। यह प्रायः अधिक आयु वालों में होती है। निगरण की क्रियाविधि के विकृत हो जाने से और निम्न संकीर्णिका पेशी (inferior constrictor) के ऊर्ध्वतम वृत्ताकार तंतुओं और निम्नतम तिर्यक तंतुओं के बीच में, ग्रासप्रणाल की भित्ति में एक त्रिकोणाकार क्षेत्र की दुर्बलता के कारण, श्लेष्मिक कला इस दुर्बल अवकाश द्वारा बाहर को उभर आती है। धीरे-धीरे उभार बढ़ता जाता है जो अन्त में विपुटी बन जाता है। ज्यों-ज्यों विपुटी बढ़ती है त्यों-त्यों उसका मुख भी बड़ा होता जाता है और अन्त को ग्रसनी की अवकाशिका के सम्मुख आ जाता है तथा ग्रासप्रणाल द्वारा एक ओर को विस्थापित हो जाता है। रोगी का निगरण-कष्ट (dysphagia) बढ़ता जाता है। ग्रीवा में, प्रायः बायी ओर कुछ भी खाने के पश्चात् एक पिण्ड दीखने लगता है और खाये हुए आहार को ग्रासप्रणाल में भेजने के लिए उसको दवाना पड़ता है।

शल्य चिकित्सा (surgical treatment)

ग्रीवा मे वाम ओर छेदन करके विपुटी को अनावृत किया जाता है और व्यवच्छेदन द्वारा अन्य सरचनाओ से उसको पृथक् करके उसका पूर्ण उच्छेदन



चित्र 233—वेरियम निगरण से जठरागम अगिथिलता (achalasia cardia) के कारण अतिवर्धित ग्रासप्रणाल का विस्फार (hyertrophied and dilated) दिखाई दे रहा है

कर दिया जाता है। उसके पश्चात् ग्रास-प्रणाल मे विपुटी के मुख को दो स्तरों मे सीवन लगा कर बन्द किया जाता है।

अभिहृद्-जठर-आशिथिलन (achalasia cardia) अथवा अभिहृद्-जठर-आकर्ष (cardiospasm)

यह वृहदान्त्र के हिर्शस्प्रुग (Hirshschsprung) रोग के समान है। 20

और 30 वर्ष के बीच की अतिभावुक स्त्रियों में यह रोग अधिक होता है और रोग पर भी मानसिक प्रभाव बहुत होता है। रोगियों को आहार के निगलने में कष्ट होता है जो निरन्तर बढ़ता रहता है। आहार ग्रासप्रणाल के निम्न भाग में अटकता-सा प्रतीत होता है और तरल वस्तुओं को ठोस वस्तुओं की अपेक्षा निगलना और भी कठिन होता है। अन्त में ग्रासप्रणाल बहुत विस्फारित हो जाता है, उसकी अतिवृद्धि (hypertrophy) होती है और वह कुटिल (tortus) हो जाता है (चित्र 233)।

रोगियों को दुर्गन्धित (आहार) प्रत्यावहन होता रहता है और कभी-कभी उसके श्वसनी में चले जाने से फुफ्फुसीय उपद्रव उत्पन्न हो जाते हैं। बेरियम को खिलाकर एक्सरे-चित्र लेने पर मध्यच्छदिका में ग्रासप्रणालद्वार (oesophageal hiatus) तक विस्फार सीमित दीखता है, औदरिक ग्रासप्रणाल प्रसामान्य होता है।

हेतुकी—इस दशा का कारण अज्ञात है। अनुकंपी और परानुकंपी तंत्रों की क्रियाओं का असन्तुलन उमका कारण कहा गया है, यद्यपि उमके कोई प्रमाण नहीं हैं, ग्रासप्रणाल के वृत्ताकार पेशीतन्तुओं का आकर्षण भी कारण बताया गया है। कुछ का अनुमान है कि ग्रासप्रणाल की भित्ति में कुछ जालिकाओं का अजनन (agenesis) इसका कारण है।

चिकित्सा—कुछ रोगियों को ग्रासप्रणाल का बूजियों (bougies) से विस्फारण करने में लाभ होता है, विशेषकर पारदर्भरी रबड़ की नलियों द्वारा विस्फारण से। किन्तु अधिकतर रोगियों में शस्त्रकर्म करना होता है। शस्त्रकर्मविधि, जिससे सबसे अधिक लाभ होता है अति सरल है—ग्रासप्रणाल के अधःप्रान्त के अतिवर्धित पेशीतन्तुओं का छेदन, (पेशीछेदन myotomy), जिसका कितने ही वर्ष पूर्व हेलर ने वर्णन किया था। ग्रासप्रणाल के अधःप्रान्त को मध्यच्छदिका से दो इंच ऊपर और एक इंच नीचे तक पृथक् करके उसके दोनों पेशीस्तरों में लम्बा; रेखाकार छेदन इतना गहरा किया जाता है कि छेदन द्वारा श्लेष्मिककला उभर आती है और बाहर को निकलने लगती है (वह काटी नहीं जाती)। इससे सतोपजनक रोगशमन होता है।

कार्सिनोमा

ग्रासप्रणाल का यह सबसे भयकर रोग है और दुर्भाग्य से वह हमारे देश में बहुत होता है। वह ग्रासप्रणाल के ऊर्ध्व, मध्य और निम्न तृतीयांशों में कहीं भी हो सकता है। किन्तु सबसे अधिक मध्य तृतीयांश में और उसके पश्चात्

निम्न तृतीयांश में होता है। कार्सिनोमा शल्की उपकलावृद्ध प्रकार का होता है। किन्तु बहुत नीचे के भाग में वह स्तम्भाकार कोशिकाकृत एडिनोकार्सिनोमा हो सकता है। प्रायः ये एडिनोकार्सिनोमा आमाशय के अभिहृद्-प्रान्त से यहां फैलते हैं।

लक्षण और चिह्न—45 वर्ष से ऊपर के वय वालों में यह रोग होता है। निगरण-कष्ट (dysphagia) उसका सबसे प्रमुख लक्षण है। प्रथम साधारण कष्ट होता है और रोगी को ग्रास आहारमार्ग में कहीं अटकता प्रतीत होता है जो कुछ घूट जल पीने से नीचे चला जाता है। किन्तु निगरण-कष्ट बढ़ता जाता है।

दुर्भाग्य से, प्रथम लक्षण प्रकट होने के 6-12 मास पश्चात् रोगी चिकित्सा के लिए आता है; तब तक अर्बुद ग्रासप्रणाल की भित्ति में दूरतक फैल चुकता है और भित्ति के बाहर की संरचनाओं को भी आक्रान्त कर देता है। इसी कारण अर्बुदोच्छेदन के परिणाम सतोपजनक नहीं होते।

वेरियम को खिलाने पर लिए हुए एकसरे-चित्र में अवरोध का स्थान दीखता है और अभिलक्षक मूषकपुच्छ-आकृति (rat tailing appearance) वेरियमरोध के स्थान पर दिखाई देती है। इसका कारण असम, व्रणयुक्त, अर्बुदाक्रान्त, विक्षति होती है।


कार्सिनोमा को यूसोफेगोस्कोप से भी देखा जा सकता है और उसके द्वारा अर्बुद के अंश को काट कर उसकी जीवोत्परीक्षा से निदान की पुष्टि की जा सकती है।

अर्बुद भित्ति में अन्तःसंचरित होकर ऊपर की ओर, नीचे की ओर, और चारों ओर के ऊतकों में भी फैलता है। वह लसीका-वाहिकाओं द्वारा भी प्रादेशिक लसीका-पर्वों में प्रसार करता है, किन्तु रक्त-प्रवाह द्वारा बहुत कम फैलता है।

चिकित्सा—सर्वोत्तम चिकित्सा ग्रासप्रणाल का उच्छेदन और प्रणाल का पुनर्निर्माण है जिसको आमाशय को वक्ष में खींच कर और ग्रासप्रणाल-जठर- (oesophago-gastric anastomosis) सम्मिलन द्वारा सम्पन्न किया जाता है। शस्त्रकर्म अयोग्य रोगियों को, जिनमें अर्बुद की स्थिति के कारण अथवा रोग के अतिविस्तृत हो जाने से शस्त्रकर्म नहीं हो सकता, एकसरे-किरणन का परामर्श दिया जाता है।

निम्न तृतीयांश ग्रासप्रणाल के कार्सिनोमा के लिए वाम वक्षगुहा को खोलकर ग्रासप्रणाल को महाधमनी की चाप तक चालित (mobilised)

किया जाता है। मध्यच्छदिका का विभाजन करके स्थलान्तरणों के लिए यकृत की परीक्षा की जाती है। और तब वाम जठर (left gastric), वाम जठर-वपा (left gastro-epiploic), लघु जठर (short gastric) और दक्षिण जठर-वपा धमनी की अनेक वपा (omental) शाखाओं को विभक्त करके आमाशय को चांगित करना होता है; आमाशय में केवल दक्षिण जठर-वपा और दक्षिण जठर धमनिया रह जाती हैं। तब आमाशय को वक्ष में ले जाया जाता है। ग्रासप्रणाल को अर्बुद की परिस्पर्शनीय सीमा के दो इंच ऊपर और आमाशय को अमिहृद् भाग



चित्र 234—ग्रासप्रणाल के कार्सिनोमा के, वेरियमनिग्रण के पश्चात् लिये चित्र में प्ररूपी भरण-अपूर्णताये दीख रही है।

(cardia) के नीचे विभक्त किया जाता है। अर्बुद को निकाल देते हैं और तब ग्रासप्रणाल-जठर-सम्मिलन करने से नालका का सातत्य फिर से स्थापित करते

है। मध्यच्चदिका को आमाशय के पास सी दिया जाता है। यदि यकृत और उदर ग्रन्थियो मे विस्तृत स्थलान्तरण हो चुका है तो शस्त्रकर्म रोक दिया जाता है। यदि स्थलान्तरण अल्प हो और अन्य भाँति से रोगी शस्त्रकर्म के योग्य हो तो उच्छेदन और सम्मिलन करना चाहिये, उससे रोगी, जब तक जीवित रहेगा, खा पी सकेगा।

मध्य या ऊर्ध्व तृतीयांश ग्रासप्रणाल के कार्सिनोमा मे शस्त्रकर्म बाँई ओर से किया जाता है और महाधमनी का चालन भी करते है। किन्तु बहुत से सर्जन दक्षिण ओर से शस्त्रकर्म करना पसन्द करते है क्योंकि वाम ओर से महाधमनी-चाप का विधान कठिन होता है।

दक्षिण ओर से शस्त्रकर्म करने पर प्रथम उदर को खोला जाता है और स्थलान्तरणो की परीक्षा की जाती है। उनके न होने पर उपर्युक्तानुसार आमाशय को चालित किया जाता है और मध्यच्छदिका के दक्षिण पाद का आशिक विभाग करके ग्रासप्रणाल के छिद्र को चौड़ाया जाता है। तब पाचवी या छठी पशुका-शैया द्वारा वक्ष का पार्श्विक वक्षछेदन (lateral thoracotomy) करके वक्ष को खोला जाता है। तापश्चात् अयुग्मी गिरा को दो बँधनो (ligatures) के बीच विभक्त करने के पश्चात् मध्यस्थानिक प्लूरा मे छेदन लगा कर समस्त उरो ग्रासप्रणाल को स्पष्ट किया जाता है और अर्बुद का उच्छेदन, उपर्युक्तानुसार, करके ग्रास प्रणाल-जठर-सम्मिलन कर देते है।

अतिवोल्टता (high voltage) एक्सरे-चिकित्सा शस्त्रकर्मातीत रोगियो मे विशेष लाभदायक पाई गई है और प्रथम बार देखने पर जो रोगी शस्त्रकर्म की अवस्था को पार करचुके मालूम हो उनको ऐसी चिकित्सा का एक बार लाभ उठाने का अवसर देना चाहिए। जहा सर्जन शस्त्रकर्म करके अर्बुद का अनावरण कर चुकने के पश्चात् अर्बुद को उच्छेदन योग्य न पाये, वहाँ उसके अर्बुद के ऊपरी और नीचे के प्रान्तो पर चाँदी के क्लिप लगाकर वक्ष को बन्द कर दे, जिससे एक्सरे-चिकित्सक को जिस क्षेत्र का एक्सरे-किरणन करना है, उसको जानने मे सहायता मिले।

रोग के अस्थायी शमन के लिए नम्य, गम-ईलास्टिक बूजियो द्वारा, यूसोफैंगो-स्कोप से देखकर, ग्रासप्रणाल का विस्फार और अर्बुद द्वारा मार्ग बनाने के लिए उसमे होकर धातु के या गमईलास्टिक केथिटर को प्रविष्ट करके वही छोड़ दिया जाता है जिससे रोगी को आहार दिया जा सके। ये विधियाँ भयरहित नही है; विस्फारण के उद्योग के समय ग्रासप्रणाल का केथिटर से सहज ही मे वेधन (perforation) हो सकता है जिससे मध्यस्थानिका-शोथ (mediastinitis) और एम्पायीमा उपद्रव उत्पन्न हो सकते है। रेडियम का भी प्रयोग किया गया

है और शस्त्रकर्म में अनुच्छेदीय (unresectable) अर्बुदों के मिलने पर उनमें रेडोन बीज (radon seeds) अरोपित किये गये हैं। रोग के बहुत बढ़ जाने पर तथा जिन रोगियों की दशा दीर्घकालिक क्षुधार्तता से हीन हो चुकी है उनमें जठरछिद्रीकरण आवश्यक हो सकता है जिससे रोगी को आहार दिया जा सके।

प्राक्ज्ञान—अधोतृतीयाश के अर्बुदों में, जिनका शीघ्र ही निदान तथा उच्छेदन कर दिया गया है, 25 प्रतिशत रोगी 5 वर्ष का आरोग्य लाभ प्राप्त करते हैं (शस्त्रकर्म पश्चात् 5 वर्ष तक जीवित रह सकते हैं)। मध्यतृतीयाश और ऊर्ध्व तृतीयाश के अर्बुदों का प्राक्ज्ञान अत्यन्त प्रतिकूल है और अनेक विद्वान उनके लिए एक्सरे-चिकित्सा द्वारा शमन का परामर्श देते हैं।

हृदय, परिहृद् और रक्तवाहिकायें (Heart, Pericardium and Blood Vessels)

पी० के० सेन

हृदय

विषयप्रवेश

द्वितीय विश्व महासंग्राम के पश्चात्काल में हृदय-सम्बन्धी सर्जरी की आश्चर्यजनक प्रगति इस युग की चिकित्सासवधी एक बृहत् विशेषता कही जा सकती है। इससे पूर्व हृदय सर्जन की छुरिका से पूर्णतया सुरक्षित रखा था, किन्तु द्वितीय महासंग्राम के पश्चात् सर्जरी के इस क्षेत्र में बड़े महत्त्व के अन्वेषणों ने समस्त हृद्रोग-चिकित्सा में सर्जरी के लिये एक विशेष स्थान बना दिया।

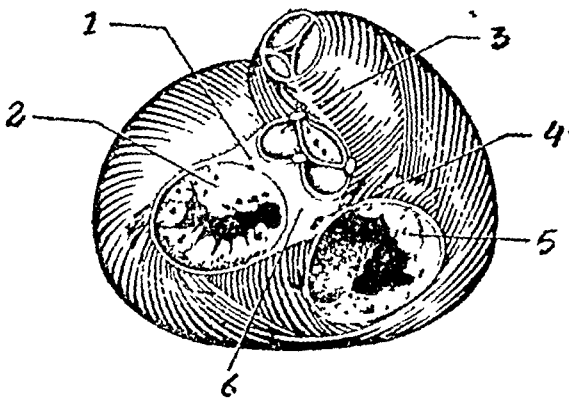
हृदय की सर्जरी की प्रगति में, और हृदय के रोगों में सर्जरी कहा तक उपयोगी हो सकती है, इसको ठीक समझने के लिये अनेक नई नैदानिक विधियों का आविष्कार किया गया है और कार्यात्मक दृष्टि से हृदय की रचना प्रसामान्य और वैकृत, दोनों का अध्ययन हुआ है।

रचना

वास्तव में हृदय एक पंप है जो रक्त को केवल एक दिशा में भेजता है— अर्थात् हृदय आगे की ओर दो मार्गों में रक्त को भेजता है, जिनको लघु या

फुफ्फुसीय रक्त-परिसंचरण (pulmonary or lesser circulation) और वृहत्, या सार्वदैहिक (greater or systemic circulation) परिसंचरण कहा जाता है; हृदय को इन दोनों का इस प्रकार सतुलन करना पड़ता है कि रक्त का प्रवाह अग्र ओर जारी रहे। दोनों मार्गों में अग्रप्रवाह की गतिदर (rate of flow) बनाये रखने में कई कारण भाग लेते हैं। निलय (ventricle) का सकोच, जिसके तन्तु उसकी कार्यक्षमता को संपूर्ण करने के लिये अद्भुत प्रकार से विन्यस्त (arranged) है, रक्त को आगे को प्रवाहित करने वाला बल प्रदान करता है। हृदय की कपाटिकाओं की रचना और भी जटिल है। अर्धचन्द्र कपाटिकाओं और अलिन्द-निलयी कपाटिकाओं की रचना उनके कार्य के अनुसार भिन्न है। अलिन्दनिलयी कपाटिकायें अकुरक पेजी (papillary muscle) और कडरारज्जुओं (cordae tendinae) द्वारा नियन्त्रित होती हैं जिससे निलयों के भर जाने पर रक्त-अलिन्द में नहीं जा सकता।

हृदय की पेजी एक तान्त्व ढाँचे पर लगी हुई है जिसपर अलिन्द-निलयी कपाटिकायें और अन्तर्गम (inlet) और वहर्गम (outlet) वाहिकावलय (vascular rings) भी लगे रहते हैं (चित्र 235)। अलिन्द-निलय कपाटिकायें केवल रक्त के अग्र ओर प्रवाह ही में भाग नहीं लेती, वे निलयों में रक्त पहुँचाने वाले कोष्ठों (अलिन्दों) के द्वारों का भी काम करती हैं जिनमें रक्त भरता रहता है।



चित्र 235—हृदय की पेशी-तान्त्व संरचना (musculo-fibrous structure) और उसकी कपाटिकाओं की आपेक्षिक स्थिति का एक आरेख।

विकृति

हृद्रोगों की विस्तृत विकृति की व्याख्या इस पुस्तक के क्षेत्र के बाहर है। उसके लिये विद्यार्थी को किसी हृद्रोग की अथवा कायचिकित्सा की पुस्तक का अध्ययन करना चाहिये। तो भी, हृदय-सर्जरी की दृष्टि से यह कहा जा सकता है कि हृद्रोग वह है जो हृदय के पम्प की मोटर, अर्थात् हृत्पेशी (myocardium) और कपाटिकाओ (valves) में विकार उत्पन्न कर दे, जिसमें रक्तप्रवाह में अवरोध, अनियमितता या अपसामान्यता आ जाय। कपाटिका की सकीर्णता (stenosis) एक प्रकार का अवरोध है जिससे कपाटिकीय प्रत्यावहन (valvular regurgitation) होने के कारण रक्त विपरीत दशा में प्रवाहित होता है और रक्त के अग्र ओर प्रवाह में बाधा होती है तथा निकटस्थ ओर प्रतिरोध (resistance) और दाब (pressure) उत्पन्न होती है। अन्य विकृतिया (अधिकतर जन्मजात) रक्त के अपसामान्य मार्गों से सम्बन्धित हैं, वे हृदय के भीतर हो या बाहर, तथा कपाटिका विकृतियों के सहित हो या उनके बिना हो। प्राय विकृति सब कारणों से उत्पन्न विकृतियों का मिश्रण होती है। अवरोध केवल रक्त के बाहर निकलने के क्षेत्र में ही नहीं होता, किन्तु समस्त परिसंचरण-क्षेत्र में हो सकता है [अन्तर्वाह (inflow) में, जैसे सकीर्णक परिहृद्शोथ में, या वहिर्वाह में, जैसे फुफ्फुसी हृदय (cor pulmonale) में]।

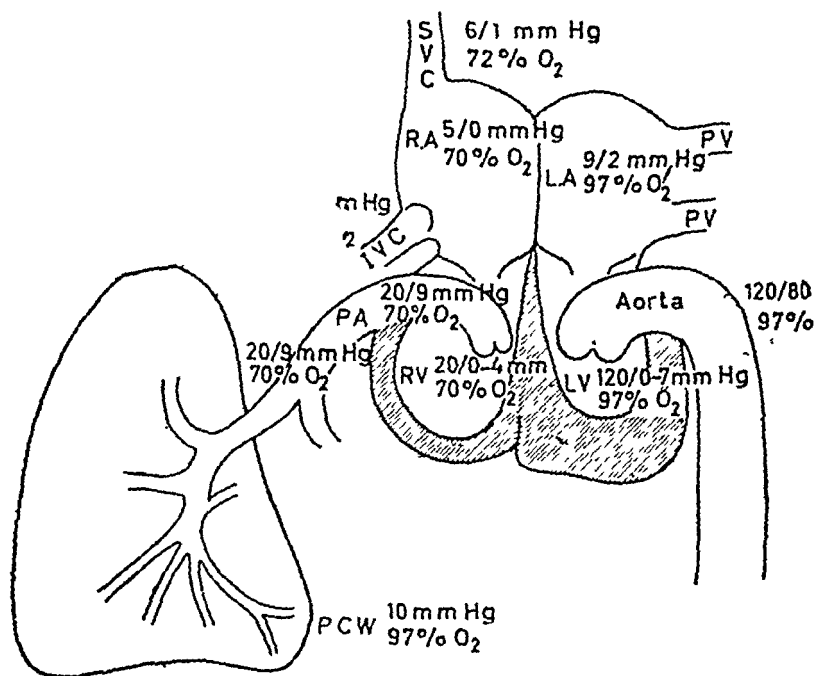
विशेष अन्वेषण

हृद्रोगों की ठीक-ठीक रचनात्मक निदान की आवश्यकता से गत कुछ वर्षों में विशेष अन्वेषणों की विधियों का अनुसंधान किया गया है। इनमें सबसे मुख्य एक्सरे-चित्रण में हुआ है। मानक प्रविधियों, जैसे प्रतिदीप्ति दर्शन (fluoroscopy), टेलीरेडियोग्राफी (7 फुट की दूरी से एक्सरे-चित्रण, जिससे किरणों के समानान्तर होने के कारण हृदय की प्राकृतिक माप की छाया बनती है) तथा काइमोग्राफी (जो हृदय की धाराओं—borders—की गति को मापती है), के अतिरिक्त अत्यन्त महत्त्व का बाहिकाहृद्-चित्रण (angiocardio-graphy) का अनुसंधान है।

बाहिकाहृद्-चित्रण (angiocardio-graphy)—इसकी प्रविधि अन्तःशिराय (intravenous) या प्रत्यक्ष (direct) हो सकती है। एक कार्वनिक आयोडीन-युक्त एक्सरे-अपार्य वस्तु, जैसे यूरोपेक (uropaque) को बाहिका-बोलस (vascular bolus) के रूप में एक इन्जेक्शन सिरिंज से द्रुतगति से प्रविष्ट

किया जाता है और इस एक्सरे-अपार्य वोलस के हृत्कोष्ठो द्वारा मार्ग का अनुसरण एक एक्सरे कैमरे से किया जाता है जिसमे एक्सरे फिल्मो का बडी द्रुत गति से अनावरण (exposure) का प्रबन्ध रहता है। अतएव हृत्-चक्र (cardiac cycle) की भिन्न-भिन्न अवस्थाओ मे हृदय के कोष्ठों और बडी वाहिकाओ का दर्शन हो जाता है जिससे हृदय की रचना और उसके कार्य का पता चलता है। प्रत्यक्ष वाहिका-हृत्चित्रण मे बाहर से या तो एक हृत्कोष्ठ का या किसी बृहत् वाहिका का वेधन करके उसमे अपार्य वस्तु प्रविष्ट की जाती है। साधारणतया यह अध्युरोभगिका (suprasternal notch) या वक्षभित्ति द्वारा किया जाता है।

हृदय मे केथिटर-प्रवेशन (cardiac catheterization)—एक वारीक एक्सरे-अपार्य केथिटर को उपयुक्त शिरा, [प्रतिकफोणि (antecubital) शिरा, अध-शाखा शिरा (saphenous v.) और्वी शिरा और कभी-कभी ग्रीवा शिरा (jugular v.)], द्वारा प्रतिदीप्तिपट (fluoroscopic screen) पर देखकर उसकी गति का नियन्त्रण करते हुए, हृदय मे पहुँचाया जाता है। भिन्न-भिन्न कोष्ठों और वाहिकाओ से गैसो के विश्लेषण के लिये प्रतिदर्श (samples)



चित्र 236—हृद्-केथिटर अकों (data) का औसत मूल्य।

एकत्र किये जाते हैं और वहा की दावो को केथिटर द्वारा एक मुगाही (sensitive) विद्युतदावमापी (electromanometer) से मापा जाता है (चित्र 236)। इस प्रकार प्राप्त आंकड़ो या उपात्तो (data) से अपसामान्यताओ, अवरोध, पार्श्वपथ (shunts) और विकारो का निदान किया जाता है। हृत्कोष्ठो को दृष्टिगत (visualisation) करने के लिये केथिटर द्वारा उनमें एक्सरे-अपार्य आयोडीनयुक्त रजक को प्रविष्ट कर सकते हैं। यह वरणात्मक वाहिकाहृद्-चित्रण (selective angiocardiology) कहा जाता है।

हृदय का विराम (Cardiac Arrest)

अकस्मात् हृद्-विराम एक ऐसा उपद्रव है जो 1000 मे से लगभग 1 रोगी मे शस्त्रकर्म मेज पर होता है। उसका कारण स्पष्ट नहीं होता, किन्तु कुछ सुविदित कारण अनाक्सिता (anoxia), हृत्पेशी रोग, जैवविष और विषैली औषधियां, रक्त परिसंचार का अकस्मात् घट जाना, जैसा गभीर स्तब्धता मे होता है, या तीव्र फुफ्फुसी अन्तःशल्य (pulmonary embolus) हैं।

कार्यात्मक दृष्टि से हृद्-विराम दो प्रकार का होता है। निलय की हृत्पेशी पूर्ण अप्रकुचन (asystole) की अवस्था मे रह जाय, या वह तन्तु-विकपन (fibrillation) की दशा मे हो। तन्तुविकम्पन का परिणाम यह होता है कि हृदय का रक्त को पंप करने का काम बन्द हो जाता है। यद्यपि हृत्पेशी के तन्तु कुछ सकोच करते हैं, जिसकी समता थैले मे भरे कृमियों से दी गई है, किन्तु सम्पूर्ण फल यही होता है जैसे हृदय रुक गया हो। वाह्य आकृति और नैदानिक लक्षण वसे ही होते हैं। नाड़ी अकस्मात् बन्द हो जाती है, वर्णहीनता हो जाती है, हृद्-ध्वनि न प्रतीत होती है, न सुनाई पडती है और रक्तदाव मापी भी नहीं जा सकती। नेत्र के तारे सामान्य हों या विस्फारित हो।

चिकित्सा

हृद्-विराम मे समय अत्यन्त महत्त्व का है। रक्त-परिसंचार की पुनरावृत्ति अत्यल्प समय मे, चार मिनट मे, हो जानी चाहिये। इससे अधिक समय मे आक्सिजन के अभाव से मस्तिष्क की अमुधार्य क्षति हो जाती है।

औषधि द्वारा चिकित्सा—यह मुख्यतया ऐंङ्गिनेलीन, 20,000 मे 1, अन्त-हृद्-इंजेक्शन, अन्तर्धमनी-रक्ताधान (interarterial transfusion) द्वारा धमनी-रक्तसंचार मे दाव उत्पन्न करने और किसी कृत्रिम गतिकारक (pace-

maker) से हृदय की तन्त्रिकापेशी-यन्त्रावलि (neuromuscular mechanism) के उद्दीपन द्वारा की जाती है। किन्तु इस प्रकार की चिकित्सा के परिणाम उत्साहवर्धक नहीं हुए हैं और उसके द्वारा आरोग्यलाभ की संख्या अतिन्यून है।

शल्य चिकित्सा—सबसे अधिक आशाजनक होती है; उसमें वक्षगुहा को तत्काल खोलकर, हाथ से हृदय का क्रमवद्ध (ताल या लयवद्ध, rhythmic) सम्पीडन किया जाता है जिससे रक्त संचार का वेग उत्पन्न होकर मस्तिष्क को इतना रक्त मिल जाय कि मस्तिष्क की असुधार्य क्षति न होने पावे। शस्त्रकर्म के समय विपैले सवेदनाहर पदार्थों और अनाक्सीयता से हृदयविराम सबसे अधिक होता है। इस कारण हृदयविराम की चिकित्सा की पूर्ण सज्जा या आयोजन सदा आपरेगन थियेटर में तैयार रहने चाहिये। साथ में आपरेशन थियेटर के प्रत्येक कर्मचारियों को उस आपद्-समय जो काम करना होगा उसका अभ्यास कराते रहना चाहिये। उनकी समय-समयपर हृदय-विराम की चिकित्सा सम्बन्धी ड्रिल कराते रहना उचित है।

हृदय-विराम का तत्काल निदान सफलता की कुजी है। अकस्मात् पीत-वर्णता, नाडीस्पन्दन और रक्तदाब की अनुपस्थिति तथा हृदयध्वनि के न सुनाई देने से इसका निर्णय किया जा सकता है। जहाँ विद्युत्-हृद्-लेखन (electrocardiogram) चल रहा हो, जैसे हृदय के शस्त्रकर्मों में, वहाँ रेखाओं की अनुपस्थिति से या निलयतन्तु-विकपन उत्पन्न होने से निदान स्पष्ट हो जाता है।

निदान निश्चित होते ही चौथे पर्शुकान्तराल में अन्तरापर्शुक छेदन लगाकर हृदय का तत्काल अनावरण किया जाता है। यदि इससे पूर्ण अनावरण नहीं होता तो चौथी पाचवी पर्शुक-उपास्थियों को विभक्त कर दिया जाता है और शीघ्र ही हाथ को प्रविष्ट करके अगुष्ठ और चारो अगुलियों के बीच पकड़ कर हृदय का, विशेषकर वाम निलय का, इतना सम्पीडन, प्रति मिनट 80 बार, किया जाता है कि उससे कैरोटिड धमनियों में नाड़ी-स्पन्दन प्रतीत होने लगे। उसको जारी रखा जाता है। सवेदनाहारक (anaesthetist) अपनी अगुलियों को ग्रीवा में कैरोटिड धमनियों पर रखता है। और श्वासप्रणाल में नलिका-प्रवेशन (intubation) करता है, यदि पहिले ही उसमें अन्त श्वासप्रणालनली (intratracheal tube) नहीं लगा दी गई है। 100 प्रतिशत आक्सीजन द्वारा धनात्मक सवातन (positive ventilation) रखा जाता है। साथ ही रक्त-दाब-वर्धक (pressor) औषधियों (जैसे नोरवड्रिनेलिन) को अन्त शिरीय

मार्ग द्वा । विन्दुक विधि (drip-method) से देना प्रारम्भ किया जाता है । यदि रक्तहानि अधिक हुई है तो रक्ताधान (blood transfusion) आवश्यक हो सकता है ।

जब हृदय की क्रिया फिर से प्रारम्भ हो जाती है और नाडी ग्रीवा में भली-भाँति प्रतीत होने लगती है तो घाव में जिन स्थानों से रक्त निकल रहा है उनको बन्द किया जाता है और वक्षस्थल को स्तरों में सीवन करके बन्द कर देते हैं तथा प्लूरा गुहा में एक निर्हरण नलिका को रखकर उसके भीतर, जलाभेद्य करके, डुबो दिया जाता है (under water seal) ।

यदि निलय का अप्रकुचन न होकर तन्तु विकम्पन होता है, तो अल्पस्थायी 1/10 सेकेंड के विद्युत् प्रघात (electric shocks), विणेष विद्युत्-अवरोधी (insulated) इलेक्ट्रोडो द्वारा, लगाये जाते हैं और विद्युत्-धारा की वोल्टता 80 से 220 तक रखी जाती है । एड्रिनेलीन 20,000 में 1 की, 1-5 मिलि. की मात्रा का अन्तर्हृद्-इन्जेक्शन दक्षिण या वाम निलय में दिया जा सकता है और हृदय की मालिश करके उसकी तान बढ़ाने के पश्चात् विद्युत् प्रघातो का उपयोग किया जाता है । समस्त प्रक्रिया के समय में फुफ्फुस का पर्याप्त संवातन और उपयुक्त रक्तदाव बनाये रखना बहुत आवश्यक है । साधारणतया 110 वोल्ट के एक या दो प्रघात हृदय की लय को फिर से ठीक कर देने को पर्याप्त होते हैं, किन्तु कभी-कभी इससे भी अधिक वोल्टता के कई प्रघात आवश्यक होते हैं ।

प्राक्ज्ञान

हृदय के विराम के पश्चात् जितना शीघ्र उपर्युक्त चिकित्सा प्रारम्भ की जाएगी उतना ही पुनर्जीवन-प्राप्ति का अवसर अधिक होगा । यदि विराम होने के 3 मिनट के भीतर हृदय का हाथ से सपीडन हो जाता है तो, हृत्पेशी के रोगग्रस्त न होने पर, प्रायः हृदय की उत्तम क्रिया होने लगती है । तो भी मस्तिष्क रक्तसंचार के पुनः प्रारम्भ होने से पूर्व मस्तिष्क को कितनी क्षति पहुँची है, इसपर जीवन निर्भर करता है । इस तथ्य का ज्ञान और तत्काल चिकित्सा का आयोजन हृदय के पुनर्जीवन के लिये आवश्यक है । यह बता देना आवश्यक है कि यह प्रक्रिया एक नवशिक्षित (अकुशल) सर्जन भी कर सकता है; जो सर्जरी का अभ्यस्त नहीं है वह भी इसको करने में समर्थ होता है । कई ऐसे उल्लेख पाये जाते हैं जहाँ सवेदनाहारक और गृह-चिकित्सको (house physicians) ने यह प्रक्रिया करके रोगी की जीवनरक्षा की है ।

जन्मजात हृदयरोग (Congenital heart disease)

जन्मजात हृद्रोग दो प्रकार का होता है, अश्यावी (acyanotic) और श्यावी (cyanotic)। यह वर्गीकरण केवल नैदानिक है, किन्तु प्रयोगात्मक दृष्टि से उपयोगी है। अश्यावी वर्ग में कई दशाओं के लिये शल्य चिकित्सा अब मान्य हो गई है। इनमें विशेष महत्त्व की खुली हुई धमनी-वाहिनी है।

खुली हुई धमनी-वाहिनी (patent ductus arteriosus)

धमनीवाहिनी (बोटाली वाहिनी, ductus Botalli) अन्तर्गर्भाणयी जीवन में खुली रहती है और उसके द्वारा दक्षिण अलिन्द से आये हुए रक्त का अधिकतर भाग अवरोही महाधमनी में होकर दैहिक रक्त-परिमचर में चला जाता है, वह फुफ्फुस में नहीं जाता। उस समय फुफ्फुस अविस्तृत रहते हैं, वे श्वसनक्रिया नहीं करते। अतएव उनमें वायु संचार न होने से वे विस्तृत भी नहीं होते। श्वसनक्रिया केवल मातृअपरा (maternal placenta) द्वारा होती है। इस कारण दक्षिण निलय के रक्त का धमनीवाहिनी द्वारा अवरोही महाधमनी में चला जाना आवश्यक होता है। जन्म के पश्चात् श्वसनकार्य प्रारम्भ होने पर फुफ्फुस फैल जाते हैं और फुफ्फुसवाहिका-प्रतिरोध (pulmonary vascular resistance) परिमरीय (peripheral) वाहिका प्रतिरोध से भी कम होता है। इससे रक्त अपने प्रसामान्य मार्गों से जाने लगता है और धमनीवाहिका द्वारा जाने वाले रक्त की मात्रा घटती जाती है और अन्त में उधर से रक्त जाना बन्द हो जाता है। प्रायः जन्म के पश्चात् एक सप्ताह के भीतर धमनीवाहिनी बन्द हो जाती है।

जन्म के पश्चात् धमनीवाहिनी के लोप के प्रक्रम का अभी तक ठीक-ठीक ज्ञान नहीं है। किन्तु कुछ में उसका लोप नहीं होता, वह खुली रह जाती है और फुफ्फुसीय तथा दैहिक रक्तपरिसंचारों के बीच पार्श्वपथ (shunt) की भाँति काम करती है। प्रारम्भ में इस पार्श्व या लघुपथ द्वारा रक्त प्रवाह वाम से दक्षिण ओर को होता है क्योंकि दैहिक क्षेत्र में फुफ्फुसीय धमनी की अपेक्षा चार या पाँच गुणा अधिक प्रतिरोध होता है। इससे फुफ्फुस की वाहिकाओं में परिवर्तन होने लगते हैं। उनके अन्तःकचुक (intima) और मध्यकचुक (middle coat) मोटे हो जाते हैं और अन्त को वाहिकायें लुप्त हो जाती हैं जिसके परिणामस्वरूप फुफ्फुसीय प्रतिरोध बढ़ता है, प्रथम वह दैहिक प्रति-

रोध के बराबर होता है और फिर उससे भी बढ़ जाता है जिससे लघुपथ दक्षिण से वाम को काम करने लगता है और परिसरीय श्यावता उत्पन्न होती है। उसके द्वारा जाने वाले रक्त की मात्रा बढ़ती जाती है, 1 से 8 लिटर प्रतिमिनट तक रक्त खुली धमनीवाहिनी द्वारा दक्षिण से वाम ओर को प्रवाहित हो सकता है, साधारणतया 1-4 मि० लि० तक पार्श्वपथ से जाता है।

उपद्रव और लक्षण तथा चिह्न

खुली हुई (patent) धमनी वाहिका के ये उपद्रव होते हैं; फुफ्फुसीय अतिरक्तदाव (pulmonary hypertension), वाम निलय की अतिवृद्धि (left ventricular hypertrophy), अवतीव्र जीवाणुज अन्त-हृद्-शोथ (subacute bacterial endocarditis), धमनीवाहिनी की स्थिति में एन्डोकार्डिटी का बनना और धमनीवाहिनी या पास की महाधमनी का फट जाना—विदरण (rupture)। कुछ समय तक यह दशा लक्षणहीन रह सकती है, किन्तु यदि वाम से दक्षिण का लघुपथ बड़ा है तो बालक के नवयुवक होने तक लक्षण प्रकट हो जाते हैं। प्रायः उपर्युक्त उपद्रवों में से किसी के लक्षण देखने लगते हैं, सबसे अधिक वृद्धि (growth) का रुक जाना, हृदय धडकना (palpitation), शिर चकराना (giddiness), तनिक से श्रम से सास उखड़ना (breathlessness) या ज्वर होते हैं।

निदान

अधिकतर रोगियों में खुली (patent) धमनी वाहिनी का निदान कठिन नहीं होता। अभिलक्षण मर्मर-ध्वनि, जिसकी समता सतत मशीनरी-प्ररूप (machinery type) मर्मर से दी गई है और जिसमें प्रकुचन मर्मर बढ जाती है, 80 से 90 प्रतिशत रोगियों में सुनाई देती है। फुफ्फुसीय अतिरक्तदाव के प्रारम्भ होने पर अभिलक्षक मर्मर बँदल जाती है और कई प्रकार की प्रकुचन मर्मर सुनाई पडने लगता है; कभी-कभी, यद्यपि अत्यन्त विरल वार, कोई मर्मर नहीं होती।

जिन रोगियों में रोग बढ चुका है उसमें वाम निलय की वृद्धि के नैदानिक प्रमाण मिल सकते हैं और एक्मरे द्वारा फुफ्फुसीय धमनी की प्रमुखता और वाम निलय का कुछ विवर्धन (enlargement) दिखाई देता है (चित्र 237)। प्रदीप्ति पट द्वारा परीक्षा पर फुफ्फुसीय वाहिकाओं का विवर्धित स्पन्दन, जिसको द्वार नृत्य (hilar dance) कहा गया है, इस रोग के कितने ही

रोगियों में देखा जाता है। किन्तु वह मुख्यतया फुफ्फुसी धमनी की विस्तृत नाडी-दाब (pulse pressure) पर निर्भर करता है और अन्य दशाओं, अलिन्द या निलय के पटों (septa) के दोषों (defects) आदि में भी उपस्थित मिल सकता है। निदान का निश्चय करने और पार्श्वपथ (shunt) की स्थिति जानने के लिये और भी अन्वेषण, जैसे हृदय में कैथिटर प्रवेशन और वाहिकाचित्रण, कभी-कभी आवश्यक होते हैं। खुली धमनी-वाहिनी की सामान्य स्थिति के पाम वाम फुफ्फुसी धमनी में धमनीकृत अर्थात् धमनीवत् आवसीजन युक्त रक्त मिलना निदान को नियमतः निश्चय कर देता है।



चित्र 237—तीस वर्ष की एक स्त्री का एक्सरेचित्र जिसको खुली धमनीवाहिनी (patent ductus arteriosus) थी। फुफ्फुसी धमनी बहुत प्रमुख है। फुफ्फुस के वाहिकाचिह्न (vascular markings) अतिशयित (exaggerated) है। प्रदीप्तिपटदर्शन (fluoroscopy) पर द्वार या हाइलसी नृत्य (hilar dance) दीखता था।

यह अन्वेषण कुछ ही रोगियों में आवश्यक होता है। कोरीगन प्ररूप (corrigan-type) नाड़ी और विस्तृत नाडीदाव की उपस्थिति प्रायः वाम से दक्षिण ओर जाने वाले वृहत् पार्श्वपथ वाली धमनीवाहिनी में पाई जाती है। फुफ्फुसीय अति रक्तदाव होने पर दक्षिण निलय का भी विवर्धन होने लगता है। ऐसे लघुपथों में से 2 प्रतिशत बहा होते हैं जिसको महाधमनी-फुफ्फुसी गवाक्ष (aortopulmonary window) कहते हैं। वह महाधमनी और फुफ्फुसी धमनी के बीच, जहाँ वे निलयों से निकलती हैं, एक मार्ग या संयोजन है। ऐसे गवाक्ष प्ररूप में कोई लम्बाई नहीं होती है (दोनों के बीच केवल द्वार या छिद्र होता है) जिससे सामान्य प्रकार की धमनी-वाहिनी की अपेक्षा कहीं बड़ा पार्श्वपथ बनता है।

शल्य चिकित्सा

शस्त्रकर्म द्वारा खुलीधमनीवाहिनी को प्रथम रोबर्ट ग्रास (Robert Gross) ने सन् 1938 में सुधारा था और एक 8 वर्ष के बालक में उसका बधन किया था। उस समय से सहस्रो खुली वाहिनियों की शल्यचिकित्सा की गई है जिसमें 1-2 प्रतिशत मृत्यु हुई है। सर्जनों और हृद्रोगी चिकित्सकों में इस बात पर अब मतैक्य है कि खुली धमनीवाहिनियों का निदान हो जाने पर उनको बन्द कर देना चाहिये, जब तक कोई बात उसके विपरीत न हो।

धमनीवाहिनी कब बन्द न की जाय (contraindications)?

(1) यदि धमनीवाहिनी उलटी हो जाय, अर्थात् फुफ्फुसीय अतिरक्तदाव के कारण और विवर्धित फुफ्फुसीय वाहिकाप्रतिरोध के कारण पार्श्वपथ दक्षिण से वाम ओर को बहान करे।

(2) जब खुली धमनीवाहिनी फेलो की चतुर्विकृति (Fallot's tetralogy) या अन्य श्यावी हृद्विकार आदि हृदय के परिवर्धनात्मक दोष (developmental defect) की सुधारक असंगति (corrective anomaly) के रूप में उपस्थित हो।

(3) जब अत्यन्त दुर्बलता हो।

(4) वय की परमावधियों (extremes of life) पर।

किन्तु उपर्युक्त निषेधात्मक दशाये अपेक्षित महत्त्व की नहीं है। शस्त्रकर्म से पन्द्रह वर्ष से कम की वय वाले बालकों में अधिक वय वाले की अपेक्षा बहुत कम मृत्यु होती है। 30 वर्ष से अधिक वय के व्यक्तियों की मृत्युएँ तो

निश्चित ही अधिक होती है; पाच-दस प्रतिशत तक होती है।

प्रविधि—खुली हुई धमनीवाहिनी को बन्द करने की दो प्रविधियां हैं—वन्धन (ligation) और विभाजन (division), दोनों में से कौन उत्तम है, इस पर मतभेद है। वधन सरल है, किन्तु उसमें नलिका के फिर बन्द जाने (recanalisation) की सम्भावना रहती है। विभाजन में रक्तप्रवाह तथा अन्य शस्त्रकर्म की आपदाओं से अधिक मृत्यु होती है, किन्तु उसके पश्चात् नलिका बन्द होने की कोई सम्भावना नहीं रहती। साधारणतया, यह प्रस्ताव किया गया है कि चौड़ी वाहिकाओं का विभाजन करना चाहिये और लम्बी पतली वाहिकाओं का वन्धन किया जाय। वधन दोनों सिरों पर किया जाता है और बीच में सम्भव होने पर एक पारवधन (transfixation) वधन भी लगाया जाता है। उपद्रव रहित खुली धमनीवाहिका के वधन के पश्चात् हृद्वाहिका रक्तपरिसंचरण प्रसामान्य हो जाता है, विशेषकर, यदि शस्त्रकर्म फुफ्फुसीय अतिरक्तदाव के प्रारम्भ होने के पूर्व किया गया है।

महाधमनी फुफ्फुसीय गवाक्ष (aortopulmonary windows) की चिकित्सा—यद्यपि क्रिया की दृष्टि से यह खुली धमनीवाहिका ही के समान है, किन्तु उसको बन्द करने में सर्जन को पूर्णतया भिन्न प्रक्रियासम्बन्धी समस्याओं का सामना करना पड़ता है। उसके लक्षण और उपद्रव ठीक धमनीवाहिनी ही के समान हैं। किन्तु ठीक-ठीक निदान हृदय में केथिटर प्रविष्ट करने से तथा वाहिकाहृद्चित्रण ही से हो सकता है और वह भी सदा नहीं।

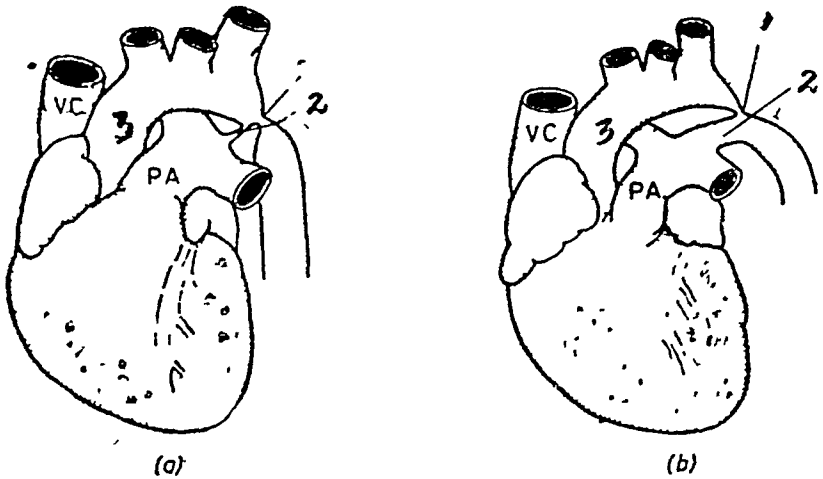
महाधमनी पर के दोषों (aortic septal defects) को बन्द करना सहज नहीं है। तो भी बन्द (closed) और खुली (open) दो विधियों से वह किया जाता है। बन्द विधि में दोनों ओर दो क्लैम्प लगाकर दोनों ओर विच्छिन्न टाके (interrupted sutures) लगाना सम्भव है। अथवा, न्यून-ताप (hypothermia) करके या फुफ्फुस-हृदय-मशीन (heart-lung machine) द्वारा द्रव-निवेशन (perfusion) करके फुफ्फुसीय धमनी को खोलकर त्रुटि को भीतर से सीकर बन्द किया जाता है। इस दशा में प्राक्-ज्ञान उत्तम नहीं है।

महाधमनी का समापीडन (coarctation of the aorta)

रचनात्मक प्रकार (anatomical varieties)—

ये दो हैं—एक वयस्क (adult) प्रकार और दूसरा शैशव (infantile) प्रकार। यह महाधमनी और धमनीवाहिनी अथवा धमनीस्नायु (lig. arteri-

osum) के सगम पर स्थित होता है। यह समापीडन वास्तव में महाधमनी की सकीर्णता या स्टिनोसिस है और जन्मजात प्रकार ही वास्तविक समापीडन है। महाधमनी की सकीर्णता महाधमनी शोथ (aortitis) आदि अन्य कारणों से भी हो सकती है, किन्तु उनका विवेचन यहाँ नहीं किया गया है। बहुत संभव है कि समापीडन की जन्मोत्तर-उत्पत्ति उसी प्रक्रम से होती हो जिससे खुली धमनीवाहिनी का लोप होता है।



चित्र 238—महाधमनी का समापीडन (coarctation). (a) वयस्क प्ररूप; (b) शैशव प्ररूप।

वयस्क प्रकार—सबसे अधिक पाया जाने वाला वयस्क या वाहिन्योत्तर (postductal) प्रकार का समापीडन है जिसमें अधोजन्तुक धमनी के ठीक आगे या धमनीस्नायु के सम्मुख अथवा धमनीस्नायु (ligamentum arteriosum) के कुछ आगे महाधमनी में सकीर्णता होती है (चित्र 238a)। इस प्रकार में श्यावता नहीं होती और समापीडन से ऊपर (समापीडन के पूर्व) रक्तपरिसंचार में अतिरक्तदाव होती है। समापीडन के आगे रक्तसंचार कम हो जाता है और उदर तथा जघा की धमनियों में नाडी स्पन्दन नहीं होता या बहुत कम होता है।

शैशव प्रकार (infantile type)—शैशव या वाहिनीपूर्व (preductal) प्रकार में धमनीवाहिनी के पूर्व महाधमनी का सकीर्णन होता है (चित्र 238b)। अतएव धमनीवाहिनी अनाक्सीजनित (unoxygenated) रक्त को फुफ्फुसी धमनी से समापीडित महाधमनी के दूरस्थ भाग में भेजती है, जहाँ रक्तदाव बहुधा

फुफ्फुसीय धमनी की अपेक्षा कम होती है। इससे शरीर के ऊर्ध्व भाग में अतिरक्तदाव और श्यावता और निम्न भाग में रक्तदाव और नाड़ीस्पन्दन की न्यूनता उत्पन्न हो जाती है। इस प्रकार की श्यावता, जो सापेक्षिक श्यावता (differential cyanosis) भी कही जाती है, इस दशा की अभिलक्षक निदानात्मक है।

नैदानिक रूप

ज्यो-ज्यो बच्चा बढ़ता है त्यो-त्यो उसके समवाय्वी रक्तसंचरण (collateral circulation) का भी परिवर्धन होता है जो वयस्कता के पञ्चात् के रोगियों में भली-भांति प्रकट होता है और असफलक के चारों ओर तथा वक्ष के अग्र ओर बहुत स्पष्ट दीखता है। वहाँ असफलक (scapular), अनुप्रस्थ ग्रैव (transverse cervical), आन्तर्यन्तरस्तन (internal mammary) धमनियाँ तथा कक्ष धमनी (axillary) और अन्तरापङ्क्तु (intercostal) धमनियों की शाखायें इस दशा में भाग लेती हैं। यह समवाय्वी रक्त संचरण की अभिवृद्धि उन कई लक्षणों [दृश्य नाड़ीस्पन्दन और पृष्ठमर्मर, (surface murmur)] के लिये उत्तरदायी होती है जो महाधमनी के समापीडन के रोगियों में पाये जाते हैं।

महाधमनी की सकीर्णता से रक्त परिसंचरण के ऊर्ध्व भाग में उत्पन्न हुई अतिरक्तदाव उत्क्रमणीय प्रकार (reversible type) की होती है जो आगे चलकर वृक्क की स्थानिक अरक्तता के कारण, स्थायी प्रकार की दैहिक अतिरक्तदाव हो जाती है। वृक्क अरक्तता और अतिरक्तदाव से वृक्क और दैहिक धमनियों (arterioles) में अनुत्क्रमणीय (irreversible) परिवर्तन हो जाते हैं जो दुर्दम अतिरक्तदाव (malignant hypertension) के रूप में प्रकट होते हैं। वाम निलय में विशेष अतिवृद्धि होती है तथा प्रमस्तिष्क, हृदय की तथा अन्य दैहिक रक्तवाहिकाओं में भी परिवर्तन हो जाते हैं जो एथीरो-स्क्लेरोसिस के अभिलक्षक हैं।

महाधमनी के समापीडन से प्रथम अतिरक्तदाव सम्बन्धी लक्षण उत्पन्न होते हैं और तत्पश्चात् हृदय और वाहिकाओं तथा प्रमस्तिष्क में हुए परिवर्तनों से सम्बन्धित लक्षण दिखाई देते हैं। शरीर के निम्नार्ध भाग में अल्परक्तता के कारण सविरामी खजता (क्लौडीकेशन) और निम्न अंगों की शीतता (coldness) हो जाती है। बहुत वार शरीर के ऊर्ध्व भाग की अधिक वृद्धि

होती है और उदर तथा नीचे के भागों की वृद्धि कम होती है। परीक्षा पर समपाश्वर्णी रक्तपरिसंचरण के प्रमाण उपस्थित पाये जाते हैं और उरोस्थि तथा असफलक के पास के क्षेत्रों में कुटिल (tortous) वाहिकाओं के गुच्छों में नाड़ीस्पन्दन दिखाई देता है और प्रतीत होता है। परिश्रवण पर, एक प्रकुचन मर्मर मिलती है जो सामने की अपेक्षा पीठ में असफलक के बाईं ओर अधिक स्पष्ट सुनाई देती है। पर्शुकान्तरालों में भी कुटिल शिराये दीखती और प्रतीत होती है।

एक्सरेचित्रण से हृदय का, विशेषकर वाम निलय का, विवर्धन (enlargement) दीखता है, अनेक बार पर्शुकाओं के आभ्यन्तर पृष्ठों का अपरदन भी दिखाई देता है जो अन्तरापर्शुक धमनियों और उनकी समपाश्वर्णी वाहिकाओं के विवर्धन से होता है। यह अपरदन बच्चों में तथा प्रथम और द्वितीय पर्शुकाओं में नहीं दीखता।

निदान

इस दशा का निदान केवल नैदानिक परीक्षा से किया जाता है, यद्यपि अधरांगों में नाड़ीस्पन्द की अनुपस्थिति और प्रगड धमनी में अतिरक्तदाव से महाधमनी की घनास्रता (thrombosis) और उसके कुछ अन्य रोगों का भी सन्देह हो सकता है। इस कारण अन्य अन्वेषण भी आवश्यक है जिनमें सबसे मुख्य महाधमनी चित्रण (aortography) है।


अनुपचरित रोगियों में प्राक्ज्ञान

महाधमनी सम्पीडन के लगभग चतुर्थांश रोगियों को जीवन के अन्त तक रक्तसंचारी कण्ट के कोई लक्षण नहीं होते। शेष में से तृतीयांश की अतिरक्तदाव और तत्सम्बन्धी कारणों, जैसे हृद्वाहिका तथा प्रमस्तिष्कीय दुर्घटनाओं, से मृत्यु होती है। तृतीयांश की मृत्यु अवतीव्र जीवाणुजन्य अन्तर्हृद्-शोथ (subacute bacterial endocarditis) या धमनी शोथ (angitis) से होती है और शेष तृतीयांश वाहिकाओं के फटने या समापीडन पर या उससे पूर्व एन्यूरिज्म बन जाने से मरते हैं। अतएव ऐसा दीखता है कि समापीडन के 25 प्रतिशत रोगी उपयोगी वय तक जीवित रहते हैं शेष 75 प्रतिशत की जीवनयात्रा प्रायः प्रथम तीन दशकों में ही समाप्त हो जाती है।

शल्यचिकित्सा

महाधमनी के समापीड़न की चिकित्सा मुख्यतया शस्त्रकर्म द्वारा होती है और समापीड़ित भाग का उच्छेदन करके छोर-संयोजन (end-to-end anastomosis) द्वारा वाहिका की निरन्तरता का पुनर्निर्माण कर दिया जाता है। यह तभी हो सकता है जब समापीड़ित भाग छोटा होता है और उसको काटकर निकाल देने पर दोनो छोर या प्रान्तो को मिलाना कठिन नहीं होता। जब दोनो के बीच का अन्तर अधिक होता है तो प्रतिस्थापन (replacement) आवश्यक होता है, किन्तु अभी तक महाधमनी के खर्डाँग के प्रतिस्थापन के लिए उपयुक्त पदार्थ नहीं मिल सका है। (चित्र 239)

समापीड़न



चित्र 239—महाधमनी के समापीड़न के उच्छेदन के पश्चात् सजातीय निरोप (homograft) अथवा सिन्थेटिक निरोप को उसके स्थान पर लगाना।

समनिरोप (homografts)—मृत्यु के पश्चात् यथासम्भव शीघ्र मृतक शरीर से लिए हुए निरोप को तत्काल आरोपित करना या उसको किसी पोषक माध्यम (nutrient medium) में रेफ्रिजरेटर में सुरक्षित रखकर, या हिमीकरण—शुष्क-कृत (freeze-dried) करके आरोपित करने से सफलता हुई है। कुछ प्लाष्टिक वस्तुओं, जैसे डैक्रोन, ओलेनि, नायलोन या टेफ्लोन का भी अनेक सर्जनों ने सफलतापूर्वक उपयोग किया है। अनेक सर्जनों द्वारा प्राप्त अनुभव का यह बहुमत निष्कर्ष है कि सम-निरोपों की अपेक्षा प्लास्टिक वस्तुएँ उत्तम हैं। सम-निरोप रोगी के शरीर में आगन्तुक शल्य की भाँति काम करते हैं और जिस स्थान पर लगाए जाते हैं वहाँ कुछ प्रतिक्रियात्मक परिवर्तन उत्पन्न करते हैं जो अन्त में एन्वूरिज्म का रूप ले लेते हैं और

विदरित (ruptured) हो जाते हैं। अनेक बार समनिरोपो का कैल्सीभवन हो जाता है।

धमनी पार्श्वपथ (arterial bypath) बनाने की विधि में, जिसको डेबेके (DeBeckey) ने परमोन्नत करके सम्पूर्ण या अचूक (perfect) बनाया था, ऐसी दशाओं में जहाँ महाधमनी के समापीडित भाग का उच्छेदन अत्यन्त कठिन या असम्भव होता है, डैक्रोन की बुनी हुई नली को समापीडित भाग के महाधमनी के पार्श्व में ऊपर और नीचे छिद्रों को बनाकर उनपर सी दिया जाता है। इससे रक्त इस नली में से जाने लगता है और रक्तपरिसंचरण अपनी प्रसामान्य दशा को प्राप्त कर लेता है।


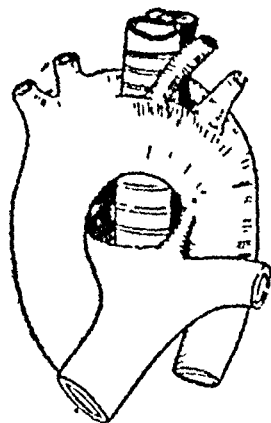
विलम्बित रोगियों में, जिनके वृक्को में अनुत्क्रमणीय (irreversible) परिवर्तनों के हो जाने के कारण अतिरक्तदाव हो जाती है जो महाधमनी का शस्त्रकर्म करने से उन्नत नहीं हो सकती, अन्य शल्यविधियों की, जैसे वक्ष कटि अनुकपी उच्छेदन (thoracolumbar sympathectomy) या उभयपार्श्वी अवपूर्ण अधिवृक्कोच्छेदन (bilateral subtotal adrenalectomy) की सलाह दी जाती है।

शस्त्रकर्मों का परिणाम—वृक्कग्रस्तता के कारण अतिरक्तदाव उत्पन्न होने से पूर्व बालकों में शस्त्रकर्मों के परिणाम साधारणतया अत्युत्तम होते हैं। सब प्रकार के समापीडन के रोगियों को गिन लेने पर भी शस्त्रकर्मों से 10 प्रतिशत से अधिक मृत्यु नहीं होती, और उपद्रवरहित रोगियों में तो और भी कम होती है।

महाधमनी-वाहिकावलय (Aortic vascular rings)

महाधमनी-चाप और उसकी समपार्श्वी वाहिकाओं (collaterals) के परिवर्धन की असगतियों (anomalies) से वे नैदानिक असगतियाँ बन जाती हैं जिनको वाहिकावलय (vascular rings) कहते हैं। उसको वाहिकावलय तब ही कहते हैं जब वह श्वास और ग्रास प्रणाली को पूर्णतया घेर लेती है। किन्तु अपूर्ण वलय भी लक्षण उत्पन्न करते हैं। अतएव उनके दो प्रकार माने जाते हैं—पूर्ण और अपूर्ण। इनमें सब से अधिक पाई जाने वाली दशा दोहरी (double) महाधमनी-चाप है जो नवजातों या शिशुओं में नैदानिक रूप में पाई जाती है। बहुधा उसके साथ स्वयं महाधमनी-चाप की कोई असंगति होती है। चाप दक्षिण ओर होती है और प्रायः दक्षिण महाधमनीचाप को वाम फुफ्फुसी धमनी से जोड़ती हुई खुली धमनी-वाहिका (patent ductus arteriosum) होती है जिससे वाहिकावलय पूर्ण हो जाता है (चित्र 240)।

कभी-कभी वाम अधोजलुक (left subclavian) धमनी दक्षिण ओर में निकलती है और ग्रासप्रणाल के पीछे होती हुई जाती है जिससे ग्रासप्रणाल अधोजलुक-धमनी और महाधमनीचाप के बीच में सम्पीडित (compressed) हो जाता है। इस प्रकार की असंगति ग्रासप्रणाल में हृत्का अवरोध उत्पन्न करती है (dysphagia lusoria)



चित्र 240—दोहरी महाधमनी-चाप जिससे ग्रासप्रणाल और श्वास-प्रणाल का सम्पीडन हो रहा है।

निदान

नवजात या शिशु में यह असंगति निश्चयन-कष्ट (expiratory dyspnoea), पर्शुकान्तरालो का भीतर को खिचना (intercaostal recession) तथा अन्य सहवर्ती असंगतियों के लक्षणों द्वारा अपने को प्रकट करती है, जैसे, श्वासप्रणाल-श्वसनी या ग्रासप्रणाल की असंगतियाँ। नवजात या शिशुओं में श्वसन के कष्टों की चिकित्सा करते समय इस दशा का मद्दा ध्यान रखना चाहिये, विशेषकर यदि पर्शुकान्तराल भीतर को खिंचते हो। एक साधारण ऐक्सरे चित्र में महाधमनीचाप की एक असंगति दिखाई दे जाएगी जो बहुधा दक्षिण ओर होती है। और प्रदीप्तिपटपरीक्षा (fluoroscopic examination) पर बेरियम निगरण (बेरियम अवलेह को निगलना) से ग्रासप्रणाल के पश्च ओर एक स्पन्दनयुक्त (pulsatile), खाच (cut out) की रूपरेखा दीयेगी जो वाहिकावलय के पश्च भाग की प्रतीक होती है।

चिकित्सा—

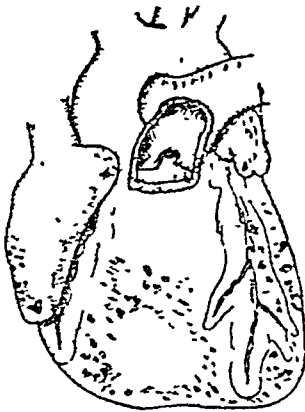
चिकित्सा का उद्देश वाहिकावलय का अथवा धमनी-वाहिका या धमनी-

स्नायु का विभाजन है, यदि ये उपस्थित हो और दाव रहे हो। माधारण ऐक्सरे चित्र में श्वासप्रणाल का सपीड़न स्पष्ट दीखता है। यदि अधोजन्तुक धमनी महाधमनीचाप के दक्षिण भाग से निकल कर कण्ठ का कारण बन रही हो तो केवल धमनी का विभाजन पर्याप्त है; कभी-कभी अधोजन्तुक धमनी का महाधमनीचाप में पुन आरोपण (reimplantation) संभव होता है और किया जाता है।

ऐसे शस्त्रकर्म संकटरहित नहीं होते; उनमें सकट (risk) का बहुत अवसर होता है और अन्य असंगतियों के उपस्थित होने पर, उदाहरण के लिये, निलय पट दोष (ventricular septal defects) या ग्रास प्रणाल की अविवरता (atresia)—सकट और भी बढ़ जाता है। जो भी हो, उपद्रवरहित रोग में सफल शस्त्रकर्म के पश्चात् प्राक्जान उत्तम होता है।

जन्मजात फुफ्फुस (धमनी)-संकीर्णता (congenital pulmonary stenosis)

यह बड़ा रुचिकर विषय है, क्योंकि वह अकेले या अन्य असंगतियों के साथ, सबसे अधिक पाया जाने वाला जन्मजात दोष है। 'शुद्ध' फुफ्फुस संकीर्णता अपेक्षित. असाधारण दशा है, किन्तु अन्य दोषों के संयोग में सबसे अधिक पाया जाने वाला जन्मजात हृद्रोग है। श्यावी (cyanotic), 'नीले शिशु' प्रकार के हृद्रोग में कुछ फुफ्फुसीय संकीर्णता सदा रहती है। फुफ्फुसी धमनी के रक्तप्रवाह में तीन स्थितियों में संकीर्णता मिल सकती है—कपाटिका प्ररूपी (valvular),



चित्र 241—जन्मजात कपाटिका-
प्ररूपी फुफ्फुसी संकीर्णता।

कीपीय या इन्फंडीबुलीय (infundibular), और स्वयं फुफ्फुसी धमनी में। अनेक बार इनका संयोग भी पाया जाता है। यदि निलय या अलिन्दपटों के

दोष, या किसी अन्य असंगति, के बिना ही फुफ्फुसी संकीर्णता उपस्थित होती है तो वह अश्यावी प्रकार (acyanotic type) की होती है, जिसको शुद्ध फुफ्फुसी संकीर्णता का नाम दिया है, यह अपेक्षित कम होती है। आधुनिक निदानात्मक विधियों द्वारा, जैसे हृदय में केथिटर प्रवेजन और वाहिकाहृद् (angiocardio graphy)-चित्रण से फुफ्फुसी संकीर्णता का निदान पहले की अपेक्षा अधिकाधिक हो रहा है। उनमें अधिकतर कपाटिकीय (चित्र 211) होती है; लगभग तृतीयांश रोगियों में कीपीय (infundibular) संकीर्णता पाई जाती है।

फुफ्फुसी धमनी की अविवरता बहुत असाधारण असंगति है और धमनी के निकटस्थ भाग या दूर की शाखाओं में हो सकती है। अत्यधिक अविवरता होने पर तीव्र श्यावता होती है, उसमें जीवन केवल अन्य असंगतियों, अलिन्दपट दोष, और खुली धमनीवाहिनी, के कारण बना रहता है। रोग का यह प्ररूप आयेरजा (Ayerza's) कहा जाता है।

फैलो की चतुर्विकृति (Tetralogy of Fallot)


यह हृदय के जन्मजात दोषों का एक संयोग है जिसमें निलयपट दोष, फुफ्फुसी संकीर्णता और महाधमनी दक्षिण ओर स्थित होती है तथा दक्षिण निलय की अतिवृद्धि होती है। श्यावता, अगुलियों का मुग्दरवत् हो जाना (clubbing), शारीरिक वृद्धि न होना और बार-बार श्वाससम्बन्धी सक्रमण होना इस दशा के अभिलक्षण हैं। जन्म के समय वच्चा श्यावी हो सकता है, किन्तु साधारणतया जन्म के कुछ मास पश्चात् श्यावी (cyanosed) होता है। थम करने पर बैठ जाने का बहुधा इतिवृत्त मिलता है। यह इस दशा का अभिलक्षण है और अनेक बार निदान का कारण होता है। पुरोहृद्-प्रदेश में प्रकुचनी मर्मर, (systolic murmur) मिलती है और ऐक्सरे पर फुफ्फुस में वाहिकाओं के चिह्न अस्पष्ट होते हैं (चित्र 242)।

अधिकतर जन्मजात श्यावी हृद्गो फैलो समूह में गिने जाते हैं, किन्तु उन धतियों में कितनी ही श्रेणियों (grades) की विभिन्नताएँ पाई जाती हैं।

शल्यचिकित्सा

फैलो की चतुर्विकृति की आदर्श चिकित्सा समस्त दोषों को देखकर मुधारना है, जिसके लिये हृदय-फुफ्फुस-मशीन का प्रयोग और हृदय का विराम आवश्यक है, अर्थात् निलयपटों के दोष का मुधार और फुफ्फुसी संकीर्णता को दूर किया जाता है। यह कपाटिकाओं के पास या इनफन्डीबुलम पर हो सकता

है; अधिकतर फैलो-चतुर्विकृति के रोगियों में वह इनफंडीबुली ल्तर पर होता है।



चित्र 242—फैलो के चतुष्क (Fallot's tetralogy) का एक्सरे-चित्र।

वृट के आकार का हृदय, फुफ्फुसी कोण (pulmonary conus) के प्रदेश की अवतलता (concavity) और फुफ्फुमी रक्त-वाहिकता (vascularity) का ह्रास नोट करने योग्य है।

अभी तक हृदय को खोलकर शस्त्रकर्म करने का प्रचार नहीं हुआ है और उसमें सक्दों की सम्भावना भी अधिक होने से अब भी पुराना 'पार्श्वपथ'-(shunt) शस्त्रकर्म ही अधिक किया जाता है। इसमें प्रायः वाम अधोजलदुक (left sub-clavian) और वाम फुफ्फुसी धमनी के बीच में एक पार्श्वपथ बना देते हैं (ब्लालौक-टीसिंग पार्श्वपथ)। शिशुओं और पाँच वर्ष से कम की वय के बालकों में वाम फुफ्फुसी धमनी और महाधमनी के बीच लघुपथ, विशेष संघरो (clamp) का उपयोग करके, बनाया जा सकता है (पीट्स स्मिथ पार्श्वपथ)। इस प्रकार के शस्त्रकर्म से रोगमुक्ति नहीं होती, किन्तु श्यावता जाती रहती है और हृदय की दशा तथा साधारण लाक्षणिक दशा बहुत उन्नत हो जाती है। इससे अन्तर्हृद् दक्षिण-से-वाम पार्श्वपथ का, हृद्वाह्य (extracardiac) वाहिनी प्ररूप (ductus type) का, कृत्रिम वामसे-दक्षिण लघुपथ बनाने से, सतुलन

होता है। किन्तु इसमें हृदय पर का भार बढ़ जाता है। इस कारण फँग्री को चतुर्विकृति की उपयुक्त चिकित्सा मभव या उचित न होने पर ही इसको किया जाता है। ऐसे 'पार्श्वपथ'-शस्त्रकर्मों के लिये 5 से 15 वर्ष के बीच की वय उपयुक्त है। इन पार्श्वपथ-शस्त्रकर्मों में 10 प्रतिशत की मृत्यु होती है। और खुले शस्त्रकर्म द्वारा मुद्धार में 25-30 प्रतिशत रोगी मरते हैं। केवल फुफ्फुसी मकीर्णता (कपाटिकीय या इनफंडीबुलीय—valvular or infundibular) के शमन के लिये प्रत्यक्ष क्रियाविधि (direct procedure) के शस्त्रकर्म करना, यदि सफलतापूर्वक किया जाय तो लघुपथ-शस्त्रकर्मों की अपेक्षा उत्तम है, किन्तु उसमें मृत्युदर अधिक है।

श्याबी हृद्दोग जो अधिक नहीं होते

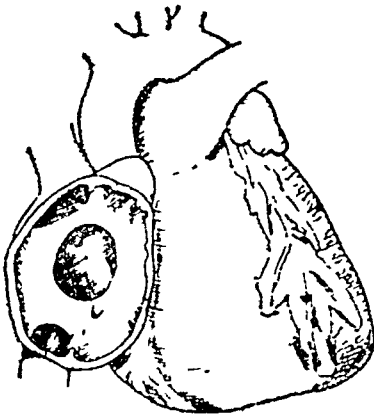
ऐसे दो रोग सर्जरी में सम्बन्ध रखते हैं। त्रिकपर्दी अविवरता (tricuspid atresia) में शिरीय रक्त दक्षिण अलिन्द में वाम अलिन्द में खुले हुए अडाकार रन्ध्र (patent foramen ovale) या अलिन्द पट के दोष या वृटि द्वारा चला जाता है, और या तो वाम निलय में निलयपट की वृटि के द्वारा दक्षिण निलय में जाता है या फुफ्फुसी अविवरता (pulmonary atresia) होने पर वह खुली धमनी वाहिनी (patent ductus arteriosus) या श्वसनी ममपार्श्वी रक्त-परिसंचरण (bronchial collateral circulation) में होता हुआ फुफ्फुसों में पहुँचता है। वाम अक्ष-विचलन (left axis deviation) और वाम निलय-अतिवृद्धि से, जो विद्युत्-हृद्दलेखन (electrocardiogram) से व्यक्त होते हैं, इस दशा का निदान हो जाता है। ब्लॉक (Blalock) प्ररूप के पार्श्व के द्वारा इस दशा की चिकित्सा की जाती है।

बृहद् वाहिकाओं का आस्थिति-अंतरण (transposition of the great vessels)—इस दशा में महाधमनी दक्षिण निलय से निकलती है और फुफ्फुसी धमनी का उदय वाम निलय से होता है। यह दशा सर्जरी के लिये एक सतत अभिग्रह है; इसकी सतोपजनक चिकित्सा का अभी तक आविष्कार नहीं हुआ है।

पट के दोष (septal defects)

इनको आधुनिक नैदानिक विधियों के, जैसे हृदय में कैथेटर प्रवेशन के, प्रचलित होने के पश्चात् हृदय के जन्मजात दोष स्वीकार किया गया है और अब उनको सर्वसम्मति से हृदय की अतिसाधारण परिवर्धनसम्बन्धी अमगतिया

माना जाता है। एक ही दोष हो सकता है या कई दोष एक साथ उपस्थित हो सकते हैं। वे केवल अलिन्द या निलय में हो, या दोनों में हो।



चित्र 243—द्वितीयक रन्ध्रप्ररूपी
अन्तरालिन्दी पटदोष।

अलिन्द के पटदोष (atrial septal defects)

अलिन्द के पटदोष दो प्रकार के हो सकते हैं, प्राथमिक द्वार (ostium primum) या द्वितीयक द्वार (ostium secundum)। द्वितीयक प्रकार 90 प्रतिशत पाया जाता है और द्वितीयक पट (septum secundum) का परिवर्धन न होने से उत्पन्न होता है। यह प्रायः आन्तरिक पट के ऊर्ध्व भाग में एक छिद्र होता है (चित्र 243)। कभी-कभी कई छिद्र भी होते हैं और साथ ही अन्य दोष, जैसे फुफ्फुसी सकीर्णता अथवा निलयपटदोष भी उपस्थित हो सकते हैं।

अलिन्ददोष से अलिन्द का वाम-से-दक्षिण लघुपथ उत्पन्न हो सकता है जिससे फुफ्फुसी रक्तप्रवाह बहुत बढ जाता है। फुफ्फुसी अतिरक्तदाव प्रायः वय के प्रथम तीन दशकों में उत्पन्न होती है। अलिन्दपटदोष का निदान हृद्-केथिटर के प्रवेशन द्वारा होता है जो इस दशा के ज्ञान के लिये बहुत आवश्यक है।

फुफ्फुसी शिरा और महाशिरा दोनों की अमगतिया सहवर्ती (coexist) हो सकती हैं और केवल हृद्केथिटर के प्रवेशन से पहिचानी जाती है।

चिकित्सा खुली या बन्द शस्त्रकर्मविधि द्वारा दोष को बन्द करना है। कितनी ही अद्भुत बन्द-शस्त्रकर्मविधियां निकाली गई हैं जिनमें वेली की अलिन्द पटसीवन (atrio-septopexy) और सौन्डरगार्ड (Sondergaard) का सर्कमेल्यूजन (circumelusion) शस्त्रकर्म अन्य की अपेक्षा उत्तम है। तो भी सर्वोत्तम शस्त्रकर्म खुली प्रविधि से, देखकर, न्यूनताप (hypothermia)

मे या फुफ्फुस-हृदय मशीन की सहायता से, दोप को मिटाना या छिद्र को बन्द करना है। द्वितीयक प्ररूप दोप के लिये न्यूनताप-प्रविधि (hypothermia-technique) पर्याप्त है। रोगी के शरीर के ताप को लगभग 30 सेन्टी० तक घटाकर महाशिरा का 4 मिनट तक विना किसी भय के अन्तर्बंध किया जा सकता है। इतने समय में दक्षिण अलिन्द को खोलकर दोप मुधारा जा सकता है।

प्राथमिक छिद्र (ostium primum) रचनात्मक और क्रियात्मक दृष्टि से निलयपट दोप के समान है। उसके लिये हृदय-फुफ्फुस मशीन की आवश्यकता होती है जिसकी सहायता में छिद्र (दोप) पर प्लारिटिक पदार्थ इवालोन, स्पंज (Ivalon sponge) लगाकर उसको बन्द किया जाता है।

निलयपट-दोप (ventricular septal defects)

यह दोप सबसे अधिक निलयपट के ऊर्ध्व या कलाकृत (membranous) भाग में पाया जाता है। यह भी अलिन्द पट दोप के समान, वाम-से-दक्षिण लघुपथ (left-to-right shunt), किन्तु निलयतल पर (ventricular level), उत्पन्न करता है और इसमें, आगे चलकर, निलय अनिवृद्धि भी होती है। फुफ्फुसीय अतिरक्तदाव के उत्पन्न होने पर लघुपथ उलट जाता है जिससे श्यावता होती है। निलयपट दोप से कभी-कभी प्रारम्भिक वाल्यकाल में कोई लक्षण नहीं होते या अनिमृदु लक्षण होते हैं; किन्तु कभी-कभी वह अतिशीघ्रता से, शिशु तक में, तीव्र लक्षण उत्पन्न कर देता है। साधारणतया 20 वर्ष के वय तक तीव्र फुफ्फुसी अतिरक्तदाव और हृदय के आयाम (strain on heart) के लक्षण देखने लगते हैं।

निलयपट दोप अकेले हो सकते हैं अथवा इन दोपों के साथ अन्य असंगतियाँ भी हो सकती हैं, जैसे फुफ्फुसी संकीर्णता।

चिकित्सा—निलयपट दोपों को गभीर फुफ्फुसी अतिरक्तदाव उत्पन्न होने के पूर्व ही बन्द करने के आयोजन करने उचित है। इसका सर्वोत्तम उपाय, हृदय-फुफ्फुस मशीन की सहायता से हृदयच्छेदन (cardiotomy) करके इवालोन (Ivalon) का एक टुकड़ा दोप (छिद्र) के चारों ओर उत्तम प्रकार से सी देना है।

उपार्जित हृदयरोग (Acquired Heart Disease)

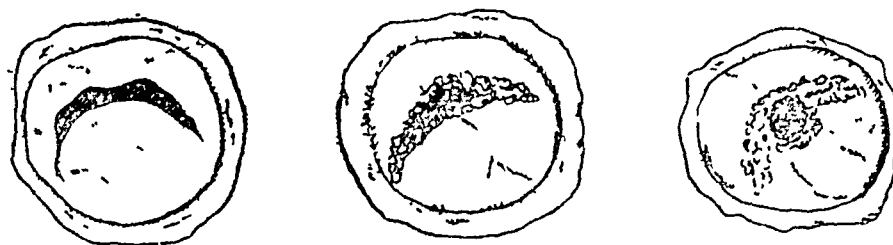
रुमेटिज्म (आमवात)-जन्य कपाटिका रोग सबसे अधिक होने वाला उपार्जित हृद्रोग है। भारतवर्ष में यह समस्त हृद्रोगों में 25.6 प्रतिशत रुमेटी ज्वर (rheumatic fever) के कारण होता है और इनमें मुख्य-द्विपदी संकीर्णता (mitral stenosis) है जिससे 69 प्रतिशत हृद्रोगों के रोगी ग्रस्त होते हैं।

द्विकपदी संकीर्णता, माइट्रलस्टिनोसिस

रुमेटी संक्रमण हृदय को कई प्रकार से ग्रस्त कर सकता है; मुख्यतया वह अन्तर्हृद् (endocardium) को आक्रान्त करता है और प्लास्टिक अन्तर्हृद्-शोथ (endocarditis) उत्पन्न करता है जिससे कपाटिकाएँ जुड़ जाती (fusion) हैं, और उनसे सन्वन्धित अन्य रचनाएँ, जैसे कंडरारज्जु (chordae tendineae) और अकुर पेजिये (papillary muscles) विरूप (deformed) तथा छोटी हो जाती हैं। उससे विसरित-हृत्पेशी-शोथ (diffuse myocarditis) और फाइब्रिनी परिहृद्-शोथ (fibrinous pericarditis) भी उत्पन्न होते हैं जिससे आसंजक परिवर्तन (adhesive changes) हो जाते हैं। अन्य कपाटिका-रोगों की अपेक्षा सर्जनो का ध्यान इस रोग की ओर सबसे अधिक आकृष्ट हुआ है; इतिहास की दृष्टि से भी इसी रोग की सर्जरी का सबसे पहले विकास हुआ था।

द्विकपदी कपाटिका में दो अन्तर्हृद् पत्रक होते हैं, एक बड़ा अग्रपत्रक (leaflet) अथवा महाधमनी पत्रक (aortic leaflet) और दूसरा छोटा पश्च या भित्तिक (mural) पत्रक। अग्र पत्रक समस्त कपाटिकाक्षेत्र का द्वितृतीयांश भाग है और पश्च पत्रक केवल एक तृतीयांश।

द्विकपदी संकीर्णता में कपाटिकाओं के सिरे एक-दूसरे पर आच्छादित होकर जुड़ जाते हैं और बीच में वटन के छेद (कोट में) के समान एकछिद्र रह जाता है (चित्र 244)। कपाटिका-क्षेत्र वयस्क में चार-छ से० मी० आंका गया है। जब द्विकपदी कपाटिका संकीर्ण होकर समस्त क्षेत्र का पचमांश रह जाती है तो तीव्र लक्षण प्रकट हो जाते हैं। यह क्रान्तिक क्षेत्र (critical area) कहा जाता है जिसका वर्णन ब्रोक (Brock) ने किया है; यह 1 से 1.5 से० मी० तक होता है।



चित्र 244—एक प्रसामान्य द्विकपदी (माइट्रल) कपाटिका की, रूमेटी कपाटिकाशोथ के कारण, बढ़ती हुई सकीर्णता (तीसरे चित्र में एक छिद्र रह गया है) का आरेखी चित्रण। सगलन या सयुक्ति 'ब्रौक के सकट स्थलो' (Brock's critical points) पर होती है जो कण्डरारज्जुओ—(chordae tendinae)

के निवेशन-स्थान है।

रूमेटी द्विकपर्दी सकीर्णता की हेतुकी असदिग्ध है। किन्तु जब सकीर्णता जन्मजात होती है तो सन्देह हो सकता है। तो भी रूमेटीज्म का इतिवृत्त 50 प्रतिशत से अधिक रोगियों में नहीं मिलता। भारत में रूमेटी रोग पश्चिमी देशों की अपेक्षा कम वय वालों को होता है। यहाँ सर्जन के पास आने वाले द्विकपर्दी सकीर्णता के रोगी प्रायः 20 वर्ष से कुछ कम या अधिक वय वाले होते हैं। धड़कन, श्रम करने पर श्वासकष्ट, प्रवेगी निशीय श्वासकष्ट (paroxysmal nocturnal dyspnoea) और सकुलनजन्य दक्षिण हृत्पात (congestive right-sided heart failure) के दौरे उन रोगियों के मुख्य लक्षण होते हैं जो सर्जन की सहायता के लिए उसके पास आते हैं।

निदान और शस्त्रकर्म सूचक दशाएँ

स्वयं द्विकपर्दी सकीर्णता का निदान सरल होता है, किन्तु सम्बन्धी कपाटिकाएँ क्षत हैं या नहीं और यदि हैं तो कपाटिका अक्षमता कितनी है, यह जानना अत्यन्त महत्त्व का (और बहुधा कठिन) है। चिकित्सा का क्रम इन्हीं बातों पर निर्भर करता है।

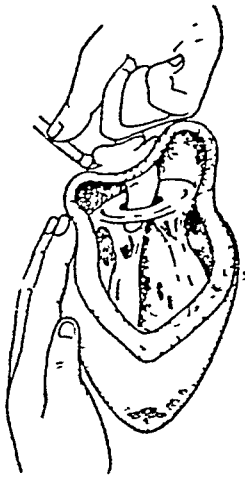
इस बात पर अब सभी सहमत हैं कि द्विकपर्दी सकीर्णता में, जो लक्षण उत्पन्न करती है, शल्यचिकित्सा आवश्यक है। लक्षणरहित रोगियों को अथवा जिनमें अत्यल्प लक्षण प्रकट होते हैं, उनको शल्य चिकित्सा की सलाह न देनी चाहिए, वे बहुत काल तक बिना किसी कष्ट के चलते रहते हैं। किन्तु यदि रोगिणी गर्भवती हो या रोगी को भारी बोझ उठाने पड़ते हो तो

लक्षणों के अल्प होने पर भी शस्त्रकर्म का आदेश देना योग्य है। शस्त्रकर्म का किसी वय में भी निषेध नहीं है। किन्तु नवयुवावस्था रोग की सक्रियता की द्योतक है और यदि टौसिलशोथ, सधिवेदना या कोरिया (chorea) के आक्रमणों से इमेटिजम की सक्रियता का तनिक भी सन्देह हो तो रोगी के उससे पूर्णतया मुक्त हो जाने तक शस्त्रकर्म स्थगित कर देना चाहिए। अन्तः-श्लयता शस्त्रकर्म की निषेधक नहीं है। वास्तव में वह एक ऐसी दशा है जहाँ सर्जरी आदेशक (mandatory) है।

द्विकपर्दी सकीर्णता के बढ़ जाने पर एक और उपद्रव, अलिन्द-विकम्पन (atrial fibrillation), उत्पन्न हो जाता है। द्विकपर्दी अक्षमता या माइट्रल प्रत्यावहन (mitral incompetence or regurgitation) की अनुपस्थिति में, अलिन्दी विकम्पन गभीर द्विकपर्दी धति का सूचक है जिसमें अलिन्द की भित्ति वितानित (stretching) हो गई है। यह भी सर्जरी की आवश्यकता की द्योतक है।

शल्य चिकित्सा

द्विकपर्दी कपाटिकाओं के सुधार के लिए वाम अलिन्द-उत्कोष्ठ (left atrial appendage), द्वारा वहाँ तक पहुँच जाता है। साधारणतया वाम



चित्र 245—वाम अलिन्द द्वारा अगुलिप्रवेश से सकीर्णत द्विकपर्दी कपाटिका के भंग की प्रविधि, आरेखी चित्रण द्वारा दिखाई गई है।

ओर वक्षछेदन के लिए पाँचवाँ या चौथा अन्तराल चुना जाता है और कभी-कभी बृद्ध रोगियों में पाँचवीं पर्णुका का उच्छेदन करके उसकी पर्णुका-शैया से वक्ष में प्रवेश किया जाता है। फुफ्फुस को गॉज से हटाने के पश्चात् मध्यच्छद

तंत्रिका (phrenic nerve) के अग्र जोर (तभी-तभी पक्ष और) परिहृद् को छोड़कर बाय अलिन्द-कोष्ठ में पथेन माधारणतया उल्कोष्ठ (appendage or auricle) के द्वारा किया जाता है और रक्तप्रवाह को रोकने के लिए कोष्ठक गधर (auricular clamp) और बद्जामीवन (pursestring suture), र्मेल्टूर्निट (Rumel tourniquet) का पाज (snare) का प्रयोग किया जाता है। मास्टॉइड द्वार (mastoid orifice) को जिन विधि से ब्रह्माया जाता है उनको नयोजिक विभाग (commissural division) या सयोजिक भग (commissural fracture) कहते हैं। मंत्र अगुलि से विदारण (split) किया जा सकता है (चित्र 245), अथवा अलिन्द या निलय की ओर से छुरिका या विन्फारक (dilator) द्वारा ही सकता है। उनके लिए कितने ही विन्फारको और छुरिकाओं का आविष्कार किया गया है। बेन्ली की गिलोटीन छुरिका (Bailey's guillotine knife) और टब का विन्फारक (Tubb's dilator) अत्युत्तम हैं।

गन्धकर्म का उद्देश्य नयोजिका (commissure) का विदारण या भग उत्पन्न करना है जिनसे कपाटिका का एक पत्रक मुक्त होकर स्वतन्त्र गति करने लगे, उनकी कपन प्रकार की कपाटिका (flutter-type valve) के समान क्रिया होती रहे। इन दृष्टि से पञ्चकपर्द (भित्तिक) की अपेक्षा अग्र कपर्द (महाधमनी) बहुत अधिक महत्त्व पूर्ण है। यदि अग्रकपाटिका (sub-valvular) मरचनाएँ, अकुरोपेथियाँ और कडराखजुकारण, भी जुट गईं हो तो उनको भी अगुलियों या फास्त्रों द्वारा मुक्त किया जा सकता है। यह सदा सरल नहीं होता, किन्तु बहुत बार नयोजिकाच्छेदन (commissurotomy) के पश्चात् इस प्रकार के आयोजनों द्वारा कपाटिका की क्रिया उन्नत हो सकती है। कपाटिका के छिद्र को उसके प्राकृतिक आकार तक बटा देना बहुधा सम्भव नहीं होता, किन्तु कपाटिका को अधिकतम (जो-जो में) मुक्त करने और कपाटिका क्षेत्र को अधिकतम विस्तृत करने के बिना मतोपजनक परिणामों की आशा नहीं की जा सकती। अनेक बार केवल एक नयोजिका, प्रायः अग्रसयोजिका, का भग सम्भव होता है, किन्तु यदि उसमें कपाटिकाओं के कपर्द भली भाँति चलायमान हो गए हैं तो परिणाम उत्तम होते हैं।

सयोजिकाच्छेदन के पश्चात् अलिन्द का क्षत नहीं दिया जाता है। इसमें यह ध्यान रखना चाहिए कि विपाशन न करने वाले (non-strangulating) टाँके लगाए जाएँ और शस्त्रकर्मोत्तर भित्तिक घनासता (post-operative mural thrombosis) भी न होने पाए। इसका एक अत्युत्तम उपाय बाय

अलिन्द उत्कोष्ठ (left auricular appendage) का उच्छेदन करना है जिसमें वहाँ घनास्रता बनने का कोई अवसर ही न रहे।

कभी-कभी द्विकपर्दी कपाटिका तक पहुँचने के लिए अन्य मार्गों का अनुसरण किया जाता है, विशेषकर जब अलिन्द उत्कोष्ठ छोटा या तन्तुमय (fibrosed) हो जाता है और उसमें अगुलि प्रविष्ट नहीं हो पाती। तब वाम ऊर्ध्व या अधोफुफ्फुसी शिराओं का उपयोग किया जाता है अथवा सीधे वाम अलिन्द-भित्ति द्वारा पहुँचा जाता है। बेली (Bailey) अब अन्तरालिन्दी खातिका (interatrial groove) में भित्ति का छेदन करके सीधा वाम अलिन्द में वक्ष के दक्षिण ओर से पहुँचता है, वह इस ही मार्ग का परामर्श देता है। उसका कथन है कि इस विधि से पश्च सयोजिका तक पहुँचना सरल होता है, वाम ओर उसको विभाजित करना कठिन होता है।

शस्त्रकर्मोत्तर उपद्रव

शुद्ध द्विकपर्दी सकीर्णता के रोगियों में अत्यल्प उपद्रव होते हैं जिनमें सामान्य हृदय की अतालताएँ (arrhythmias), विशेषकर अलिन्द और निलय के विकपन (fibrillation), अन्तर्हृद् शोथ (endocarditis) और शस्त्रकर्मोत्तर फुफ्फुसी उपद्रव मुख्य हैं। फुफ्फुस के मुख्य उपद्रव फुफ्फुसपात (atelectasis), निमोनिया और प्लूरा निस्त्राव (effusion) होते हैं। एक उपद्रव, जो सयोजिकाछेदन के पश्चात् असाधारण नहीं है वह सयोजिकाछेदन सलक्षण (commisurotomy syndrome) है जिसमें रोगी को हल्का ज्वर, हृत्क्षिप्रता, एकसरेचित्त में हृदय की विवर्धित छाया और सकुलनजन्य हृद्पात के लक्षण होते हैं। सम्भवतः उसका कारण अभिघातज परिहृद्शोथ (traumatic pericarditis) होता है, न कि रूमेटी रोग का पुनः सक्रियकरण जैसा रोग के प्रथम वर्णन के समय समझा गया था।

सर्जरी के परिणाम

रोगियों को चुनाव के अनुसार शस्त्रकर्मों के परिणामों में भिन्नता पाई जाती है, तो भी सप्ताह भर के आँकड़ों के देखने से पता चलता है कि सब देशों में परिणाम बहुत कुछ समान हैं। सबसे उत्तम परिणाम शुद्ध द्विकपर्दी सकीर्णता के उन रोगियों में हुए हैं जिनमें फुफ्फुसी अतिरक्तदाव की अल्पतम वृद्धि हुई थी। लगभग 60 प्रतिशत रोगियों को बहुत लाभ होता है और बहुत कुछ, अपनी पूर्व दशा को पूर्णतया पुनः प्राप्त कर लेते हैं। 20 प्रतिशत में

output) में ह्रास के होते हैं। रोगी हृदगूल या सिन्कोपी (syncope), वर्धमान विश्रान्ति (progressive fatigue) और श्रम करने पर श्वासकष्ट के आक्रमणों की व्यथा, बताते हैं। वाम निलय के विवर्धन के नैदानिक, एक्सरे और विद्युत-हृदलेखी प्रमाण उपस्थित होते हैं और आधार पर प्रकुचनीमर्मर मिलती है जो ग्रीवा की वाहिकाओं में चालित होती है। महाधमनी अपर्याप्तता के साथ सकीर्णता का होना और उसके विस्तार का ज्ञान बहुत आवश्यक है।

सर्जरी के परिणाम शुद्ध महाधमनी-सकीर्णता में अथवा जिनमें अपर्याप्तता अल्पतम होती है उनमें, सबसे उत्तम होते हैं। कैथीटर-प्रवेगन अथवा हृदय के वाम ओर का वेधन (puncture) न केवल निदान की निश्चिति के लिए किन्तु महाधमनी-कपाटिका पर दाव-प्रवणता (pressure gradient) के ज्ञान के लिए भी अत्यन्त उपयोगी है। 60 मिमी० पारे की अथवा इससे अधिक प्रवणता सर्जरी की आवश्यकता की द्योतक है। 60 मिमी० पारे से कम की प्रवणता के रोगियों को निरीक्षण के लिए तब तक छोड़ा जा सकता है जब तक वाम निलयदाव की वृद्धि न हो।

शल्य चिकित्सा

महाधमनीकपाटिका तक वाम निलय या महाधमनी द्वारा पहुँचा जाता है। वेली के तीनफलको वाले (tribladed) विस्फारको या ब्रोकप्ररूप (Brock-type) द्वि-फलक विस्फारको के निलय द्वारा प्रयोग का अब त्याग किया जा रहा है। और विवृत-पारमहाधमनी-विधि अपनाई जा रही है। यह परिहृद् के एक नलीनिरोप (tubegraft of pericardium) द्वारा या एक डैन्क्रोन नली को आरोही महाधमनी पर लगाकर उसके द्वारा अगुलि या विस्फारक को प्रविष्ट करके, बिना देखे हुए भी किया जा सकता है। किन्तु विवृत-हृदय-शस्त्रकर्म-प्रविधि से, न्यूनताप (hypothermia) या हृदय-फुफ्फुस-मेगीन का प्रयोग करके, कपाटिका का सुधार सर्वोत्तम है। महाधमनी-सकीर्णता के शस्त्रकर्म द्वारा सुधार के समय कपाटिका की अपर्याप्तता उत्पन्न कर देने की सम्भावना बहुत अधिक होती है जो केवल दृष्टिगत सर्जरी करने से बचाई जा सकती है। तीनों सयोजिकाओं का विभाजन ही उपयुक्त प्रतीत होता है, यद्यपि कितनी ही बार दो सयोजिकाओं के विभाजन के भी उत्तम परिणाम होते हैं।

शस्त्रकर्म के परिणाम

महाधमनी की शल्य चिकित्सा किये हुए रोगियों में 10 प्रतिशत की मृत्यु होती है। सतोपजनक सयोजिकाविभाजन से 80 प्रतिशत रोगी आरोग्यलाभ करते हैं। द्विकपर्दी संकीर्णता के भी उपस्थित होने पर प्रथम महाधमनीक्षति को सुधारा जाता है; उसके पश्चात् द्विकपर्दी संकीर्णता को सुधारते हैं। प्रायः दोनों क्षतियों का एक ही शस्त्रकर्म में सुधार कर दिया जाता है।

महाधमनी-प्रत्यावहन (aortic regurgitation)

महाधमनी-प्रत्यावहन बहुत होता है और यह कपाटिकाओं का एक गभीर रोग है। यह रूमेटिज्म, सिफिलिस, एथीरोस्क्लरोसिस या जीवाणुज अन्तर्हृद्-शोथ के कारण हो सकता है।

तीव्र महाधमनी-प्रत्यावहन हृद्-शल्यचिकित्सक के लिये एक बड़ा अभिग्रह (challenge) है, अभी तक इस दशा की किसी सतोपजनक चिकित्सा का अविष्कार नहीं हुआ है। इसके लिये कई विधियाँ निकाली गई हैं; उनमें सर्वोत्तम हुफनागेल (Hufnagel)-कपाटिका को लगाना है, जो अप्रतिकारी (non-reactive) प्लास्टिक पदार्थ की बनी हुई कन्दुक-कपाटिका (ball valve) होती है और केवल एक ही दिशा में रक्त को प्रवाह करने देती है। उसको महाधमनीचाप से आगे महाधमनी का छेदन करके प्रविष्ट किया जाता है और विशेष प्लास्टिक के स्थिरकारी वलयों (rings) और सीवन द्वारा लगाया जाता है। शस्त्रकर्म को अतिन्यूनताप (hypothermia) में किया जाता है जिससे महाधमनी पर सघर (clamps) लगाने से मेरुरज्जु की स्थानिक अरक्तता (ischaemia) हो जाने पर भी उसको क्षति न पहुँचे। हुफनागेल-कपाटिका यद्यपि महाधमनी में रक्त को अग्रसर करने का अत्युत्तम काम करती है तथापि वह मस्तिष्क अथवा हृद्-परिसंचरण (cerebral or coronary circulation) का अनुशिथिलन-रक्तदाव (diastolic blood pressure) नहीं बढ़ाती, जिससे रोगी के जो अत्यन्त मार्मिक रोगग्रस्त क्षेत्र हैं, उनको लाभ नहीं पहुँचता। अन्य प्रकार के शस्त्रकर्म भी किये गये हैं जिनमें टेंटप्ररूप (tent type) भाग, या परिहृद् से बनाई हुई फ्लैप-कपाटिकाएँ (flap valves) या अन्य प्लास्टिकपदार्थ-कृत भाग लगाये गये हैं। ये कर्मविधियाँ अभी प्रयोगावस्था ही में हैं और उनका नैदानिक प्रयोग अभी तक सतोपजनक और भयरहित नहीं प्रमाणित हुआ है।

कारोनरी हृद्रोग (coronary heart disease)

कारोनरी हृद्रोग की शल्य चिकित्सा नई नहीं है। मन् 1930 में हृत्पेशी के पुन रक्तसंचरण का उद्योग किया गया था। और इम सम्बन्ध में ओ'शौ-गनेशी (O' Thaugnessy) का अद्भुत कार्य आज भी अन्वेषकों के लिये पथप्रदर्शक है। रक्तसंचरण को उन्नत करने के लिये किए गए भिन्न-भिन्न शस्त्र-कर्मों का विस्तृत वर्णन इस पुस्तक से बाह्य विषय है; यहाँ केवल उनके सिद्धान्तों को अंकित किया गया है।

(1) अन्नराहृद्धमनी जालिकाओं (intercoronary plexuses) को विस्तृत करने के उद्योग। ओशीगनेसी द्वारा आविष्कृत हृद-त्रपामीवन (cardio-omentopexy) अन्य आधुनिक नवीन अविष्कारों का पुरोगामी था, उदाहरण-रूप उर.-छदिका पेशी को हृदय के अनावृत पृष्ठ पर लगाना, जो उमी के सिद्धान्तानुसार किया गया।

(2) परिहृद् कोण के भीतर क्षोभ उत्पन्न करने वाले पदार्थों को प्रविष्ट करना जिसमें परिहृद् और हृदय के बीच आसजन बन जाये।

(3) आभ्यन्तर-स्तनधमनी (internal mammary a) को हृत्पेशी में आरोपित करना।

(4) आभ्यन्तर-स्तनधमनी का वधन करके हृद्वाह्य रक्तसंचार को अन्तर्हृद् रक्तसंचार बनाना। परिहृद्-मध्यच्छद (pericardio-phrenic) धमनी (जालिका में भाग लेने वाली एक धमनी) दूसरे पर्शुकान्तराल में आभ्यन्तर स्तनधमनी के वधन से दक्षिणहृद्धमनी (right coronary a.) से सम्मिलन करने लगती है।

(5) हृद्-शिरानाल (coronary venous sinus) का धमनीकरण (arterialisation), आरोही महाधमनी और हृद्शिरानाल को एक वाहिका-निरोप (vascular graft) द्वारा जोड़ने और हृद्शिरानाल का आंशिक अन्तरोध करने से।

दो और आयोजन भी गत वर्षों में किये जा चुके हैं, एक सम्पूर्ण अवटु-कोच्छेदन (total thyroidectomy) जिससे आधारी चयापचयदर (basal metabolic rate) के कम हो जाने से हृदय का कार्यभार (work load) कम हो जाता है, इससे हृद्शूल के लक्षण घट जाते हैं। दूसरा आयोजन दूसरी, तीसरी और चौथी उरोतंत्रिकाओं और आठवीं ग्रैव तंत्रिका और शृखला का उभय पार्श्वी अनुकपी उच्छेदन (sympathectomy) है। यह केवल हृद्वेदना-तंतुओं का अवरोध करके हृद्शूल के लक्षणों को दूर या कम करता है। इन

दोनों आयोजनों को अब नहीं किया जाता ।

सर्वोपरि यह कहा जा सकता है कि कारोनरी हृद्रोग के लिये हृद्शल्य चिकित्सा अभी तक किसी संतोपजनक आयोजन का आविष्कार नहीं कर सकी है । हाल ही में वेली और उसके सहायकों ने हृद्वाहिकाओं पर कुछ शस्त्रकर्म किये हैं और घनास्रयुक्त अन्तर्धमनी-उच्छेदन (thromboendarterectomy) से लाभ रिपोर्ट किया है ।

हृद्रोध (Heart block)

कुछ प्रकार के हृद्रोधों के लिये, जो कारोनरी हृद्रोगो या विसरित हृद् विकृति (diffuse myocardial pathology) से उत्पन्न होते हैं, कृत्रिम इलैक्ट्रॉनिक गतिप्रेरक (electronic pacemaker) का प्रयोग एक नया आविष्कार है । सूक्ष्म धातुकृत इलैक्ट्रोड हृदय में आरोपित कर दिये जाते हैं और एक विशेष इलैक्ट्रॉनिक सर्किट (परिपथ) द्वारा, जो अत्यन्त लघु ट्रांजिस्टरों का बना होता है और वास्तव में एक लघु ऐम्प्लीफायर है, तालवद्द उद्दीपन (rhythmic stimuli) शिरानाल-अलिन्द (sino-atrial) और अलिन्द-निलय पर्वों (atrioventricular nodes) में भेजे जाते हैं । यह रोगी के हृदय में लगा रहता है । इसके परिणामों की अत्यन्त सन्तोपजनक रिपोर्ट की गई है; जिन रोगियों में कोई आशा नहीं थी उनका जीवनकाल प्रलम्बित हो गया और हृदय की कार्यक्षमता बढ़ गई ।

विवृत हृदसर्जरी (Open heart-surgery)

हृद्रोगो का विषय हृदय को खोलकर और देखकर शस्त्रकर्म करने का कुछ उल्लेख किये बिना अपूर्ण रह जाता है । कपाटिकाओं पर ठीक-ठीक प्रक्रिया, पटदोषों का सुधार और अवरोधों का अपहरण तभी सम्भव हो सकते हैं जब सर्जन को शस्त्रकर्म के लिये पर्याप्त समय मिल सके और वह देखकर शस्त्रकर्म कर सके । अभी इस प्रश्न को हल करने की दो विधियाँ प्राप्त हैं, एक ताप-न्यूनता (hypothermia) करके हृदय में आने वाले (और जाने वाले) रक्त का अन्तर्रोध, और दूसरे हृदय-फुफ्फुस-मेशीन का प्रयोग करके पूर्ण हृद्-फुफ्फुसी पार्श्वपथ बना देना ।

तापन्यूनता (hypothermia)

तापन्यूनता का प्रथम बार सन् 1950 में विगेली ने सर्जरी में प्रयोग किया था। गाढ़ सवेदनाहरण या पेजी को शिथिल करने वाले (relaxant) पदार्थों के प्रयोग से वाह्य शीनकरण की नियततापी (warm blooded) प्राणियों में होने वाली अनुक्रिया (response) को मिटा दिया जाता है। शरीर को बर्फ के जल में डुबा कर या शरीर को ठंडे कम्रलो से लपेटकर उसका ताप घटाया जाता है जब तक कि शरीर के तापनियन्त्रण की क्रियाविधि बदलकर शीत-निष्क्रियता (hibernating)-काल के जन्तु की क्रियाविधि के समान नहीं हो जाती। प्रत्येक सेन्टीग्रेड डिग्री ताप के घटने से आधारी चयापचय दर (basal metabolic rate) 7 प्रतिशत घट जाती है। ऐसी दशा में जब ताप और चयापचय दोनों घट जाते हैं तो दोनों महाशिराओं में कुछ समय के लिये अन्तरोध किया जा सकता है जिससे हृदय-कोष्ठ रिक्त हो जाते हैं। तब हृदय से वहि प्रवाह को रोकने के लिये फुफ्फुसी धमनी और महाधमनी पर सघर लगा दिये जाते हैं जिससे वायु-अन्त शल्यता (air embolism) न होने पाये। तब हृदय को खोलकर कुछ समय तक दृष्टिगत सर्जरी, मस्तिष्क को हानि पहुँचाये बिना, की जा सकती है। मस्तिष्क की आक्सीजन की मांग भी शरीर की मांग के साथ घट जाती है।

ताप-न्यूनता से भयकर हृद्विकारों के होने की सम्भावना रहती है, जैसे, निलय-विकपन। इस कारण सामान्य प्रकार के विवृत हृद्-शस्त्रकर्मों में न्यून-ताप में शरीरताप को 29 से० से कम न घटाना चाहिये।

शरीरवाह्य रक्तपरिसंचरण (extracorporeal circulation)

हृदय-फुफ्फुस-मेशीन का गिब्वन (Gibbon) ने आविष्कार किया था। अब सब ही देशों के आविष्कर्त्ताओं ने उसका बहुत परिष्कार किया है। उसमें रक्त-पम्प [(सिमामोटर या घूर्णनी (rotory) प्ररूप] होता है और रक्त को आक्सीजन देने के लिये एक कृत्रिम फुफ्फुस होता है। आक्सीजन देने वाले यन्त्र (oxygenators) कितनी ही प्रकार के होते हैं और प्रत्येक में उनके गुण और अवगुण होते हैं। वक्ष को खोलकर महाशिराओं में केन्लुओं (canulae) को लगाकर हृदय और फुफ्फुस के बाहर ही से सारा रक्त कृत्रिम फुफ्फुस में भेज दिया जाता है और आक्सीजनयुक्त रक्त को किसी दैहिक धमनी जैसे द्वारा, और्वी धमनी द्वारा, महाधमनी में पम्प कर दिया जाता है।

जिन विवृत हृद्-शस्त्रकर्मों में बहुत समय लगता है उनसे हृद्घातकारी

(cardioplegic) विलयन (पोटासियम साइट्रेट) को महाधमनी में प्रविष्ट करके कारोनरी परिसंचरण में उसका द्रवनिवेशन (perfusion) किया जाता है जिससे हृदय का सरोध या विराम (arrest) हो जाता है। हृदय-फुफ्फुस-मशीन द्वारा शरीर में आक्सीजनयुक्त रक्त का निवेशन करते रहने से हृदय को एक घंटे तक विराम अवस्था में रखा जा सकता है। कभी-कभी इस विधि के साथ तापन्यूनता का भी उपयोग किया जाता है। इस प्रकार कृत्रिम अनु-शिशिलन-सरोध (artificial diastolic arrest) करके हृदयेदन (cardiotomy) और अन्तर्हृद्-दोषों का सुधार सरल हो जाता है और जटिल असंगतियों को भी मुधारा जा सकता है। किन्तु हृदय-फुफ्फुस-मशीन के उपयोग के लिये अत्युत्तम प्रथम श्रेणी के संगठन की आवश्यकता होती है और इस कारण उसका प्रयोग केवल सुव्यवस्थित केन्द्रों ही में सीमित है।

परिहृद्

किसी अन्य सीरमी गुहा (serous cavity) के समान परिहृद् में, सीरमी, सीरम-पूययुक्त अथवा रक्तस्रावी तरल एकत्र हो सकता है।

हृद् टैम्पोनाड (cardiac tamponade)

यह दशा हृदय की वेधक क्षतियों या हृदय के शस्त्रकर्मों में मिलती है। परिहृद्कोश में तरल के शीघ्रता से एकत्र होने से हृदय पर दबाव पड़ता है जिससे अनुशिशिलन अवस्था (diastole) में कोष्ठ भरने नहीं पाते। स्तब्धता के समान दशा, शिरा रक्तदाव की वृद्धि और धमनी-रक्तदाव का ह्रास इस दशा के सूचक लक्षण हैं। हृद्-अननुनादी क्षेत्र (cardiac dullness) बढ़ जाता है और हृद्घ्वनि मन्द हो जाती है। प्रतिदीप्ति पट द्वारा देखने से हृदय की छाया प्रसामान्य या विवर्धित दीख सकती है जिसमें मन्द स्पन्दन होते हैं। परिसरी नाडी दुर्बल और विरोधाभासी (paradoxical), अर्थात् प्रश्वास में दुर्बल, होती है।

चिकित्सा

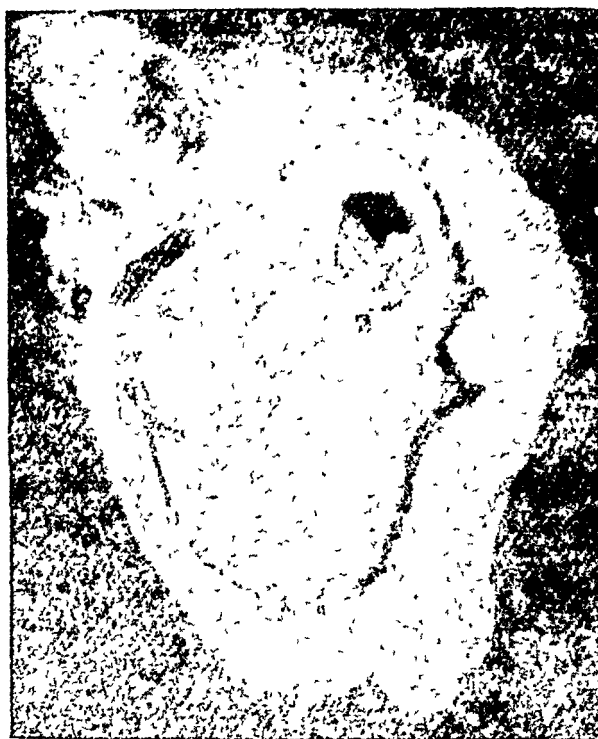परिहृद् के आचूषण (aspiration) से तत्काल शमन होता है। यदि लक्षणों की पुनरावृत्ति हो तो परिहृद् का अन्वेपण आवश्यक है।

परिहृद् का आचूषण, एक सूचिका को उरोस्थि-पत्रक (xiphoid process)

के पार्श्व से ऊपर तथा पीछे की दिशा में, त्वचा से 45 डिग्री कोण पर, प्रविष्ट करके, किया जा सकता है। इसमें प्लूरा या कारोनिरी वाहिकाओं के क्षत होने का भय नहीं होता।

तीव्र परिहृद्-शोथ (acute pericarditis)

तीव्र परिहृद्-शोथ स्मेटिज्म या वाइरस के कारण होता है, अथवा वह पूतिजीवस्वतता (septicaemia), पूयस्वतता (pyaemia), निमोनिया अथवा एम्पायीमा का उपद्रव हो सकता है। लक्षण अल्प होते हैं जैसे ज्वर, हृत्-क्षिप्रता, श्वास-अल्पता या लघुश्वानता और उरोस्थिपश्च-वेदना। प्रारम्भ में घर्षण ध्वनि (friction rub) सुनाई दे सकती है। तरल की अतिमात्रा के एकत्र हो जाने पर वेदना जाती रहती है। किन्तु निःसरण के फाइब्रिनी होने पर हल्की



चित्र 246—यथमाजग्य सकीर्णक परिहृद्शोथ। परिहृद् अत्यन्त स्थूल हो गया है। स्थूलभूत अधिहृद्-स्तर (thickened epicardial layer) भी दीख रहा है।



चित्र 247—मकीर्णक परिहृद्शोथ । परिहृद् का कैल्सीभवन देखो ।

वेदना दीर्घकाल तक बनी रह सकती है । अतिद्रुन तरल सग्रह से हृदय का टेम्पोनाड हो सकता है । एक्सरे-परीक्षा से एक बड़ी नाणपाती के आकार की हृदय की रूपरेखा दिखाई देती है और विद्युन् हृदलेख में एस० टी० खडाण का उन्नयन दिखाई देना है ।

चिकित्सा

सरक्षी-आचूषण-चिकित्सा और प्रतिजीवियों के प्रयोग से बहुधा सफलता होती है । आचूषण के पश्चात् कोई उपयुक्त प्रतिजीवी परिहृद्कोप में इजैक्शन द्वारा प्रविष्ट किया जा सकता है । यदि कई बार आचूषण करने पर भी सफलता नहीं होती तो परिहृद् का निर्हरण (drainage) आवश्यक है ।

चिरकालीन संकीर्णक परिहृद्शोथ—थिक का रोग

(chronic constrictive pericarditis—Pick's disease)

इस रोग का सबसे बड़ा कारण यथमाजन्य परिहृद्शोथ (tuberculous pericarditis) होता है (चित्र 246, 247)। कभी-कभी सपूय (purulent)

परिहृद्शोथ अथवा परिहृद् में आघातजन्य रक्तन्वाय में भी रोग हो जाता है। परिहृद् मोटा पट जाता है और उमका कैल्सीकरण हो सकता है। दृढ़ अप्रत्याग्न्थ (inelastic) परिहृद्महाशिरा या निलयो को दबाकर उनको भली-भांति नहीं भरने देता। इन चिरकारी हृद्मस्पीउन के लक्षण हृदय का प्रनामान्य या कुछ विवर्धित होना, शिरा-रक्तदाव की वृद्धि, यकृत का विवर्धन और जलोदर (ascites) हैं। ग्रीवा शिराये रक्तसंकुलित होती है और प्लूग में निःन्वाय उपस्थित हो सकता है। रक्तदाव न्यून होती है; नाडी का आयतन भी न्यून होता है। प्रतिदीप्ति पट में हृत्-स्पन्दन कम या अनुपस्थित होने है और काउ-मोग्राम से तरंगण (undulations or excursion) कम होने का निश्चय होता है। अनेक बार परिहृद् का कैल्सीभवन दीघता है।

चिकित्सा

चिकित्सा का केवल उपाय शस्त्रकर्म द्वारा मकीर्णक परिहृद् का अपहरण है। इससे शिराओ और हृदय पर की दाव दूर हो जाती है और हन्तोष्णों में रक्त सामान्य प्रकार में भरने और उनमें निकलने लगता है।

रक्तवाहिकायें

शिराये (veins)

शिरायें रक्त को लीटाकर हृदय में लाने वाली नलिकायें हैं। धमनीरक्त के कोशिका-शैया (capillary bed) में प्रवाह करने के परचात् अवशिष्ट बल (residual force) शिराओ में रक्त के प्रवाह के लिये उत्तरदायी होता है। श्वसन की चूषणक्रिया, (sucking) ककाली पेशियों का सकोच, और शिराओ में कपाटिकाओ की उपस्थिति, ये सब भी प्रवाह में सहायक होते हैं। अधरांगों की शिराओ में रक्तप्रवाह गुस्त्व के विरुद्ध दिशा में होता है।

शिरा का पेशीकचुक धमनी के पेशीकचुक से पतला होता है। वह न दृढ़ ही होता है और न सकोच ही कर (contractile) सकता है। इस कारण शिरा में प्रायः आकर्षण नहीं होता। शिरा में रक्तदाव बढ़ने से वे सज ही में विस्फारित हो जाती हैं और रक्तदाव के बहुत समय तक बड़े रहने से शिरा का पेशीकचुक पतला होकर फैल जाता है; उसकी तान (tone) भी जाती रहती है। जिससे शिराये कुटिल (tortuous) हो जाती हैं और फूल जाती हैं। उदर, वक्ष और कपाल की शिराओं में कपाटिकायें नहीं होती।

अगो की शिराओं में कपाटिकाये होती है और वे इस प्रकार स्थित होती है कि वे रक्त को केवल हृदय ही की ओर प्रवाह करने देती है, विरुद्ध दिशा में नहीं। मुख्य शिराओं में कपाटिकाये अनियमित प्रकार से स्थित हैं, किन्तु प्रायः वे उपरिस्थ और गभीर शिराओं के सगम पर स्थित होती है।

अधरांगों की शिरायें (veins of lower limbs)

अध.शाखा में शिराओं के दो समूह हैं (1) उपरिस्थ या अध.शाखीय (saphenous system) शिरा तंत्र, जो त्वचा और प्रावरणी के बीच स्थित है और अनाश्रित है, और (2) गभीर या और्वी (femoral) तंत्र जो प्रावरणी अचकाशो में और पेजियों के बीच स्थित है।

दोनों तंत्र दो स्थानों में आपस में संयोजित हैं, बृहत् अध.शाखीय शिरा (greater saphenous v.) और और्वी शिरा (femoral vein) अडाकार खात (fossa ovalis) में सगम करती है, और लघु अध.शाखीय शिरा (lesser saphenous v.) और जानुपृष्ठ-शिरा (popliteal vein) का सगम जानुपृष्ठ-खात में होता है। दोनों शिराओं के बीच में अन्य संयोजी शिरायें भी हैं और उनमें कपाटिकाये हैं।

जघा की गभीर शिरायें धमनी के साथ रहती हैं।

साधारणतया खड़े होने पर अध.शाखा में शिरायें रक्तदाव सबसे अधिक होती है और जघा को ऊपर को उठा देने पर न्यूनतम हो जाती है। कपाटिकाओं के अक्षम होने से खड़े होने पर दाव सामान्य की अपेक्षा अधिक हो जाती है।

अपस्फीत शिरायें (varicose veins)

विस्फारित (dilated) और कुटिल (tortuous) शिरा अपस्फीत शिरा कही जाती है। यह दशा साधारणतया अध.शाखा में होती है किन्तु ग्रास-प्रणालजालिका (oesophageal plexus), मलाशयी (haemorrhoidal), तथा शुक्रवहा (spermatic) शिराओं में भी पाई जाती है।

हेतुकी

अपस्फीत दशा का मुख्य कारण उपरिस्थ और गभीर शिराओं के संयोजनों पर स्थित कपाटिकाओं की अक्षमता होती है जिससे उपरिस्थ शिराओं में रक्त अधिक दाव से भरता है। कारण के अनुसार अपस्फीत शिरायें प्राथमिक

या द्वितीयक हो सकती है। प्राथमिक प्रायः अत्यन्त अल्प मात्र में होती है और शिराओं की स्थिति तथा वृद्धिवादी की कृत्रिमता इनका अन्तर्गत माना जाती है। कुट्टकता आनुवंशिक हो सकती है; अल्पशीत शिराओं की बहुत परिधृत्तियों में होते देखा जाता है। द्वितीयक अल्पशीत शिराएँ गभीर शिराओं में अल्पमात्र होने का कारण उपरिस्थ शिराओं में रक्तस्राव के होने में होती है। गभीर शिराओं का अवरोध उनमें पलायता (thrombosis) होने में उत्पन्न हो सकती है अथवा उन पर वाहक में भार पड़ने में, जैसे, विविध प्रकार के श्लेष्मिक या श्रोणि के अंदर में उनमें रक्तप्रवाह अवरुद्ध हो सकता है।

जिन व्यक्तियों में अधिक रक्त शीत पड़ता है, उनमें अल्पशीत शिराओं की प्रवृत्ति हो जाती है।

चिकित्सा

सूक्ष्मदर्शक द्वारा देखने में स्थितारित, कुट्टक, पतली हुई शिराओं की स्थितियों में पेसी-अनिवृद्धि तथा प्रति मनु मनु अंग दानों का अन्तर्गत स्थिति देना है। उनमें विद्यमान मनुमयता और तभी-तभी रक्तित्व के निशान देना है।

लक्षण

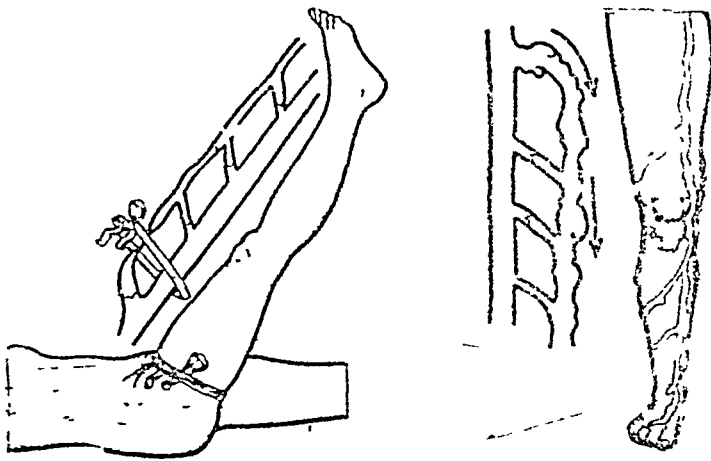
अल्पतम अपल्पशीत वाले रोगियों में उस लक्षण हो सकते हैं, जब कि मूला कुट्टक शिरा के रोगियों में कोई लक्षण नहीं है। प्राथमिक रक्तस्राव अंगों में थ्रम तथा वेदना का अनुभव है। और घटे रहने के परन्तु भारीपन मालूम होता है। अतिस्पष्ट शिराओं के क्षेत्र में तीव्र वेदना हो सकती है।

निदान

दृष्टिक रोग, परिधृत्त वाहिकारोग अथवा उदर के अर्बुदों को पहचानने के लिये पूर्ण शारीरिक परीक्षा आवश्यक है। रोगी को गड़ा करके उनमें प्रकाश में उसकी परीक्षा की जाय जिसमें अपल्पशीत शिराओं की स्थिति और उनका विस्तार मालूम हो सके। अक्षम (incompetent) कपाटिकाओं की स्थिति और गभीर शिराओं का अनवरोध (patency) जानना भी आवश्यक है।

ट्रेन्डेलिनबर्ग-जाँच (Trendelenburg test) — उनमें अक्षम कपाटिका की स्थिति मालूम की जाती है। रोगी को बिठाया या लिटाकर टांग को श्रोणि से ऊपर उठाया जाता है जिससे गुन्त्व से उपरिस्थ शिराएँ स्थित हो जाती हैं। परीक्षक अपनी अंगुलियों से या टर्निके द्वारा अङ्गुलीय रक्त को दबाये रहना है

और रोगी को खड़ा कर दिया जाता है। यदि अध.शाखा-और्वी (sapheno-femoral) कपाटिका अक्षम है तो एक या दो मिनट तक शिराये रिक्त रहेगी और तब नीचे से ऊपर को भरना प्रारम्भ करेगी। नीचे की ओर से द्रुत गति से भरना संकीर्णता (constriction) से नीचे की वेधक शिराओं (perforating veins) की अक्षमता का द्योतक है। टूर्निके को नीचे के तलों (levels) पर लगाकर इस प्रयोग को कई बार करने से अक्षमता की अन्य स्थितिया भी मालूम हो सकती है (चित्र 248)।



चित्र 248—अपस्फीत शिराओ मे ट्रेन्डिलिनवर्ग-परीक्षण।

पर्ये की जांच (Perthe's test)—गभीर गिरातन्त्र की क्षमता या अनवरोध को मालूम करने के लिये यह जांच की जाती है। अध शाखा-शिरा-कांड को टूर्निके द्वारा सम्पीडित कर दिया जाता है और रोगी को टहलाकर जघा का व्यायाम कराया जाता है। यदि गभीर शिराओ मे कोई अवरोध नहीं है तो अपस्फीत शिराये नहीं फूलती, व्यायाम से रक्त गभीर शिराओ मे चला जाता है। किन्तु गभीर शिराओ मे अवरोध होने पर अपस्फीत शिराये फूल जाती है और रोगी वेदना अनुभव कर सकता है।

उपद्रव

अपस्फीत व्रण (varicose ulcer)—गुल्फिकाओ (malleoli) के ऊपर जघा के निम्न भाग मे अपस्फीत व्रण साधारणतया बन जाते है। व्रणो के बनने के पूर्व यहा की शिराओ मे रक्त भरा रहता है (स्थितिकता), इससे त्वचा मे

भूरे मे रंग की वर्णकता (pigmentation) हो जाती है और तंतुमयता होकर त्वचा पतली पट जाती है, कभी-कभी बड़ा निरकारो शोफ होता है जो मध्या को अधिक हो जाता है। यह माना जाता है कि गुल्फिफाओ के ऊपर के क्षेत्र मे त्वचा के अल्प स्वतन्त्रचरण के कारण ग्रण होता है और उनके नीचे की शिराओं का परिशिराशोथ (periphlebitis) त्वचापोषक स्वतन्त्रचरण को और भी बन्द कर देता है। ऐसे त्वचाक्षेत्र पर अभिघान से उत्पन्न क्षोभ के कारण त्वचावरणु के गलने से ग्रण बन जाता है जिसका शीघ्र विरोधन नहीं होता। अपर्याप्त चिकित्सा के पश्चात् प्रत्येक बार ग्रण के पुनरावर्तन में नया तान्त्रिक ऊतक बनता है जिससे ग्रण की तन्तुमयता बढ़ती चली जाती है और ऊतको की दृन्यता भी बढ़ती रहती है जिससे बड़ा नये ग्रण बनने की प्रवृत्ति होती है।

अपस्फोत शिराओ का विदर (rupture)—वह बिना किसी चेतावनी के अकस्मात हो सकता है। जिससे वेदनाहीन रक्तस्राव हो सकता है। अंग को ऊँचा उठाकर और कम कर पट्टी (pressure bandage) बांधने से रक्तस्राव को रोका जा सकता है।

घनास्रयुक्त शिराशोथ (thrombophlebitis)—यह उपद्रव बहुत होता है। इसका कारण वहाँ रक्त का जमा रहना और अभिघान होते हैं, मद्रमण इतना भाग नहीं लेता। उनसे वेदना, काल्दिमा और शिरा पर की त्वचा का मोटापन या दृढता होते हैं।

त्वक्-शोथ (dermatitis)—वहाँ की त्वचा चर्मवत (leathery), शल्काच्छादित (scaly) और विवर्णित हो जाती है अथवा शोथयुक्त हो सकती है जिससे गुजली होती रहती है। ग्रण और घनास्रयुक्त शिराशोथ जंघा के निम्न तृतीयांश में होने हैं।

चिकित्सा

कारण, मालूम होने पर, दूर किया जाय। अनुग्र रोग में प्रत्यास्थ (elastic) मोजा या अगूठे में ऊह तक क्रैप की पट्टी लगाने से उपरिस्थ शिराओं के सम्पीडन से लाक्षणिक शमन होता है।

इंजैक्शन चिकित्सा—इसमें काठिन्यकर विलयन (sclerosing solution) को शिरा में प्रविष्ट किया जाता है जिससे अन्तःकंचुक (intima, inner coat) क्षत हो जाता है और वहाँ दृढ घनास्रता होने के पश्चात् तन्तुमयता (fibrosis) हो जाती है। यह कृत्रिम घनास्र (thrombus) बड़ा सलग्नशील

(tenacious) होता है और उसके पृथक होकर रक्त में प्रवाहित होने का बहुत कम अवसर रहता है। रोगी को खड़ा करके, बिना टूटने लगाए इंजेक्शन दिया जाता है। अधस्त्वक्-ऊतक में विलयन लीक न होने पाए, नहीं तो उससे तीव्र विक्षोभ होगा जिससे वहाँ की त्वचा तक गल सकती है। प्रति-सप्ताह इंजेक्शन को दोहराया जाता है। इन विलयनों का प्रयोग किया जा सकता है—अतिपरापसारी ग्लूकोज (hypertonic glucose) मोनो-एथायललेमीन ओलियेट (एथमोलीन), सोडियम सैलीसिलेट, क्विनीन यूरीथेन और सोडियम मोर्रुएट (Sodium morrhuate)। अध.शाखा और्वी (sapheno-femoral) या सयोजी कपाटिकाओं के अक्षम होने पर इंजेक्शन चिकित्सा काम नहीं करती। बाह्य अध.शाखा की अपस्फीतियों (external saphenous varices) में या जब थोड़ा ही शिराक्षेत्र ग्रस्त हो और ट्रेडिलिन वर्ग जाँच से कपाटिकाएँ सक्षम पाई जाएँ तो भी इंजेक्शन चिकित्सा से लाभ होता है।

शल्य चिकित्सा—इसमें अध.शाखा-शिरा और और्वी शिरा के सगम पर वधन करके उसको विभक्त किया जाता है। जितनी सहायिकाएँ अध.शाखा-शिरा में जा रही हों, उन सभी का वधन और विभाजन आवश्यक है। उसके पश्चात् शिरा को वक्षण से गुल्फ (ankle) तक पृथक करके निकाल दिया जाता है। उससे सम्बन्धित अन्य अपस्फीत शिराओं को पृथक-पृथक छेदन द्वारा निकालना भी आवश्यक है। तीव्र घनास्त्री शिराशोथ होने पर इंजेक्शन या शल्य चिकित्सा न की जाय।

शिराय घनास्त्रता (Venous thrombosis)

शिरा में रक्त की घनास्त्रता एक उग्र दशा है। उसके तीन मुख्य कारण होते हैं : (1) रक्त की आतचनता (coagulability) का बढ़ जाना जो अभिघात के पश्चात् या अरक्तता (anaemia) के कारण होती है; (2) रक्त के प्रवाह का धीमा हो जाना, जो हृद्रोग, निर्जलता या दीर्घकालीन अचलीकरण से हो सकता है, और (3) शिरा के अन्तःकचुक का अभिघात या सक्रमण से क्षत होना।

शिरा, घनास्त्रता के अतिरिक्त-शोथ (भिन्न-भिन्न डिगरी का) हो सकता है जिससे लक्षणहीन शिराघनास्त्रता (phlebothrombosis) या पूतित घनास्त्र-युक्त शिराशोथ होना संभव है।

शिराघनास्रता, (Phlebothrombosis) या *bland thrombosis* सौम्य घनास्रता

शिराघनास्रता में शोथ सदा अनुग्र (mild) होता है, रक्त-आतच (clot) भी नरम होता है तथा शिराभित्ति में विच्छिन्नतया लगा रहता है। साधारणतया वह जघापिंड (calf) की गम्भीर शिराओं में बनना प्रारम्भ करता है, कभी-कभी अन्य शिराओं में भी बनता है और ऊपर की ओर बढ़ता रहता है, तथा मुख्य शिराओं में विस्तृत हो सकता है; वह महाशिरा तक विस्तार कर सकता है। इस घनास्र का एक अण टूट कर फुफ्फुसों में पहुँचकर फुफ्फुसी अन्त शल्यता (embolism) उत्पन्न कर सकता है।

आधुनिक चिकित्सा तथा निदान सम्बन्धी प्रगतियों के होने पर भी शिरा-घनास्रता, घनास्रयुक्त शिराशोथ तथा फुफ्फुसी अन्त शल्यता में कोई कमी नहीं हुई है।

लक्षण और चिह्न—शल्य और कायरोगों, दोनों, में यह दशा होती है। कोई भी लक्षण न हो, प्रथम लक्षण फुफ्फुस अन्त शल्यता हो सकती है; बहुत से फुफ्फुसी अन्त शल्य (pulmonary emboli) स्थूल (massive) होते हैं और उल्लाघता काल (convalescence period) में घातक प्रमाणित हो सकते हैं। अधिकतर रोगी को पाँव में दर्द होना और जघा में भारीपन तथा उसका कडा होना, ये लक्षण और चिह्न प्रतीत होते हैं। हल्का ज्वर, जघापिंड में भारीपन तथा कुछ उष्णता हो सकती है। जानु का प्रसार करने पर पाँव के पदपृष्ठ-आकुचन से जघापिंड में पीड़ा (हीमेन्स चिह्न) होती है। पाँव, गुल्फ और जघा पर हल्का शोफ हो सकता है। लोहित-कोशिका-अवसादन-दर (E. S. R.) बढ़ सकती है। शस्त्रकर्म के पश्चात् इस दशा की सम्भावना का ध्यान रखना चाहिए और यदि निदान हो जाय तो शीघ्र ही चिकित्सा प्रारम्भ करनी चाहिए।

घनास्रयुक्त शिराशोथ (thrombophlebitis)

इस दशा में घनास्र बनने के अतिरिक्त शिरा का और उसके चारों ओर की सरचनाओं का तीव्र शोथ होता है। यह दशा विशेषतया प्रसव या सक्रमण-सम्बन्धी शस्त्रकर्म के पश्चात् होती है और प्रायः शस्त्रकर्म या प्रसव के पश्चात् 5 से 15 दिनों में उत्पन्न होती है। कभी-कभी बिना किसी प्रवर्तक कारण के रोग उत्पन्न हो जाता है। ऐसा अधस्त्वक् घनास्र-शिराशोथ होने पर उदर में किसी दुर्दम रोग के होने की सम्भावना का ध्यान रखना चाहिए, विशेषकर

अग्न्याशय की काय और पुच्छ के दुर्दम रोग का ।

लक्षण और चिह्न—उपरिस्थ घनाम्रशिरागोथ से लालिमा, स्थानिक ऊष्मा, वेदना, ज्वर, द्रुत नाडी, लोहिताणु अवसादन-दर की वृद्धि और श्वेत कोणिका-वहुलता (leucocytosis)—ये सब उत्पन्न होते हैं। गभीर शिराओ की घनाम्रता को मालूम करना कठिन हो जाता है, वे केवल शारीरिक लक्षण उत्पन्न करती हैं, स्थानिक लक्षण नहीं होते ।

रोगक्रम और उपद्रव

पूर्ण आरोग्य लाभ—कुछ समय में पूर्ण रोगशमन हो जाता है; कुछ में ग्रस्त अंग में कुछ समय तक शोफ बना रहता है, किन्तु वह भी अन्त में शान्त हो जाता है। घनाम्र-शिरागोथ के एक आक्रमण से और आक्रमण होने की, विशेषकर शस्त्रकर्म के पश्चात्, प्रवृत्ति उत्पन्न होती है।

चिरकालीन शिरा-अपर्याप्तता—बहुत बार घनाम्रता का प्रथम लक्षण वेदनायुक्त श्वेत-जघा (white leg) होती है जो प्रसव या शस्त्रकर्म के पश्चात् शैया से बाहर निकलने पर उत्पन्न होती है। इसका पूर्ण शमन हो सकता है या वह आजीवन बनी रहे, अथवा दशा और बढ़ कर शिरारोध (venous blockage) उत्पन्न कर सकती है जिससे द्वितीयक अपस्फीत शिराये बन जाती हैं और जघा के निम्न भाग में रक्त रुक जाता है। त्वचा पतली और चमकीली हो जाती है और तनिक से आघात से चिरकारी व्रण तथा सक्मी त्वक्-शोथ हो जाते हैं। लसीका-अवरोध होने से त्वचा मोटी हो सकती है और उसकी अत्यन्त वृद्धि से श्लीपद (elephantiasis) तक हो जाता है।

फुफ्फुसी अन्तःशल्यता (pulmonary embolism)—बिना किसी चेतावनी के शिराघनाम्रता का अनुसरण फुफ्फुसी अन्तःशल्यता कर सकती है। लघु फुफ्फुसी अन्तःशल्यता रोधगलन (infarction) उत्पन्न करती है, लगभग 20-25 प्रतिशत में प्रथम अन्तःशल्य (embolus) घातक होता है। फुफ्फुसी अन्तःशल्यता होने पर वक्ष में अकस्मात् तीव्र सक्कीर्णक (दबोचती हुई सी) वेदना होती है, श्वास लेने में वेदना होती है और स्तब्धता तथा श्यावता हो जाती है। रक्तनिष्ठीवन (haemoptysis) या रक्तमिश्रित ज्ञागदार कफ निकलता है। परीक्षा करने पर स्थानिक स्पर्शसहता और प्लूराघर्षण (rub) प्रतीत होती है। एक्सरे में रोधगलन-सूचक छाया दिखाई दे सकती है। स्थूल या अति अन्तःशल्यता से कुछ मिनट में मृत्यु हो सकती है अथवा रोगी कई घंटे

तक स्तब्धता की दशा में रह सकता है। स्थूल फुफ्फुसी अन्तःशान्यना मुख्य फुफ्फुस-धमनी का रोध करने के कारण प्रायः घानक होती है। कुछ सफल फुफ्फुसी अन्तःशल्योच्छेदन शस्त्रकर्मों की रिपोर्टें मिली हैं।

स्थूल या बहु घनास्रता (massive thrombosis)—यह विरल दशा है जिसमें जघा की प्रायः सब ही शिराओं का अन्तरोध हो जाता है जिसमें जघा में गहरी श्यावता (cyanosis) हो जाती है; वह सूज जाती है और अत्यन्त वेदनायुक्त हो जाती है। यह सब कुछ ही घटों में हो जाता है। तीव्र स्तब्धता हो सकती है और अंग का कोश (gangrene) हो सकता है।

चिर-शिरा-अपर्याप्तता से शिराशोथोत्तर जंघा (post-phlebitic leg from chronic venous insufficiency)—उन रोगियों को खड़े होने पर वेदना होती है और शोफ हो जाता है; त्वचा की विवर्णता हो या न हो। उनको गुल्फ या जघा के निम्न भाग पर अभिघात से बचना चाहिये। बहुत समय तक खड़े होने से दशा बढ जाती है; बैठने की दशा में भी जंघाओं को उठाकर रखना चाहिये। प्रत्यास्थ मोजो (elastic stockings) का प्रयोग उपयोगी है।

चिकित्सा

रोगी में शिराघनान्त्रता होगी या नहीं इसे पहले जानने की कोई विधि नहीं है। स्तब्धता न होने देना, रक्त-पुनराधान (replacement), कसकर पट्टी न बाधना जिससे रक्त प्रवाह रुकने न पाये, उदर-आध्मान को रोकना और शीघ्र ही रोगी को चलाना रोग को रोकने के उपाय हैं। जिन रोगियों में घनान्त्रता का इतिवृत्त मिले उनको शस्त्रकर्म के पश्चात् आतचनरोधी (anti-coagulants) औषधियों के प्रयोग का सब ही विद्वान परामर्श देते हैं। यदि जघा की गभीर शिराओं की घनान्त्रता का निदान हो जाय तो जघाओं पर, पादागुलियों से लेकर ऊरूमूल (groin) तक प्रत्यास्थ पट्टी लगा दी जाय और आतचन-रोधी चिकित्सा प्रारम्भ की जाय। यदि आतचनरोधी चिकित्सा पर भी घनान्त्रता हो जाय तो अधःशाखा और और्वी शिराओं के सगम से नीचे और्वी (femoral) शिरा का बन्धन (ligation), दोनों ओर करना चाहिये। तीव्र घनान्त्रता शिराशोथ में प्रतिजीवियों के प्रयोग से सक्रमण का नियन्त्रण होता है।

स्थूल घनान्त्रता की चिकित्सा जघा को ऊपर को उठा देना, आतचनरोधी औषधियों का प्रयोग तथा स्तब्धताशमन है।

धमनियां (arteries)

धमनिये और धमनिकायें (arterioles) रक्त को हृदय से केशिकाओं तक ले जाने वाली नलिकायें हैं और रक्तदाब (blood pressure) के नियमन में मुख्य भाग लेती हैं। प्रसामान्य धमनियाँ दृढ़ नलिकायें हैं जिनमें विस्तृत होने की अथवा चौड़ने की बहुत शक्ति होती है। धमनियों में प्रत्यक्ष उद्दीपनों, जैसे आघात या शीत अथवा अनुकम्पी सक्रियता, के फलस्वरूप आकर्षण या सकुचन हो जाता है। बड़ी धमनियों की अपेक्षा छोटी धमनियों तथा धमनिकाओं के आकार में अधिक परिवर्तन होता है; बड़ी धमनियों में रक्त पहुँचाने वाली धमनियों की अपेक्षा त्वचा, अधस्त्वक-ऊतकों और आणवियों को रक्त पहुँचाने वाली धमनियों के आकार में अधिक परिवर्तन संभव है।

अधिकतर धमनी-रोगों में, धमनी-अवकाशिकाओं (lumen) के सकीर्ण हो जाने के कारण अथवा धमनी-आकर्षण के कारण, अगो में पहुँचने वाले रक्त की मात्रा घट जाती है। रक्तवाहिका-अपर्याप्तता का, उत्तम प्रकार से लिये हुए इतिवृत्त से तथा पूर्ण शारीरिक परीक्षा द्वारा निदान सहज में हो जाता है। डाइविटीज मेलिटस, अतिरक्तदाब अथवा धमनीकाठिन्य (arteriosclerosis) है या नहीं, इसका ठीक निश्चय कर लेना चाहिये। रोग का प्रारम्भ और उसकी प्रगति, व्यायाम अथवा विश्राम से कोई परिवर्तन होता है या नहीं, लक्षण सदा एक समान रहते हैं या समय-समय पर प्रकट होते हैं, ये सब बातें भली-भाँति मालूम कर लेनी चाहिये।

धमनी-अपर्याप्तता के लक्षण ठठे हाथ-पांव, पीतवर्णता और श्यावता (pallor and cyanosis) अति स्वेदलता, तथा कभी-कभी झनझनाहट (tingling), हैं। हाथ तथा पावों की अगुलियों पर व्रण बन सकते हैं तथा उपरिस्थ कोथ के परिमित क्षेत्र बन जाते हैं, विस्तृत कोथ विरल है। चिरलोपी रोग (chronic obliterative) के लक्षण, श्रम और विश्राम, दोनों दशाओं में समान रहते हैं। सविरामी खजता अनुभव होती है, अर्थात् कुछ दूर चलने पर, रोगी की टांगों में ऐठन होने लगती है जो विश्राम से शीघ्र शांत हो जाती है, किन्तु चलने पर फिर होती है।

परीक्षा

रोगी की शरीरिक परीक्षा करते समय हृदय और रक्त-वाहिकाओं का दशा का ज्ञान करना आवश्यक है। ऊर्ध्व और अधरांगों की परीक्षा से पेशियों का शोथ (atrophy) तथा त्वचा, नख और बालों में शोषी परिवर्तन मालूम

हो सकते हैं। त्वचा की दशा, वह सामान्यतया नीली है, या शुष्क थयवा अतिआर्द्र है, और उसका वर्ण सामान्य, पीन या लाल है, देखनी चाहिये। यदि जंघा बाहु को हृदय के तल से ऊपर उठाने में वह रक्तहीन या पीली हो जाती है और हृदय से नीचे ले जाने में मकुलित (रक्ताधिक्यमय) हो जाती है तो रोगी को अन्तर्ग्री-धमनी रोग (occlusive arterial disease) है। ब्रणों की उपस्थिति तथा उपस्थित गभीर कोथ के क्षेत्र भी देखने चाहिये। अंग के ताप और द्रोणों और की नाड़ी में यदि कोई अन्तर हो, तो वह भी प्रतीत करना चाहिये। धमनियों की दशा भी प्रतीत करने योग्य है; वे मृदुल, मम्पीड्य और दृढ़ (firm) हैं या वे कठोर हैं और उनमें माला के दाने में प्रतीत होने हैं। एन्थ्रिज्म या धमनी-जिरा-नालव्रण को भी थ्रिल (thrill) या स्पर्शतरंग द्वारा खोजना चाहिये।

निदान के आयोजन

जैसा पहले बताया जा चुका है किन्ने ही अन्तर्ग्री-धमनी-रोगों में कुछ वाहिका-आकर्ष भी होता है, वाहिका-आकर्ष तथा वाहिकाविस्फारण किन्ना हो सकता है इनका आकलन भी आवश्यक है। निम्नलिखित में से किन्नी विधि में यह किया जा सकता है।

अनुकम्पीरोध (sympathetic block)—सबसे विश्वसनीय विधि प्रोकेन द्वारा अनुकम्पीरोध उत्पन्न करना है जो मेरुमवेदना-हरण (spinal anaesthesia) में या परावर्तक रोध (paravertebral block) द्वारा उत्पन्न किया जा सकता है। वाहिका-विस्फार में गरमी प्रतीत होती है और वर्ण बदल जाता है। अनुकम्पी रोध के कारण स्वेद निकलना बन्द हो जाता है और त्वक्-प्रतिरोध (cutaneous resistance) बढ़ जाता है।

प्रतिक्रियाजन्य अतिरक्तता (reactive hyperaemia)—यह एक सरल परीक्षण है जिसमें केजिका-रक्तमन्चार की पर्याप्तता का कुछ बोध किया जा सकता है। अग्र बाहु या जंघा में रक्तदाबमापी (sphygmomanometer) के कफ (थैली) को लगाकर उसके वायु में फुलाने से रक्तसंचार को 3-5 मिनट तक बन्द कर दिया जाता है। दाब को हटा देने पर रक्तमन्चार लौट आता है जिसमें उत्पन्न हुई त्वक्-लालिमा के प्रकट होने की त्वरता (rapidity) और चमक देखी जाती है। वर्ण का धीरे-धीरे लौटना केजिकाओ की अपर्याप्त क्रिया का द्योतक है। इसी प्रकार अन्य बड़ी धमनियों के समपाश्वर्ी रक्तमन्चार की भी परीक्षा की जा सकती है (Matta's test)।

शरीर को तप्त करना—इस अन्वेषण का आधार शरीर को ऊष्मा पहुंचाने से प्रतिवर्त द्वारा जो विस्फार (reflex dilation) होता है उसका आकलन है। रोगी को किसी अचालक (non-conductor) पदार्थ के बने हुए कक्ष (chamber) में बिठाया जाता है किन्तु शिर, कलाई और गुल्फ कक्ष से बाहर निकले रहते हैं। कक्ष को पूर्णतया अभेद्य बना कर उसके भीतर का ताप 50 से० बढ़ाया जाता है और एक विद्युत थर्मामीटर से परिसरीय रक्तसंचार पर प्रभाव नापा जाता है।

विशेष अन्वेषण—निम्न प्रक्रियाओं से निदान का निश्चय तथा चिकित्सा-क्रम का निर्धारण किया जा सकता है।

(1) दोलनमापी (oscillometer) से एक मुख्य धमनी के स्पन्दन (pulsation) के गुण (quality) का वस्तुनिष्ठ-मापन (objective measurement) हो सकता है।

(2) त्वचा के ताप को मापने के लिए ताप वैद्युत-युग्म (thermo-couple) प्रयोग किया जा सकता है।

(3) किसी भाग द्वारा प्रवाहित होने वाले रक्त का आकलन शिरीय अन्तरोधी प्लेथिस्मोग्राफी (venous occlusive plethysmography) द्वारा किया जा सकता है।

(4) जिस गति से रेडियोएक्टिव सोडियम इन्जेक्शन के स्थान से लुप्त हो सकता है वह गति उस भाग के रक्तप्रवाह पर निर्भर करती है।

(5) धमनी-एक्सरे-चित्र में धमनीवृक्ष की रूपरेखा दीखती है; वह अन्तरोध की स्थिति का निश्चय करने तथा उससे आगे के रक्तसंचार की दशा का ज्ञान कराने के लिये बहुत उपयोगी है।

अंग की स्थानिक अरक्तता (ischaemia of limb) की चिकित्सा—हृदय से ऊपर उठाने पर यदि अंग का रक्तसंचार अतिक्षीण हो जाय तो अंग को हृदय से नीचा रखना चाहिये। उसको आघातों से बचाना बहुत आवश्यक है। पाव की अंगुलियों पर ओढ़ने के बस्त्रों के भार से भी उनमें कोथ प्रारम्भ हो सकता है। इन पर रुई लपेटकर उनको एक दूसरे से पृथक रखने का प्रयत्न करना चाहिये; उन पर स्थानिक ताप का कभी प्रयोग न किया जाय।

अंग के रक्तसंचार को उन्नत करने का पूर्ण प्रयत्न करना चाहिये। किसी यांत्रिक-अवरोध की उपस्थिति पर उसको दूर करना रक्तप्रवाह को बढ़ाने का सर्वोत्तम उपाय है। घनास्रता हो जाने पर घनास्र को निकाल देने से रक्त-प्रवाह पुनः होने लगता है, अथवा घनास्रयुक्त धमनी-खंडोच्छेदन करके, धमनी-

निरोप (graft) किया जाय। धमनी में अन्तरोध न होने पर प्रादेशिक अनु-कम्पी उच्छेदन रक्तप्रवाह को बढ़ाने का अत्युत्तम साधन है। इससे वाहिकाओं का अधिकतम विस्फार होता है और खुली हुई धमनियों में रक्त का प्रचुर प्रवाह होने लगता है। स्वायत्त तंत्र की रोधी औपधिया (autonomic blocking agents), जैसे प्रिस्कलीन (priscoline) का अति रक्ताल्पता वाले अंग पर कोई प्रभाव नहीं होता, किन्तु वाहिका-आकर्षी (vasospastic) दशाओ पर होता है, विशेषतया यदि वे तीव्र न हो।

वगर (Buerger) के व्यायाम अंग में रक्तसंचार बढ़ाने के लिये उपयोगी होते हैं। इन व्यायामों में अंग को हृदय से ऊपर तक उठाकर रखा जाता है जब तक वह पीला दिखाई नहीं देता, और तब उसको हृदय से नीचा लटका कर रखा जाता है जब तक उसमें लालिमा न प्रकट हो जाय। यह क्रिया कई बार की जाती है, जब हाथ लटका रहता है तो पाव तथा गुल्फ या कलाई और हाथ से व्यायाम करवाया जाता है।

वाहिकाकर्ष रोग (vasospastic disease)

भिन्न-भिन्न व्यक्तियों में वाहिका-प्रेरक तान (vasomotor tone) में भिन्नता पाई जाती है। जिनमें तान अल्प होती है उनमें अंग की ऊष्ण रहने की प्रवृत्ति होती है और शीत से वह धीरे-धीरे ठंडा होता है, उत्तम तान वाले के हाथ और पाव प्रायः ठंडे रहते हैं और शीत से शीघ्र ही और भी ठंडे हो जाते हैं।

रेनो का रोग (Raynaud's disease)—यह वाहिका-आकर्ष की (vasospastic) दशा है जो नवयुवतियों में प्रायः दोनों ओर की ऊर्ध्व शाखाओं में शीत लगने पर सममित (symmetrical) प्रकार से होती है। उसमें अगुलि-धमनियों का आकर्ष होता है। साधारणतया अंग का रक्तसंचार प्रसामान्य होता है, यद्यपि हाथ ठंडे हो सकते हैं। आक्रमण शीत लगने, जैसे ठंडे जल से स्नान करने अथवा मानसिक उद्विग्नता से हो सकते हैं। ग्रस्त अगुलियों श्वेत या नीली और सुन्न हो जाती हैं। ऊष्ण कमरे में लौटने पर फिर हाथों का रक्तसंचार बढ़ जाता है और वे ऊष्ण हो जाते हैं जिससे रोगी को बेचैनी प्रतीत होती है। रोग धीरे-धीरे बढ़ता जाता है जिससे अगुलियों पर वेदनायुक्त व्रण बन सकते हैं और उपरिस्थ ऊतकगलन (superficial necrosis) हो सकती है। कुछ रोगियों में साथ ही त्वचाकाठिन्य (scleroderma) भी हो जाता है। परीक्षा पर रक्तसंचरण प्रसामान्य मिलता है और परिसरीय स्पन्दन

भी सामान्य होते हैं। अगुलियों के सिरे लम्बे, आगे को पतले होते हैं और व्रण-युक्त हो सकते हैं।

रेनो घटना (Raynaud's phenomenon)—रेनो रोग के समान आक्रमण कभी-कभी देखे जाते हैं जिनका कारण लोपी धमनी-रोग (obliterative arterial disease), धमनी काठिन्य, लोपी घनास्रगिराशोथ (thromboangitis obliterans) या कोई सम्पीडन-संलक्षण (compressive syndrome), जैसे ग्रैव पर्शुका, होते हैं।

शाखाश्यावता (acrocyanosis)—दूसरी वाहिकाकर्पी दशा है जो नव-युवतियों में होती है; हाथ ठंडे, श्याव और अत्याद्रं रहते हैं। ठंड लगने से यह दशा और बढ़ जाती है।

चिकित्सा

वाहिकाकर्प के रोगियों को ठंड से बचाना चाहिये; शीत काल में वे गरम वस्त्रों को पर्याप्त प्रकार से पहनकर अपनी शीत से रक्षा करें। मृदुरोग होने पर गडिका-रोधन (ganglion blocking) द्वारा रोगियों की सहायता की जाती है; इसके लिये प्रिस्कोलिन (priscoiline) उपयोगी है। तीव्र रोग की चिकित्सा अनुकम्पी उच्छेदन द्वारा की जाती है।

धमनी की जड़िमा (Arterial stupor)

कभी-कभी किसी मुख्य धमनी के समीप आघात लगने से धमनी के एक खंडांश का आकर्ष हो जाता है। इस दशा को धमनी-जड़िमा (धमनी खंडांश आकर्ष) कहते हैं। आकर्ष के कारण धमनी का ग्रस्त भाग इतना सकीर्ण हो जाता है कि उसमें से अत्यल्प रक्त निकलना भी कठिन होता है जिससे आगे के अंग की स्थानिक अरक्तता हो जाती है और कोथ तक हो सकता है।

चिकित्सा—प्रादेशिक अनुकम्पी उच्छेदन, प्रोकेन-रोध, या मेरु अथवा सामान्य सवेदनाहरण है। इसके असफल होने पर, धमनी का अनावरण करके उसके वहिकचुक को हटाने के पश्चात् धमनी के ग्रस्त खंड पर प्रोकेन विलयन डालने से आकर्ष दूर हो सकता है।

धमनियों का जैव अवरोध (organic obstruction of arteries)

धमनी-अन्तःशल्यता (arterial embolism)—धमनी-अन्तःशल्यता एक अकस्मात् होने वाला धमनी का अन्तर्रोध है। वह रुमेटी हृद्रोग, हृत्पेगी रोध-

गलन (myocardial infarction) के रोगियों में, या जिनमें महाधमनी के धमनी-काठिन्य (arteriosclerosis) के क्षेत्रों में या एन्यूरिज्म-कोशो में घनास्र बन रहे हों, उनमें होता है। अन्तःशल्य (embolism) के अंग में पहुँचने पर अंग में अकस्मात् तीव्र वेदना का होना, अंग का ठंडा हो जाना और सुन्न पड़ जाना उसके लक्षण है (वृक्क, मस्तिष्क, आन्त्रयोजनी या अन्य भागों के अन्तःशल्य का यहाँ विचार नहीं किया जा रहा है)। परीक्षा पर अंग का, अवरोध से नीचे का भाग ठंडा तथा श्यावतायुक्त और अतिसवेदी (hyperaesthetic) मिलेगा; उसका अंगघात हो सकता है। अन्तःशल्य (embolis) साधारणतया जहाँ धमनी विभक्त होकर छोटी हो जाती वहाँ पहुँचकर स्थित हो जाता है। अंग की शीतलता, विवर्णता, सुन्न दशा और धमनी-स्पन्दता के तल (level) से अन्तःशल्य की स्थिति का ठीक-ठीक ज्ञान हो सकता है।

चिकित्सा की सफलता रोग के शीघ्र निदान और अन्तःशल्योच्छेदन तथा आतंचनरोधी औपधियों के प्रयोग पर निर्भर करती है। अन्तःशल्योच्छेदन, शल्य से आगे की धमनी में घनास्र बनने से पूर्व ही कर देना चाहिये। आगे के समस्त धमनी-कक्ष में कुछ ही घंटों से लेकर 48 घंटे में रक्त का आतंच (घनास्र) बन सकता है।

जीर्ण लोपी रोग (chronic obliterative disease)

लोपी धमनीकाठिन्य (arteriosclerosis obliterans)—यह सबसे अधिक होने वाली चिरकारी वाहिकालोपी दशा है जो वृद्ध व्यक्तियों में पाई जाती है, विशेषतया मधुमेहग्रस्त व्यक्तियों में। रोग समस्त शरीर में व्याप्त हो सकता है, अथवा धमनीकांडों के लघुखंडों में सीमित हो। ऊर्ध्व शाखा की अपेक्षा रोग अधः शाखा में अधिक होता है।

लोपी घनास्रयुक्त वाहिकाशोथ (thromboangiitis obliterans)

यह धमनियों और शिराओं का एक शोथयुक्त लोपी रोग है, किन्तु लोपी धमनीकाठिन्य में कम होता है। यह विशेषतया 40 वर्ष से कम वय वाले केवल युवकों में होता है। वह प्रायः अधःशाखा की वाहिकाओं के खंडांशों को ग्रस्त करता है, यद्यपि आशय सम्बन्धी रक्तवाहिकाओं में भी कभी-कभी पाया जाता है।

हेतुकी

इस रोग का कारण अज्ञात है, किन्तु तम्बाकू के उपयोग से इसका प्रत्यक्ष सम्बन्ध प्रतीत होता है। रोग सबसे अधिक पुरुषों में होता है। स्त्रियों में ईस्ट्रोजनो का वाहिकाविस्फारक प्रभाव उनकी इस रोग से कुछ रक्षा करता प्रतीत होता है। अनेक बार उपरिस्थ परिभ्रमी घनास्र-गिराशोथ (superficial migratory thrombophlebitis) का इतिवृत्त मिलता है। इस दशा में प्रायः दो कारक तत्व उपस्थित होते हैं, धमनी और शिराओं की भित्तियों का मोटा हो जाना और उनमें शोथमय परिवर्तन, जिनके बढ़ने से अवकाशिका सकीर्ण हो जाती है, तथा वाहिका का आकर्ष।

लक्षण और चिह्न—रोगी सविरामी खजता (claudication) की व्यथा बताते हैं, अथवा उनको विश्राम के समय वेदना होती है। पदाँगुलियों और पाव पर उपरिस्थ व्रण बन सकते हैं अथवा गभीर कोथ तक हो सकता है। साधारणतया व्रण धमनीकाठिन्यजन्य व्रणों की अपेक्षा अधिक वेदनायुक्त होते हैं। परीक्षा पर परिसीय स्पन्दन का ह्रास प्रतीत होता है। इस दशा का जानु-पृष्ठ-धमनी की धमनीकाठिन्य से उत्पन्न हुई घनास्रता से भेद करना आवश्यक है। और्वी-धमनी-चिह्नण द्वारा अवरुद्ध या लुप्त खडाश के स्थितिनिर्धारण में सहायता मिलती है और अन्त्य शाखाओं की दशा भी मालूम हो जाती है।

चिरकारी लोपी रोग की चिकित्सा

तम्बाखू का प्रयोग पूर्णतया वर्जित होना चाहिये, विशेषकर लोपी घनास्री वाहिकाशोथ के रोगियों को। रोगी को पाँवों की त्वचा पर विशेष ध्यान देने की आवश्यकता है; लघु क्षतियों, जैसे ठेक (callosities), विदर (fissures), छाले अथवा व्रणों, से बढकर अगहानि तक हो सकती है। यदि खजता अशक्तकर हो और अन्वेपण से मुख्य धमनी के खडाश का अन्तर्रोध मालूम हो तो घनास्र-अन्त धमनी-उच्छेदन (thromboendarterectomy) करना उचित है अथवा धमनी-निरोपण (arterial grafting) से रक्तसंचार का पुनर्निर्माण किया जा सकता है। यदि और्वी धमनी तथा जानुपृष्ठ-धमनी और उसकी शाखाये ग्रस्त हो तो अनुकम्पी उच्छेदन खजता के शमन और रक्तसंचार के सुधारने का केवल साधन है।

कोथ होने पर अगोच्छेदन (amputation) आवश्यक है। अनुकम्पी उच्छेदन के पश्चात् भी यदि पाँव के दूरस्थ भाग में वेदना बनी रहे तो जघा

की सवेदी तत्रिका को कुचलने (crushing) से वेदना कम हो जाएगी। किन्तु यह क्रिया सतोपजनक नहीं है।



चित्र 249—अधोजत्रुक धमनी का ग्रैव पर्शुका द्वारा सम्पीडन।

ग्रैव पर्शुका तथा अग्रविषमिका संलक्षण

(cervical rib and scalenus anterior syndrome)

पर्शुका-जत्रुक (costoclavicular)-संलक्षण, ऊर्ध्व उरोनिर्गम (upper thoracic outlet)-संलक्षण, उरो-अन्तर्गम (thoracic inlet)-संलक्षण और पर्शुका दाव संलक्षण इन सब नामों से इस रोगपुञ्ज को पुकारा जाता है। इस लक्षणपुञ्ज में प्रगड (तत्रिका)-जालिका के सम्पीडन के और ऊर्ध्व शाखा की वाहिका की अपर्याप्तता के दोनों के लक्षण मिले रहते हैं।

5 प्रतिशत जनता में अतिरिक्त ग्रैव पर्शुकायें (accessory cervical ribs) उपस्थित होती हैं। वे प्रायः सातवें ग्रैव कशेरुक से निकलती हैं और दोनों ओर हो सकती हैं; किन्तु केवल एक ही ओर होने पर, वे अधिकतर दक्षिण ओर होती हैं। अतिरिक्त पर्शुका एक लघु, चौड़े, मुक्त प्रान्त वाली पर्शुका से लेकर पूर्ण, प्रथम उरोपर्शुका से संधि करने वाली पर्शुका हो सकती हैं। कभी-कभी एक लघु अस्थिकृत पर्शुका एक तान्त्व बध द्वारा प्रथम पर्शुका की विपमा गुलिका (scalene tubercle) से जुड़ी होती है। कई बार पर्शुका के स्थान में केवल तान्त्व बध उपस्थित होता है।

जहा प्रगंड जालिका का अधिमध्य प्रकांड, प्रथम उरोतत्रिका, बाहु की अनुकपी तत्रिकाओं, और अधोजत्नुक धमनी (subclavian art.) के साथ ग्रीवा से कक्ष (axilla) मे जाते है वहां उनको एक सकुचित त्रिकोणाकार अवकाश मे होकर निकलना पडता है जो अग्र ओर अग्र विषमिका (scalenus ant.) पेशी से और पश्च ओर मध्य विषमिका (scalenus medius) तथा ग्रैव पर्शुका से सीमित है, (जिसका अस्थिविकास हो चुकता है या उसके स्थान मे एक तान्तव ऊतक का एक वध रहता है) (चित्र 249) ।

प्रगंड जालिका में चौथी ग्रैव तत्रिका के मूल से बहुत से तन्तु आकर मिल सकते है और उसको पुरो-स्थिरीकृत (pre-fixed) माना जा सकता है; ऐसे रोगियो मे ग्रैव पर्शुका उपस्थित हो सकती है । कितनी ही वार, किन्तु उपर्युक्त से कम, पचम मूल जालिका मे नहीं मिलती, किन्तु प्रथम और द्वितीय मूल का अंश अथवा समस्त उरोमूल जालिका मे मिलती हैं जो उस समय पश्च-स्थिरीकृत (postfixed) कही जाती है ।

लाक्षणिक रूप

कितने ही व्यक्तियो में जिनमे ग्रैव पर्शुका होती है उनमे कोई लक्षण नहीं होते । कितनी ही मे वे युवन (adolescence) अवस्था अथवा मध्य वय तक प्रकट नहीं होते । कदाचित्त इसका कारण स्कंध मेखला की पेशियों की तान (tone) का ह्रास होता है जिससे स्कंध नीचे को और आगे को लटकने लगता है । इस स्कंधमेखला के आगे को लटकने से पर्शुका पर होकर जाने वाली संरचनाये खिचती है और अग्र विषमिका की कडरा भी पर्शुका पर खिचकर तन जाती है जिससे दोनों के बीच की संरचनाओं का सम्पीडन होता है । लक्षण दक्षिण ओर अधिक स्पष्ट होते है, क्योंकि दक्षिण बाहु का अधिक उपयोग किया जाता है ।

लक्षण और चिह्न

अधिजत्नुक (supraclavicular)-प्रदेश में उभार हो सकता है । अधोजत्नुक धमनी मे बृई, थ्रिल या असामान्य स्पन्दन दीख अथवा प्रतीत हो सकता है । दोनो बहि.प्रकोष्ठिक नाडियों मे अन्तर होता है । शिर के कर्षण या उन्नमन से और ग्रीवा के विवर्तन से उधर की बहि प्रकोष्ठिका नाड़ी लुप्त हो जाती है । लक्षण और चिह्नों का कारण तत्रिका और रक्तसंभरण की अस्तव्यस्तता होती है ।

वाहिकाप्रेरक (vasomotor)—शीत का प्रभाव शीघ्र होता है; वाहिका-प्रेरक विकोभ (vasomotor disturbances) भी आक्रान्त करते हैं। लाल, शोषित (atrophied) त्वचा असाधारण नहीं है, हाथ ठंडे होते हैं; उनकी त्वचा पर नीलाभता (lividity) और चितकवरापन (mottling) हो सकता है। रेनो रोग के समान आक्रमण भी हो सकते हैं।

सांवेदनिक (sensory)—वेदना सामान्य लक्षण है जो प्रत्येक समय अभि-त्वक् (medial cutaneous), अन्तःप्रकोष्ठिक (ulnar), और मध्यमा (median) तत्रिकाओं के वितरणक्षेत्रों में बनी रहती है। वह मूल या परि-सरीय वितरण का अनुसरण नहीं करती, न वह मूलवेदना के समान कौचने वाली (lancinating) होती है। बहुधा, वह रात्रि को बढ़ जाती है और स्कंध के पीछे छोटे-छोटे तकियों को लगाने से कम हो जाती है। परा-सवेदिता (paraesthesia), पिन और सुई चुभने के समान सवेदन, झन-झनाहट या दाह का प्रतीत होना, ये सवेदनार्थ वेदनाक्षेत्र में प्रतीत हो सकती हैं।

प्रेरक (motor)—अन्तःप्रकोष्ठिक तथा मध्यमा तत्रिकाओं द्वारा सभरित पेशियों में दुर्बलता या उनका अगघात होता है। प्रायः अगुष्ठमूलोत्सेध- (thenar eminence) तथा हाथ की अंतस्थ (intrinsic) पेशियां ग्रस्त होती हैं अथवा मध्यमा तत्रिका के सम्पीडन के लक्षण उत्पन्न होते हैं, जैसे मणिवध-सुरग-सलक्षण (carpal tunnel syndrome) में होते हैं। प्रेरक अगघात निम्न न्यूरोन (lower motor neurone) प्रकार का होता है जिसके साथ शोष (atrophy), व्यपजनन (degeneration) के विद्युत चिह्न, शिथिलता (flaccidity), और प्रतिवर्तों (reflexes) की हानि होती होती है। एक्सरे द्वारा निदान का निश्चय किया जाता है।

सापेक्ष निदान (differential diagnosis)

कितनी ही दशाओं का व्यतिरेक (exclusion) आवश्यक है। मणिवध-सुरग सलक्षण, अन्य प्रगड-जालिका-क्षतिया, ग्रैव चक्रिका-क्षतिया (cervical disc-lesions), ग्रैव प्रकाड अर्बुद, स्कंध की अस्थिसंधि-विकृतिया (osteoarthropathy), पेशीशोषी पार्श्वकाठिन्य (amyotrophic lateral sclerosis), वर्धी मरुपेशी शोष (progressive spinal muscular atrophy) और सिरिंगोमायलिया (syringomyelia) का विभेदन आवश्यक हो सकता है।

चिकित्सा

बहुत से रोगियों में अग्र विषमिका पेशी का छेदन करने से लक्षणों का शमन हो जाता है। कभी-कभी ग्रैव पर्शुका का अपहरण करना आवश्यक होता है। यदि पेशीछेदन के पश्चात् भी लक्षण बने रहते हैं तो ऊर्ध्व शाखा का पुरो-गडिका-अनुकंपी तत्रिकाविच्छेद (pre-ganglionic sympathetic denervation) लक्षणों के शमन में सहायक हो सकता है, विशेषकर वाहिका प्रेरक-विक्षोभ में।

एन्यूरिज्म

एन्यूरिज्म के प्रकार—

एन्यूरिज्म एक खोखली थैली होती है जिसमें रक्त भरा रहता है और जो सीधी एक धमनी की अवकाशिका से जुड़ी होती है। एन्यूरिज्म तीन प्रकार के होते हैं।

यथार्थ एन्यूरिज्म (true aneurysm)—यह धमनी भित्ति के विस्तार से बनता है और थैली धमनी की भित्ति ही की बनी होती है। यह (1) तर्कुरूप (fusiform) हो सकता है। जब समस्त धमनी-अवकाशिका और भित्ति का समान रूप से विवर्धन (enlargement) और विस्तार (expansion) होता है; (2) कोष्ठकीय (saccular) प्रकार में वाहिका के केवल एक ओर विवर्धन होता है।

अयथार्थ एन्यूरिज्म (false aneurysm)—अभिघात या सक्रमण के कारण धमनी भित्ति के फट जाने से जो स्पन्दनयुक्त हीमेटोमा बनता है उससे यह एन्यूरिज्म उत्पन्न होता है। एन्यूरिज्म का कोश पूर्णतः परिवाहिका-ऊतकों का बना होता है।

विदारक एन्यूरिज्म (dissecting aneurysm)—इस दशा में एन्यूरिज्म में एकत्र हुआ रक्त, धमनी के पेशीकंचुक के बहिः और अन्तः स्तरों के बीच परिस्रवण कर जाता है (extravasates) जिसका कारण मध्य कंचुक (पेशी कंचुक) का व्यपजनन होता है। रक्त वाहिका में दूर तक फैल जाता है और धमनी का विदार करके फिर उसमें आ सकता है या वाह्य कंचुक को फाड़कर तीव्र रक्तस्राव का कारण होता है।

हेतुकी और विकृति-उत्पत्ति (pathogenesis)

एन्यूरिज्म जन्मजात, अभिघातज, कवकी (mycotic) या अपदरण

(erosion) से उत्पन्न हो सकता है।

अधिकतर जन्मजात, कवकी और अपरदन एन्यूरिज्म, कोष्ठिकीय होते हैं। अभिघात या विदर के कारण रक्त समीप के ऊतको में परिस्रावित हो जाता है और उसके जमने से जो घनास्र (thrombus) बनता है वह परिसर पर सम्पीडित हो जाता है तथा घने तान्तव ऊतक का एक कोप बन जाता है। कोश का मध्य अवकाश धमनी की अवकाशिका से सयोजित होता है और अन्तर्कला से आस्तरित रहता है।

कवकी एन्यूरिज्म धमनी की अवकाशिका में संक्रमित अन्तःश्लेष्मिका (embolus) के पहुँचकर रुक जाने से बनता है। संक्रमण धमनी की भित्ति में फैलता है जिससे वहाँ स्थानिक अरक्तता (ischaemia) होकर अपरदन होता है। भित्ति के बाहर के संक्रमण से भी भित्ति क्षत हो सकती है जिससे अपरदन एन्यूरिज्म बन सकता है।

धमनी काठिन्य और सिफिलिस से रोगों में रोगग्रस्त धमनी की भित्ति का वर्धी विस्फार (progressive dilatation) होता चला जाता है अथवा अन्तःकचुक का स्थानिक भंग (disruption) होता है जिससे भित्ति का दुर्बल भाग वैलून के समान फैलता और विस्तृत हो जाता है। यदि धमनी की पूर्ण परिधि ग्रस्त होती है तो तर्कुरूप एन्यूरिज्म उत्पन्न होता है; किन्तु भित्ति के केवल एक भाग के ग्रस्त होने से कोष्ठिकीय एन्यूरिज्म बन जाता है।

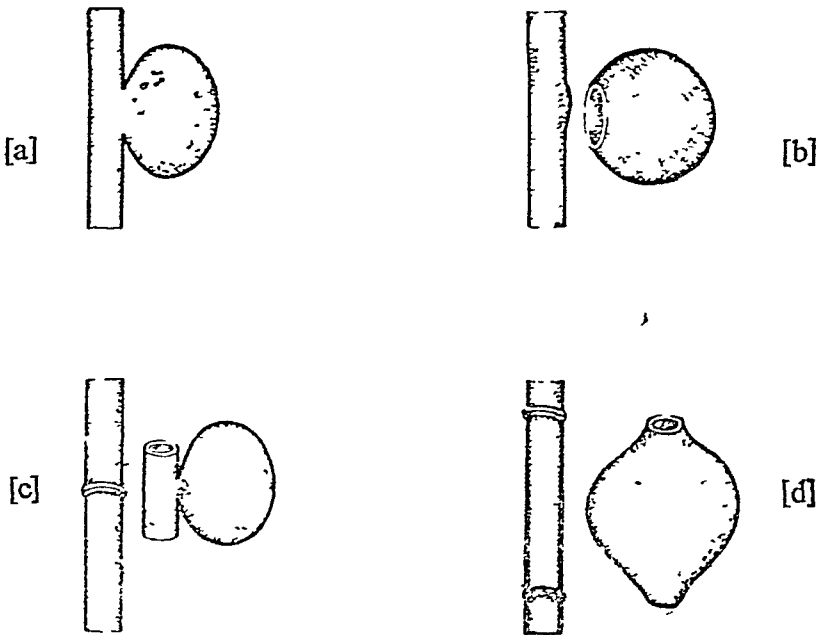
आरोही महाधमनी के एन्यूरिज्म अधिकतर सिफिलिस के कारण होते हैं। अवरोही उरोमहाधमनी और समस्त औदरिक महाधमनी के प्रायः सब ही एन्यूरिज्म धमनीकाठिन्य से उत्पन्न होते हैं। महाधमनी के विदारक एन्यूरिज्म व्यपजनक (degenerative) होते हैं। परिसरी एन्यूरिज्म अभिघातज, सिफिलिसी, धमनीकाठिन्यज या कवकी होते हैं। अन्तःकपाली एन्यूरिज्म मुख्यतया जन्मजात होते हैं।

लक्षण

रोगी पूर्णतया लक्षणहीन हो सकते हैं अथवा उनको एक स्पन्दनयुक्त पिंड का अनुभव हो सकता है। परीक्षा पर सूजन या उभार में प्रसारी (expansile pulsation) स्पन्दन प्रतीत होता है। एन्यूरिज्म से ऊपर (निकटस्थ) धमनी के सम्पीड़न से उसका आकार घट जाता है और वह सम्पीड्य हो जाता है। एन्यूरिज्म के नीचे धमनी को दवाने से वह और तन जाता है। उसमें थ्रिल प्रतीत हो सकती है और परिश्रवण पर ब्रुई सुनी जा सकती है।

घनास्रता होने से एन्यूरिज्म का आकार रक्तप्रवाह के रुक जाने के कारण, और भी बढ़ जाता है और उसमें स्थानिक अरक्तता भी हो जाती है। समीप की सरचाओ पर दाव पड़ने के लक्षण प्रमुख हो सकते हैं। शिराओ के दवने से दूरस्थ भाग में शोफ प्रकट हो जाता है और तंत्रिकाओं पर दवाव पड़ने से सवेदन परिवर्तित हो जाते हैं। दूरस्थ भागों में नाडीस्पन्दन विलंबित और उसका आयाम घट जाता है।

वक्ष का एन्यूरिज्म कशेरुकाओं के अपरदन से अथवा तंत्रिकामूलों पर दवाव के कारण वेदना उत्पन्न कर सकता है। श्वासप्रणाल, श्वसनी, ग्रास-प्रणाल आदि पर दवाव के लक्षण हो सकते हैं। उसको एक्सरे-परीक्षा से



चित्र 250—एन्यूरिज्म की चिकित्सा ।

- (a) Saccular aneurysm—कोशकीय एन्यूरिज्म
- (b) Excision and lateral suture—उच्छेदन तथा पार्श्विक सीवन
- (c) Excision and end-to-end anastomosis —
उच्छेदन और छोर-सम्मिलन
- (d) Fusiform Aneurysm—तर्क्वाकार एन्यूरिज्म
Excision and grafting—उच्छेदन तथा निरोपण

प्रतिदीप्ति पट द्वारा पहचाना जा सकता है। उदरान्तर एन्यूरिज्म से मूल वेदना (root pain) उत्पन्न हो सकती है और जठरान्त्र विकार या गवीनी पर दबाव उत्पन्न हो सकते हैं। उसको स्पन्दनयुक्त पिंड होने से सहज में पहचाना जाता है। कपाल में होने से उससे शिरवेदना, नेत्रघात (ophthalmoplegia) और स्थितिज तत्रिकीय चिह्न उत्पन्न होते हैं।

एन्यूरिज्म में क्रमशः रक्त-आतंचन होने से उसकी स्वतः रोगमुक्ति (spontaneous cure) हो सकती है। एन्यूरिज्म का कभी-कभी सक्रमण हो जाता है; और एक लघु लीक अथवा अकस्मात् विदार घातक हो सकता है।

चिकित्सा

चिकित्सा एन्यूरिज्म के आकार और उसकी स्थिति पर निर्भर करती है। यदि वह परिस्पर्श हो तो शस्त्रकर्म से पूर्व वहाँ के समपाश्वर्ी रक्तसंचार (collateral circulation) का निश्चय कर लेना उचित है। मुख्य धमनियों के एन्यूरिज्म की इस प्रकार चिकित्सा करनी चाहिये जिससे उस धमनी से फिर से रक्त प्रवाह होने लगे (चित्र 250)।

कुछ कोष्ठिकीय एन्यूरिज्मों में एन्यूरिज्म का उच्छेदन और धमनी की भित्ति के छिद्र या दोष को बन्द करना संभव होता है। एन्यूरिज्म का उच्छेदन और धमनी में निरोप (graft) लगाना आदर्श चिकित्सा है; वक्ष और औदरिक महाधमनी में यह विधि हाल ही में प्रयुक्त हुई है। उच्छेदन संभव न होने पर एन्यूरिज्म से ऊपर (हृदय की ओर) धमनी-बन्धन में उसमें रक्तप्रवाह की गति घटाई जा सकती है जिससे रक्त का आतंचन अधिक हो। जहाँ निकटस्थ बन्धन न हो सके, वहाँ इसी उद्देश्य से दूरस्थ (distal) बन्धन किया जाय। उपर्युक्त सब विधियों के संभव न होने पर एन्यूरिज्म कोश में आगन्तुक शल्य, जैसे तार, को प्रविष्ट करने अथवा एन्यूरिज्म पर केलोफेन लपेटने से रक्तांतंचन और तन्तुमयता हो सकते हैं, किन्तु ये आयोजन सतोषजनक नहीं हैं।

अन्तर्रोधी वाहिका-रोगों और एन्यूरिज्म की चिकित्सा में धमनी-निरोपण-प्रक्रिया का प्रयोग निरन्तर बढ़ रहा है। तुरन्त के अथवा हिम-शुष्कीकृत (freeze-dried), धमनी-समनिरोपो (homo-grafts) का विस्तृत प्रयोग किया गया है। कुछ सर्जन अब डैक्रोन या टेफ्लोन का बना हुआ प्लास्टिक भाग लगाना पसन्द करते हैं।

धमनी-शिरा नालव्रण (arterio-venous fistulas)

धमनी-शिरा नालव्रण धमनी और शिरा के बीच अपसामान्य मार्ग या संयोजन है। अधिकतर नालव्रण भेदक (perforating) आघातों का परिणाम होते हैं। वे किसी निम्न रूप के हो सकते हैं।

एन्यूरिज्मी वेरिक्स (aneurysmal varix)—धमनी और शिरा के बीच सीधा संयोजन बन जाता है जिसमें शिरा चौड़ी और अपस्फीत हो जाती है। कभी-कभी वह जन्मजात होता है और उससे अग की अतिवृद्धि हो सकती है।

अपस्फीत एन्यूरिज्म (varicose aneurysm)—इसमें धमनी और शिरा के बीच एन्यूरिज्मी कोश होता है। एन्यूरिज्म सगठित रक्तातक (organised clot of blood) और सहनित कोशिकी ऊतक का बना होता है।

सिरसाइड एन्यूरिज्म (cirroid aneurysm)—इस दशा में धमनी और शिरा के बीच कई संयोजन बन जाते हैं और समीप की धमनी और शिरा का विशेष विस्फार हो जाता है। वह विशेषकर शिरोवल्क में होता है।

वाहिका-अर्बुदों में धमनी-शिरा नालव्रण—उदाहरणतः रक्तार्बुदों आदि में।

लाक्षणिक रूप

कोई भी लक्षण न हों और रोग का पता केवल अन्य कारणों से शरीर की परीक्षा करने पर लगे; अथवा रोगी को केवल भनभन का-सा अनुभव हो, या वह उस प्रदेश में थ्रिल प्रतीत करे। कभी-कभी अंग के वर्ण या ताप में परिवर्तन से उस ओर ध्यान आकर्षित होता है। कुछ रोगी तब आते हैं जब उग्र हृदय-संबन्धी चिह्न प्रकट होते हैं।

परीक्षा करने पर सूजन या उत्सेध मिले या न मिले। नालव्रण के प्रदेश में केवल थ्रिल प्रतीत हो और मर्मर सुनाई दे। यदि नालव्रण को क्षणिक बन्द किया जा सके तो प्रकुचनी और अनुशिथिल रक्तदाव के बढ़ने के साथ नाड़ी मन्द हो जाती है। (निकोलोडोनी—वैनहम घटना)। अंग का ताप विशेषतया अधिक रह सकता है, किन्तु कभी-कभी हाथ और पांव शीत, पीतवर्ण और श्याव हो जाते हैं। नालव्रण से आगे (दूरस्थ) नाड़ी दूसरे ओर की अपेक्षा दुर्बल हो सकती है।

हृदय पर कार्यभार बढ़ जाने से समय पाकर हृदय का विवर्धन हो जाता है और विस्फार (dilatation) होकर अन्त को हृत्पात (cardiac failure) होता है।

चिकित्सा

धमनी-शिरा नालव्रण स्वतः वन्द नहीं होते । उनके कारण उस प्रदेश की शिराओ का तथा उससे ऊपर (निकटस्थ) धमनी का विस्फार बढ़ता रहता है और अन्त को हृदय का विस्फार हो जाता है ।

इस दशा की चिकित्सा शल्यकर्म द्वारा उच्छेदन और धमनी का छोर-सम्मिलन (end-to-end anastomosis) करके उसका पुनर्निर्माण है; आवश्यक होने पर धमनी-निरोप किया जाता है । पतिणाम बहुत सतोपजनक होते हैं ।

लसीका-तंत्र

ए० वी० मुदलियार

तीव्र लसीकावाहिका-शोथ (Acute lymphangitis)

तीव्र लसीकावाहिका-शोथ लसीका-वाहिकाओ के स्ट्रेप्टोकोकस (streptococcus) या स्टेफाइलोकोकस (staphylococcus) आदि सूक्ष्मजीवो द्वारा सक्रमणग्रस्त होने के कारण होता है। ये प्रायः क्षतों (wounds) या त्वचा के अपघर्षण आदि से प्रविष्ट होते हैं; पूतियुक्त रोगी का आपरेगन करते समय या मृतकृतिपरीक्षा (necropsy) करते समय अगुलि के मूचका-आघात के फलस्वरूप भी प्रायः तीव्र लसीकावाहिका-शोथ हो जाता है। यह रोग अधिकतः हाथो या पैरो मे होता है।

लक्षण और चिन्ह

इस अवस्था मे निम्नलिखित लक्षण एव चिन्ह पाये जाते हैं : (1) उपरिस्थ लसीकावाहिकाएं (superficial lymphatics) शाखा अग मे नीचे से ऊपर की ओर जाती हुई तरगरूपी लाल रेखाओं के रूप मे दृष्टिगोचर होती है; (2) त्वचा स्पर्शासह (tender), लाल और शोफयुक्त होती है, (3) यदि सक्रमण गभीर हो तो लाल रेखाए नही होती किंतु अग शोफयुक्त होता है तथा दबाव द्वारा उसमे गर्तन (pitting) उत्पन्न किया जा सकता है; (4) प्रादेशिक लसीका-पर्व विवर्धित, पीड़ायुक्त एव स्पर्शासह होते हैं। इनके अतिरिक्त दैहिक लक्षण भी पाये जाते हैं, यथा ज्वर, कपकपी, प्रलाप (delirium), अरुचि, मतली, वमन आदि। कुछ रोगियो मे लसीका-पर्व सक्रमण का विस्तार रोकने मे सफल होते हैं—ये पर्व विवर्धित, पीड़ायुक्त तथा स्पर्शासह हो जाते हैं तथा उचित चिकित्सा

के अभाव में उनमें पूयोत्पत्ति भी हो सकती है। यदि फिर भी रोग की उपेक्षा की जाए तो पूतिरक्तता (septicaemia) जैसी घातक स्थिति उत्पन्न हो सकती है।

पुन-पुन संक्रमण के फलस्वरूप लसीकावाहिकाएँ अवग्रह हो जाती हैं तथा फलस्वरूप अंग में शोफ (oedema) हो जाता है।

चिकित्सा

अंग को विश्रामयुक्त, ऊँचा उठाकर (elevated) तथा कोष्ण (warm) रखना चाहिए। इस अवस्था के लिए उत्तरदायी संक्रमण फोकस (focus of infection) की चिकित्सा भी आवश्यक होती है। रोगी को उपयुक्त एंटीबायोटिक (antibiotic) देने चाहिए तथा विद्रधि बन जाए तो ड्रग का छेदन और निकास (incision and drainage) करना चाहिए।

चिरकारी लसीकावाहिका-शोथ (Chronic Lymphangitis)

यह अवस्था तीव्र लसीकावाहिका-शोथ की अनुगामी हो सकती है अथवा पुनः पुनः संक्रमण के फलस्वरूप उत्पन्न हो सकती है। निम्नलिखित रोगों का पुनरावर्ती आक्रमण (recurrent attack) भी इनका कारण हो सकता है—एरिसिपेलास (erysipelas); फाइलेरिया ((filaria); यदमा; रतिरोग (venereal disease)—उदाहरणतः सिफिलिस व लिम्फोग्रेनुलोमा (lymphogranuloma)।

उष्ण कटिबन्धों में चिरकारी लसीकावाहिका-शोथ के लिए सर्वाधिक उत्तरदायी फाइलेरिया है। चिरकारी संक्रमण के फलस्वरूप लसीकावाहिकाओं में शनैः-शनैः रोध उत्पन्न हो जाता है तथा लसीकास्तम्भन के कारण शोफ प्रकट हो जाता है। शोफ के कारण अंग की क्रिया में बाधा पड़ सकती है।

रोग की चिकित्सा के लिए संक्रमण का उन्मूलन आवश्यक होता है।

लसीकाशोफ (Lymphoedema)

लसीकाशोफ जन्मजात (congenital) या उपार्जित (acquired) हो सकता है। उपार्जित लसीकाशोफ के विविध कारणों में से निम्नलिखित मुख्य हैं—अभिघात, संक्रमण, अर्बुद, बाहरी दबाव तथा कतिपय उष्ण कटिबन्धीय रोग (tropical diseases)।

जन्मजात लसीकाशोफ

यह दो प्रकार का होता है : प्रथम, आनुवंशिक (hereditary) या पारिवारिक (familial) प्ररूप अथवा मिलरॉय का रोग (Milroy's disease) तथा, द्वितीय, साधारण जन्मजात लसीकाशोफ (simple congenital oedema) ।

मिलरॉय का रोग

यह एक जन्मजात पारिवारिक रोग होता है जिसमे जन्म से ही एक या दोनो निम्न शाखा-अंगों का चिरस्थायी शोफ विद्यमान होता है । इस अवस्था मे कोई दैहिक लक्षण नहीं होते तथा आयु-अवधि कम नहीं होती ।

साधारण प्ररूप

इस अवस्था मे एक शाखा-अंग जन्म से ही फूला होता है तथा ज्यों-ज्यों शोफ मे वृद्धि होती है, त्वचा मोटी और बलियुक्त (rugose) हो जाती है । लसीका-वाहिकाएं विस्फारित हो जाती हैं तथा इस प्रकार अधस्त्वचा-वसा का स्थान लसीका-अवकाश (lymph space) ले लेते हैं । धीरे-धीरे तनुप्रसूओं (fibroblasts) के प्रफलन के कारण तनुमयता (fibrosis) होती रहती है तथा त्वचा और अधस्त्वचा के ऊतक मोटे पड जाते हैं ।

अभिघातोत्तर लसीकाशोफ (Post-traumatic lymphoedema)

यदि लसीकावाहिकाएं अभिघातग्रस्त हो जाए अथवा प्रवल स्कार-निर्माण द्वारा प्रभावित हो तो लसीकाशोफ उत्पन्न हो सकता है । कक्ष (axilla) या वक्षण (groin) के लसीका-पर्वों के उन्मूलक उच्छेद के पश्चात् भी सम्बन्धित शाखा-अंग लसीकाशोफ से प्रभावित हो सकते हैं । अभिघातोत्तर लसीकाशोफ की चिकित्सा में विश्राम, हलकी मालिश तथा अंग के उत्थान द्वारा सहायता मिलती है । एलास्टोक्रेप (Elastocrepe) पट्टी का प्रयोग भी इस सम्बन्ध मे लाभदायक होता है ।

शोथयुक्त लसीकाशोफ (Inflammatory lymphoedema)

लसीकावाहिका-शोथ के पुनरावर्ती आक्रमणों के फलस्वरूप वाहिका-अवरोध और लसीका-स्तम्भन उत्पन्न हो सकता है; प्रभावित अंग धीरे-धीरे फूलता जाता है तथा इस शोफ के स्थायी होने की सम्भावना रहती है ।

चिकित्सा

रोग की आरम्भिक अवस्था में रसायनी चिकित्सा (chemotherapy) या एंटीवायटिको का प्रयोग किया जाता है। प्रभावित अंग पर ग्लिसरीन में 10% इक्थ्योल (10% ichthyol in glycerine) का लेप करके दृढ़ पट्टी बांध दी जाती है। गोथ के ठीक होने के पश्चात् हल्की मालिश तथा तदनंतर एलास्टो-क्रेप पट्टी का प्रयोग किया जाता है।

अर्बुद के कारण लसीकाशोफ

अर्बुद के स्थानीय दवाव के फलस्वरूप लसीकावाहिकाओं का प्रवाह रुक सकता है। लसीकावाहिकाओं में दुर्दम अर्बुद कोशिकाओं के स्थापन के फलस्वरूप भी उनका अवरोध उत्पन्न हो सकता है। स्तन-कैंसर के रोगियों में कक्षीय पर्व (axillary nodes) अवरुद्ध होकर ऊर्ध्व शाखाअंग का शोफ उत्पन्न कर सकते हैं। उन्मूलक स्तनोच्छेद (radical mastectomy) के पश्चात् श्लयोत्तर तंतुमयता (fibrosis) के कारण भी क्षेत्रीय लसीकावाहिकाएं अवरुद्ध हो सकती हैं। अर्बुद के किरणन के फलस्वरूप भी तंतुमयता और स्कार-निर्माण की संभावना होती है। लसीका-प्रवाह रुकने के कारण शाखाअंगों में तीव्र पीड़ा और प्रबल शोफ उत्पन्न हो जाता है तथा रोगी अंग-संचालन में असमर्थ होता है।

उष्ण कटिबंधीय या परजीवी-लसीकाशोफ (Tropical Or parasitic lymphoedema)

उष्ण कटिबंधीय में फाइलेरिया-जन्य लसीकाशोफ प्रायः पाया जाता है। ऐसा टांग, वृषणकोश, बाहु और कभी-कभी स्तन में होता है। लसीकावाहिकाओं का अवरोध सर्वप्रथम गोथ के कारण तथा कुछ समय पश्चात् फाइलेरिया कृमियों के कारण होता है। इस अवस्था में त्वचा और अघस्त्वचा के ऊतक स्थूल हो जाते हैं तथा अंग कठोर, गर्तनरहित शोफ (non-pitting oedema) के कारण स्फीतियुक्त हो जाते हैं। त्वचा का रूप हाथी की त्वचा के समान दिखने के कारण इस दशा को प्रायः श्लीपद (elephantiasis) कहा जाता है।

विविध कारण

इस शीर्षक के अंतर्गत निम्नलिखित अवस्थाओं की गणना की जा सकती है : लिम्फेडीमा प्रीकोक्स (lymphoedema praecox); शिरास्तम्भन-जन्य लसीका-

गोफ, घनास्रगिराशोथ (thrombophlebitis) के फलस्वरूप तथा शल्यकर्म या प्रसव के पश्चात् होने वाला लसीकाशोफ, एक्सरे या रेडियम-जन्य गोफ।

लिम्फेडीमा प्रीकोक्स (lymphoedema praecox) अधिकतर 9-25 वर्ष की कन्याओ में पाया जाता है। यह रोग प्रायः एकपार्श्वी होता है तथा निम्न शाखाओ में होता है। धीरे-धीरे वर्धित होकर यह उदर के निम्न भाग को भी प्रभावित कर सकता है। इसका कारण लसीकावाहिकाओ का अल्पविकसित होना है।

चिकित्सा

लसीकागोफ की सतोपप्रद चिकित्सा संभव नहीं होती। लसीकावाहिका-संधान (lymphangio plasty) का आपरेगन भी यदि सफल हो तो उसका प्रभाव केवल कुछ मास तक रहता है। इस आपरेगन में अधस्त्वचा-ऊतक और गभीरस्थ ऊतको के मध्य रेशम या नाइलोन के धागे इस आशा से प्रविष्ट किए जाते हैं कि प्रसामान्य गभीरस्थ ऊतको द्वारा द्रव का अवशोषण सम्भव हो सके।

तीव्र लसीकापर्व-शोथ (Acute lymphadenitis)

तीव्र लसीकापर्व-शोथ प्रायः लसीकावाहिका-संक्रमण का अनुगामी होता है। पर्व विवर्धित, पीडायुक्त और स्पर्शासह (tender) हो जाते हैं। यदि संक्रमण नियंत्रित हो जाए तो लसीकापर्वों का शमन (resolution) और तंतुमयता (fibrosis) हो जाती है, अन्यथा पूय हो जाती है।

चिकित्सा

संक्रमण के नियंत्रण एवं विस्तार को रोकने में रासायनी चिकित्सा व एंटी-वायोटिको (antibiotics) का प्रयोग तथा अग की सिकाई और विश्राम सहायक होता है। यदि विद्रधि बन जाए तो उसका छेदन एवं निकास (incision and drainage) करना होता है।

चिरकारी लसीकापर्व-शोथ (Chronic lymphadenitis)

यक्ष्मज लसीकापर्व-शोथ

यह रोग व्यस्को की अपेक्षा बच्चों में अधिक पाया जाता है तथा प्रायः अपास्चुरीकृत (unpasteurised) दूध पीने, अस्वच्छ वातावरण में रहने या तपेदिक के रोगी के निकट सम्पर्क में आने के कारण होता है। सर्वप्रथम ग्रीवा

के लसीकापर्व, विघेपत ऊर्ध्व गभीरस्थ ग्रीवापर्व (upper deep cervical nodes) प्रभावित होते हैं। सक्रमण का प्रवेश प्रायः टासिलो तथा कभी-कभी ग्रसनी या नासाग्रसनी (nasopharynx) के मार्ग से होता है।

इस अवस्था को प्रायः प्राथमिक सम्मिश्र (primary complex) का नाम दिया जाता है। इसका तात्पर्य है कि रोगी के शरीर में यक्ष्मा का प्राथमिक फोकस विद्यमान है जिसके कारण प्रादेगिक लसीकापर्व विवर्धित हो गए हैं। कुछ रोगियों में फुफ्फुस से सक्रमण का विस्तार होने के कारण मध्यस्थानिका पर्व (mediastinal nodes) तथा निम्न गभीरस्थ ग्रीवापर्व (lower deep cervical nodes) भी प्रभावित हो जाते हैं।

उदर में आत्रयोजनी-पर्व (mesenteric nodes) यक्ष्माग्रस्त हो सकते हैं। यक्ष्मा के दडाणु उन तक आत्रभित्ति में होकर पहुँच सकते हैं अथवा आत्र में विद्यमान यक्ष्मज व्रणों से विसरित हो सकते हैं। यदि पर्वों तक जीवाणुओं का विस्तार लसीकावाहिकाओं द्वारा हो तो सर्वप्रथम पर्वों के कार्टेक्स (cortex) में यक्ष्मका (tubercles) प्रकट होती है, रक्त-विस्तार की दशा में सर्वप्रथम लसीकापर्वों का मेडुला (medulla) प्रभावित होता है।

विकृति (pathology)

लसीकापर्वों में प्रथम परिवर्तन सकुलता (congestion) तथा शोफ के रूप में होता है। तत्पश्चात् उनमें अतिविकसन (hyperplasia), किलाटीभवन (caseation) या तंतुमयता (fibrosis) आदि परिवर्तन हो जाते हैं। अतिविकसन के फलस्वरूप पर्वों का आकार बढ़ जाता है किन्तु वे सुस्पष्ट रहते हैं और किलाटीभवन नगण्य अथवा विलकुल नहीं होता। किलाटी प्ररूप (caseating form) प्रायः बच्चों तथा युवा वयस्कों में पाया जाता है। इस अवस्था में अनेक यक्ष्मकाये (tubercles) सलीन हो कर विद्रधि का रूप ले लेती हैं। यदि यह शीतल विद्रधि (cold abscess) फट जाये तो साइनस (sinus) बन जाता है। प्रभावित पर्व परिपर्व-शोथ (periadenitis) के कारण परस्पर ससक्त (matted) हो जाते हैं। जिन पर्वों में तंतुमयता की क्रिया होती है उनमें किलाटी परिवर्तन नहीं पाया जाता तथा वे सिकुड़ जाते हैं।

नग्न-नेत्र परीक्षण (naked eye examination) द्वारा विकृत पर्व का रंग धूसर प्रतीत होता है तथा परिच्छेदन पर उनमें पीतवर्ण के धब्बे पाये जाते हैं जो परिगलन (necrosis) तथा किलाटीभवन (caseation) के फलस्वरूप उत्पन्न होते हैं। सूक्ष्मदर्शी-परीक्षण पर प्रारूपिक यक्ष्मकाएँ (tubercles) देखी

जा सकती है जिनमे परिसरीय केन्द्रक-रूपी महाकोशिकाएं (giant cells) तथा किलाटी स्थल विद्यमान होते हैं ।

विलिनिकल अभिलक्षण

पर्व आरम्भ मे मुस्पष्ट होते हैं किन्तु परिपर्व-शोथ (periadenitis) के कारण ससक्त (matted) होकर त्वचा से आसजित हो जाते हैं । कालांतर मे किलाटीभवन के कारण त्वचा से आसजित इन पर्वों मे मृदुता तथा स्पर्गतरग (fluctuations) उत्पन्न हो जाती है, इनके ऊपर स्थित त्वचा पतली होकर फट जानी है तथा एक साइनस (sinus) या व्रण (ulcer) बन जाता है । यदि इसमे द्वितीयक सक्रमण (secondary infection) विद्यमान हो तो विरोपण मे विलम्ब पडता है ।

जब पर्व मे विद्रधि उत्पन्न होती है तो वह गभीर प्रावरणी (deep fascia) को छिद्रित करके त्वचा के नीचे स्थित हो सकती है । यह स्थिति प्रायः ग्रीवा मे पाई जाती है तथा कालर-स्टड विद्रधि (collar-stud abscess) कहलार्ता है । इसका तीव्र विद्रधि के रूप मे मिथ्या निदान सभव होता है, किन्तु स्मरणीय है कि इस अवस्था मे दृढीभवन (induration) तथा तीव्रशोथ (acute inflammation) के चिन्ह अनुपस्थित होते हैं ।

कुछ दशाओं मे पर्वों का कैल्सीभवन (calcification) भी हो सकता है । ऐसा अधिकतर आत्रयोजनी (mesentery) के मूल तथा मध्यस्थानिका (mediastinum) मे पाया जाता है ।

इस रोग से सम्बद्ध दैहिक लक्षण प्रबल नहीं होते । आरभ मे केवल किंचित अरुचि, सध्याममय ताप-वृद्धि तथा क्षुधा का ह्रास पाया जाता है । निदान प्राय लक्षण और चिन्हो पर ही आधारित होता है । रोग के अतिविकसित-प्ररूप (hyperplastic variety) मे शरीर मे व्यापक लसीकापर्व-वृद्धि हो जाती है तथा ऐसी स्थिति मे निदान के लिए जीवोत्तिपरीक्षा द्वारा होजकिन के रोग Hodgkin's disease) की सभावना का व्यतिरेक आवश्यक होता है ।

प्राग्ज्ञान (prognosis)

आधुनिक प्रतिपक्षमा-चिकित्सा द्वारा इस रोग का उचित नियंत्रण सम्भव हो गया है, तथापि जिशुओं मे यदमज तानिकाशोथ (tuberculous meningitis) व ग्रसनीपञ्च विद्रधि (retropharyngeal abscess) नामक उपद्रव हो सकते हैं ।

चिकित्सा

सामान्य स्वास्थ्य की वृद्धि के लिए पौष्टिक भोजन—अंडे, ट्यूबरकुलिन परीक्षित दूध (tuberculin tested milk), कॉडलिवर तेल (cod liver oil), सतरे का रस, विटामिन आदि—तथा सूर्य के प्रकाश का सेवन लाभदायक रहता है।

रोग की चिकित्सा का मुख्य आधार स्ट्रेप्टोमाइसिन (streptomycin), आइसोनिकोटिनिक एसिड हाइड्रैजिड (isonicotinic acid hydrazid) तथा पैरा-एमाइनोसेलिसिलिक एसिड (para-aminosalicylic acid) आदि प्रतियक्ष्मा औषधो है।

प्रफलन (proliferative) या अतिविकसन (hyperplastic) प्ररूपी यक्ष्मज पर्वशोथ की चिकित्सा मे एवसरे उपचार भी लाभदायक कहा जाता है।

स्थानीय चिकित्सा का मुख्य अग रोगग्रस्त भाग को विश्राम प्रदान करना है—उदाहरणत ग्रीवा-पर्व-वृद्धि के रोगियो मे मिनर्वा कालर (Minerva collar) का प्रयोग।

पर्व मे शीतल विद्रधि (cold abscess) बन जाए तो चूपण (aspiration) अथवा लघु स्टैव-छेदन (stab incision) द्वारा पूय का निष्कासन करना चाहिए। यदि पूय गाढी हो और चूपण असफल रहे तो लगभग एक सेटीमीटर आकार के स्टैव-छेदन (stab incision) मे से विद्रधि-अतर्वस्तु निष्कासित की जा सकती है। तत्पश्चात् छेदन को एक टाका लगा कर सी देना चाहिए, ताकि उसमे द्वितीयक सक्रमण प्रविष्ट न हो पाए।

शल्यचिकित्सा

यदि पर्वो का एक ही वर्ग विवर्धित हो तो उनका उच्छेदन करने तथा प्रतियक्ष्मा औषधो का प्रयोग करने से रोग समाप्त हो सकता है। यदि दोनो ओर के पर्व, विशेषत. निम्न गभीर श्रीवापर्व (lower deep cervical nodes) विवर्धित हों तो आपरेशन अनुपयुक्त रहता है तथा केवल सरक्षी चिकित्सा (conservative treatment) उचित होती है। यदि साइनस विद्यमान हो तो दंहिक प्रतियक्ष्मा चिकित्सा के साथ ही उनमे स्ट्रेप्टोमाइसिन या P A S. का विलयन प्रविष्ट करना भी लाभदायक होता है।

सिफिलिसी लसीकापर्व-शोथ

जननागी-शैकर वाली प्राथमिक सिफिलिस मे वक्षण पर्वो (inguinal

glands) का पीडा रहित विवर्धन पाया जाता है। द्वितीयक सिफिलिस में पर्व-विवर्धन व्यापक होता है तथा पर्व पीडारहित, स्पर्गसह (nontender), प्रत्यास्थ (elastic), मुस्पष्ट एव पूर्णतया चल (freely movable) होते हैं। इन पर्वों का भजन नहीं होता। इनके अतिरिक्त द्वितीयक सिफिलिस के अन्य चिह्न (त्वचा रैग, skin rash, आदि) तथा घनात्मक वासरमैन (Wassermann) और कान (Kahn) परीक्षण भी पाए जाते हैं। तृतीय अवस्था में पर्वों में गमा (gumma) बन सकता है।

प्रतिसिफिलिसी चिकित्सा इस रोग को पूर्णतः समाप्त कर देती है।

लसीका ऊतक के अर्बुद (Tumours of Lymphoid Tissue)

लसीका ऊतक के अर्बुदों का विकृति-ज्ञान अभी अधूरा है, अतः उनका वर्गीकरण करना कठिन है। इन्हें प्रायः रेटिकुलोसेज़ (reticuloses) कहा जाता है, जिसका अर्थ है कि कूपको (follicles), अन्तस्था (medulla) अथवा साइनसो (sinuses) का रेटिकुलम (reticulum) प्रफलित हो गया है। रेटिकुलम का प्ररूप इस बात पर निर्भर होता है कि अर्बुद की प्रधान कोशिका क्या है। तदनुसार रेटिकुलोसिसो (reticuloses) को मेडुली (medullary), फालिकुली (follicular) तथा साइनसी, इन तीन वर्गों में विभाजित किया जा सकता है। इनमें निम्नलिखित अवस्थाएँ विवर्धित लसीका-पर्वों के सापेक्ष निदान (differential diagnosis) की दृष्टि से मुख्य हैं।

कूपीय लिम्फोमा (Follicular Lymphoma)

इस अवस्था में प्रभावित पर्व की समस्त वस्तु में अनेक अर्बुदीय पर्वक (nodules) बन जाते हैं। लसीका-अर्बुदों में यह सबसे अधिक विभेदित (differentiated) प्ररूप है।

कूपी लिम्फोमा 25 से 40 वर्ष की आयु के मध्य होता है तथा पुरुषों में अधिक पाया जाता है। लसीकापर्व होजकिन के रोग के समान ही सुस्पष्ट होते हैं तथा उनकी गाढता (rubbery consistency) खड़ के समान होती है। उनका विवर्धन स्थानीय अथवा व्यापक हो सकता है तथा साथ ही प्लीहावृद्धि (splenic enlargement) भी पाई जाती है। विक्षेप (Metastases) प्रायः यकृत, फुफुस, ककाल तथा वृक्क में पाए जाते हैं। रक्त में प्रगामी अरक्तता (progressive anaemia) तथा श्वेतकोशिकान्यूनता (leukopenia) पर्यन्त परिवर्तन नहीं होता।

यदि लिम्फोमा स्थानीकृत हो तो उमका उच्छेदन किया जा सकता है ।

होजकिन का रोग (Hodgkin's disease)

यह मेडुलरी रेटिकुलोसेज (medullary reticulosis) का एक प्रकार है ।

हेतुकी

यह रोग प्राय 20 से 30 वर्ष की आयु के मध्य होता है । दोनों लिंग इसमें प्रभावित हो सकते हैं किन्तु पुरुषों में अधिक होता है । इस रोग का हेतु अज्ञात है, यद्यपि मध्य-मय पर विभिन्न कारण सुझाए गए हैं, यथा वायरस (virus), स्पायरोकीट (spirochaete) अथवा पक्षि-यक्ष्मा (avian tuberculosis) द्वारा संक्रमण ।

नैदानिक अभिलक्षण

श्रीवा, कक्ष तथा वक्षण के लसीकापर्व विवर्धित हो जाते हैं तथा वे मुपृथक (discrete), प्रत्यास्थ (elastic), रबड़-गाढ़ता रूपी (rubbery in consistency), पीडारहित और मुक्तचल (freely mobile) होते हैं । उनका कटा हुआ तल धूसर (grey) रंग का और मछली के मांस के समान दीखता है तथा उसके समाग पृष्ठ (homogeneous surface) पर परिगलन (necrosis) के पीताभ धब्बे पाए जा सकते हैं । आमाशय, आत्र, वृक्क आदि अन्य अनेक अंगों के लसीका-ऊतक में भी उपर्युक्त परिवर्तन पाए जा सकते हैं । यकृत व प्लीहा की भी तनिक वृद्धि हो सकती है । कुछ रोगियों में उदरीय पर्व (abdominal nodes) भी परिस्पश्य (palpable) होते हैं ।

होजकिन के रोग में पर्ववृद्धि के कारण दबाव-लक्षण (pressure symptoms) उत्पन्न हो सकते हैं । श्रीवा में महावाहिकाओं पर दबाव पड़ सकता है तथा मध्यस्थानिका में ग्रासप्रणाल तथा श्वासप्रणाल अर्बुद द्वारा विस्थापित हो सकते हैं । उदर में यकृत के हाइलम (hilum) पर वर्धित पर्वों का दबाव पड़ सकता है तथा इस प्रकार पित्तनलियों के तथा प्रतिहारिणी गिरा (portal vein) के अवरोध होने से जलोदर (ascites) हो सकता है ।

पर्व के सूक्ष्मदर्शी परीक्षण पर पाया जाता है कि कूपी प्रारूप (follicular pattern) लुप्त हो गया है तथा जालिका-अंतकला तत्त्वों (reticulo-endothelial elements) का अतिविकास हो गया है । जैसे-जैसे रोग वर्धित होता है, कोशिकाएं बहुलरूपता प्रदर्शित करने लगती हैं तथा लसीका-कोशिकाएं,

लसीकाप्रसू (lymphoblastes), वृहत् एककेन्द्रक (mononuclear) कोशिकाएं और रीड-स्टर्नबर्ग कोशिकाएं (Reed-Sternberg cells) देखी जा सकती हैं। ये अंतिम कोशिकाएं होजकिन के रोग की निदानात्मक होती हैं। इनमें प्रायः दो केन्द्रक होते हैं जिनमें एक की आकृति दूसरे के दर्पण प्रतिबिम्ब के समान होती है, अतः इन कोशिकाओं को दर्पण-प्रतिबिम्ब-महाकोशिका (mirror image giant cells) भी कहते हैं। लसीकाभ (lymphoid) और जालिकाभ (reticular) अर्बुद तत्वों के अतिरिक्त प्लाज्मा कोशिकाएं, इयोसिनोफिल (eosinophil) तथा बहुरूपकेन्द्रकी (polymorphonuclear) कोशिकाएं भी पाई जाती हैं।

होजकिन के रोग में पर्व विवर्धन के अतिरिक्त एक विशेष प्रकार का पुनरावर्ती (relapsing) ज्वर भी होता है जिसे पेल-एब्सटाइन सलक्षण (Pel-Ebstein syndrome) कहते हैं। यह इस रोग में विशिष्ट रूप से पाया जाता है। इसमें रोगी को कुछ दिन दोलनीय ताप (swinging temperature) रहता है तथा तत्पश्चात् लगभग एक सप्ताह या इससे अधिक काल तक वह ज्वर-रहित रहता है। रक्त में इयोसिनोफिलरक्तता (eosinophilia) तथा कालांतर में द्वितीयक अरक्तता (secondary anaemia) पाई जाती है।


होजकिन के रोगियों में उत्तरकाल में अस्थि-परिवर्तन भी पाए जाते हैं। ये मुख्यतः कशेरुक, उरोस्थि, पार्श्विका, करोटि तथा लम्बी अस्थियों में होता है। इनके कारण प्रबल पीडा होती है तथा अर्बुद-विक्षेपो के कारण वैकृत अस्थि-भंग (pathological fractures) भी हो सकती हैं। विकिरणी चित्रो (radiographs) में ये बहु मज्जावर्बुद (multiple myeloma) के समान छिद्रित रूप (punched out appearance) प्रदर्शित करते हैं।

निदान

रक्तपरीक्षण द्वारा इयोसिनोफिलरक्तता (eosinophilia) व द्वितीयक अरक्तता (secondary anaemia) प्रकट होती है। एक्सरे-चित्रण द्वारा मध्यस्थानिका पर्वों की वृद्धि पाई जा सकती है। निदान की पुष्टि के लिए जीवोत्ति-परीक्षा (biopsy) की जाती है।

होजकिन के रोग को अन्य कुछ ऐसी दशाओं से विभेदित करना आवश्यक होता है जिनमें लसीकापर्व विवर्धित होते हैं। इनके उदाहरण चिरकारी लसीकापर्वगोथ (chronic lymphadenitis), लसीकी श्वेतकोशिका-रक्तता (lymphatic leukaemia), सार्कोइडोसिस (sarcoidosis) तथा कार्सिनोमा-

विक्षेप (carcinomatous metastases) है।



(a)

(b)

चित्र 251—होजकिन का रोग, विकिरण उपचार के (a) पूर्व, (b) पश्चात्।

चिकित्सा

सामान्य स्वास्थ्य में सुधार की ओर ध्यान देना चाहिए तथा अरक्तता (anaemia) कम करने का प्रयत्न करना चाहिए। गम्भीर एक्सरे चिकित्सा (deep x-ray therapy) द्वारा पर्वों का प्रतिक्रमण हो सकता है, किन्तु यह स्थायी नहीं होता (चित्र 251)। चार दिन तक 0.1 mg/kg शरीर भार की दर से नाइट्रोजन मस्टर्ड (nitrogen mustard) का अतः शिरा प्रयोग भी अस्थायी विसर्ग (temporary remission) उत्पन्न कर सकता है।

प्राग्ज्ञान


रोग धीरे-धीरे वर्धित होता रहता है तथा 50 प्रतिशत से अधिक रोगियों की दस वर्ष में ही मृत्यु हो जाती है। इस रोग की चिकित्सा में उन्मूलक उच्छेद का कोई स्थान नहीं है।

लिम्फोसार्कोमा (Lymphosarcoma)

इस प्रकार का दुर्दम लिम्फोमा मध्यायु मे उत्पन्न होता है तथा ग्रीवा, मध्यस्थानिका प्रत्यक् पेरिटोनियम (retroperitoneum) व आत्रयोजनी पर्वो आदि मे आरम्भ हो सकता है (चित्र 252)। स्त्रियो की अपेक्षा इसका आघटन पुरुषो मे अधिक होता है तथा आयु प्राय 30 और 70 वर्ष के मध्य होती है। यह अर्बुद किसी भी स्थान—उदाहरणत टासिल, ग्रसनी, आत्र—के लसीका ऊतक मे आरम्भ हो सकता है।

क्लिनिकल अभिलक्षण

पर्व विवर्धित, पीडारहित तथा सुस्पष्ट होते है। शीघ्र ही उनके समीप-वर्ती ऊतक भी आक्रात हो जाते है तथा दूरस्थ विक्षेप (distant metastases) होने लगते है। रोग प्राय ग्रीवा पर्वो मे आरम्भ होता है तथा लसीका मार्गो द्वारा अन्य पर्व-पर्वो तक पहुँच जाता है। प्रभावित पर्व परस्पर आसजित हो



(अ)

(आ)

चित्र 252—लिम्फोसार्कोमा, चिकित्सा के (अ) पूर्व तथा (आ) पश्चात् ।

जाते हैं, किंतु अन्यथा उनका कोई अन्य विभिन्न स्थूल अभिलक्षण नहीं होता। कालांतर में वे गभीरस्थ ऊतकों से बद्ध (fixed) हो जाते हैं तथा उन पर स्थित त्वचा भी प्रभावित हो जाती है। सूक्ष्मदर्शी परीक्षण पर अतिवर्णी (hyperchromatic) केन्द्रों से युक्त लसीकाप्रसू (lymphoblasts) पाए जाते हैं। इन अर्बुद कोशिकाओं का विस्तार त्वचा, यकृत, फुफ्फुस, अस्थिमज्जा आदि अन्य अंगों तक भी हो जाता है तथा इस प्रकार रक्त-विसरण (haematogenic spread) के कारण अनेक वृद्धियाँ (growths) उत्पन्न हो जाती हैं। निदान की पुष्टि के लिए जीवोत्परीक्षा (biopsy) आवश्यक होती है।

चिकित्सा

आरम्भिक अवस्था में गभीर एक्सरे उपचार द्वारा इस रोग की वृद्धि रोकੀ जा सकती है। नाइट्रोजन मस्टर्ड (nitrogen mustard) या नाइट्रोमिन (nitromin) का प्रयोग भी चिकित्सा के लिए किया जा चुका है।

जालिका-कोशिका सार्कोमा (Reticulum-cell sarcoma)

यह लिम्फोसार्कोमा का ही एक परिवर्त (variant) होता है। इसमें मुख्य परिवर्तन लसीकाभ-ऊतक की जालिका कोशिकाओं में होता है। यह लिम्फो-सार्कोमा के लसीकाकोशिका प्ररूप (lymphocytic form) अथवा लसीकाप्रसू प्ररूप (lymphoblastic form) की तुलना में कहीं अधिक पाया जाता है। यह रोग पुरुषों तथा स्त्रियों, दोनों, को ही होता है तथा औसत आयु 30 और 50 वर्ष के मध्य होती है।

रेटिकुलम कोशिका-सार्कोमा का निदान निम्नलिखित क्लिनिकल अभिलक्षणों पर आधारित होता है। पर्व विवर्धित, पीडारहित, मद्बर्धी तथा पूर्ण-तया चल (freely movable) होते हैं। अर्बुद का विस्तार लसीका-मार्गों द्वारा होता है तथा समीपवर्ती पर्व भी विवर्धित हो जाते हैं। प्रायः ग्रीवा के ऊर्ध्व गभीर (upper deep cervical) या अध चिबुक (submandibular) पर्व प्रभावित होते हैं। रोग की उत्तरावस्था में अभ्यतरांगों (viscera) तथा अस्थियों में विक्षेप भी हो सकते हैं।

चिकित्सा

यह अर्बुद विकिरण सुग्राही (radiosensitive) होता है तथा किरणन द्वारा उसका अतिशीघ्र शमन होता है, किन्तु कुछ समय पश्चात् पुनः प्रकट हो

जाता है। चिकित्सा करने पर भी रोग आरम्भ होने के पश्चात् 2 वर्ष में ही रोगी की मृत्यु हो जाती है।

यह रोग होजकिन के रोग के उस दुर्दम प्ररूप (malignant variety) के समान होता है जिसे होजकिन का सार्कोमा कहते हैं।

होजकिन का सार्कोमा (Hodgkin's sarcoma)

इस रोग में भी होजकिन के रोग (Hodgkin's disease) की भाँति प्लीहावृद्धि से युक्त या रहित, व्यापक, लसीकापर्व-विवर्धन पाया जाता है। इस अवस्था में जब सहसा ही जालिका-ऊतक (reticular tissue) का तीव्र-वर्धो, सार्कोमा उत्पन्न हो जाता है तो उसे होजकिन का सार्कोमा (Hodgkin's sarcoma) नाम दिया जाता है। इस अर्बुद में लिम्फोसार्कोमा के सभी विशिष्ट अभिलक्षण विद्यमान होते हैं तथा अभी तक यह सिद्ध नहीं हुआ है कि यह परिवर्तन पूर्वस्थित होजकिन के पर्वों में ही होता है।

लसीका पर्वों में द्वितीयक अर्बुद

लसीका पर्वों में कार्सिनोमा (carcinoma) अथवा दुर्दम मेलानोमा (malignant melanoma) होने की सम्भावना रहती है। अर्बुद के प्राथमिक केन्द्र से विसरित दुर्दम कोशिकाएँ लसीकावाहिकाओं में होती हुई लसीकापर्वों के साइनस में अवरुद्ध हो जाती हैं तथा वहाँ लसीका-ऊतक को नष्ट करके पर्व के स्थान पर एक कार्सिनोमा-पिंड उत्पन्न कर देती हैं।

नैदानिक अभिलक्षण

लसीका पर्व विवर्धित, कठोर तथा आरम्भ में चल (movable) किंतु अततः गभीर ऊतको से बद्ध (fixed) होते हैं। धीरे-धीरे अर्बुद कोशिकाएँ पर्व-सम्पुट को विद्ध कर देती हैं तथा अततः त्वचा को फाड़ कर बाहर निकल आती हैं।

दुर्दम मेलानोमा (malignant melanoma) भी प्रादेशिक लसीका-पर्वों को विक्षेपग्रस्त करता है। इन पर्वों का विशिष्ट गुण होता है कि इनके कटे तल पर मेलानिन (melanin) नामक वर्ण का मचय देखा जा सकता है।

चिकित्सा

पर्वों के कार्सिनोमाजन्य द्वितीयको की शल्य चिकित्सा ही उचित है।

सर्वोत्तम विधि प्राथमिक अर्बुद का उच्छेदन तथा उसके प्रादेशिक पर्वों का समूह व्यवच्छेदन (block dissection) है। यदि प्राथमिक वृद्धि (primary growth) को एक्सरे-उपचार द्वारा अभिकृत किया जा चुका हो तो पूर्ण चिकित्सा के लिए द्वितीयक पर्वों का उन्मूलक शल्यकर्म (radical surgery) आवश्यक होता है।

संयोजी ऊतक के सार्कोमी अर्बुद (sarcomatous tumours) कदाचित् ही लसीका-पर्वों को प्रभावित करते हैं।

त्वचा, पेशियां, कंडराएं और बर्सा (Skin, Muscles, Tendons and Bursae)

वी० एन० बालकृष्ण राव

त्वचा

किण, कॉर्न और चर्मकील (Callosities, Corns And Warts)

किण, कैलोसिटीज (callosities)

अस्थि-उत्सेधो के ऊपर स्थित त्वचा चिरकारी सविरामी घर्षण तथा दबाव के कारण स्थूल और कठोर हो जाती है। श्रम करने वाले व्यक्तियों—मेकेनिक, धातु-श्रमिक, गृहिणी, माली आदि—की हथेलियों पर करभास्थियों (metatarsals) के गिरो के पास अनेक किण पाये जाते हैं। नगे पैर चलने वाले व्यक्तियों के तलवो पर भी ऐसा ही होता है।

किण त्वचा पर तनिक उभारयुक्त, कठोर, पीडारहित, परिगत (circumscribed) पीताभ-धूसर क्षेत्रों के रूप में प्रकट होते हैं। ये परिसर के समीप प्रसामान्य त्वचा में (smooth merging) समरूप होकर मिल जाते हैं।

विश्रुति की ऊतकीय परीक्षा (histological examination) पर अकुरो (papillae) का चपटापन (flattening), कणी स्तर (stratum granulosum) वा स्थूलीकरण तथा किण-स्तर (stratum corneum) की अत्यधिक वृद्धि पाई जाती है।

चिकित्सा

प्रायः क्विण के लिए किसी विशेष चिकित्सा की आवश्यकता नहीं होती। अस्थायी उपचार के लिए 20 प्रतिशत सेलिमिलिक अम्ल (salicylic acid) का प्रयोग किया जा सकता है। रोग में स्थायी निवृत्ति के लिए व्यवसाय परिवर्तन आवश्यक है।

घट्टे (corn) कॉर्न

घट्टे पुनरावर्ती घर्षण तथा निरविरामी दबाव और पुनःपुनः घर्षण के फलस्वरूप त्वचा के शृंगी स्तर (horny layer) में स्थानीय रूप से उत्पन्न होने वाली एक प्रकार की म्यूलतायें होती हैं। क्विण (callosity) की तुलना में इसकी विशेषता है कि इसके केन्द्र में एक अन्तरोन्मुखी शंकुरूपी (corical) शृंगी कोट (horny core) होता है जिसका शीर्ष अधःस्थित संवेदनशील चर्म पर दबाव डालना है तथा इस प्रकार पीड़ा उत्पन्न करता है।

घट्टे प्रायः पैर की अंगुलियों पर होते हैं, किन्तु हाथ पर भी पाये जा सकते हैं। उनकी स्थिति प्रायः निम्नलिखित होती है—छोटी पादांगुली का बहिर्वर्ती भाग, अन्य पादांगुलियों का अभिपृष्ठ तल (dorsal surface) तथा अन्तरा पादांगुली अवकाश। कॉर्न दो प्रकार के हो सकते हैं, कठोर तथा मृदु; पादांगुलियों के ऊपर होने वाले कठोर घट्टे (hard, corn) होते हैं; उनके आंतरावकाशों (interspaces) में होने वाले घट्टे मृदु तथा कोष्णता के कारण मृदु होते हैं। घट्टे का बहिःस्थल चिकना, उत्थित और गुम्बदरूपी होता है। घट्टे से दो प्रकार से तीव्र पीड़ा उत्पन्न होती है—अधःस्थ संवेदनशील त्वक् (cutis) पर दबाव के कारण, तथा कॉर्न के नीचे स्थित बर्सा (bursa) या पुटी में शोथ और पूयोत्पत्ति के कारण। फलस्वरूप रोगी की चाल में पर्याप्त निर्योग्यता आ सकती है।

चिकित्सा

घट्टा त्वचा की एक गुम्बदरूपी अतिवृद्धि होती है जिसका आधार मोटा होता है। इसका केन्द्रीय कोड (central core) शृंगी द्रव्य (horny material) का बना होता है तथा उसके शीर्ष पर एक द्रव्युक्त लघु बर्सा स्थित होता है। आधार क्षेत्र में अकुरकी पिंडों (papillary bodies) का विस्फारण और चर्म-प्रक्षेपो (dermal projections) का विवर्धन पाया जाता है।

यदि घट्टा अथवा वर्ना शोथयुक्त हो या विद्रवियुक्त जाए तो समीपवर्ती क्षेत्र में

ऊर्तिगोथ (cellulitis) तथा समीपस्थ सधि मे सधिगोथ होने की सभावना रहती है। टेबीज डोर्सलिस (tabes dorsalis) मे वृहद पादागुलि के आधार पर स्थित शोधयुक्त घट्टे मे प्राय व्रण बन जाते है और वह स्लफ हो जाता है; इस सक्रमण का प्रमार प्रपद-पदागुलि-सधि (metatarsophalangeal joint) तथा पाद-पृष्ठ (dorsum of foot) तक हो सकता है तथा फलस्वरूप एक ट्रोफिक व्रण (trophic ulcer) बन जाता है जिमे प्रायः छिद्र-व्रण (perforating ulcer) कहते है।

चिकित्सा

सभी रोगियो के लिए आवश्यक है कि वे घट्टे को दवाव से बचावे तथा उसके हेतु का अपनयन करने का प्रयत्न करे। घट्टा बन जाने पर उसको रेजर ब्लेड की सहायता से काटा जा सकता है किन्तु वृद्ध व्यक्तियों मे ऐसा नहीं करना चाहिए क्योकि उनमे जराजन्य कोथ (senile gangrene) आरम्भ होने का भय रहता है। कॉर्न के सीमावर्ती क्षेत्र को फेल्ड के पैड (felt pad) से ढक कर उस पर 20 प्रतिगत सेलिसिलिक अम्ल (salicylic acid) का मरहम लगाने से भी कॉर्न हटाया जा सकता है। पूर्ण चिकित्सा के लिए स्थानीय पीडाहरण के अन्तर्गत कॉर्न का उसके क्रोडसहित व्यवच्छेदन करके अपनयन करना आवश्यक होता है, यदि क्रोड गेप रहे तो कॉर्न की पुनरावृत्ति हो जाती है।

मृदु घट्टे की चिकित्सा मे पैरो की स्वच्छता का विशेष महत्त्व होता है। पादांगुलियो के मध्य पैड लगाना प्राय लाभदायक होता है। मृदु घट्टे का भी उच्छेदन किया जा सकता है। सक्रमित घट्टे की चिकित्सा, विद्रधि की भाति, सिकाई (fomentation), एटीबायोटिको (antibiotic) तथा छेदन (incision) द्वारा की जाती है।

चर्मकील

चर्मकील (warts) या वेरुका (verrucae) उपकला प्रफलन के कारण उत्पन्न होने वाले अर्बुद-सम स्थानीय लघु बहिर्वृद्धियो (out growth) को कहते है। इनमे अकुरकी प्रवर्धो (papillary processes) की अतिवृद्धि तथा अतिकेरेटोसिस (hyperkeratosis) पाया जाता है।

विक्षति के स्थल और रोगी की आयु के अनुसार चर्मकील के अनेक प्ररूप होते हैं, यथा, साधारण चर्मकील, बाल (juvenile) चर्मकील, जराजन्य

(senile) चर्मकील, पादतल (plantar) चर्मकील तथा अतिवृद्धि चर्मकील या कोन्डाइलोमेटा एक्जुमिनेटा (condylomata acuminata) ।

साधारण चर्मकील—ये वृत्तयुक्त (pedunculated) चर्मकील गोलाकार (spherical) अथवा अनियमितरूपी होते हैं तथा इनका आकार मटर के दाने के लगभग या उससे छोटा होता है । ये हठ होते हैं और रंग काला या भूरा-धूसर होता है । ये दोनों लिंगों में तथा शरीर में किसी भी स्थान पर पाये जा सकते हैं किन्तु इनकी आम स्थितिया निम्नलिखित होती हैं—वृषण कोश, पादागुलि, पाद-पृष्ठ (dorsum of foot) तथा हाथों और अंगुलियों का अभिपृष्ठ-तल । कभी-कभी ये स्वयमेव लुप्त हो जाते हैं ।

पदतल चर्मकील—ये नगों पर चलने वाले व्यक्तियों के तलवों पर अधिक होते हैं । इनकी संख्या प्रायः 5 से 10 होती है तथा इनके परिसर पर एक शृंगी वलय (horny ring) विद्यमान होता है । पीड़ा के कारण ये चलने में बाधा डालते हैं । पदतल चर्मकील की ही एक किस्म मोजेक चर्मकील (mosaic wart) है जो अनेक लघु चर्मकीलों के परस्पर सलीन होने से उत्पन्न होता है । यह पदतल के पृष्ठ को आधा या अधिक ढकने वाले मिश्र चप्पे (composite patch) के रूप में पाया जाता है । यह शुष्क, कठोर, पीडारहित तथा वर्धित होता है ।

कोन्डाइलोमेटा एक्जुमिनेटा (condylomata acuminata)—इन्हे अतिवृद्धि चर्मकील भी कहते हैं । ये वृषण कोश तथा भग पर पाये जाते हैं और मैथुन के समय ससर्ग के कारण होते हैं । इस कारण इन्हे गोनोमेहजन्य (gonorrhoeal) या रतिरोगज (venereal) चर्मकील भी कहा जाता है, किन्तु ये मिथ्या सजाए हैं, इनका वास्तविक हेतु गोनोरिया या रतिरोग नहीं होता ।

विकृति

सब प्रकार के चर्मकीलों की प्रकृति सक्रामक होती है । इनका मूल कारण एक प्रकार का निस्यन्दीय वाइरस होता है । विकृति-विज्ञानात्मक अध्ययन पर शूककोशिका स्तर (prickle-cell layer) की अतिवृद्धि पाई जाती है । चर्मकीलों के वर्धन तथा प्रतिक्रमण पर मनोविज्ञानात्मक घटकों का महत्त्वपूर्ण प्रभाव पड़ता है ।

चिकित्सा

चर्मकीलों की चिकित्सा के लिए आंतरिक तथा बाह्य, दोनों प्रकार के

उपचार का प्रयोग विभिन्न सफलतापूर्वक किया गया है। कहा जाता है कि आयोडाइड (iodide), पारा (mercury), अवटुसार (thyroid extract) और टेट्रासाइक्लीन (tetracycline), इन सभी का अतः प्रयोग लाभदायक होता है। किन्तु चर्मकीलो की चिकित्सा का सर्वोत्तम साधन विद्युत-स्कंदन (electro coagulation) या कॉटरी उच्छेद (cautery excision) है। चर्मकील का क्षुरिका (knife) प्रयोग द्वारा हरण करना भी उपयोगी होता है, छेदनजन्य रक्तस्राव को पोटेशियम परमेगनेट द्वारा रोका जा सकता है। पदतल-चर्मकीलो के लिए 2000-3000 r का एकसरे विकिरण अथवा रेडियम का उपरिस्थ अनुप्रयोग (surface application) सर्वोपयुक्त रहता है।

मोलस्कम कन्टेजियोसम (molluscum contagiosum)

इस रोग में शरीर पर व्यापक रूप से वितरित 2 m.m से 2 cm व्यास के आकार के मोती के समान श्वेत वर्ण अर्बुद उत्पन्न हो जाते हैं। ये एक निस्पदी (filterable) वाइरस के कारण होते हैं। ऊतिकीय अध्ययन पर इनमें विशिष्ट अभिरजन गुणों वाले मोलस्कम पिंड (molluscum-bodies) पाये जाते हैं।

इस अवस्था की चिकित्सा गैल्वेनो-कॉटरी (galvano-cautery) या डायथर्मि (diathermy) द्वारा की जाती है।

त्वचा के सक्रमण

पनसिका या फोड़ा (furuncle or boil)

यह दशा रोमपुटक (hair follicle) के कोथी शोथ (gangrenous inflammation) के कारण होने वाले ऊतक-परिगलन तथा पूयता के फलस्वरूप उत्पन्न होती है। इसके सक्रमण-कारक प्रायः स्टेफाइलोकॉकस पायोजेनीस (staphylococcus pyogenes), स्टेफाइलो० ऑरियस (aureus) तथा स्टेफाइलो० एल्बस (albus) होते हैं।

पनसिकाजनक जीवाणु त्वचा द्वारा प्रवेश करते हैं। अस्वच्छ अथवा कृशकाय व्यक्तियों तथा स्केबीज (scabies) और मधुमेह के रोगियों को फोड़े अधिक होते हैं। सतत क्षोभ अथवा घर्षण वाले स्थानों पर इनका आघटन अधिक होता है, उदाहरणतः ग्रीवा, कक्ष तथा—जुलाहों में—नितम्ब प्रदेश। ये सूक्ष्मजीव प्रायः उग्र होते हैं तथा त्वचा और नाक में व्यापक रूप से विद्यमान

होते हैं।

रोमकूप (hair follicle) के दृढ ऊतको द्वारा परिवद्ध होने से शोथ के कारण स्थानीय तनाव बढ़ जाता है और रक्तवाहिकाओं की सहज ही में घनास्रता (thrombosis) हो जाती है। पनसिका में केन्द्रीय परिगलन क्षेत्र, अथवा क्रोड (core) के चारों ओर शोथ-क्षेत्र होता है जो कुछ समय पश्चात् पूययुक्त हो जाता है। जब पूय तथा क्रोड विसर्जित हो जाते हैं तो पनसिका-गुहा में कणिका-ऊतक (granulation tissue) प्रकट हो जाता है तथा इस प्रकार विरोपणक्रिया सम्पन्न होती है।

पनसिका का आरम्भ रोमकूप में एक छोटे, दृढ, लाल, स्पर्शासह क्षेत्र के रूप में होता है। अरुचि (molaise) तथा न्यूनाधिक ज्वर आदि दैहिक लक्षण भी होते हैं। यदि फोड़ा नाक, कान, आदि दृढ और तनाव-युक्त स्थलों पर होता है तो पीड़ा अति तीव्र होती है। आनन तथा ओष्ठों पर विद्यमान फोड़े आपत्पूर्ण होते हैं क्योंकि सक्रमण कोण-शिरा (angular vein) द्वारा गह्वर शिरानापल (cavernous sinus) में पहुँच कर वहाँ घनास्र उत्पन्न करने से घातक हो सकता है। कभी-कभी पनसिकाओं के अनेक पुंज उत्पन्न हो सकते हैं। यह अवस्था पनसिकता (furunculosis) कहलाती है।

चिकित्सा

यदि मधुमेह या स्केबीज (scabies) विद्यमान हो तो इनकी चिकित्सा करना आवश्यक है। आवश्यकतानुसार मुखीय (oral) या आन्तेतर (parenteral) एंटीबायोटिकों का प्रयोग भी किया जा सकता है।

स्थानीय चिकित्सा—नासा तथा चेहरे पर स्थित पनसिकाओं की अत्यन्त सावधानीपूर्वक चिकित्सा की आवश्यकता होती है। क्रोड को निकालने के लिए उनको दवाना नहीं चाहिए। उनके स्तर पर फेल्ट या प्लास्टर का उचित आकार का ऐसा टुकड़ा चिपका देना चाहिए जिसके केन्द्र में एक पर्याप्त छिद्र हो। इस टुकड़े के ऊपर से ही फोड़े की सिकाई व ड्रेसिंग किया जाए, जब वह मृदु हो जाए तो उसका छेदन कर दिया जाए। यदि शरीर में फोड़े वारम्बार होते हो तो एक्सरे विकिरण या अल्ट्रा-वायलेट विकिरण आदि सहायक उपचार भी लाभप्रद रहते हैं।

कारबंकल (carbuncle)

कारबंकल की व्याख्या एक प्रकार से पनसिकाओं के समुटीकरण (congl-

meration) के रूप में की जा सकती है। यह मधुमेह के रोगियों में सर्वाधिक पाया जाता है, किन्तु अधिक आयु के मद्यपियों एवं वृक्कशोथ (nephritis) से ग्रस्तों में भी यह अधिक होता है। ग्रस्त रोमकूप तथा उनके मध्यस्थित मृदु ऊतक परस्पर गीययुक्त होकर एक कठोर, ठोस ऊतक-पिण्ड उत्पन्न कर देते हैं जिस पर अनेक छिद्र बन जाते हैं जिनसे पूय निकलती रहती है। कारवकल प्रायः ग्रीवा अथवा पीठ पर गहरे लाल (dusky red) या नील-लोहित (purple) रंग के पीड़ायुक्त, कठोर पिण्ड के रूप में आरम्भ होता है तथा फैलते-फैलते कभी-कभी 20 cm व्यास तक का आकार ग्रहण कर लेता है। ज्वर, जीवविपरवृत्तता (toxaemia) तथा कभी-कभी प्रलाप (delirium) आदि दैहिक लक्षण भी विद्यमान होते हैं। जब कारवकल ग्रीवा-पृष्ठ पर होता है तो सम्पूर्ण ग्रीवा कठोर प्रतीत होती है। ग्रीवा की गति सीमित हो जाती है।

चिकित्सा

कारवकल के रोगियों में मधुमेह तथा कीटोनता (ketosis) प्रायः विद्यमान होते हैं, अतः इन्सुलिन और ग्लूकोज की पर्याप्त मात्रा के प्रयोग द्वारा इनका नियंत्रण करना आवश्यक होता है।

छोटे कारवकल का स्थानीय उपचार उच्छेदन तथा त्वचारोपण (skin grafting) द्वारा किया जाता है। बृहद् आकार वाले कारवकल का क्रॉस-रूपी छेदन (cruciate incision) करके प्रत्येक प्रालव (flap) को अधोरदित (undercut) कर दिया जाता है ताकि अधस्त्वक्ऊतक के पट (septa) टूट जाए और पस (pus) का विसर्जन तथा स्लफ का अपहरण सम्भव हो सके। छेदन के पश्चात् निर्जल मैग्नेशियम सल्फेट (anhydrous magnesium sulfate) के ग्लिसरीन में सतृप्त घोल (saturated solution) द्वारा क्षत की तब तक ड्रेसिंग की जाती है जब तक स्लफ विलग न हो जाए। कारवकल के चारों ओर पेनिसिलिन या रोगी के रक्त के इन्जेक्शन भी लगाए जा सकते हैं। स्थानीय एक्सरे उपचार भी चिकित्सा में सहायक होता है।

त्वचा की यक्ष्माजन्य अवस्थाएँ

त्वचा का यक्ष्मा तीन रूपों में पाया जाता है : लूपस वल्गेरिस (lupus vulgaris), वेरुका नेक्रोजेनिका (verruca necrogenica) तथा स्क्रोफुलो-डर्मा (scrofuloderma)।

लूपस वल्गेरिस (साधारण लूपस)

लूपस वल्गेरिस प्रायः 10 से 25 वर्ष की आयु के बीच होता है तथा आनन पर त्वचा-पर्वको (skin nodules) के रूप में पाया जाता है, जो परस्पर सलीन व विस्तारित होते रहते हैं। यह विकृति सममित (symmetrical) होती है तथा तितली-आकृति के समान यह नाक के आरपार दोनों गालों पर फैल जाती है। इसमें व्रणोत्पत्ति हो जाती है जो एक ओर विरोहित होती है तथा दूसरी ओर फैलती रहती है। काच के स्लाइड द्वारा दवाने पर लूपस वल्गेरिस के पर्वक सेव की जेली (apple jelly) के समान दिखते हैं। प्रादेशिक लसीकापर्वों का विवर्धन भी पाया जाता है।

चिकित्सा के मुख्य अंग सामान्य स्वास्थ्य में सुधार और स्ट्रेप्टोमाइसिन का प्रयोग है। अल्ट्रा-वायोलेट उपचार भी लाभदायक रहता है।

वेरूका नेक्रोजेनिका (Verruca necrogenica)

इसे परिगलनजन्य वेरूका भी कहते हैं। यह अवस्था अनियमित आकार के त्वचापर्वों के रूप में पाई जाती है, जो चर्मकीलो के समान दिखते हैं। कसाइयो तथा मृतकृतिपरीक्षा (necropsy) करने वालों की त्वचा पर यह अधिक होती है तथा इसी कारण इसे बधिक चर्मकील (butcher's wart) भी कहा जाता है। चिकित्सा विधि लूपस के ही समान है।

स्क्रोफुलोडर्मा (scrofuloderma)

इसे यक्ष्मादंडाणुसम्पर्कज त्वक्दृग्णता भी कहते हैं। यह एक व्रणयुक्त, शोथी अवस्था होती है जिसमें विद्रधि व नाडी-व्रण बन जाते हैं तथा प्रादेशिक लसीकापर्व विवर्धित होते हैं। चिकित्सा स्ट्रेप्टोमाइसिन के प्रयोग तथा आवश्यकतानुसार विद्रधि के निकास और कोथी द्रव्य के अपहरण पर आधारित होती है।

त्वग्बसा ग्रथिया

त्वग्बसा पुटी (Sebaceous cyst)

ये त्वग्बसा ग्रथियों के मुख पर शोथ, मैल अथवा स्राव के कारण अवरोध के फलस्वरूप उत्पन्न अवधारण पुटी (retention cyst) होती है। इनका आकार 1-2 से०मी० होता है तथा सामान्यतया शिरोवल्क (चित्र 253), आनन,

श्रीवा, पीठ तथा वृषणकोश पर स्थित होती हैं। ये पर्व परिगत (circum-crisbed), चल (movable) तथा त्वचा से आसजित (adherent) होते हैं। आसजन-स्थल पर एक प्रगर्त (dimple) होता है जहा त्वग्बुमा ग्रथि खुलती है। साथ ही एक काला बिन्दु भी होता है जो रोम-मूल की स्थिति इंगित करता है। पुटियो मे स्पर्शतरंग (fluctuation) विद्यमान होती है, किन्तु वे प्रायः तनावयुक्त नहीं होती। पुटी मे चिकना, पीताभ तथा पुल्टिस के समान गाढ़ा त्वग्बुसाद्रव्य (sebaceous material) भरा होता है, किन्तु रोम अनुपस्थित होते हैं। त्वग्बुसापुटी अधिकत 20 वर्ष की आयु के पञ्चात् पाई जाती है तथा प्रायः विघेपत शिरोवल्क पर बहुसख्या मे होती है।



चित्र—253 शिरोवल्क के त्वग्बुसा सिस्ट

कभी-कभी त्वग्बुसापुटी से सतत स्राव रिसता रहता है जो जमकर स्तरित (cornified) हो जाती है। इस प्रकार एक शृंग (horn) का निर्माण हो जाता है। शृंग का रूप सिलवट और मरोड़-युक्त होता है तथा आकार 10 से० मी० या इससे भी अधिक तक बढ़ जाता है।

त्वग्बुसापुटी बहुधा सन्क्रमित हो जाती है तथा फलस्वरूप विद्रधि बन जाती है जो व्रणयुक्त हो सकती है। इस व्रण का परिसर बहिर्वर्तित (everted) होने

के कारण कार्सिनोमा का भ्रम उत्पन्न करता है तथा फलस्वरूप इस दशा को 'कौक का विचित्र अर्बुद' (Cock's peculiar tumour) भी कहते हैं, किन्तु इसमें दुर्दम परिवर्तन कदापि नहीं होता।

चिकित्सा

पुटी का पूर्ण [उच्छेदन आवश्यक होता है, अन्यथा इसका पुनरावर्तन हो जाता है।

रूहाइनोफाइमा (rhinophyma)

इसे नासाग्रथिलता भी कहते हैं। विगिष्ट आकृति के कारण इस दशा को आलू नासा (potato nose) का नाम भी दिया गया है। इसका आघटन प्रायः पुरुषों में होता है। इसमें नासाग्र पर त्वग्बसा ग्रथियों की अतिविकसन (hyperplasia) तथा अतिवृद्धि (hypertrophy) के कारण एक दृढ बहुखडकोयुक्त (multilobulated) कदाकार (bulbous) अर्बुद बन जाता है। इसके पृष्ठ पर त्वग्बसावाहिनियों के मुख स्पष्ट देखे जा सकते हैं।

चिकित्सा

अर्बुद का उच्छेदन इस प्रकार करना चाहिए कि नाक पुनः प्रसामान्य आकृति की हो जाय। एक्सरे-उपचार भी लाभदायक होता है।

त्वग्बसा-ग्रंथि-अर्बुद या प्रिंगल का रोग (Sebaceous adenoma or Pringle's disease)

यह रोग वास्तव में अर्बुदीय नहीं होता, किन्तु वह शरीर में, विशेषतः आनन पर, अनेक पर्वकों के रूप में त्वग्बसा-ग्रंथियों की अतिवृद्धि (hypertrophy) के कारण उत्पन्न होता है। गहरे भूरे या लाल रंग के ये पर्वक आकार में पिन-शिर (pin-head) के समान होते हैं। इनका वितरण सममित होता है। इनका आरम्भ बाल्यावस्था के पूर्वकाल में होता है किन्तु यौवनारम्भ के पश्चात् इनके आकार में वृद्धि हो जाती है। ऐसे बच्चे प्रायः मानसिक क्षतिग्रस्त (mental defectives) होते हैं।

चिकित्सा

छोटे पर्वकों का वैद्युत स्कन्दन (electro-coagulation) तथा बड़े पर्वकों का शल्य-उच्छेदन किया जा सकता है।

डर्मायड सिस्ट (Dermoid cysts)

डर्मायड पुटी केवल त्वचा तत्त्वों से निर्मित होती है। इनका वृषण के डर्मायडो से कोई सम्बन्ध नहीं होता जो मध्यजनस्तर-तत्त्वों (mesodermal elements) से निर्मित होते हैं।

ये पुटी सुदम होती हैं तथा इनमें दुर्दम परिवर्तन नहीं होता। ये दो प्रकार की होती हैं. विविक्ति डर्माइड (sequestration dermoids) और आरोपण डर्माइड (implantation dermoids)।

विविक्ति डर्माइड

यद्यपि विविक्ति डर्माइड जन्म के कुछ मास या वर्ष पश्चात् प्रकट होती हैं, वास्तव में वे जन्मजात होती हैं। इनकी उत्पत्ति तब होती है जब परिवर्धन के समय दो बहिर्जनस्तरी (epidermal) अवयव परस्पर सलीन हो जाते हैं। इनकी स्थिति अधिकतर निम्न स्थानों पर होती है—शरीर की मध्यरेखा (चित्र 254), बाह्य-नेत्रकोटर-प्रवर्ध (चित्र 255, external orbital process), नासाबोष्ठ पुटक (nasolabial fold), ओष्ठ की संयोजन रेखाएँ (fusion lines), तथा कान के ट्रेगस (tragus) और मृक्वणी को मिलाने वाली रेखा। विश्वास किया जाता है कि परिवर्धन के समय इन संयोजन-रेखाओं (fusion line) पर बहिर्जनस्तर (ectoderm) का एक अंग विलग होकर मध्यजनस्तर द्वारा आवृत हो जाता है तथा त्वचा के नीचे एक पुटी के रूप में स्थापित हो जाता है। यह पुटी संपूर्ण त्वचा तत्त्वों की बनी होती है, अतः इसमें त्वग्बसा द्रव्य (sebaceous material) तथा बाल विद्यमान होते हैं। ये रोम या बाल घड़ी के स्प्रिंग के समान कुडलीयुक्त होते हैं।

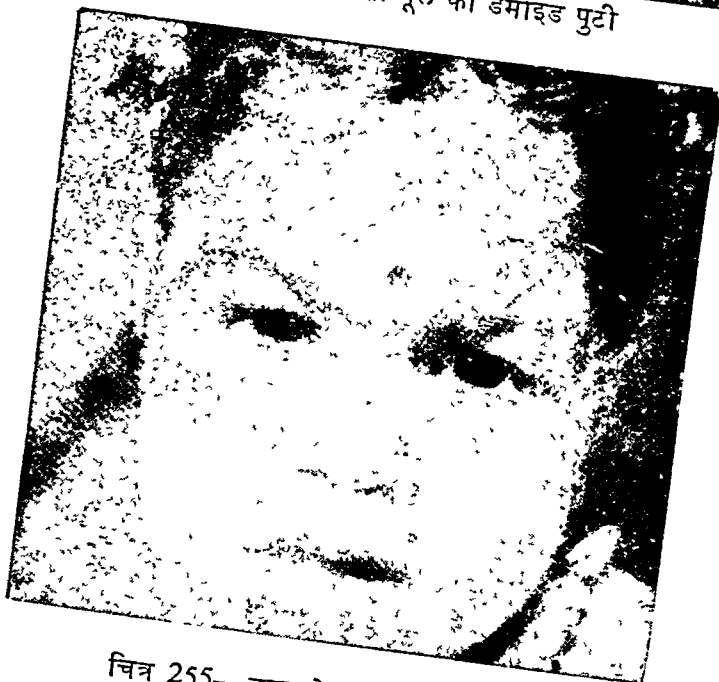बच्चों या तरुणों में शरीर में किसी संयुक्ति-स्थिति (fusion site) पर त्वचा से मुक्त तथा चल पुटी विद्यमान हो तो डर्माइड पुटी का सदेह करना चाहिए। अस्थियों के बहिस्तल पर स्थित पुटी कई बार छिछला अपरदन (erosion) उत्पन्न कर देती है। कभी-कभी गिरोवल्क की डर्माइड पुटी, एक तनु-प्रवर्ध द्वारा, जो करोटि अस्थियों की संधिरेखा में होकर जाता है, मस्तिष्क तानिका से सम्बद्ध होती है। किन्हीं रोगियों में कदाचित् डर्माइड पुटी की अतर्वस्तु स्वच्छ तथा पारभासी होती है।

आरोपण डर्माइड (implantation dermoid)

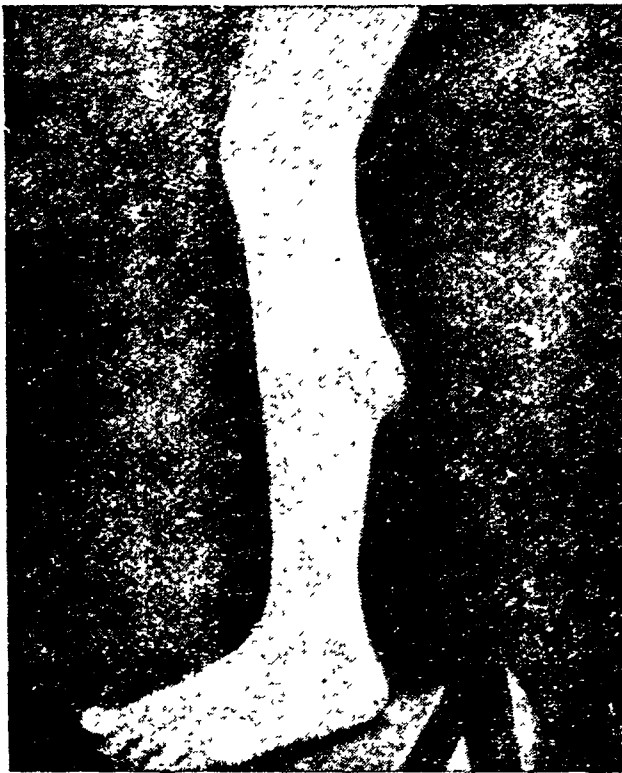लुहारो, छुरी तेज करने वाले व्यक्तियों आदि के व्यवसाय में भारी धातुओं



चित्र 254—नासा-मूल की डर्माइड पुटी



चित्र 255—वाह्य नेत्रगुहा का डर्माइड



चित्र 256—जघा का आरोपण-डर्माइड

के कण छिटक कर त्वचा को छेदित कर सकते हैं। फलस्वरूप त्वचा का एक अण अत स्थापित हो जाता है और वाद मे वह पुटी के रूप मे विकसित होता है। अभिघातज-आरोपण-डर्माइड प्राय जघा (चित्र 256), कार्निया, हथेली तथा अगुलियों पर होते है।

चिकित्सा

पुटी का पूर्ण उच्छेद ही उसकी उचित चिकित्सा है।

क्षतचिह्न (स्कार-ऊतक)

क्षतचिह्न की उत्पत्ति ऊतको मे अभिघात के प्रति होने वाली विरोहण अनुक्रिया के फलस्वरूप होती है। क्षतचिह्न तनु ऊतक का बना होता है तथा उपकला (epithelium) के एक पतले स्तर से ढका होता है।

सकु चित होना स्कार-ऊतक की स्वाभाविक प्रकृति होती है। कभी-कभी, विशेषत दाह-रोगियो मे, अत्यधिक सकु चन के कारण विरूपता, गति की

सीमितता, त्वचा का सिकुड़न और यहाँ तक कि छोटे जोड़ों का स्थान-भ्रंश (dislocation) उत्पन्न हो जाता है।

सकुचन (contracture) के निवारण के लिए प्रभावित अंग या संधि पर स्प्लिन्ट (splint) तथा उपयुक्त अति-संगोधन (over correction) का प्रयोग करना चाहिए। यदि सकुचन हो चुका हो तो उसका उच्छेदन और त्वचारोपण आवश्यक होता है।

कुछ रोगियों में, विशेषतः दाह-क्षतो तथा आपरेशन-क्षतो में, स्कार वाहिका-मय (vascular) स्थूल तथा त्वचा-स्तर से उठा हुआ होता है। यदि ये अति-वर्धित क्षतचिह्न शरीर के ऐसे क्षेत्रों में हों जो खुले रहते हैं तथा वे विरूपता उत्पन्न करें तो उनका उच्छेदन तथा त्वचा-रोपण आवश्यक होता है।

दाह-क्षतो तथा अगोच्छेदन स्थूलको (amputation stumps) में विरो-हणक्षेत्र विस्तृत होता है तथा उस पर विकसित होने वाला क्षतचिह्न पतला और निर्वल होता है। ऐसा अपर्याप्त ऊतकरोपण के कारण होता है। इस ब्रणचिह्न में ब्रणोत्पत्ति होने की आशंका रहती है। ब्रणों का पुनरावर्तन रोकने के लिए आक्रान्त क्षेत्र का व्यापक उच्छेदन और त्वचा-रोपण करना होता है।

अगोच्छेदन के स्थूलक में तथा वृक्क, हर्निया आदि के आपरेशन-स्थल पर विकसित होने वाले क्षतचिह्न में तंत्रिकाओं के कदरूपी छोरो (bulbous end) के उलझने की संभावना रहती है। ऐसा होने पर क्षतचिह्न पीड़ायुक्त होता है।


तीक्ष्ण मोतियाविन्दु-क्षुरिका (cataract knife) की सहायता से क्षतचिह्न का अधोरदन (under cutting) करना लाभदायक होता है। उसका उच्छेदन (excision) व पुनः सीवन (resuturing) भी किया जा सकता है। पीड़ायुक्त क्षेत्र में एल्कोहल का इन्जेक्शन लगाने से शांति मिलती है।

सामान्यतः क्षतचिह्न का सकुचन होता है, किन्तु यदि उस पर खिंचाव या तनाव पड़े तो वह पतला होकर फँस जाता है। ऐसा उदर-आपरेशन के पश्चात् हो तो स्कारस्थल पर अभ्युदर हर्निया (ventral hernia) प्रकट हो जाता है। इसकी चिकित्सा मुख्यतः उसका निवारण ही है। अभ्युदर हर्निया होने पर स्वयं क्षतचिह्न में किसी स्थानीय चिकित्सा की आवश्यकता नहीं होती।

कभी कभी पुराने क्षतचिह्न और नाड़ी ब्रणों के परिसरों में कैल्शियम लवण निक्षेपित हो जाते हैं। इस प्रकार का कैल्सीभवन विरोहणी (healing) यक्ष्मनाड़ीब्रणों (tuberculous sinus) में पाया जाता है। विरलत ब्रणचिह्न का अस्थिभवन (ossification) भी हो जाता है। अधोनाभि-च्छेदन (sub-umbilical incision) तथा पर्शुका-उपांत (costal margin) के समीपस्थ परामध्य

छेदन (paramedian incision) में ऐसा अधिक होता है। कहा जाता है कि इन स्थानों पर आपरेजन करते समय सयोग से जघन-संधानक (symphysis pubis) और पशुकाओं की उपास्थि अभिघातग्रस्त हो जाती है तथा फल-स्वरूप निर्मुक्त होने वाली उपास्थि-कोशिकाएँ अस्थिमज्जा उत्पन्न करती हैं। किन्तु इस मान्यता को अभी सिद्ध नहीं किया जा सका है।

कैल्सीभूत या अस्थिभूत स्कार का उच्छेदित करके पुनः सीवन कर देना चाहिए।



चित्र 257—उरोस्थिपूर्व कीलॉइड तथा गोदन-चिह्न (tatto marks)

कीलॉयड (keloid)

कुछ व्यक्तियों की त्वचा में कटोर तनु-उत्तक के अर्बुदों का निर्माण होने की प्रवृत्ति होती है। इन्हें कीलॉयड (keloid) कहते हैं। ये दो प्रकार के होते हैं—वे जो स्वतः उत्पन्न हो तथा वे जो किसी पूर्वकालीन अभिघात (दाह, आपरेजन, सूचिका-वेधन) के फलस्वरूप उत्पन्न हो। मूलतः इन दोनों में कोई भेद नहीं होता। स्वतः उत्पन्न कीलॉयड को एलिबर्ट का कीलॉयड (Alibert's keloid), भी कहा जाता है।

कीलॉयड पुरुषों तथा स्त्रियों दोनों में किसी भी आयु पर हो सकते हैं। इनकी एक विशेष गाढ़ता (consistency) होती है जो लगभग कार्टिलेज के समान होती है। कीलॉयड त्वचास्तर से ऊपर उभरा हुआ होता है तथा सक्रिय

वर्धन की अवस्था में इसका रंग गुलाबी होता है। कीलॉयड अतिवर्धित व्रणचिन्ह से इस बात में भिन्न होता है कि अर्बुद की स्पष्ट सीमा में बाहर नान्तव ऊतक के नखरवत् प्रसार (clawlike extensions) त्वचा के नीचे तक चले जाते हैं। अतिवर्धी व्रणचिन्ह (hypertrophied scar) में ये प्रसार नहीं होते। कुछ रोगियों में कीलॉयड की वृद्धि इतनी अधिक हो जाती है कि वे विचित्र एवं बीभत्स रूप ग्रहण कर लेते हैं। नाक, कान आदि पर स्थित बड़े कीलॉयड वृत्तकयुक्त भी हो सकते हैं।

कीलॉयड शरीर में किसी भी स्थान पर हो सकते हैं किन्तु सामान्य स्थितियाँ निम्नलिखित हैं—आनन, ग्रीवा, छाखाभग तथा उरोस्थि के मामने (चित्र 257)। आगे या पीछे की ओर शरीर की मध्यरेखा में स्थित कीलॉयड की आकृति तितली के समान होती है तथा वे अत्यन्त पीढायुक्त होते हैं।

हेतुकी

इस अवस्था का हेतु अज्ञात है। यह वर्णयुक्त जातियों (coloured races) तथा नीग्रो जातियों में अधिक होती है। धारणा है कि इस अवस्था के लिए एक आनुवंशिक घटक उत्तरदायी है। इन रोगियों के रक्त तथा कीलॉयड-ऊतक, दोनों, में प्रोटीन-बद्ध कैल्शियम (protein-bound calcium) की मात्रा अधिक होती है, अतः यह मत प्रतिपादित किया गया है कि कीलॉयड परावट्ट ग्रथि के अतिकार्य के कारण होता है। अभी इस मत की पुष्टि नहीं हो पाई है।

चिकित्सा

सक्रियवर्धी कीलॉयड की चिकित्सा में एक्सरे-उपचार तथा रेडियम अनु-प्रयोग लाभदायक होता है। कठोर एवं स्थूल कीलॉयड के उच्छेदन तथा क्षत के विरोहण के 3-4 सप्ताह पश्चात् उसका विकरण करना चाहिए। 'थोरियम X' (thorium X) का प्रयोग भी लाभप्रद कहा जाता है।

नख

अंत वर्धी पादांगुलि-नख (ingrowing toe-nail)

ठीक तरह फिट न होने वाले जूते पहनने या नाखून की कोनों पर काटने के फलस्वरूप पादांगुलि-नख का बाह्य उपात मृदु ऊतकों में घुसने लगता है और वहाँ सक्रमण होकर व्रण बन जाते हैं तथा कणिका-ऊतक की वृद्धि होने लगती है। मृदु ऊतकों का ऊतिशोथ भी हो जाता है। फलस्वरूप उस स्थल से दुर्गन्ध-

युक्त निस्त्राव निकलने लगता है। इस अवस्था में रोगी की पीडा इतनी बढ़ सकती है कि चलना ही असंभव हो जाता है।

चिकित्सा

पैरो को स्वच्छ रखने, ठीक फिट होने वाले जूते पहनने तथा नाखूनो को समरूप में काटने से इस अवस्था का निवारण किया जा सकता है।

नाखून के किनारे के नीचे गाँज के एक टुकड़े को रखने से पीडा घट जाती है। स्थायी चिकित्सा के लिए गल्यकर्म द्वारा नख की बहिर्वर्ती ओर से लम्बाई की ओर नाखून का आधा भाग काट दिया जाता है तथा साथ ही सम्बन्धित मृदु ऊतक के भी एक कीलकरूप (wedge shaped) अग्र को काट कर निकाल दिया जाता है। नख की आधात्री (matrix) का अपहरण भी आवश्यक है, अन्यथा उसका पुनर्निर्माण हो सकता है। आपरेशन के पश्चात् सक्रमण के नियंत्रण के लिए एंटीबायोटिको तथा पूतिरोधी ड्रेसिंगो का प्रयोग करना चाहिए।

न्यच्छ या नीवस (Naevus)

न्यच्छ या नीवस त्वचा अथवा अधस्त्वचा के एक या अधिक ऊतक तत्त्वो की जन्मजात वगानुगत अतिविकसन के फलस्वरूप उत्पन्न होते हैं। मूलतः जन्मजात होने पर भी बहुधा ये जन्म के कुछ वर्ष पश्चात् या जीवन के उत्तरकाल में प्रकट होते हैं। इनका कारण अज्ञात है।

शुद्ध दृष्टि से नीवस एक अर्बुद होता है जिसमें नीवस कोशिकाएँ (naevus cells) होती हैं। इन कोशिकाओं में वर्णक (pigment) की उपस्थिति अनिवार्य नहीं है। व्यावहारिक रूप में नीवस शीर्षक के अन्तर्गत वे सभी दशाएँ गिनी जाती हैं जिनमें त्वचा की संरचनाओं की स्थिति अपसामान्य हो तथा उनकी अतिवृद्धि और अतिविकसन हो गया हो।

नीवस निम्न प्रकार से वर्गीकृत किये जाते हैं।

वाहिकामय
(vascular)

{ रक्तज—केगिकीय, केवर्नस, ताराकार और जराजन्य
रक्तवाहिकाबुद (haemangioma)
लसीकी—परिगत लसीकावाहिकाबुद (lymphangioma)

अवाहिकामय (avascular)	{ समतल — वर्णकयुक्त चकतियां उभारयुक्त—	{ कोशिकीय (मोल, mole) जो वर्णकयुक्त वर्णकरहित, रोमिल तथा बृहदाकार हो सकते हैं। उपत्वकीय (चर्मकील) तनुअर्बुदीय-तत्रिकातनुअर्बुद, वान रेक- लिगोसन का रोग

वाहिकामय नीवस (vascular naevi)

कोशिकीय रक्तवाहिकाबुंद (capillary haemangioma)

इनके विशिष्ट नील-लोहित (purple) रंग के कारण इन्हे पोर्ट वाइन धब्बे (port wine spots) भी कहते हैं। ये त्वचा के समतल होते हैं। शरीर में इनकी स्थिति कहीं भी हो सकती है किंतु अधिकतम ये आनन तथा ग्रीवा पर पाये जाते हैं। प्रायः ये जन्म के समय ही विद्यमान होते हैं अथवा जन्मोपरांत शीघ्र ही प्रकट हो जाते हैं। कभी-कभी कुछ मास में ही इनका लोप हो जाता है।

चिकित्सा—उपरिस्थ एक्सरे उपचार अथवा एक एक मास के अंतर पर 10-30 सैकड तक CO₂ हिम (CO₂ snow) का प्रयोग इस अवस्था में लाभ करता है।

गह्वर (कैवर्नस) रक्तवाहिकाबुंद (cavernous haemangioma)

इन्हे स्ट्रावेरी चिह्न (strawberry marks) भी कहते हैं। ये स्थानीकृत, मृदु, सपीड्य तथा उल्लिख्य अर्बुद होते हैं। इनका रंग केन्द्र में लाल तथा परिसर पर नीलाभ होता है। ये प्रायः आनन तथा गिरोवल्क पर स्थित होते हैं। कुछ कैवर्नस रक्तवाहिकाबुंद इतने बड़े होते हैं कि उनका विस्तार ओष्ठ, जिह्वा नेत्रच्छद आदि तक होता है। उनके कारण त्वचा और अधस्त्वक्-ऊतको की अत्यधिक अतिवृद्धि हो जाती है। अभिघात के फलस्वरूप इनसे मुक्त रक्तस्राव होता है, जिसे नियंत्रित करना कठिन हो सकता है।

ऊतिकीय दृष्टि से ये अर्बुद उच्छ्रायी ऊतक (erectile tissue) के समान होते हैं तथा विस्फारित, कुटिल (tortuous) केशिकाओं और रक्त-अवकाशों (blood space) से निर्मित होते हैं। कभी-कभी स्थानीय सङ्क्रमण या व्रणोत्पत्ति के पश्चात् यह अवस्था स्वतः समाप्त हो जाती है।

चिकित्सा—छोटे नीवस का उच्छेद कर देना चाहिए। एक्सरे, रेडियम

तथा डायथर्मि-स्कंदन (diathermy coagulation) के प्रयोग का परिणाम भी सतोपप्रद होता है।

ताराकार रक्तवाहिकावृंद (stellate haemangioma)

इस प्ररूप में एक केन्द्रीय रक्तवाहिका से अरीय (radial) रूप में अन्य अनेक वाहिकाएँ निकलती हैं। इस आकृति के कारण इसे लूत-न्यच्छ (spider naevus) भी कहते हैं।

जराजन्य रक्तवाहिकावृंद (senile haemangioma)

ये धड़ तथा उदर पर पाए जाते हैं। इनका रंग लाल तथा आकार पिन-शिर (pin-head) के समान होता है। रोगी की आयु प्रायः 40 वर्ष से अधिक होती है। इन्हें 'कैम्पदेल-दे-मोर्गन के स्थल' (Campbell de Morgan's spots) भी कहा जाता है। एक समय था जब इन्हें कार्सिनोमा का सूचक समझा जाता था।

ताराकार तथा जराजन्य रक्तवाहिकावृंदों की चिकित्सा, यदि आवश्यक हो, वैद्युत अपघटन (electrolysis) द्वारा की जा सकती है।

गुच्छवाहिकावृंद (Glomangioma)

ये प्रायः नख शैया (nail bed) में उत्पन्न होने वाले विरल लघु अर्बुद होते हैं। देखने में यह रक्तवाहिकावृंद के समान ही होते हैं, किंतु इनमें तीव्र पीडा होती है। इनका निर्माण प्रधानतः धमनी-शिरा शाखा-मिलन (arterio-venous anastomosis) द्वारा होता है किंतु पेशी एवं तंत्रिका-ऊतक भी विद्यमान होता है।

इनकी चिकित्सा के लिए उच्छेदन अथवा वैद्युत अपघटन का प्रयोग किया जा सकता है।

परिगत लसीकावाहिकावृंद (Lymphangioma circumscripta)

ये स्वच्छ द्रवयुक्त लघु जलस्फोट (vesicles) होते हैं जिनका आकार प्रायः पिन-शिर तथा मटर के दाने के मध्य होता है। ये त्वचा-स्तर से ऊपर उभरे होते हैं तथा इनके चारों ओर वर्णकयुक्त (pigmented) क्षेत्र होता है।

छोटी विक्षतियों को विद्युत कौटरी (electro-cautery) तथा बड़ों को उच्छेद द्वारा दूर किया जाता है।

अवाहिकायम नीवस

अवाहिकीय नीवस (avascular naevus) दो प्रकार के हो सकते हैं— त्वचा के समतल तथा त्वचास्तर से उत्थित एव कोशिकीय । प्रथम प्ररूप को जन्म चिह्न (birth marks) तथा द्वितीय को मोल (mole) कहते हैं ।

समतल वर्णकयुक्त धब्बे (plane pigmented spots)

इनका रंग फीका या गहरा भूरा होता है तथा ये सारे शरीर पर वितरित होते हैं । आधार स्तर (basal layer) अंकुर की स्तर (papillary layer) तथा शूक कोशिका स्तर (prickle-cell layer) में वर्णक की मात्रा में वृद्धि पाई जाती है ।

इनके लिए कोई चिकित्सा आवश्यक नहीं होती । यदि इनसे विरूपता उत्पन्न हो तो अंगरागी दृष्टि से CO² हिम अथवा वैद्युत अपघटन का प्रयोग किया जा सकता है ।

कोशिकीय नीवस या मोल (Cellular naevus mole)

ये प्रायः वर्णकयुक्त (भूरे, गहरे नीले या काले) होते हैं तथा इनका स्तर त्वचा से तनिक उठा हुआ होता है । इसकी गाढता (consistency) दृढ या मृदु और आकार पिन की नोक से लेकर शरीर के विशाल भाग को आच्छादित करने वाले क्षेत्रों तक हो सकता है । मोल रोमयुक्त या रोमरहित दोनों प्रकार के हो सकते हैं किन्तु बृहदाकार मोल प्रायः रोमयुक्त होते हैं । प्रत्येक के शरीर पर कुछ मोल या तिल विद्यमान होते हैं । इनकी प्रकृति वंशानुगत होती है ।

अतिविकृति (Histopathology)—इन विकृतियों की विशिष्ट कोशिका न्यच्छ कोशिका (naevus-cell) होती है जो दीर्घ-घनाकार और एक जलस्फोट-सम (vesicular) केन्द्रक से युक्त होती है । इस कोशिका में मिलेनिन (Melanin) नामक वर्णक विद्यमान होता है जो प्रसामान्यतः शूक कोशिकाओं में ही पाया जाता है । कभी-कभी मोल में दुर्दम परिवर्तन भी हो जाते हैं ।

चिकित्सा

यदि मोल के कारण अधिक विरूपता न हो तो किसी उपचार की आवश्यकता नहीं है । यदि उसमें क्षोभ (irritation) उत्पन्न हो जाए अथवा उसके

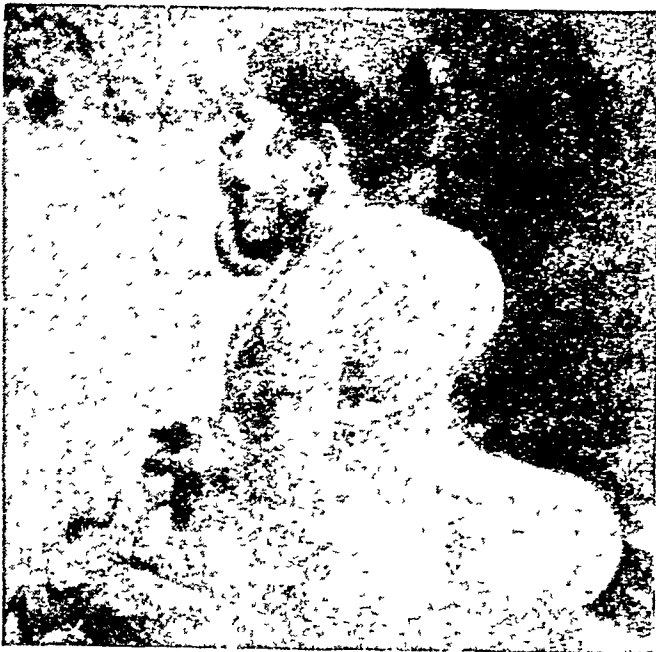आकार और रंग में वृद्धि होने लगे तो यह दुर्दम परिवर्तन का सूचक होता है। ऐसी अवस्था में शीघ्र ही मोल का प्रादेगिक लसीका-पर्वों सहित उच्छेद कर देना चाहिए।

तनुअर्बुदी न्यच्छ (Fibromaotus naevi)

तंत्रिकातंतुअर्बुद (neurofibroma) —ये तंत्रिकाओं से सम्बन्धित मृदु अर्बुद होते हैं जो त्वचास्तर से उत्थित होते हैं। कुछ वृन्तकयुक्त अर्बुद इतने विशाल होते हैं कि उनका वजन 5 से 10 किलोग्राम तक हो सकता है।

इनकी उत्पत्ति तंत्रिका के सयोजी-ऊतक तत्त्वों से होती है। ऊत्तिकीय अध्ययन पर उनमें शोफयुक्त आधात्री (matrix) में निहित मृदु एव कोशिका-प्रचुर सयोजी ऊतक पाया जाता है। इसके अतिरिक्त व्यपजनित (degenerated) तंत्रिका-तनु भी विद्यमान हो सकते हैं।

वोन रेकलिगोसन का रोग (von recklinghausen's disease) —इस रोग के विशिष्ट अभिलक्षण निम्नलिखित हैं . (1) त्वचा पर एक वर्ण-युक्त धव्वा (pigmented), (2) तंत्रिकाओं में अनेक तंत्रिकातनुअर्बुद (neurofibroma) तथा (3) त्वचा पर तंत्रिकातनुअर्बुदों के लटकते हुए पिंड (चित्र 258)। वर्णक-युक्त धव्वा वचपन में ही प्रकट हो जाता है किंतु अर्बुद-पिंडों का प्रादुर्भाव कुछ समय पश्चात् होता है। अर्बुद पिण्ड मृदु होते हैं तथा हथेलियों और तलवों को



चित्र 258—वोन रेकलिगोसन का रोग

छोड़ कर शरीर के किसी भी भाग में हो सकते हैं। इनके आघटन-दर में कोई लिंगभेद नहीं होता।

वर्णकयुक्त धब्बों का रंग दूधमिश्रित काफी के समान होता है; अतः उन्हें 'काफी-दुग्धस्थल (cafe au lait spots) कहा जाता है।

ये अर्बुद सुदम होते हैं, किन्तु किसी-किसी में दुर्दम परिवर्तन होने की सम्भावना रहती है। अस्थियों में होने वाले परिवर्तनों के कारण इन रोगियों में काइफोस्कोलियोसिस (kyphoscoliosis) हो सकता है।

इस रोग में चिकित्सासम्बन्धी साधन तभी अपनाने चाहिए जब आकार अथवा स्थिति के फलस्वरूप एक या अधिक अर्बुद शारीरिक कष्ट या अशक्तता उत्पन्न करते हों।

त्वचा के अर्बुद

त्वचा के कुछ सुदम अर्बुदों का वर्णन चर्मकील तथा न्यच्छ के अन्तर्गत



चित्र 259—रोडेन्ट व्रण

किया जा चुका है। त्वचा के दुर्दम अर्बुद भी प्रायः पाए जाते हैं। इनमें निम्न-लिखित महत्वपूर्ण हैं।

आधार-कोशिका कार्सिनोमा या रोडेन्ट व्रण (basal-cell carcinoma rodent ulcer)

आधार-कोशिका-कार्सिनोमा को रोडेन्ट व्रण या कृन्तक व्रण भी कहते हैं। इसका आघटन उपकलावृद्ध (epithelioma) के समान ही होता है। दोनों लिंगों के अधिक आयु के व्यक्तियों में यह अधिक पाया जाता है तथापि यह किसी भी आयु में हो सकता है। यह प्रायः एकल रूप में विद्यमान होता है। शरीर में इसकी स्थिति कहीं भी हो सकती है, किन्तु अधिकतर यह आनन, मस्तक, नाक, गिरोवल्क तथा नेत्रच्छद पर स्थित होता है।

इस रोग की आरम्भिक अभिव्यक्ति एक पपडीयुक्त पीताभरग के पर्वक के रूप में होती है जिनमें व्रण बन जाता है। व्रण का स्वरूप क्रेटर (crater) के समान होता है। उसका परिमर उल्लिखित होता है किन्तु बहिर्वर्तित (everted) या तलोच्छेदित (undermined) नहीं होता (चित्र 259)। व्रण तल अनियमित और परिगलित ऊतक से रहित होता है तथा उम पर पर्पट निर्माण (crust formation) पाया जा सकता है। रोडेन्ट व्रण के क्षेत्र तथा गम्भीरता में सतत वृद्धि होती रहती है और समीपवर्ती समस्त अवयवों—नासा, नेत्रगोलक, उपास्थि, अस्थि आदि—का अन्तःसंचरण और नाश हो जाता है। अर्बुद जितना दुर्दम होता है व्रण उतना ही अधिक विस्तृत और गहरा होता है। आधार-कोशिका-कार्सिनोमा (basal-cell carcinoma) की दुर्दमता केवल स्थानीय होती है, दूरस्थ स्थलान्तरण (distant metastasis) एवं प्रादेशिक लसीका-पर्वविवर्धन नहीं पाया जाता। तथापि, सक्रमण के कारण सम्बन्धित पर्व विवर्धित हो सकते हैं।

आधार-कोशिका-कार्सिनोमा का एक विकट प्रकार कवकाभ प्ररूप (fungoid type) होता है।

ऊतिकीय अध्ययन पर कोशिकाओं के अनेक स्तम्भ दृष्टिगोचर होते हैं किन्तु शृंगीभवन (cornification) न होने के कारण उनमें कोशिका-मुक्ता (cell pearls) या कोशिका नीड (cell nests) नहीं पाये जाते।

चिकित्सा

यदि विधत्ति का आकार लघु हो, और शरीर-रचनात्मक दृष्टि से सभ्य हो

सके तो सपूर्ण ब्रण का पर्याप्त उपान्त (margin) सहित उच्छेद कर देना चाहिए। भाग्यवश यह अर्बुद विकिरण-सवेदनशील होता है और रेडियम या एक्सरे उपचार द्वारा प्रायः उत्तम परिणाम होते हैं। यदि रोडेन्ट ब्रण का पुनरावर्तन हो जाए तो दुर्दमता तथा विकिरण-प्रतिरोधकता में वृद्धि हो जाती है।

शल्की-कोशिका-कार्सिनोमा या एपिथीलियोमा (squamous-cell-carcinoma या epithelioma)

यह कार्सिनोमा शीघ्र ही भ्रजित हो जाना है, अतः सर्वप्रथम प्रायः यह ब्रण के रूप ही दृष्टिगोचर होता है, इस ब्रण में कार्सिनोमा ब्रण के सभी प्ररूपी गुण होते हैं, यथा कठोर वहिर्वर्तित उपात, स्थिर आधार और ब्रण-तल में विद्यमान अर्बुदी ऊतक। इसके अतिरिक्त एक प्रकार का अकुरकी शल्की-कोशिका-कार्सिनोमा भी पाया जाता है जिसका आधार विस्तृत और रूप फूलगोभी के समान होता है। यह प्रथम प्ररूप की अपेक्षा कम पाया जाता है। इन दोनों की आघटन 40 वर्ष की आयु के पश्चात् अधिक होती है।

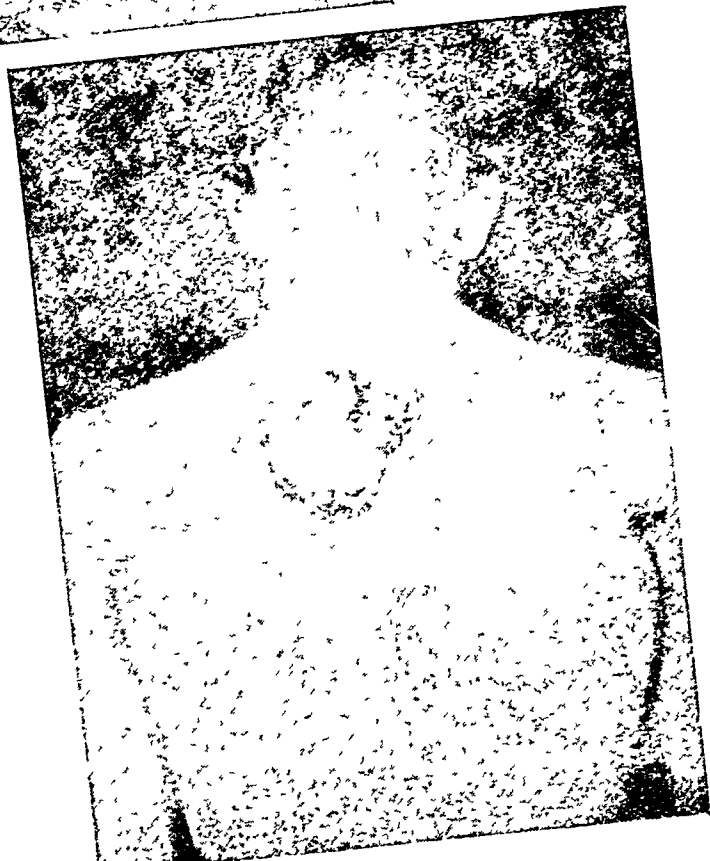
लसीकापर्व शीघ्र ही विकेपित हो जाते हैं। कुछ विकेप धीरे-धीरे वर्धित होते हैं तथा दीर्घकाल तक स्थानीकृत रहते हैं जबकि कुछ का विस्तार द्रुत गति से होता है और समीपवर्ती अवयव नष्ट हो जाते हैं।

ऊतिकीय सरचना प्ररूपी होती है तथा उपकला मुक्ताओं (epithelial pearls) एवं कोशिकानीडों की उपस्थिति पाई जाती है। ये अर्बुद शूक-कोशिका-स्तर (prickle cell layer) से उत्पन्न होते हैं।

एपिथीलियोमा, (epithelioma) का प्रादुर्भाव प्रसामान्य त्वचा में भी हो सकता है। अत्यन्त उष्ण या अत्यन्त ठंडे मौसम में कार्य करने वाले व्यक्तियों में यह अधिक होता है, यथा कृषक, नाविक, ऐजिन में कोयला झोकने वाले आदि। इन अर्बुदों की सामान्यतः स्थिति आनन, कपोल, ओष्ठ, मस्तक तथा देह-शाखाओं (extremities) में होती है।

चिरकारी क्षोभ अथवा कार्सिनोजन पदार्थों से सपर्क के कारण त्वचा के कुछ क्षेत्रों में एपिथीलियोमा उत्पन्न होने की अधिक प्रवृत्ति होती है। उदाहरणतः कश्मीरी व्यक्ति ठंड से बचाव के लिए एक अगीठी-सी शरीर से लटकाये रखते हैं जिसे 'कागडी' कहते हैं। इसके कारण 'कागडी कैंसर' उत्पन्न हो जाता है। कमर पर बहुत तग वस्त्र पहनने के फलस्वरूप घर्षण तथा क्षोभ उत्पन्न होता है तथा वह क्षेत्र विवर्ण हो जाता है। इस क्षेत्र में भी कार्सिनोमा होने की संभावना रहती है (चित्र 260)। नगे पैर सड़को की मरम्मत करने वाले

चित्र—261 मार्जोलिन का व्रण



चित्र—260 कटि-त्वचा का एपिथीलियोमा ।



श्रमिकों को तारकोल से संपर्क के कारण कैंसर हो सकता है। इनके अतिरिक्त कारखानों की चिमनी साफ करने वाले व्यक्तियों में वृषणकोश का कैंसर (chimney sweeper's cancer) तथा सूत मिलों में 'म्यूल कातने वाले का कैंसर' (mule spinners cancer) भी विद्यमान है। दाह के उपरांत चिरकारी व्रण के उद्भूत में दुर्लभ परिवर्तन हो सकता है। ऐसे कैंसर को मार्जोलिन का व्रण (Marjolin's ulcer) कहा जाता है (चित्र 261)।

चिकित्सा

इस अर्बुद की चिकित्सा की आदर्श विधि संपूर्ण व्रण का, प्रादेशिक पर्वो-सहित, उच्छेद है। यदि यह संभव न हो तो स्थानीय उच्छेद तथा रेडियम या एक्सरे, अथवा दोनों, का प्रयोग किया जा सकता है। एक से अधिक विधियों के संयुक्त प्रयोग का परिणाम प्रायः उत्तम रहता है, किंतु स्मरणीय है कि प्रत्येक अर्बुद की चिकित्सा-विधि उसकी स्थिति, आकार, विस्तार-सीमा, दुर्दमता-कोटि तथा रोगी की आयु को दृष्टि में रखकर निर्धारित करनी होती है।

दुर्दम मेलेनोमा (malignant melanoma)

चिरकाल से यह विवाद का विषय रहा है कि इस अर्बुद का दर्गीकरण सार्कोमा (sarcoma) के अन्तर्गत किया जाए अथवा कार्सिनोमा (carcinoma) के अन्तर्गत। यद्यपि दोनों मतों की पुष्टि के लिए कतिपय तर्क प्रस्तुत किए जा सकते हैं, तो भी यही श्रेयस्कर है कि इन अर्बुदों को दुर्दम मेलेनोमा के नाम से संबोधित किया जाये।

ये अर्बुद प्रायः मेलेनिन (melanin) उत्पन्न करते हैं जिससे वे वर्णकयुक्त होते हैं किंतु कुछ अर्बुद वर्णकरहित भी होते हैं। उन्हें मेलेनिनहीन मेलेनोमा (amelanotic melanoma) कहा जाता है।

दुर्दम मेलेनोमा की उत्पत्ति वर्णकयुक्त न्यच्छ (pigmented naevus) में अथवा प्रसामान्य त्वचा में हो सकती है। नख-पुटक (nail fold), गुदाउपात (anal margin) तथा नाक में विद्यमान वर्णकयुक्त मोल प्रायः दुर्दम होने की ओर प्रवृत्त होते हैं। प्राथमिक अर्बुद की स्थिति पदतल, आयरिस (iris), आनन अथवा पादागुलि में कहीं भी हो सकती है। विक्षेपण लसीका-मार्ग अथवा रक्तमार्ग, दोनों प्रकार से हो सकता है तथा प्रायः त्वचा, लसीकापर्व और यकृत में पाया जाता है।

शरीर में किसी मोल (mole) के आकार की वृद्धि या क्षोभ उत्पन्न हो

जाना दुर्दम परिवर्तन का प्रथम लक्षण है। उसमें जलन या खुजली की अनुभूति हो सकती है तथा कालांतर में ब्रणोत्पत्ति व रक्तनाव भी हो सकता है। कभी-कभी प्राथमिक अर्बुद अत्यन्त लघु व अस्पष्ट होता है, द्वितीयक बृहत् होते हैं जो रोग का प्रथम चिह्न हो सकते हैं।

व्यापक विक्षेपयुक्त रोगियों के मूत्र में मेलेनोजन (melanogen) नामक यौगिक विद्यमान होता है, जो वायु के सपर्क में आकर आक्सीकरण के कारण गहरा भूरा रंग का हो जाता है।

चिकित्सा

दुर्दम मेलेनोमा विकिरण-प्रतिरोधी होता है। चिकित्सा का एक मात्र साधन यदि सम्भव हो तो, शीघ्र अगोच्छेदन अथवा प्रादेशिक लसीकापर्वों सहित अर्बुद के व्यापक उच्छेद के रूप में होता है। इस रोग का प्राग्ज्ञान (prognosis) प्रायः शोचनीय होता है क्योंकि विक्षेपण बहुत शीघ्र हो जाता है।

जेन्थोमा (xanthoma)

ये वास्तव में अर्बुद नहीं होते किन्तु आकृति में उनके समान होते हैं। ये वैकृत लिपाइड चयापचय (lipoid metabolism) के फलस्वरूप त्वचा में त्वग्दूषितता से घिरे अनेक लघु पर्वकों के रूप में प्रकट होते हैं। इनका रूप चपटा, रंग पीला और प्रगाढता मृदु होती है। कभी-कभी ये दृढ़ तथा वृत्त-युक्त भी हो सकते हैं।

नेत्रच्छद में स्थित जेन्थोमा को (xanthelasma palpebrarum) भी कहते हैं। ये प्रायः द्विपार्श्वी होते हैं और अधिक आयु वाले व्यक्तियों के ऊर्ध्व नेत्र-च्छद के अतरीय कैनथस (inner canthus) में पाये जाते हैं।

अतिलिपाइडरक्तता (hyperlipaemia) से युक्त मधुमेह रोगियों के करतल, पादतल, नितब, आनन तथा कोहनियों पर सहसा अनेक जेन्थोमा प्रकट हो सकते हैं। इस दशा को मधुमेही जेन्थोमा (xanthoma diabeticorum) कहते हैं। इस दशा में नेत्रच्छद प्रभावित नहीं होते। मधुमेही जेन्थोमा दाब-वेदनशील तथा खाजयुक्त होते हैं। ऊत्कीय दृष्टि से सब प्रकार के जेन्थोमा महाकोशिकाओं (giant cells) तथा फेन-कोशिकाओं (foam cells) या जेन्थोमा कोशिकाओं द्वारा निर्मित होते हैं। फेन या जेन्थोमा कोशिकाओं की उत्पत्ति जालिका-अत कला तंत्र से होती है।

चिकित्सा

मधुमेही जेन्थोमा की चिकित्सा के लिए अल्पवसा आहार (low fat diet) तथा इमुलिन का प्रयोग पर्याप्त होता है। अन्य प्रकार के जेन्थोमा को, यदि आवश्यकता हो, वैद्युत काटरी (electro cautery) द्वारा अभिकृत किया जा सकता है।

त्वचा निरोपण

रोपण के लिए त्वचा स्वयं रोगी के शरीर से (स्वनिरोप autograft) अथवा किसी अन्य व्यक्ति के शरीर से (समनिरोप, homograft) प्राप्त की जा सकती है। व्यावहारिक रूप में केवल स्वनिरोप ही प्रयुक्त किए जाते हैं, क्योंकि समनिरोप प्रायः प्रस्थापित नहीं हो पाते।

त्वचा निरोपण दो प्रकार के होते हैं—मुक्त निरोपण (free graft) तथा त्वचा प्रालव (skin flap)। मुक्त निरोपण के लिए त्वचा का एक अक्ष दाता क्षेत्र (donor area) से पूर्णतः विलग करके ग्राही क्षेत्र (recipient area) पर रख दिया जाता है तथा वहाँ से पोषण प्राप्त करता है। प्रालव निरोपण एक ओर दाता-क्षेत्र से जुड़ा रहता है और वही से उमका रक्त सभरण होता है, दूसरी ओर वह ग्राही क्षेत्र पर आच्छादित होता है। प्रालव का वृत्तक (pedicle) एकत्र या दोहरा हो सकता है।

मुक्त त्वचा-निरोपण

मोटाई के अनुसार त्वचा निरोपण चार प्रकार के हो सकते हैं।

थीर्श निरोपण (Thiersch graft)

इस विधि में बाह्यत्वचा (epidermis) को अन्त-त्वचा या कोरियम की नोक-तक, उस्तरे या डर्मटोम (dermatome) की सहायता से पृथक् किया जाता है निरोपण ले लेने पर दाताक्षेत्र में अनेक क्षुद्र रक्तस्राव बिन्दु (bleeding points) जेप रहते हैं। यह विधि सर्वाधिक प्रचलित है क्योंकि इसके द्वारा पर्याप्त आकार के ग्राफ्ट प्राप्त किए जा सकते हैं तथा दाता क्षेत्र का शीघ्र ही पुनः उपकलाभवन (re-epithelialization) हो जाता है।

थीर्श ग्राफ्ट प्रायः जाघ (उरु), बाहु तथा उदर से लिया जाता है। पतला होने के कारण इसे थोड़े पोषण की आवश्यकता होती है जो इसे ग्राही क्षेत्र से सहज में प्राप्त हो जाता है। फलस्वरूप निरोपण की यह विधि प्रायः सफल

रहती है।

ब्लेयर माध्यमिक त्वचा निरोप (Blair intermediate skin graft)— यह थोड़ा रोप की अपेक्षा तनिक मोटा होता है। ब्लेयर रोप के लिए त्वचा की आधी से तीन-चौथाई मोटाई को काटा जाता है। इसमें सपूर्ण चर्म (corium) सम्मिलित होता है किन्तु रोम-पुटको तथा त्वग्बसा-ग्रथियो को दाता क्षेत्र पर ही छोड़ दिया जाता है ताकि वहाँ पुन उमकलाभवन हो सके। इस विधि की विशेष उपयोगिता तब होती है जब पूर्ण-मोटाई-निरोप (full-thickness graft) की आवश्यकता हो किन्तु पर्याप्त दाताक्षेत्र उपलब्ध न हो। इस प्रकार के ग्राफ्ट में थोड़ा ग्राफ्ट की अपेक्षा त्वचा का प्राकृतिक रंग अपरिवर्तित रहने की अधिक सम्भावना होती है।

वोल्फ पूर्ण मोटाई रोप (Wolfe full thickness graft)— इसमें त्वचा के सभी स्तर विद्यमान होते हैं। इसका सीमित परिमाण ही प्राप्त किया जा सकता है, क्योंकि दाताक्षेत्र को त्वचारोपण या समीपवर्ती त्वचा के सर्पण (sliding) द्वारा पुन आच्छादित करना होता है। यह विधि कपोल, नेत्रच्छद, नासा आदि को निरोपित करने के लिए विशेष उपयोगी है। दाताक्षेत्र का चुनाव ग्राही क्षेत्र में त्वचा के रंग, रोमिलता, प्रगाढता (consistency), खिंचाव आदि अनेक घटकों को दृष्टिगत रखते हुए किया जाता है। इन निरोपो में बसा की उपस्थिति अवाञ्छनीय होती है। गिगनमुडच्छद (prepuce) डम दृष्टि से एक उत्तम दाता क्षेत्र है, क्योंकि यहाँ त्वचा बसारहित होती है।

रेवर्डिन पिंच निरोप (Reverdin pinch graft)— इसका आकार छोटा तथा मोटाई 0.2-0.3 मिलीमीटर होती है। इसे प्राप्त करने के लिए पिंच करके या चुटकी भरके त्वचा को ऊँचा उठाकर परिसर पर काट दिया जाता है। फलस्वरूप इस निरोप की मोटाई केन्द्र में पूर्ण किन्तु परिसर पर थोड़ा रोप के समान होती है। इन रोपो को ग्राही क्षेत्र पर इस प्रकार स्थापित किया जाता है कि निरोपो की पक्तियों में 0.5 cm का अंतर रहे। रेवर्डिन विधि का प्रयोग तभी किया जाता है जब ग्राही क्षेत्र विस्तृत हो और पर्याप्त दाता क्षेत्र उपलब्ध न हो। इसका परिणाम विशेष सतोपप्रद नहीं होता किन्तु कठिन परिस्थितियों में यह विधि उपयोगी होती है।

उपचार

सफल रोपण के लिए आवश्यक है कि ग्राही क्षेत्र स्वच्छ तथा पूतिरहित हो। रोगी का पुष्ट तथा स्वस्थ होना वाञ्छनीय है, तथापि जीर्ण रोगियों में

malaya)।

फाइलेरिया के परजीवी की लम्बाई 30 से 60 mm तक होती है। मादा का आकार नर से लगभग दोगुना होता है। वयस्क कृमियों का निवास तथा विकास लसीकातंत्र व सयोजी ऊतकों में होता है। यहां से निर्मुक्त होकर सूक्ष्मफाइलेरिया (microfilaria) रक्त में परिसंचरित होने लगते हैं। रात्रि फाइलेरिया (filaria nocturna) में 8 p. m. और 2 a. m. के मध्य परिसरीय रक्त में माइक्रोफाइलेरिया पाये जाते हैं। दैनिक फाइलेरिया (filaria diurna) में ये दिन तथा रात, दोनों समय पाये जाते हैं। इन परजीवियों के पारगमन के लिए भारत में पाये जाने वाली मच्छरों की अनेक जातियाँ रोगवाहक कीट (insect vectors) का कार्य करती हैं। सूक्ष्मफाइलेरिया का विकास परपोषी कीट के आत्र तथा अन्य ऊतकों में होता है तथा वहीं उनके विकास की मध्य अवस्था (intermediate stage) पूर्ण होती है; तत्पश्चात् वे मच्छर-दण द्वारा मनुष्य के शरीर में प्रवेश पा जाते हैं। इस प्रकार लगभग एक वर्ष की अवधि में फाइलेरिया जीव का जीवनचक्र पूरा हो जाता है।

रोगी की उत्तरावस्था में लसीका-अवरोध के कारण फीलपाव, हाथीपाव या श्लीपद (elephantiasis) तथा लसीका वृषणकोश (lymph scrotum) की दगा उत्पन्न होती है। इस विलम्बित अवस्था तथा रोग की आरम्भिक अवस्था में परिसरीय रक्त सूक्ष्मफाइलेरिया (microfilaria) से रहित होता है। फाइलेरिया सक्रमण से शरीर में रोगक्षमता (immunity) नहीं उत्पन्न होती।

1951 में अनुमान किया गया था कि भारत में 25 करोड़ व्यक्ति फाइलेरिया के स्थानिक (endemic) क्षेत्रों में रहते हैं तथा कश्मीर, पंजाब और राजस्थान राज्य इस रोग से मुक्त हैं। 1955 में राष्ट्रीय फाइलेरिया नियंत्रण (national filaria control) की रिपोर्ट के अनुसार 64,000,000 भारतीय ऐसे स्थानों में रह रहे थे जहाँ फाइलेरिया का भय उपस्थित था। राष्ट्रीय सर्वे से प्रतीत होता है कि पूर्वतः फाइलेरिया-मुक्त क्षेत्रों में भी इस रोग का प्रसार हो रहा है तथा समस्या विकट रूप ग्रहण करती जा रही है।

इस रोग के विस्तार के दो प्रमुख कारण हैं - (1) अपर्याप्त वाहितमल- (sewage) व्यवस्था वाले शहरों में मच्छरों की अधिक उत्पत्ति होती है; (2) नगरीकरण (urbanization) और द्रुत उद्योगीकरण (industrialisation) के फलस्वरूप जनसंख्या का विंगाल स्थानांतरण हुआ है तथा सक्रमणरहित क्षेत्रों में भी फाइलेरिया का प्रवेश हो गया है।

विकृति

वैकृतिक रूप से फाइलेरिया के विविध अभिलक्षण लसीकावाहिनियों का शोथ, अवरोध और तनुभवन है। ऐसा विशेषतः उदर-गुहिका की लसीकावाहिनियों में पाया जाता है तथा इसका कारण वयस्क कृमियों की उपस्थिति होती है। सूक्ष्मफाइलेरिया या माइक्रोफाइलेरिया (*microfilaria*) स्वयं किसी विकृति के लिए उत्तरदायी नहीं होते।

लसीकापर्वों में जालिका अन्तःकला-अतिविकसन (*reticulo-endothelial hyperplasia*) तथा कणिकावृद्धि शोथ (*granulomatous inflammation*) पाया जाता है जिसमें लसीका-कोशिकाओं, ड्योसिनोफिलों तथा आगतुकण्डली-प्ररूपी महाकोशिकाओं (*foreign body giant cells*) की प्रधानता होती है। लसीकावाहिनियों में विविध कोटि का अन्तःकला-अतिविकसन, जालिका-कोशिका अतिविकसन, भित्ति तथा समीपस्थ ऊतकों का शोथ, घनास्रता-अवरोध तथा तनु ऊतक द्वारा प्रतिस्थापन पाया जाता है।

लसीकावाहिनियों के पुनरावर्ती शोथ के कारण दूरस्थ वाहिनियाँ अवरोधित हो जाती हैं और लसीका-प्रवाह रुक जाता है। लसीकावाहिनियाँ अवरोध के कारण विस्फारित हो जाती हैं। कुछ अंगों, उदाहरणतः वृषणकोश, में ऐसा विशेषतः पाया जाता है। प्रभावित ऊतक गोफयुक्त हो जाते हैं और उनमें संयोजी ऊतक का प्रफलन होने लगता है। शाखाओं (*extremities*) में, त्वचा तथा अधःस्त्वचा-ऊतक की अतिशय वृद्धि के कारण फीलपाव या इलीपद (*elephantiasis*) की दशा उत्पन्न हो जाती है (चित्र 262)। तनु-ऊतक की वृद्धि त्वचा के गभीर-स्तरो में आरम्भ होती है तथा धीरे-धीरे यह क्रिया अधःस्त्वक् ऊतक में भी होने लगती है।

जब लसीका-महावाहिनी (*thoracic duct*) के अवरोध के फलस्वरूप विस्फारित लसीकावाहिकाएँ फटकर सूत्रक्षेत्र में खुल जाती हैं तो वसालसीका-मेह या काइलमेह (*chyluria*) की दशा पाई जाती है।

अभी यह निश्चित नहीं है कि फाइलेरिया में होने वाला लसीकावाहिका शोथ कृमि के कारण होता है या स्ट्रेप्टोकोकस, स्ट्रेफिलोकोकस आदि द्वारा द्वितीयक संक्रमण के कारण। कुछ व्यक्तियों का विचार है कि भौतिक क्षोभ, स्रावों अथवा विघटन-उत्पादों के कारण जीवित या मृत वयस्क कृमि ही, शोथ तथा उसके परिणाम रूप तनुभवन के लिए उत्तरदायी होता है।

अन्य प्रकार के लसीकावाहिका-शोथ की तुलना में फाइलेरिया प्ररूप की विशेषता यह होती है कि इसका विस्तार केन्द्र से परिसर की ओर होता है

—(पश्चगतिक लसीकावाहिका शोथ, retrograde lymphangitis) ।

स्थानपदिक क्षेत्रों में लक्षणहीन रोगी भी पाये जाते हैं जिनके रक्त में दीर्घ-काल तक माइक्रोफाइलेरिया विद्यमान होते हैं । ऐसे रोगी फाइलेरिया सक्रमण के भंडार (reservoir) तथा वाहक (carrier) का काम करते हैं । श्लीपद केवल उन्हीं रोगियों में प्रकट होता है जिसमें सक्रमण का पुनरावर्ती प्रबल प्रकोप हो ।

लाक्षणिक रूप

इन्हे शोथ अवस्था तथा अवरोध अवस्था में विभाजित किया जा सकता है किन्तु ये दोनों अवस्थाएँ सहवर्ती भी हो सकती हैं ।



चित्र 262—श्लीपद

—(पश्चगतिक लसीकावाहिका शोथ, retrograde lymphangitis) ।

स्थानपदिक क्षेत्रों में लक्षणहीन रोगी भी पाये जाते हैं जिनके रक्त में दीर्घ-काल तक माइक्रोफाइलेरिया विद्यमान होते हैं । ऐसे रोगी फाइलेरिया सक्रमण के भंडार (reservoir) तथा वाहक (carrier) का काम करते हैं । श्लीपद केवल उन्हीं रोगियों में प्रकट होता है जिसमें सक्रमण का पुनरावर्ती प्रबल प्रकोप हो ।

लाक्षणिक रूप

इन्हे शोथ अवस्था तथा अवरोध अवस्था में विभाजित किया जा सकता है किन्तु ये दोनों अवस्थाएँ सहवर्ती भी हो सकती हैं ।



162—श्लीपद

शोथ अवस्था

तीव्रलसीकावाहिका शोथ—यह रोग की अत्यन्त आरम्भिक अवस्था में अभिव्यक्त होता है। अधिकतम यह निम्न शाखाअंग (lower extremity) में पाया जाता है। अंग में सूजन, पीडा तथा लसीकावाहिकाओं की लाल धारिया विद्यमान होती है। शीतकम्प सहित ज्वर तथा जीवविपरक्तता आदि दैहिक लक्षण भी पाये जाते हैं। यदि उदरीय लसीकावाहिकाएं शोथयुक्त हो तो तीव्र उदर (acute abdomen) के लक्षण पाये जा सकते हैं।

तीव्ररज्जुकाशोथ (funiculitis), अर्धयंड शोथ (epididymitis) तथा वृषण शोथ (orchitis)—इन अवस्थाओं का आरम्भ सहसा होता है। वृषण और वृषण रज्जु (spermatic cord) पीड़ायुक्त हो जाते हैं तथा अर्धयंड (epididymis) और वृषण में सूजन, कोष्णता और स्पर्शासहता पाई जाती है। रोगी को शीतयुक्त ज्वर तथा कभी-कभी वमन भी होता है। प्रायः जलवृषण या हाइड्रोसील (hydrocele) भी विद्यमान होती है।

तीव्रलसीकापर्वशोथ—यह लसीकावाहिकाशोथ का सहवर्ती होता है। प्रादेशिक पर्व विवर्धित, पीड़ायुक्त और स्पर्शासह हो जाते हैं। अधिचक्रक (epitrochlear) तथा वक्षण (inguinal) पर्वों में ऐसा अधिक होता है।

विद्रधि—लसीका-पर्वों अथवा अतरापेशी प्रावरणी-स्तरो (intermuscular fascial planes) में विद्रधि प्रायः उत्पन्न हो सकती है। कभी-कभी विद्रधि-गुहिका में मृत फाइलेरिया कृमि भी पाये जाते हैं।

फाइलेरिया ज्वर—यह ज्वर, शीत कम्प (rigor) तथा स्वेदन के रूप में अभिलक्षित होता है किन्तु शोथ के कोई स्पष्ट चिह्न दृष्टिगोचर नहीं होते। सम्भवतः यह दशा उदरीय लसीकावाहिकाशोथ (abdominal lymphangitis) के कारण होती है।

श्लेपक कलाशोथ (synovitis)—आरम्भ में फाइलेरिया-जन्य श्लेपककलाशोथ होता है किन्तु वह प्रायः सपूय सधिगोध (suppurative arthritis) में परिणत हो जाता है।

अवरोध अवस्था

लसीका अपस्फीति (lymph varices)—लसीका पर्व विवर्धित, खंडकित और पीडारहित होते हैं तथा सम्बन्धित वाहिकाएं तनी हुई और विस्फारित होती हैं। इन्हें अपस्फीत पर्व (varicose glands) कहते हैं। छेदन के पश्चात् इनमें एक लसीका-नाडीव्रण (persistent lymphsinus) बना रहता है।

लसीकावृषणकोश (lymph scrotum)—इस दशा में वृषणकोश फूल जाता है तथा लसीकावाहिकाएँ विस्फारित और कुटिल होती हैं। वृषणकोश पर स्वच्छ, पारभासी स्फुटिकाएँ प्रकट हो जाती हैं जिनके विदीर्ण होने पर लसीका का सतत विसर्जन होने लगता है। इस द्रव में सूक्ष्मफाइलेरिया पाये जा सकते हैं। कालांतर में श्लीपद (elephantiasis) भी उत्पन्न हो सकता है (चित्र 263)।



चित्र 263—वृषण कोश का श्लीपद

काइलमेह (chyluria)—इस दशा में मूत्र दूध के समान प्रतीत होता है तथा इसे रक्त में मिलाने पर गुलाबी रंग उत्पन्न होता है। यह दशा सहसा पीठ, अधोजठर (hypogastrium) तथा जाघ में तीव्र पीडा के साथ प्रकट होती है तथा सहसा ही समाप्त भी हो जाती है। समय-समय पर इस दशा का प्रकोप होता रहता है।

श्लीपद (elephantiasis)—यह इस रोग की एक प्रमुख अभिव्यक्ति है तथा बहुलता से पाई जाती है। इसे फीलपाव या हाथीपाव भी कहते हैं। श्लीपद रोगियों की सख्या रक्त में सूक्ष्मफाइलेरिया से युक्त व्यक्तियों की सख्या की तुलना में बहुत कम होती है। स्मरणीय है कि हाथीपाव अनिवार्यतः फाइलेरियाजन्य नहीं होता तथा अस्थानपदिक (non-endemic) तथा उष्ण-

कटिबन्ध से बाहर (non-tropical) के क्षेत्रों में भी पाया जाना है। यह दशा चिरकारी व्यापक लसीका-अवरोध के फलस्वरूप उत्पन्न होती है। इसके कारण निम्नलिखित हो सकते हैं—कार्गिनोमा अन्तःसंचरण (carcinomatous infiltration), लसीका पर्वों का विस्तृत उच्छेद, पुनरावर्ती अफाडलेरिय लसीका-वाहिनीशोथ (recurring non-filarial lymphangitis)।

श्लेष्मिका में त्वचा म्यूल, रूक्ष और श्लकी हो जाती है (चित्र 262)। अग पर, विशेषतः पादागुलियों के मध्य, विद्रर (fissures) एवं व्रण (ulcers) उत्पन्न हो जाते हैं। अग की स्फीति एवं वजन में अत्यधिक वृद्धि के कारण रोगी की गतिशीलता में बाधा पड़ सकती है। तथापि अत्यन्त मोटे अंगों वाले अनेक रोगी पर्याप्त सक्रिय भी होते हैं।

सर्वाधिक प्रभावित अग टांग तथा वृषणकोश होते हैं (चित्र 262 व 263)। इनके पश्चात् क्रमानुसार बाहु, भग तथा स्तन का स्थान होता है।

निदान

सूक्ष्मफाइलेरिया का निदर्शन केवल रोग की मध्यस्थ अवस्था में ही किया जा सकता है। इस प्रयोजन के लिए रात को 9 बजे के पश्चात् रक्त की एक मोटी फिल्म तैयार की जाती है तथा उसका आर्द्र अवस्था में अथवा शुष्क एवं अभिरंजित अवस्था में अध्ययन किया जाता है। लसीका-पर्वों की जीवोत्परीक्षा (biopsy) करना प्रायः अनुचित होता है क्योंकि इससे लसीका-अवरोध की संभावना बढ़ जाती है। इस रोग के लिए कोई विशिष्ट प्रयोगशाला परीक्षण (laboratory test) नहीं होता, अतः निदान मुख्यतः लक्षण और चिह्नों पर निर्भर होता है।

चिकित्सा

इस कृमि को नष्ट करने या रोग की प्रगति में बाधा डालने के लिए अभी तक कोई विशिष्ट औषध उपलब्ध नहीं है। इस रोग के लिए प्रयुक्त औषधों का प्रभाव केवल यह होता है कि परिसरीय रक्त में सूक्ष्मफाइलेरिया (microfilaria) समाप्त हो जाते हैं तथा इस प्रकार मच्छरो द्वारा रोग का स्थानपदिक पारगमन (endemic transmission) रुक जाता है। आर्सेनिक (arsenic) और एंटिमनी (antimony) के त्रिवेलेन्सी (trivalent) और पंचवेलेन्सी (pentavalent) योग इस सम्बन्ध में उपयोगी रहते हैं, उदाहरणतः यूरिया स्टिबेमीन (urea stibamine) या एसेटिलार्सन (acetylarsan)। हाल में

हेट्राजन (hetrazan, diethylcarbazine) नामक औषध भी परिसरीय रक्त को सूक्ष्मफाइलेरियाओ से मुक्त करने के लिए अत्यंत लाभदायक सिद्ध हुई है। शरीर इसके प्रति प्रायः सहनशील होता है किंतु कुछ में इसके कतिपय अवाञ्छनीय प्रभाव हो सकते हैं, यथा, ज्वर, मतली, अक्षुधा, संधिपीड़ा, उदर-पीड़ा, कण्डू (pruritus), पित्ती (urticaria), जलस्फोट रेश (vesicular rash) आदि।

औषधों द्वारा फाइलेरिया का निवारण सन्देहास्पद होता है। स्थानपदिक क्षेत्रों (endemic areas) में जनस्वास्थ्य (public health) सम्बन्धी उपायों का प्रयोग आघटन दर घटाने में सहायक होता है। 2-3 सप्ताह तक भोजनोपरान्त दिन में तीन बार हेट्राजन (hetrazan) का 2 mg प्रति किलोग्राम शरीर भार की मात्रा में सामूहिक प्रयोग भी लाभदायक होता है।

औषध चिकित्सा

जल में 10 प्रतिशत जीवाणुरहित ग्लिसरीन के 2-3 ml अतः धमनी इजेक्शन प्रयोग के फलस्वरूप अग के आकार में पर्याप्त स्थायी ह्रास होने का दावा किया गया है। ये इजेक्शन अत्यन्त धीरे-धीरे लगाये जाते हैं।

अग का उत्थान (elevation) तथा दृढ प्रत्यास्थ पट्टी (elastic bandage) का प्रयोग भी लाभदायक होता है। अग को सावुन तथा कोष्ण जल से धोकर उस पर सेलिसिलिक मरहम (salicylic ointments) लगाना चाहिए ताकि त्वचा कोमल व सक्रमणरहित रहे।

शल्य चिकित्सा

श्लीपद (elephantiasis) की शल्य चिकित्सा के लिए समय-समय पर अनेक आपरेशन सुझाये गये हैं। उनके सिद्धान्त निम्नलिखित हैं :—

(1) लसीका परिसंचरण को पुनःस्थापित करना लसीकावाहिका-संधान (lymphangioplasty)—यहाँ अधस्त्वचा ऊतक में लम्बे रेशमी धागे प्रविष्ट किये जाते हैं, कोडोलियोन (Kondoleon) का आपरेशन—गभीर प्रावरणी (deep fascia) से लम्बी पत्तियाँ काट कर निकाल दी जाती हैं ताकि उपरिस्थ तथा गभीरस्थ लसीकावाहिकाओं में सपर्क स्थापित हो सके; जग (Junge) का आपरेशन गभीर प्रावरणी में 25-30 छोटी खिडकियाँ बनाकर उनमें रेशमी धागे प्रविष्ट कर दिये जाते हैं जो पेशी तथा स्थूल अधस्त्वचा-ऊतक के मध्य वृत्ती (wick) का कार्य करते हैं, रोज (Rosz) का आपरेशन—अस्थि के कार्टेक्स (cortex)

मे ट्रेफाइन (trephine) छिद्र करके उनमें से प्रावरणी के रोल (rolls) निकाले जाते हैं जो अधस्त्वचा-ऊतक से अस्थि मज्जा की ओर प्रवाह में योग देते हैं।

(2) श्लीपदाभ ऊतक (elephantoid tissue) की अधिकतम सम्भव मात्रा का अपहरण करना। ऐसा करते समय ध्यान रखना चाहिए कि त्वचा की हानि लघुतम हो। आवश्यकतानुसार त्वचा-रोपण (skin grafting) भी किया जा सकता है।

(3) शरीर को अतिरिक्त भार से मुक्त करने के लिए निम्न शाखा अग का (lower extremity), स्तन का और कभी-कभी, किन्तु अत्यन्त विरल, ऊर्ध्व शाखा अग का अगोच्छेद करना।

यदि जननाग प्रभावित हो तो शिश्न की त्वचा तथा वृषणकोश की त्वचा व अधस्त्वचा-ऊतक का अपहरण करके शिश्न का त्वचानिरोपण और वृषणकोश का पुनर्निर्माण (reconstruction) किया जा सकता है। इस आपरेशन का परिणाम उत्साहवर्धक पाया गया है। किन्तु शाखाअगो में लसीका-परिसंचरण के लिए किये गये आपरेशनों का परिणाम प्रायः असन्तोषप्रद ही रहा है।

ड्रेकोन्टाएसिस या गिनीकृमि रोग (Dracontiasis or guinea worm disease)

गिनी कृमि (*Dracunculus medinensis*) द्वारा सक्रमण भारत में पर्याप्त विस्तृत है। पश्चिमार्ध, विशेषतः राजस्थान, गुजरात, बम्बई और मैसूर व दक्षिण के कुछ क्षेत्रों में यह बहुलता से पाया जाता है।

विकृति

इस रोग का वाहक कीट या वेक्टर (vector) एक साइक्लोप्स होता (cyclops) है जो खड़े तालाबों या कुओं का अशुद्ध पानी पीने से शरीर में प्रविष्ट होता है। सीढ़ी-युक्त कुओं में इसकी सम्भावना अधिक होती है क्योंकि जब व्यक्ति जल भरने कुँ में उतरते हैं तो उनके पैरों में विद्यमान विक्षतियों से लार्वा विसर्जित हो कर जल में उपस्थित साइक्लोप्स सक्रमित हो जाते हैं।

दूषित जल के साथ शरीर में पहुँचने के पश्चात् साइक्लोप्स का पचन हो जाता है और लार्वा निर्मुक्त होकर वयस्क कृमियों में विकसित हो जाते हैं। मादा के निषेचन (fertilization) के पश्चात् नर की मृत्यु हो जाती है। सगर्भ होने पर मादा शरीर के अधस्त्वचा ऊतक तक पहुँच जाती है। ऐसा विशेषतः उन भागों में होता है जो प्रायः जल के सम्पर्क में आते हैं, उदाहरणतः पैर, टांग

आदि । कहारो एव भिस्तियो मे यह पीठ पर भी पाया जाता है ।



चित्र 264—गिनी कृमि रोग में पाये जाने वाले कैल्सीभूत कृमि

जब कृमि त्वचा तक पहुँचता है तो उस स्थान पर पिटिका-समान या अंकुरकवत् (papular) दृढीभूत क्षेत्र उत्पन्न हो जाता है तथा वहाँ कुछ समय पश्चात् लगभग 2 mm व्यास का छाला बन जाता है । छाला फूटने पर एक लघु छिद्र शेष रहता है । जल से सम्पर्क होने पर इस छिद्र से कृमि का गर्भाशय तनिक बाहर निकल आता है तथा अनेक लार्वों को निर्मुक्त कर देता है । इन लार्वों के भक्षण द्वारा साइक्लोप्स (cyclops) सक्रमित हो जाते हैं ।

क्लिनिकल अभिलक्षण

उद्भवन काल (incubation period) लगभग 8-12 मास, किन्तु पूर्णतः लक्षणहीन होता है । कृमि के त्वचा के नीचे पहुँचने से लगभग 6-8 घंटे पूर्व सर्वांग में पित्ती (urticaria) तथा कण्डु (pruritus) हो सकती है । रोगी को दमा,

श्वासकृच्छ्र अथवा सिर चकराने का कष्ट भी हो सकता है। वमन अथवा अतिसार की सम्भावना भी रहती है। कृमि त्वचा तक पहुँचने पर स्थानिक तीव्र खुजली तथा जलन अनुभव होती है।

उपरिलिखित सर्वांगक लक्षण प्रायः विरल होते हैं। आम तौर पर गिनी कृमि के कारण रोगियों को नगण्य असुविधा होती है। गर्भाशय का समस्त अतर्वस्तु विसर्जित करने के पश्चात् कृमि बाहर निकलने लगता है। इस क्रिया में सहायता देने के लिए कृमि को धीरे धीरे एक माचिस की तीली के गिर्द लपेटा जा सकता है। किन्तु ऐसा करते समय कृमि का कर्षण नहीं करना चाहिए, अन्यथा उसके टूटने की सम्भावना रहती और निर्मुक्त अन्तर्वस्तु के कारण ऊतिशोध (cellulitis) होने का भय रहता है। स्थानपदिक क्षेत्रों में ऐसा ऊतिशोध बहुधा पाया जाता है। शरीर पृष्ठ तक न पहुँच सकने पर कृमि मृत होकर कैल्सीभूत हो जाते हैं। ऐसे कैल्सीभूत कृमि शरीर में विविध स्थानों पर पाये जा सकते हैं (चित्र 264)। गिनी कृमि के कारण स्थानिक विद्रधि भी उत्पन्न हो सकती है जो कभी-कभी चिरकारी एव पुटीभूत (encysted) हो जाती है। विरल अवसरों पर इस रोग के कारण चिरकारी श्लेपकला-शोथ (chronic synovitis) एव सधिशोध भी हो सकता है।

चिकित्सा

इस रोग के निवारण के हेतु पीने के लिए उपयुक्त शुद्ध जल का प्रवन्ध आवश्यक है। स्थानपदिक क्षेत्रों में केवल उवाले हुए जल का ही प्रयोग करना चाहिए। मैसूर में सीढीयुक्त कुओं का प्रयोग वजित कर देने से आघटन दर में कमी हुई है तथा कुछ क्षेत्रों से तो सक्रमण लुप्त ही हो गया है।

जब कृमि त्वचा पर प्रकट हो जाये तो उसे एक गीले पैड (pad) से ढक दिया जाता है तथा जैसे-जैसे वह छिद्र से निकले, मन्द कर्षण द्वारा उसे एक माचिस की तीली पर लपेट दिया जाता है। गीले पैड द्वारा कृमि के बाहर निकलने में सहायता मिलती है। जब तक प्रसव पूर्ण नहीं हो जाता कृमि कर्षण का प्रतिरोध करता है, जिसमें 15-20 दिन लग जाते हैं।

यदि फीनाथायज़ीन (phenothiazine) का जैतून के तेल में बना एमल्शन (emulsion) इन्जेक्शन द्वारा कृमि के चारों ओर स्यदित कर देने से उसकी मृत्यु हो जाती है, और उसके शरीर का विलयन होकर अवशोषण हो जाता है।

ऊतिशोथ की चिकित्सा के लिए सिकाई तथा एटीबायोटिक औषधों का प्रयोग किया जाता है। पित्ती (urticaria) या कण्डु (pruritus) होने पर

एड्रेनेलिन (adrenaline) या इफेड्रिन (ephedrine) के प्रयोग की आवश्यकता भी पड़ सकती है ।

कैल्सीभूत कृमियो के लिए किसी उपचार की आवश्यकता नहीं होती ।

पेशियाँ

अभिघात (Trauma)

खेलते या काम करते समय प्रायः पेशियों के लघु अभिघात हो जाते हैं जो बिना किसी चिकित्सा के स्वयमेव ठीक हो जाते हैं । औद्योगिक श्रमिकों में पेशियों के तीव्र अभिघात भी पाये जाते हैं ।

कुट्टज (Contusion)

कुट्टज या कोट्यूजन प्रायः प्रत्यक्ष अभिघात के कारण होता है, किन्तु तीव्र सकुचन के कारण भी हो सकते हैं । पेशी-तन्तुओं के मध्य रक्तसंचरण हो जाता है तथा पेशी स्पर्शासह हो जाती है । निष्क्रिय प्रसारण (passive extension) तथा सक्रिय सकुचन करते समय पीड़ा होती है । अभिघात के समय पेशी आकर्षण-युक्त होती है किन्तु कुछ समय पश्चात् उसमें शिथिलन एवं विकम्पी स्फुरण (fibrillary twitchings) प्रकट होने लगता है । शोफ (oedema) तथा परिस्त्रवण (extravasation) के कारण पेशी फूली हुई प्रतीत होती है ।

रक्तस्राव

तीव्र अभिघात के कारण पेशी में विसरित (diffuse) या स्थानीय (local) रक्तस्राव हो जाता है । प्रायः इसका अवशोषण हो जाता है किन्तु इसके फल-स्वरूप पेशी-तन्तुओं के मध्य आसजन (adhesions) उत्पन्न हो सकते हैं । अभिघातस्थल पर तन्तुभवन, कैल्सीभवन तथा, विरल अवसरो पर, अस्थिभवन भी हो सकता है । यदि रक्तस्राव स्थानीकृत हो तो पेशी-बुल (muscle belly) में रक्त-पेटी या रक्त-सिस्ट (blood cyst) बन जाती है ।

इस अवस्था की चिकित्सा के लिए पेशी को विश्राम देना चाहिए तथा 2-3 दिन पश्चात् मालिश करनी चाहिए । आरम्भिक अवस्था में शीतल सम्पीडन (cold compress) तथा वाष्पणशील लोशनो (evaporating lotions) का प्रयोग परिश्रवण तथा सूजन को रोकने में सहायक होता है । तत्पश्चात् सिकाई करनी चाहिए । यदि इन साधनों द्वारा निःसरण (effusion) अवशोषित न हो, या रक्त-सिस्ट बन जाए तो शस्त्रकर्म द्वारा उसका अपहरण कर देना चाहिए ।

पेशियों का विदर (rupture of muscles)

हेतुकी

पेशियों के अभिघात का कारण तीव्र या कुठितशस्त्र का प्रहार अथवा पेशी का सहसा बलपूर्ण व असमन्वयित सकुचन हो सकता है। पेशी की अपेक्षा कडरा का विदर अधिक होता है। विदर आंशिक या पूर्ण हो सकता है तथा स्वस्थ पेशी अथवा टाइफाइड, सक्कामी ज्वर आदि के कारण निर्वल हुई पेशी में हो सकता है। अंतिम अवस्था में ऐसा प्रायः समोदरी (rectus abdominis) के अधोनाभि भाग में तथा बृहत् कटिलम्बिनी (psoas major) में होता है।

पेशी के बलपूर्ण सकुचन के फलस्वरूप प्रायः पेशी-कडरा-सगम के समीप विदर हो जाता है। इसके उदाहरण निम्नलिखित हैं—टिटनेस आकर्मों (tetanus spasm) के कारण विदर, टेनिश के खिलाड़ियों में उपपिण्डिका (plantaris) का विदर (टेनिश टांग, tennis leg), गारीरिक सतुलन पुनः प्राप्त करते समय समाओर्वी (rectus femoris) का विदर, किसी वस्तु को



चित्र 265—कष्टप्रसव के समय उरोजत्रुक कर्णमूलिका (sternomastoid) का विदर

फँकते समय उरश्छदिकाओं (pectorals) या असच्छदिका (deltoid) का विदर तथा तीव्रगति वाली गाड़ी, रेल या बस में चढ़ते समय द्विशिरस्का (biceps) का विदर। विदर आंशिक या पूर्ण हो सकता है। विदीर्ण छोरों के मध्य एकत्रित रक्त के धक्के के स्थान में तान्तव क्षतचिन्ह (fibrous cicatrix) बन जाता है। जब यह सिकेट्रिक्स खिंचता है तो पेशी की क्रिया में अव्यस्तता हो जाती है। कठिन प्रसव के समय शिशु की उरोजत्रुक कर्णमूलिका (sterno-

mastoideus) पेशी भी विदीर्ण हो सकती है (चित्र 265) ।

लक्षण

अभिघात के समय रोगी सहसा एक 'चटक' (snap)-सी अनुभव करता है तथा विक्षति के स्थल पर तीव्र पीडा, सूजन (swelling) तथा नीललांछन (ecchymosis) के कारण, अपवर्णता उत्पन्न हो जाती है। पेशी गतिहीन हो जाती है। विदर के स्थान पर एक अवनमन बन जाता है तथा उसके ऊपर और नीचे की ओर दो असमान सूजन प्रकट हो जाती है। पेशी का सक्रिय सकुचन होने पर ये सूजन और भी स्पष्ट हो जाती हैं तथा उनके बीच का अंतर बढ जाता है। चिरकालीन रोगियों में पीडा नहीं होती किन्तु अशक्तता (disability) अत्यधिक होती है। पेशी-पथ में एक मृदु, नम्य (pliable) सूजन पाई जाती है जो निष्क्रिय प्रसारण (passive extension) पर अपरिवर्तित रहती है।

द्विशिरिका (biceps) के अतिरिक्त प्रायः अन्य सभी विदीर्ण पेशियों का पेशी तुन्द (muscle belly) लम्बा और कडरा (tendon) छोटी होती है। इनके उदाहरण निम्नलिखित हैं—उरु की अभिवर्तनी (adductor) पेशिया, चतुशिरस्का (quadriceps), समोदरी (rectus abdominis), जघापिण्ड पेशियां (sural muscles), उरोकर्ण मूलिका (sternomastoid) । आशिक विदर प्रायः जमनास्टिक करने वालों (gymnasts) खिलाड़ियों तथा व्यायाम करने वालों में पाया जाता है।

डिलिरियम ट्रेमेन्स (delirium tremens), मेनिया (mania) तथा टिटनस में पेशियों का आशिक या पूर्ण विदर हो सकता है। आत्र ज्वर (enteric fever), प्रबल अरक्तता, फास्फोरस विपाक्तता तथा हीमोफिलिया (haemophilia) में रोगग्रस्त पेशियों का स्वतः विदर भी हो सकता है।

चिकित्सा

आशिक विदर की चिकित्सा विश्राम, दृढ पट्टी तथा लगभग दस दिन पश्चात् क्रमिक गति तथा मालिश द्वारा की जाती है।

यदि पेशी का पूर्ण विदर आरम्भिक अवस्था में पाया जाए तो कैटगट (catgut) या उरु प्रावरणी (fascia lata) की मैट्रेस सीवन (mattress sutures) द्वारा उसका सुधार (repair) किया जा सकता है। विलम्बित रोगियों में क्रिया के पुनः स्थापन के लिए संधान-विधियों (plastic procedures) की

आवश्यकता होती है ।

हनिया

पेशी की हनिया गम्भीर प्रावरणी (deep fascia) में स्थित किमी विदर (gap) द्वारा स्वयं पेशी के एक भाग के बाहिर को निकल आने के कारण होती है । गम्भीर प्रावरणी का यह विदर जन्मजात या अभिघातज हो सकता है ।

पेशी-हनिया एक लघु, मृदु, पुनः म्याप्य उभार (reducible swelling) के रूप में प्रकट होती है जो पेशी का निष्क्रिय प्रसारण (passive extension) करने पर लुप्त हो जाती है । यह अधिकतम निम्नलिखित पेशियों में पाई जाती है—समा औरिका (rectus femoris), द्विगिरस्का (biceps) दीर्घ अभिवर्तनी (adductor longus), अग्रबाहु पेशिया तथा सैनिको में, अग्रअन्तर्जघिका पेशियाँ (anterior tibial muscles) ।

प्रायः पेशी-हनिया के फलस्वरूप अशक्तता या पीडा उत्पन्न नहीं होती, किन्तु कभी-कभी प्रभावित पेशी में तीव्र पीडा तथा निर्वलता पाई जाती है । इन रोगियों में उभार के पुनःस्थापन (reduction) के पश्चात् प्रावरणी विदर का सीवन कर दिया जाता है । ऐसा सम्भव न होने पर विदर (gap) को विस्तृत कर देना चाहिए ।

पेशीशोथ (Myositis)

पेशीशोथ एक व्यापक सजा है जिसके अन्तर्गत पेशियों के विविध विकार आते हैं । इन विकारों के अनेक कारण हो सकते हैं, यथा सक्रामी जीवाणु, परिसंचरणरत विष (circulating poisons), परिसंचरण विक्लोभ (circulatory disturbances) आदि ।

तीव्र पेशीशोथ (acute myositis)

यह प्रायः सामान्य विकृतिजनक जीवाणुओं अथवा आंत्र जीवविषों (intestinal toxins) के कारण होता है । यदि पेशी किसी तीव्र शोथ-प्रक्रिया के समीप स्थित हो तब भी ऐसा हो सकता है । इन प्रक्रियाओं के उदाहरण उण्डुकपुच्छ विद्रधि (appendicular abscess) तथा लसीकापर्वशोथ है । पूरकता (pyaemia) में भी पेशी विद्रधियाँ उत्पन्न हो सकती हैं । टाइफाइड, चेचक, खसरा (measles), स्कार्लेट ज्वर (scarlet fever) आदि विशिष्ट ज्वरों के रोगियों में ट्रिचिनेला स्पाइरेलिस (trichinella spiralis) से सक्रमण भी पेशीशोथ का कारण बन

सकता है ।

गैस कोथ (gas gangrene) मे मूलतः पेशियाँ ही प्रभावग्रस्त होती हैं । इस रोग मे प्रबल जीवविपरक्तता (toxaemia) होती है और उससे मृत्यु हो जाती है ।

तीव्र पेशीशोथ के लक्षण मुख्यतः दैहिक होते हैं । साथ ही अन्य सम्बद्ध दशाओ के लक्षण एव चिह्न भी पाए जाते हैं । प्रभावित पेशी सूजी हुई एवं स्पर्शासह होती है तथा सक्रिय और निष्क्रिय गति पर पीडा का अनुभव होता है । यदि पूय बन गई है तो उपरस्थित त्वचा शोफयुक्त पाई जाती है ।

चिकित्सा मुख्यतः लाक्षणिक होती है । विश्राम, सिकाई तथा उचित स्प्लिन्ट (spint) का प्रयोग (सकुचन या contracture के निवारणार्थ) भी आवश्यक होता है । एटीवायोटिको के प्रयोग से शोथ की अवधि घट जाती है । यदि पूयता (suppuration) हो जाए तो विद्रधि का छेदन और निकास भी करना होता है ।

रूमेटी पेशीशोथ (rheumatic myositis)

रूमेटी पेशीशोथ एक अनिश्चित सज्ञा है तथा यह किसी विशिष्ट हेतुकी को इंगित नहीं करती । यह रोग मनुष्यों को सबसे अधिक होने वाले रोगो मे से एक है । शीत तथा आर्द्र जलवायु मे यह अधिक होता है । आर्द्र ऋतु मे ठड लग जाने से पेशियो मे वेदना होती है और वे कड़ी हो जाती है, किन्तु कोई स्थानिक चिह्न नहीं होता । इस दशा के उदाहरण कड़ी ग्रीवा (stiff neck), ऐंठी ग्रीवा, (wry neck), लम्बेगो (lumbago) आदि है । रूमेटी पेशीशोथ मे कठोर एवं स्पर्शासह पर्वक (nodules) बन सकते हैं, किन्तु पूयता कदापि नहीं होती ।

चिकित्सार्थ रोगी को ठड से सुरक्षित रखा जाता है, अग को सेका जाता है तथा एस्पिरिन (aspirin) आदि प्रति-रूमेटी औषधो का प्रयोग किया जाता है । इन उपायो से पर्याप्त लाभ होता है किन्तु रोग की प्रायः पुनरावृत्ति हो जाती है ।

सिफिलिसी पेशीशोथ

सिफिलिस की द्वितीयक अवस्था मे पेशी का विसरित अतराली शोथ पाया जाता है । ऐसा प्रायः द्विशिरस्का (biceps), उर कर्णमूलिका (sternomastoid), जर्घापिंड पेशियो (hamstrings) तथा उरश्च्छदिकाओं (pectoral muscles) मे होता है । प्रभावित पेशियो मे पीडा, स्पर्शासहता तथा दुर्नम्यता विद्यमान होती है ।



अस्थिकर पेशी विकृति (myositis ossificans)

पेशियों में अनेक कारणों से विस्थितिक अस्थिभवन (heterotropic ossification) उत्पन्न हो सकता है। अभी तक यह स्पष्ट नहीं है कि पेशी पदार्थ में अस्थिप्रसू कोशिकाएँ (osteoblasts) कहाँ से आ जाती हैं। अभिघातज प्ररूप में संभव है कि अभिघात के समय कुछ अस्थिप्रसू अस्थि से विलग होकर पेशी में आरोपित हो जाती हो। यद्यपि इस अवस्था को पेशीशोथ की संज्ञा दी गई है तथापि पेशियों में किसी प्रकार की शोथक्रिया नहीं पाई जाती।

इस अवस्था के दो प्ररूपों का वर्णन किया गया है।

प्रगामी अस्थिकर पेशीशोथ (Myositis ossificans progressiva)


यह अज्ञात हेतुक रोग शैशव अथवा बाल्यावस्था में पाया जाता है। पीठ, देह शाखाओं तथा वक्ष की पेशियाँ धीरे-धीरे अस्थिभूत हो जाती हैं। अन्ततः केवल आनन, जिह्वा, मध्यच्छद, हृदय तथा निगरण सम्बन्धी पेशियाँ अप्रभावित रहती हैं। पेशियों के व्यापक अस्थिभवन के फलस्वरूप एक बाह्य-कंकाल (exoskeleton) निर्मित हो जाता है तथा समस्त शारीरिक गतियाँ सीमित हो जाती हैं। चर्वण संभव न होने के कारण रोगी पर्याप्त पोषण नहीं ग्रहण कर पाता।

यह रोग प्रायः पृष्ठ पेशियों—समलम्बिका (trapezius) या कटिपार्श्व-च्छदिका (latissimus dorsi)—में आरम्भ होता है। पेशियों में स्पर्शसह उभार बन जाते हैं जो अस्थि की सुनिर्मित कंटिकाओं (spicules) तथा पत्रकों (plaques) में परिवर्धित हो जाती हैं। अस्थि के इन निर्माणों का शरीर की अस्थियों से कहीं भी सम्बन्ध नहीं होता। किसी अन्य सहगामी रोग (intercurrent disease) के कारण रोगी की शीघ्र वयस्क आयु में ही मृत्यु हो जाती है।

इस रोग में किसी प्रकार की चिकित्सा से लाभ नहीं होता।

अभिघातज अस्थिकर पेशीशोथ (myositis ossificans traumatica)

इस प्ररूप में व्यावसायिक श्रमभार अथवा पुनरावर्ती अभिघात के फलस्वरूप कडराओं तथा पेशियों में अस्थिभवन हो जाता है। ऐसा प्रायः दीर्घ अभिवर्तनी (adductor longus) में होता है तथा अश्वारोहियों में अधिक पाया जाने के कारण इस अवस्था को 'अश्वारोही की अस्थि' (rider's bone) कहते हैं।



चित्र 266—अभिघातज अस्थिकर पेशीशोथ

अस्थिभग तथा सधिभ्रश के पश्चात् बहुधा अस्थिभवन हो जाता है। ऐसा सबसे अधिक कोहनी के तमीप अस्थिभग अथवा सधिभ्रश के फलस्वरूप अग्र प्रगडिकी (brachialis anterior) पेशी में होता है (चित्र 266)। अन्य स्थल चतुर्शिरिस्का (quadriceps) तथा समोदरिका (rectus abdominis) है।

अभिघात के 4-6 सप्ताह पश्चात् एक विसरित एव दृढ सूजन प्रकट होती है। स्पर्शासहता तथा गतिसीमितता विद्यमान होती है, किन्तु पीडा अधिक नहीं होती। एक्सरे परीक्षण द्वारा आरम्भ में केवल विसरित धुंधलापन (diffuse haziness) पाया जाता है किन्तु कालांतर में अस्थिभवन के चिह्न स्पष्ट हो जाते हैं तथा सुनिश्चित अस्थि-प्रतिरूप प्रकट हो जाता है ; सूजन का आकार घट जाता है, गाढता (consistency) कठोर होती है तथा पिंड के उपात सुस्पष्ट हो जाते हैं, किन्तु गति की सीमितता पूर्ववत् ही रहती है।

कोहनी के अभिघातो में किसी भी प्रकार की मालिश निषिद्ध होती है। इसके विपरीत अंग को दीर्घकालीन विश्राम की आवश्यकता होती है। नवनिर्मित अस्थि की जाच के लिए एक मास के कालान्तर पर एक्सरे-चित्रण करना चाहिए। यदि ऐसे तीन उत्तरोत्तर चित्रों से प्रकट हो कि विश्राम के अनन्तर

भी पिंड के आकार में ह्रास नहीं हुआ है, तथा यदि अस्थि-पिंड के कारण सधि गति में बाधा पड़ती हो, तो उसे उच्छेदित कर देना चाहिए ; अन्यथा इस दशा को यथावत् छोड़ना ही श्रेयस्कर होता है ।

पेशियों के अर्बुद

पेशियों के अर्बुद विरल होते हैं । ये सुदम अथवा दुर्दम हो सकते हैं । सुदम अर्बुदों में सर्वाधिक पाए जाने वाले गह्वर वाहिकावर्बुद (cavernous angioma) है । इनकी स्थिति जिह्वा, चर्वणिका (masseter) तथा टांग की पेशियों में हो सकती है । ये सम्पीड्य (compressible), स्पन्दनशील एवं वेदनाहीन होते हैं तथा इनमें मर्मर (murmur) या थिल (thrill) उपस्थित पाई जा सकती है । पुनरावृत्ति के निवारण की दृष्टि से इनका पूर्ण उच्छेदन ही उत्तम रहता है ।

अन्त पेशी वसावर्बुद (intramuscular lipoma) विरल होते हैं । वे अत्यन्त मृदु एवं वेदनाहीन होते हैं । पेशी-पूलको (Muscle bundles) के मध्य उपस्थित बहुशाखाओ (ramifications) के कारण इन अर्बुदों को पूर्णतः उच्छेदित करना कठिन होता है ।

तन्तुअर्बुद (fibroma) विरल होते हैं । समोदरिका (rectus abdominis) का डैस्मायड अर्बुद (desmoid tumour) वास्तव में अभिघात एवं रक्तस्राव के कारण होता है । 'पेजेट के पुनरावर्ती फाइब्रोयड' (recurrent fibroids of Paget) एक प्रकार के तन्तुसार्कोमा (fibrosarcoma) होते हैं ।

रहेडोमायोमा (rhabdomyoma) रेखित पेशी का एक अत्यन्त विरल सुदम अर्बुद होता है जो वच्चों के मूत्राशय में पाया जाता है । इसकी उत्पत्ति सम्भवतः संवरणी (sphinter) पेशी से होती है ।

अरेखी पेशी अर्बुद (leiomyoma) अरेखित पेशी का सुदम अर्बुद होता है जो प्रायः गर्भाशय में पाया जाता है तथा गर्भाशय फाइब्रोयड (fibroid) के अशुद्ध नाम से सर्वोद्धत किया जाता है । क्षुद्रात्र में भी यह पाया जा सकता है ।

पेशी का सार्कोमा यों तो विरल होता है किन्तु पेशी पिधान (muscle sheath) और पेशी का सयुक्त सार्कोमा (तन्तुपेशी सार्कोमा, fibromyosarcoma) कभी-कभी पाया जाता है । इसकी साधारण स्थिति टांग तथा जाँघ की पेशियों में होती है । इन अर्बुदों का वर्धन आरम्भ में मन्द गति से होता है किन्तु फिर सहसा इनके आकार में वृद्धि हो जाती है । विसरण प्रायः रक्तधारा के माध्यम से होता है । सूक्ष्मदर्शी अध्ययन पर इसमें गोलाकार, तर्कुरूपी (spindle

shaped) तथा महाकोशिकाएँ (giant cells) पाई जाती हैं। अर्बुद मे रक्त-स्राव का होना सामान्य है। लसीका पर्व प्रभावित नहीं होते। पीड़ा तभी होती है जब अर्बुद द्रुत गति से वर्धित हो रहा हो।

चिकित्सा के लिए सम्पूर्ण पेशी का पिधान सहित उच्छेदन करना होता है। अगोच्छेदन भी आवश्यक हो सकता है।

पुटी (cyst)

ये अनेक प्रकार की हो सकती हैं। शरीर मे एक से दो प्रतिगत हाइडेटिड पुटी (hydatid cysts) पेशियों मे होती हैं। इनकी सामान्य स्थिति निम्न-लिखित होती है—ऊरु की अभिवर्तनी (adductor) पेशियाँ, पीठ की पेशियाँ, उरश्छदिका पेशियाँ (pectoral muscles)। ग्रीवा कौर कपोल पेशियों मे डर्मायड पुटी (dermoid cysts) तथा टेरेटोमी पुटी (teratomatous cysts) भी पाई जा सकती हैं किन्तु ये अत्यन्त विरल होती हैं। पेशी मे स्थित गह्वर वाहिकावृद्ध (cavernous angioma) से रक्तस्राव के फलस्वरूप रक्तस्रावी पुटी (haemorrhagic cyst) भी उत्पन्न हो सकती है।

कडराएँ (Tendons)

अभिघात

अभिघात के फलस्वरूप कडरा का विभाजन, अघस्त्वचा विदीर्णन अथवा भ्रश (dislocation) हो सकता है।

कडराओ का विभाजन (division of tendons)

कडराओ का विभाजन प्रायः कलाई तथा गुल्फो के निकट होता है। ऐसा प्रायः छिन्न क्षतो (incised wounds) अथवा औद्योगिक दुर्घटनाओ के फल-स्वरूप होता है। अभिनव अभिघात मे कडरा-विभाजन के फलस्वरूप पेशी की शक्ति तथा गति लुप्त हो जाती है। पेशी के संकुचन के कारण विभाजित कडरा का निकटस्थ छोर संकुचित हो जाता है। यह संकुचन दीर्घ-तुन्दी पेशियों मे अधिक होता है।

कडरा के पृथक् छोरों को सन्निकट लाकर अपूतिक साधनों द्वारा सी देना चाहिए तथा इसके पश्चात् शीघ्र ही निष्क्रिय तथा सक्रिय गति आरम्भ कर देनी

चाहिए। दीर्घकालीन अभिघातों में संकोचन (contracture) के कारण कटे छोरों को परस्पर मिलाना कठिन होता है। फलस्वरूप कडराक्रिया की पुनः प्राप्ति के लिए दीर्घीकरण (lengthening), रोपण (grafting) या अन्य कंडरा के साथ प्रतिरोपण (transplantation) आदि की आवश्यकता पड़ सकती है।

कंडराओं का विदर (Rupture of tendons)

कंडराओं का अधस्त्वक विदर पेशियों के सहसा प्रबल अनियमित संकुचन के कारण होता है। सामान्यतः यह निम्न स्थानों पर पाया जाता है—चतु-शिरस्का (quadriceps) कंडरा, पार्श्व कंडरा (tendo achilles), बाहु-द्विशिरस्का का दीर्घ शिर (long head of biceps brachii), तथा—कोलीज के अस्थिभंग (Colles' fracture) के पश्चात्—दीर्घ अगुष्ठ प्रसारिणी (extensor pollicis longus)। देहशाखा के उचित स्थिरीकरण तथा फलस्वरूप पेशी के शिथिलन द्वारा पृथक् छोरों का तनिक सन्निकटन संभव हो सकता है, किन्तु प्रायः इस प्रयोजन के लिए शल्य साधनों का प्रयोग आवश्यक होता है। यदि द्विशिरस्का का दीर्घ शिर असफलक-सलगन (scapular attachment) से विदीर्ण हो गया हो तो उसके सीवन के लिए स्कंध संधि को विवृत करना पड़ता है। फलस्वरूप संधि में अशक्तता उत्पन्न होने की संभावना रहती है। इस कारण कुछ विशिष्ट रोगियों में अशल्य साधनों का प्रयोग किया जा सकता है। स्कंध के अस्थिसंधिशोथ (osteoarthrites) में द्विशिरस्का की कंडरा द्विशिरस्का खातिका (bicipital groove) में संनिघर्षण (attrition) के फलस्वरूप विदीर्ण हो सकती है। इस अवस्था में कोहनी का आकुचन (flexion) करने पर पेशी-तुद दूरस्थ दिशा में गतिमान होता है।

अधिक आयु के व्यक्तियों में अल्प अभिघात के फलस्वरूप भी अध्यस-पृष्ठिका (supraspinatus) कंडरा का स्वतः विदर (spontaneous rupture) हो सकता है। अति-अपार्वतित (over-abducted) बाहु को प्रतिरोध के विरुद्ध सहसा गतिशील करने पर भी यह विकृति उत्पन्न हो सकती है। यह आंशिक अथवा पूर्ण विदर का रूप ले सकती है, किन्तु इससे अधिक अशक्तता (disability) उत्पन्न नहीं होती। इस अवस्था का विशिष्ट चिन्ह यह है कि बाहु का अपवर्तन आरम्भ करना संभव होता है।

उपचार के लिए ऊष्मा, मालिग, विश्राम तथा तत्पश्चात् व्यायाम आदि सरक्षी साधनों का प्रयोग किया जाता है।

मँलेट अंगुलि (Mallet finger)

इस अवस्था में प्रसारिणी कडरा (extensor tendon) विदीर्ण हो जाती है। फलम्बरूप अंतिम अंगुलाम्बि (terminal phalanx) आकुचित हो जाती है तथा उसका प्रसारण संभव नहीं होता। कभी-कभी कडरा के माथे ही अस्थि का एक लघु अंश भी अपदीर्ण हो जाता है। मँलेट अंगुलि की चिकित्सा 6 सप्ताह तक पेरिस प्लास्टर में निश्चलीकरण द्वारा की जाती है; निकटस्थ आंतर-अंगुलास्थिसंधि (proximal interphalangeal joint) को आकुचित (flexed) और दूरस्थ आंतरअंगुलाम्बि संधि को अतिप्रसारित (hyperextended) रखा जाता है। इस विधि का परिणाम पूर्णतः सतोपप्रद नहीं होता। तथापि, रोगी को इस दशा के कारण विशेष अशक्तता नहीं होती।

स्थानभ्रंश (Dislocations)

कडरा-स्थानभ्रंश की घटना अधिक नहीं होती। ऐसा मुख्यतः दो कंडराओं के सम्बन्ध में होता है—दीर्घ पाद विवर्तनी (peroneus longus) की कडरा (गुल्फ के पार्श्व में) तथा बाहु द्विशिरस्का के दीर्घ शिर की कडरा (द्विशिरस्का खातिका से स्थानभ्रंश)। व्रणित नितम्ब (snapping hip) में उरु प्रावरणी ताननी (tensor fascia lata) का बृहत् शिखरक (greater trochanter) पर आगे-पीछे फिसलना पाया जाता है।

दीर्घ पाद-विवर्तनी का स्थानभ्रंश वहिर्वर्तित (everted) पैर पर गिरने के कारण हो सकता है। इस दशा में तीव्र पीडा का अनुभव होता है। विशिष्ट चिन्ह यह है कि पार्श्व गुल्फवर्ध (lateral malleolus) पर इस कंडरा को अंगुलि के नीचे बेल्लित (roll) किया जा सकता है। इसका पुनःस्थापन (reduction) कठिन होता है, अतः शस्त्रकर्म द्वारा पुनःस्थापन किया जाता है।

जब बृहत् उरश्छदा (pectoralis major) के उदय स्थान (origin) के ऊपर द्विशिरस्का का दीर्घ शिर द्विशिरस्का खातिका (bicipital groove) से फिसल जाता है तो उसके शल्य पुनःस्थापन (operative reduction) करने तथा पिधान (sheath) के विदीर्ण भाग को निमीलित करने की आवश्यकता होती है।

कंडराश्लेपककलाशोथ (Tenosynovitis)

तीव्र कंडराश्लेपककलाशोथ (acute tenosynovitis)

तीव्र कंडराश्लेपककला शोथ शुष्क क्रेपिटेटिंग प्रकार (dry crepitating

type) का हो सकता है। यह हमेटी प्रवृत्ति के व्यक्तियों में अत्यधिक शारीरिक श्रम के फलस्वरूप उत्पन्न होता है। प्रभावित कंडरा को चलाने पर स्थानिक वेदना और स्पर्शसहिता के साथ हल्की रगड़ने की सी अनुभूति भी होती है। यह दशा अधिकतः करपृष्ठ के कंडरा-पिधानों (tendon sheaths) में पाई जाती है।

विश्राम, सिकाई, सेलिसिलेटो (salicylates) तथा निष्क्रिय गतियों (passive moments) के प्रयोग से यह दशा सुधर सकती है, किन्तु इसकी पुनरावृत्ति संभव होती है।

संधानी कंडराश्लेषककला-शोथ (Plastic tenosynovitis)

इस अवस्था में शोथ के समय अत्यधिक परिमाण में फाइब्रिनी निःस्राव (fibrinous exudate) बनता है जिसके फलस्वरूप अत्यन्त अशक्तताजनक आसजन (adhesions) बन सकते हैं। पिधान में कुछ निःसरण (effusion) भी होता है।

तीव्र सीरसी कंडराश्लेषककलाशोथ (Acute serous tenosynovitis)

इस अवस्था में कंडरा-पिधान विस्फारित हो जाता है तथा पीड़ा, दुष्क्रिया (malfunction), लालिमा एवं त्वचा-शोथ पाया जाता है। प्रायः अगुलियों की प्रसारिणी (extensors), पाद-विवर्तिनी (peronei) तथा अन्तर्जंघिका-कंडराएं (tibial tendons) प्रभावित होती हैं।

विश्राम, ऊष्मा, एटीवायोटिको तथा निष्क्रिय गतियों द्वारा इस दशा का शमन हो जाता है।

सपूय कंडराश्लेषककलाशोथ (Suppurative tenosynovitis)

यह प्रायः अभिघात अथवा किसी ममीपवर्ती फोकस से सक्रमण के विस्तार के कारण होता है। ऐसे सक्रमण का उदाहरण व्इटलों (whitlow) है। पूयता के कारण कंडरा स्लफ (sloughing) हो सकती है तथा पिधान (sheath) के विदर के पश्चात् ऊर्तिगोय आरम्भ हो जाता है।

इस अवस्था की चिकित्सा के लिए गीत्र छेदन, सिकाई, एटीवायोटिक औषध तथा सक्रिय एवं निष्क्रिय गति आवश्यक होती हैं। प्रायः अवशिष्ट अशक्यता (residual disability) बहुत रह जाती है।

चिरकारी कंडराश्लेपककलाशोथ

सरल चिरकारी कंडराश्लेपककला (simple chronic tenosynovitis)

इस अवस्था में श्लेपक कोप (synovial sac) में सूजन और तरल होते हैं। कडरा-पिधान की भित्ति भी मोटी हो सकती है।

इस दशा के उपचार के लिए चूषण (aspiration) तथा काठिन्यकर तरल (sclerosing fluid) के इन्जेक्शन का प्रयोग किया जा सकता है किंतु इसकी अपेक्षा छेदन एवं निकास श्रेयस्कर होता है।

अंकुरी कंडराश्लेपककला शोथ (villous tenosynovitis)

इसका विशिष्ट लक्षण कंडरा-पिधान अंकुरों (villi) का परिवर्तन है। इसका रूप वृक्षसम बसावृद्ध (lipoma arborescens) से मिलता है।

रसाकुरों के उच्छेद से कडरा-क्रिया बाधरहित हो जाती है।

संकीर्णक कंडराश्लेपककला शोथ (stenosing tenosynovitis)

इसे कडरावरणी शोथ (tendovaginitis) भी कहते हैं। इस अवस्था में कडरा पिधान (tendon sheath) के स्थूल हो जाने के कारण उसका अंतरा-वकाश संकीर्ण हो जाता है तथा फलस्वरूप पीडा एवं गति-बाधा उत्पन्न होती है। अधिकतः दो कडरा प्रभावित होती है—दीर्घ अगुष्ठ अपावर्तनी (abductor pollicis longus) तथा, वहि प्रकोष्ठास्थि के शर प्रवर्ध (radial styloid) के तल पर लघु अगुष्ठ प्रसारिणी (extensor pollicis brevis)।

इस दशा की चिकित्सा कंडरा-पिधान के छेदन द्वारा की जाती है।

ट्रिगर अंगुलि (trigger finger)

इस अवस्था में ततु-अस्थि-नलिका (fibro-osseous canal) करभ अंगुलास्थि संधि (meta carphalangeal joint) के स्तर पर संकीर्ण हो जाती है जिससे कडरा की गति में बाधा पड़ती है। अगुलि का आकुचन करते समय जब कडरा इस संकीर्णन बाधा को पार करती है तो क्वणन ध्वनि (snapping sound) उत्पन्न होती है।

क्वणन के पश्चात् अगुलि के पुनःप्रसार के लिए निष्क्रिय गति करनी पड़ती है क्योंकि प्रसारिणी पेशिया अवरोध पर विजय पाने में सफल नहीं होती। ततु-अस्थि-नलिका के संकीर्णित भाग को विपाटित (splitting open) करके कडरा-

क्रिया का पुन स्थापन किया जा सकता है ।

यक्ष्मी कंडराश्लेषककला शोथ

इस रोग के निम्नलिखित दो प्ररूप वर्णित किये गए है ।

(1) प्रथम प्ररूप मे श्लेषक पिधान (synovial sheath) स्थूल हो जाता है तथा श्लेषक गुहिका मे तरल एव खरवूजा-बीज पिंड (melon seed bodies) पाए जाते हैं । तरल का रंग गदला होता है तथा उसमे चीज के समान द्रव्य (cheesy material) भरा हो सकता है । यह अवस्था प्रायः अगुलियों के सामान्य आकुचनी पिधान (common flexor sheath) को प्रभावित करती है (सयुक्त करतल गुच्छिका, compound palmar ganglion) । कर एवं पद के पृष्ठ (dorsum) पर भी यह बहुधा पाई जाती है । रोगी को मद स्थानिक पीडा होती है तथा दवाने पर रेशम के समान मृदु करकर (crepitus) अनुभव होता है । इस विक्षति मे मुस्पष्ट स्पर्श तरंग नही उपस्थित होती ।

(2) दूसरे प्ररूप मे भी पिधान मोटा और किलाटी द्रव्य (caseating-material) से परिपूर्ण होता है किंतु उसमे खरवूजा-बीज पिंड (melon seed bodies) नही होते । यह अवस्था प्रायः निकटस्थ अस्थि या सधि रोग की द्वितीयक (secondary) होती है । विक्षति मे प्रायः अनेक नाडीन्नण पाए जाते हैं ।

चिकित्सा के लिए सामान्य साधनो के अतिरिक्त प्रतियदमा औषधो का प्रयोग भी किया जाता है । वैकृत ऊतक का उच्छेदन भी वाछनीय होता है ।

कोलेजन व्यपजनन (collagen degeneration)

कडरा (tendon), प्रावरणी (fascia), सधि-सम्पुट (joint capsule) आदि मे विद्यमान कोलेजन की सरचना परिवर्तित होने के फलस्वरूप तनु-ऊतक मे कुछ परिवर्तन हो जाते है । विश्वास किया जाता है कि अनेक ऐसे परस्पर असम्बन्धित रोग है जिनमे केवल मात्र सामान्य विकृति (common pathology) कोलेजन सवधी परिवर्तन होता है । इन रोगो को सामूहिक रूप से कोलेजन व्यपजनन (collagen degeneration) रोग कहा जाता है । इस शीर्षक के अतर्गत आने वाली कुछ दशाए निम्नलिखित है—अध्यसपृष्ठिका (supraspinatus) कडरा का शोथ, स्वतः विदर या कैल्सीभवन, अधःअसकूटवर्साशोथ (subacromial bursitis)-स्कध का परिसधिशोथ (periarthrits), टेनिस कोहनी (tennis elbow) आदि ।

स्कंध का परिसंधिशोथ

यह रोग मध्य आयु के पश्चात् अधिक होता है। दोनो कन्धे प्रभावित हो सकते हैं। स्कंध-संधि कडी हो जाती है तथा वहिर्घूर्णन (external rotation) एवं अपावर्तन (abduction) में कठिनाई होती है। कालांतर में संधि की सभी गतिया सीमित हो जाती हैं। पीडा की मात्रा न्यूनाधिक होती है, किन्तु वह प्रबल भी हो सकती है। पीडा के कारण रोगी सक्रिय तथा निष्क्रिय गति करने से हिचकिचाता है, अतः संधि की गतिया और भी सीमित हो जाती हैं। इस प्रकार एक दुष्चक्र स्थापित हो जाता है। कन्धे के अग्र पृष्ठ पर स्पर्शासहता के क्षेत्र पाए जा सकते हैं। एक्सरे-चित्रण द्वारा प्रायः प्रसामान्य रूप ही दृष्टिगोचर होता है, यद्यपि कभी-कभी घनता (density) का सारी अस्थि में हास पाया जा सकता है। इस अवस्था में दैहिक लक्षण नहीं होते।

संधि सम्पुट का स्थूलीभवन, दृढीभवन (induration) एवं गोल कोशिका-अंतःसंचरण (round cell infiltration) पाया जाता है। संधि-सम्पुट तथा संधि के समीपस्थ कडराओ में कालेजन व्यपजनन (collagen degeneration) के फलस्वरूप प्रगण्डिका के शिर (head of humerus) तथा संधि-सम्पुट के बीच आसजन बन सकते हैं। संभव है परिसंधि-संधिशोथ के लक्षणों का कारण ये आसजन ही हो।

आरम्भावस्था में ऊष्मा (heat), डायथर्मि (diathermy) तथा सक्रिय व्यायामो द्वारा संधि को नम्य रखने में सहायता मिलती है। प्रगत रोगियों में सज्ञाहरण करके कुशल हस्तक्रिया (manipulation) तथा तत्पश्चात् ऊष्मा एवं व्यायाम का प्रयोग किया जा सकता है। संधि में 25 mg हाइड्रो-कार्टिसोन (hydro-cortisone) का इंजेक्शन भी लक्षण घटाने में सहायक होता है। पीडा से त्राण के लिए पीड़ाहरो (analgesics) का प्रयोग किया जाता है।

टेनिस कोहनी (tennis elbow)

इस अवस्था में बाह्य अधिस्थूलक (external epicondyle) तथा वहिः-प्रकोष्ठिका के शिर पर निर्वंध (persistent) स्पर्शासहता पाई जाती है। ऐसा प्रायः उन व्यक्तियों में होता है जो कोहनियों का बलपूर्वक प्रयोग करते हैं, उदाहरणतः टेनिस के खिलाडी। एक्सरेचित्रण प्रायः प्रसामान्य होता है।

उपचार का प्रमुख अंग विश्राम है। 9-12 मास में पीडा समाप्त हो जाती है। अल्पकालीन वेदनामुक्ति के लिए ऊष्मा, डायथर्मि तथा स्थानिक सज्ञाहरो व हाइड्रोकार्टिसोन का इंजेक्शन प्रयुक्त किया जा सकता है।

अध्यंसपृष्ठिका कडराशोथ (supraspinatous tendinitis)

इस अवस्था में स्कंध का अपावर्तन करते समय वेदना होती है। वेदना की तीव्रतम अनुभूति अपावर्तन के 30 से 90 अंश के मध्य होती है। पीडा के कारण रोगी स्कंध-संधि का उपयोग करने से हिचकता है। परिसंधिशोथ के विपरीत इस दशा में निष्क्रिय गतिया पीडारहित होती है। एक्सरेचित्रण पर अधोअसकूट प्रदेश (subacromial region) में कैल्सीभवन पाया जा सकता है। अधोअसकूट-वर्साशोथ तथा अध्यंसपृष्ठिका कडराशोथ समरूप दशाएँ हैं तथा इनके लक्षण भी समरूपी होते हैं।

ऊप्पा, डायथर्मो तथा पीडाहर औषधों के प्रयोग से यह कष्ट कम हो जाता है।

कण्डरापुटी, गैंग्लियन (Ganglion)

हाथ और पैरों की लघुसंधियों के सम्पुट के समीप कडरा पिधानों के समीप एक छोटा, तनावयुक्त उभार बन जाता है जिसे कण्डरापुटी या गैंग्लियन (ganglion) कहते हैं। यह अधिकतः करपृष्ठ पर पाई जाती है। कभी-कभी वे संधिगुहिका से जुड़ी होती है। यदि पुटी कडरा से सलग्न होती है तो कण्डरा की गति के साथ पुटी की गति होती है। जब तक यह अधिघातग्रस्त न हो, इसमें प्रायः वेदना नहीं होती, किन्तु अंगुलियों में तनिक निर्वलता की अनुभूति प्रायः होती है। इसमें भरा तरल पारभासी, चमकदार तथा वर्णहीन होता है।

कण्डरापुटी को मोटी सूचिका (large bore needle) द्वारा चूपित करके उनमें काठिन्यकर विलयन (sclerosing solution) अतर्निविष्ट किया जा सकता है। इस क्रिया के पश्चात् स्थल पर 5-7 दिन तक हृद पट्टी का प्रयोग करना चाहिए। कण्डरापुटी का उच्छेदन भी किया जा सकता है किन्तु पुनरावर्तन की आशंका रहती है।

अर्बुद

कडरा के अर्बुद विरल होते हैं। ये मिक्सोमा (myxoma) तथा तातव अर्बुद (fibroma) हो सकते हैं। श्लेपक कला से भी दुर्दम या सुदम अर्बुदों की उत्पत्ति हो सकती है। सुदम श्लेपककलावर्बुद (benign synovioma) को पूर्वकाल में कडरा का महाकोशिकावर्बुद (giant-cell tumour of tendon) कहा जाता था क्योंकि इनमें महाकोशिकाएँ तथा फेन कोशिकाएँ (foam cells)

होती है जो ओस्टियोक्लास्टोमा (osteoclastoma) की महाकोशिकाओं की समरूप होती है।

बर्सा (Bursa)

जब एक अवयव दूसरे पर गति करने वाला होता है, उदाहरणतः पेशी पर पेशी अथवा अस्थि-उत्सेधों पर पेशी, कडरा, त्वचा या अधस्त्वचा ऊतक, तो ऊतकों में परस्पर घर्षण का ह्रास करने के लिए दोनों अवयवों के बीच प्रायः एक बर्सा (bursa) रहता है। बर्सा श्लेष्मक तरल के ही समरूपी तरल की अल्प मात्रा से भरा एक कोश होता है। यह एक सुनिश्चित तनु सम्पुट तथा अन्त कला से युक्त होता है। बर्सा लसीकातंत्र, कडरा पिधान तथा सधियों से घनिष्ठतः सम्बन्धित होता है तथा इन सब की विकृतियाँ समान होती हैं।

प्रसामान्यतः सधियों के चारों ओर पूर्वनिर्मित बर्सा उपस्थित होते हैं, अथवा सविराम (intermittent) द्रवाव के फलस्वरूप वाह्यस्थ (adventitious) बर्सा भी विकसित हो सकते हैं। ये व्यावसायिक (occupational) अथवा वैकृत (pathological) हो सकते हैं। प्रथम प्ररूप के उदाहरण निम्न हैं। पालथी लगाकर बैठने वाले व्यक्तियों में बाह्य गुल्फवर्ध (external malleolus) पर बर्सा, जुलाहों में आसन गुलिका (ischial tubercle) पर बर्सा तथा बहिर्नत पदागुष्ठ (hallux valgus) वाले व्यक्तियों में प्रपदास्थि के शिर पर स्थित बनिजन (bunion)। जिन वैकृत अस्थि-उत्सेधों पर बर्सा विकसित हो सकता है उनके उदाहरण निम्नलिखित हैं। प्रक्षेपी कुसयोजित अस्थि भंग (projecting-malunited fracture), अस्थि (exostosis), पौट (Pott) के मेरु रोग में पाया जाने वाला गिब्वस (gibbus) तथा अगोच्छेदन स्थूणक (amputation stump) का छोर।

गभीरस्थ बर्सा की स्थिति एवं संरचना प्रायः सुनिश्चित होती है किन्तु उपरिस्थ बर्सा में विविधता पाई जा सकती है। कुछ गभीर बर्सा तथा समीपस्थ सधियों के मध्य संयोजन भी पाया जाता है, यथा कलाकल्प बर्सा (semi membranous bursa) तथा जानुपृष्ठ बर्सा (popliteal bursa)। वाह्यस्थ (adventitious) बर्सा प्रायः एक मोटे तनु सम्पुट से आवृत होते हैं तथा उनका अतःकलास्तर अनुपस्थित या अपूर्ण होता है। उनकी गुहिका का स्वरूप अनिश्चित होता है तथा वह पट्टी द्वारा विभाजित होती है।

अभिघात

अस्थि उत्सेधो पर विद्यमान अघस्त्वचा वर्सों में अभिघात के फलस्वरूप नील (contusions) बन जाने की सम्भावना रहती है। ऐसा प्रायः कूर्पर वर्सा (olecranon bursa) तथा जानुकापूर्व वर्सा (pre-patellar bursa) में होता है। वर्सा-गुहिका रक्त से भर जाती है तथा स्थानिक वेदना का अनुभव होता है। समीपवर्ती ऊतक भी अभिघातग्रस्त हो सकते हैं, अतः अस्थिभंग के निश्चय के लिए एक्सरेचित्रण अवश्य करना चाहिए। यदि विकृति संक्रभित हो जाये तो समीपस्थ संधि में सक्रमण के विस्तार की विकट सम्भावना होती है।

चिकित्सा का मुख्य अंग स्प्लिन्ट (splint) द्वारा अंग को विश्राम प्रदान करना तथा आरम्भिक अवस्था में शीतल सम्पीड (cold compress) और विलम्बित काल में सिफाई का प्रयोग करना है। संक्रमण के निवारण अथवा नियंत्रण के लिए एंटीबायोटिको का प्रयोग भी अपेक्षित होता है। पूयता की स्थिति में वर्सा का छेदन तथा निकास करना चाहिए।

रोग

तीव्र वर्साशोथ (acute vursitis)

यह प्रायः तीव्र सीरसी वर्साशोथ तथा कभी-कभी सपूय वर्साशोथ के रूप में प्रकट होता है। सक्रमण का प्रसार समीपवर्ती क्षेत्र से, छिद्रित क्षत द्वारा अथवा रक्तधारा (पूयरक्तता) द्वारा होता है। लसीकावाहिकाशोथ के समय भी ऐसा हो सकता है क्योंकि वर्सा तथा लसीकातंत्र में घनिष्ठ सम्बन्ध होना है। वर्सा के निकट स्थित संधि में अनुकम्पी निःसरण (sympathetic effusion) पाया जा सकता है। तीव्र रूमेटिज्म (acute rheumatism), गोनोरिया (gonorrhoea) तथा गाउट (gout) में भी तीव्र सीरसी वर्साशोथ उत्पन्न हो सकता है।

वर्सा-भित्ति शोफयुक्त (oedematous) एवं सकुलित (congested) हो जाती है तथा गुहिका में स्वच्छ या तनिक गदला तरल पाया जाता है। कुछ दिनों में इस दशा का गमन (resolution) हो सकता है, अन्यथा पूयता के फलस्वरूप वर्सा की भित्ति स्थूल हो जाती है तथा वर्सा गुहिका में ऊतक व पूय के तनु विकसित हो जाते हैं। कालांतर में ऊतिशोथ तथा सक्रामी संधिशोथ भी उत्पन्न हो सकते हैं।

तीव्र बर्साशोथ के लक्षण विशिष्ट होते हैं। एक सुस्पष्ट, तनावयुक्त, स्पर्श-सह सूजन पाई जाती है जो मद, मृदु, रेशमी क्रेपिटस (crepitus) से युक्त होती है। दैहिक लक्षण प्रायः गौण होते हैं किन्तु पूयता की अवस्था में सूजन का आकार बढ़ जाता है, प्रबल दैहिक लक्षण प्रकट हो जाते हैं तथा त्वचा में शोफ एव दृढ़ सूजन (brawny swelling) उत्पन्न हो जाती है।

चिकित्सा का मुख्य अंग विश्राम, सिकाई तथा एटीवायोटिको का प्रयोग है। सीरमी प्ररूप में तनाव को घटाने के लिए चूपण तथा सपूय प्ररूप में छेदन एव निकास की आवश्यकता पड सकती है।

चिरकारी बर्साशोथ

यक्ष्मा, सिफिलिस अथवा पुनः पुनः गौण अभिघात के फलस्वरूप बर्सा का चिरकारी विवर्धन हो सकता है। चिरकारी बर्सा-शोथ का सर्वाधिक पाया जाने वाला प्ररूप अभिघातज है। कुछ विशेष व्यवसाय वाले व्यक्तियों में यह अधिक होता है, उदाहरणतः खनिक, जुलाहे, आया।

बर्सा का आकार बढ़ जाता है किन्तु उसकी भिन्नि स्थूल तथा गुहिका छोटी होती है। उसमें कटी-फटी वृत्तयुक्त वृद्धिया (pedunculated growths) तथा सीरमी गदला तरल भरा होता है। कभी-कभी खरबूजा-बीज पिण्ड (melon seed bodies) या तदुल पिण्ड (rice bodies) भी मिलते हैं तथापि ये प्रायः यक्ष्मा-सक्रमण के सहगामी होते हैं। बर्सा भित्ति कैल्सीभूत हो सकती है।

चिरकारी बर्साशोथ का रूप विशिष्ट होता है। दबाव या प्रसामान्य बर्सा के स्थान पर स्थूल भित्ति और सुस्पष्ट उपात वाली एक दृढ़ सूजन या उत्सेध पाया जाता है। इसकी आकृति विविध प्रकार की होती है तथा खडक युक्त (lobulated) भी हो सकती है। स्पर्श तरंगें (fluctuation) उपस्थित हो सकती हैं किन्तु वह पारभासी (lucent) नहीं पाया जाता। बर्सा पर स्थित त्वचा प्रायः स्थूल, रूक्ष, झुर्रीदार और वर्णकयुक्त होती है। गुहिका में श्लथ पिण्डों (loose bodies) की उपस्थिति होने पर एक विचित्र सा मृदु क्रेपिटस (crepitus) अनुभव किया जा सकता है। वेदना तभी होती है जब बर्सा शोथ युक्त या सक्रमित हो जाता है।

इन बर्सों को उच्छेदित करना वाछनीय होता है क्योंकि उनमें पुनः अभिघात या पुनरावर्ती शोथ की सभावना रहती है। यदि गभीरस्थ होने के कारण, उदाहरणतः कटिलम्बिनी बर्सा (psosas) में, उच्छेदन कठिन या असभव हो तो बर्सा भित्ति को छेदित करके खुरचना तथा कौटरी (cautery) से दाह

करने से भित्ति में कणाकुर ऊतक (granulation tissue) बनने लगता है।

प्रायः प्रभावित होने वाले वर्सों में से कुछ निम्नलिखित हैं।

अवत्रिकोणिका वर्सा (sub-delloid bursa)—यह असच्छदा तथा स्कंध संधि के सम्पुट के बीच में प्रकट होता है। वर्सा के विवर्धित होने पर अपावर्तन की गति सीमित तथा खरखरी अनुभूति (grating sensation) से युक्त होती है। विकृति का रूप प्रायः रूमेटी (rheumatic) या यक्ष्मज होता है।

कूर्पर वर्सा (olecranon)—इसे 'खनिक' अथवा 'विद्यार्थी' की कोहनी (miner's or student's elbow) का नाम भी दिया जाता है। इस अघरत्वक वर्सा का विवर्धन मेज पर कोहनी टिकाने से पुनः पुनः उस पर दबाव पड़ने के कारण होता है।

आसन वर्सा (ischial bursa)—इस अवस्था को 'जुलाहे का नितम्ब' (weaver's bottom) भी कहते हैं। यह हथकरघा चलाने के समय सतत अग्र-पश्च गति के कारण होने वाले घर्षण के फलस्वरूप उत्पन्न होती है। वर्सा बहुखडक युक्त (multilobulated) होता है तथा महानितम्बिका (gluteus maximus) के नीचे तक विस्तृत रहता है; अतः उसका उच्छेदन कठिन होता है।

शिखरक वर्सा (trochanteric bursae)—ये अनेक होते हैं, किन्तु इनमें महा नितम्बिका तथा बृहत् शिखरक (greater trochanter) के मध्य स्थित वर्सा का विशेष महत्त्व है क्योंकि कभी-कभी इसमें यक्ष्मा सक्रमण हो जाता है। ऊरु के पार्श्व और मध्य में स्थित दीर्घ स्थायी नाडीन्नण (persistent sinus) प्रायः यक्ष्माग्रस्त शिखरक वर्सा के शोथ के कारण होता है। यदि उसके नीचे की अस्ति ग्रस्त नहीं हुई है तो वर्सों का उच्छेदन पर्याप्त होता है।

जानुकापूर्व वर्सा (prepatellar bursae)—इस वर्सा को 'आया की जानु' (housemaid's knee) भी कहते हैं। यह वर्सा जानुका के निम्न भाग तथा जानुका स्नायु (patellar ligament) के ऊर्ध्व भाग पर स्थित होता है। यह उन व्यक्तियों में पाया जाता है जिन्हें विशेष व्यवसाय के कारण अधिकांश समय घुटनों के बल झुकना पड़ता है। फलस्वरूप पुनः पुनः अमिघात के कारण वर्सा का विवर्धन हो जाता है। इस अवस्था की चिकित्सा के लिए व्यवसाय परिवर्तन अथवा वर्सा का उच्छेदन आवश्यक होता है।

कलाकल्पा वर्सा (semimembranosus bursa)—यह उपरिस्थ पिंडिका (grastocnemius) के मध्यवर्ती शिर तथा कलाकल्पा के बीच स्थित होता है तथा प्रायः बच्चों और पहाड़ी कुलियों में पाया जाता है। यह घुटने के पीछे स्थित एक दृढ़, प्रत्यास्थ, अंडाकार सूजन के रूप में प्रकट होता है जो प्रसारण

(extension) के समय तन जाती है तथा आकुचन (flexion) के समय ढीली और छोटी हो जाती है। सूजन में सुस्पष्ट स्पर्शतरंग विद्यमान होती है। इसकी चिकित्सा उच्छेदन द्वारा तथा कभी-कभी चूषण द्वारा भी की जा सकती है।

बनियन (bunion)—प्रथम प्रपदास्थि के शिर पर स्थित यह वाह्यस्थ बर्सा वहिर्नत पदागुष्ठ (hallux valgus) के रोगियों में पाया जाता है। वहिर्नत पदागुष्ठ के लिए शल्यकर्म करते समय इस बर्सा को भी उच्छेदित कर देना चाहिए।

यक्ष्मा

यक्ष्मा अस्थि प्रान्तों के निकट स्थित बर्सा में प्रायः पाया जाता है तथा बहुधा अस्थिरोग भी इसका सहवर्ती होता है। विवर्धित बर्सा में 'खरबूजा बीज पिंड' (melon seed bodies) तथा यक्ष्मी पूय (tuberculous) उपस्थित होती है। विक्षति स्थल पर एक प्ररूपी नाडीव्रण बन जाता है जिसका विरोहण नहीं होता। सर्वाधिक आघटन का स्थान शिखरक बर्सा (trochanteric bursa) है।

चिकित्सा के लिए बर्सा तथा नाडीव्रण का पूर्ण उच्छेदन तथा प्रतियक्ष्मा औपधो का प्रयोग करना होता है।

सिफिलिस

बर्सा का सिफिलिस विरल होता है तथा सर्वाधिक जानुकापूर्वी बर्सा को ग्रस्त करता है। द्वितीयक अवस्था में अनुतीव्र शोथ तथा आरम्भिक तृतीयक अवस्था में गम्मा (gumma) निर्माण पाया जाता है। गम्मा के व्रणीभूत होने पर प्ररूपी पचित्त व्रण (punched out ulcer) शेष रह जाता है जिसमें भीगे चमड़े के समान स्लफ विद्यमान होता है।

चिकित्सा के लिए प्रतिसिफिलिसी साधन प्रयुक्त किए जाते हैं।

नवीन वृद्धियां (new growths)

बर्सा में नवीन वृद्धिया अत्यंत विरल होती हैं। अंत कलावृद्ध (endothelioma) सार्कोमा (sarcoma) तथा फाइब्रोमा (fibroma) के होने का उल्लेख मिलता है।

26

अर्बुद और सिस्ट (Tumours and Cysts)

सी० राघवाचारी

अर्बुद

विषयप्रवेश

अर्बुद (tumour) अथवा निओप्लाज्म (neoplasm)—शरीर के ऊतक की कोशिकाओं के प्रयोजनहीन और अत्यधिक प्रफलन (proliferation) से उत्पन्न हुआ एक पिंड है, और इस प्रकार कोशिकाएँ अपसामान्य हो जाती हैं। कोशिकाओं की यह क्रिया स्वतन्त्र या स्वसंचालित होती है तथा इसका कोई स्वाभाविक अन्त नहीं होता। अर्बुद शरीर में एक परजीवी के समान होता है तथा परपोषी (host) से न केवल पोषण प्राप्त करता है बल्कि उसके लिए हानिकारक तथा बहुधा प्राणघातक सिद्ध होता है।

अर्बुद कितना भी दूर-दूर तक विस्तृत हो जाए, उसका आरम्भ सदा स्थानिक होता है। नवनिर्मित पिंड का सूक्ष्मदर्शी रूप मूल ऊतक के समरूप हो सकता है; अथवा इसके विपरीत जनककोशिकाओं की तुलना में अर्बुद की कोशिकाओं का रूप अविभेदित (undifferentiated) तथा विन्यास भी अप्ररूपी (atypical arrangement) हो सकता है—अविकसन (anaplasia)।

अर्बुद के दो मुख्य भाग होते हैं—अर्बुद कोशिकाएँ तथा आधारी संयोजी ऊतक (supporting connective tissue) जो परपोषी के ऊतक से

वनता और अर्बुद में जाने वाली रक्तवाहिकाओं को धारण करता है। यदि अर्बुद कोशिकाओं की व्युत्पत्ति केवल एक जननस्तर (germinal layer) से हुई हो तो समस्त कोशिकाओं का स्वरूप एकसमान होता है। दो जननस्तरों से व्युत्पन्न (teratoid tumour, टेरेटाभ अर्बुद) तथा तीनो जननस्तरों से व्युत्पन्न (teratoma, टेरेटोमा) अर्बुदों की कोशिकाएँ विविध प्रकार की होती हैं। साधारणतः अर्बुद कोई शरीरक्रियात्मक कार्य सम्पन्न नहीं करते किन्तु कुछ अतन्त्रावी ग्रथियों के अर्बुद इसका अपवाद हैं। उदाहरणतः परावटु, अग्न्याशय तथा अधिवृक्क के ग्रथिअर्बुद हारमोन के अतिन्त्राव द्वारा शरीरक्रिया का व्यतिक्रमण उत्पन्न कर सकते हैं।

हेतुकी—अर्बुद की उत्पत्ति का यथार्थ कारण अज्ञात है। तथापि प्रायोगिक पशुओं में अर्बुदजनों (carcinogens) द्वारा अर्बुद उत्पन्न करने के प्रयत्न सफल हुए हैं, यथा हाइड्रोकार्बन (hydrocarbons)—1, 2, 5, 6 डाई-वैजएन्थ्रासीन तथा 3, 4 वैजपायरीन का स्थानिक अनुप्रयोग; ईस्ट्रोजन (oestrogens)—से मूषको (mice) में स्तन कैंसर की उत्पत्ति; विकिरण से त्वचा कैंसर की उत्पत्ति; कुक्कुट भ्रूण (chick embryo) में राउस सार्कोमा (Rous Sarcoma) उत्पन्न करने वाला निस्पदीय वाइरस।

मानव कैंसर—मनुष्य में कैंसर उत्पत्ति का वास्तविक कारण अभी अज्ञात है। सम्भवतः अतर्जात तथा वहिर्जात घटकों के प्रभाव से कोशिका का चयापचय परिवर्तित हो जाता है।

वहिर्जात घटक विशेषकर कैंसरजनक (carcinogens) होते हैं और व्यवसायिक कैंसरो की उत्पत्ति में विशेष भाग लेते हैं, जैसे—चिमनी झाड़ने-वालो में वृषणकोश का कज्जल कैंसर (soot cancer), पैरेफिन (paraffin) के श्रमिकों में शैल-तैल-कैंसर (shale oil cancer), एनिलीन रजक श्रमिकों (aniline dye workers) में मूत्राशय कैंसर, डाक्टरों तथा रोगियों में विकिरणजन्य कैंसर तथा, रेडियोएक्टिव पदार्थों की खानों के श्रमिकों में फुफ्फुस कैंसर। दूसरा वहिर्जात घटक चिरकारी क्षोभ (chronic irritation) है, जैसे, कपोल कैंसर में तम्बाकू चवाना, कश्मीरियों के कागड़ी-कैंसर में ऊष्मा, फुफ्फुस कैंसर में सिगरेट पीना, तथा ओष्ठ कैंसर में चिल्लम पीना।

अतर्जात घटक प्रायः आयु, लिंग तथा आनुवंशिकता से सम्बन्धित होते हैं। कुछ परिवारों में स्तन-कैंसर तथा वृहद् आँत के अर्बुद, यथा पारिवारिक पोलिपता (familial polyposis), आनुवंशिक रूप से घटित होते हैं। स्तन

तथा पुरस्थ ग्रंथि (prostate gland) के कुछ कैंसरों पर हार्मोनो का भी प्रभाव पड़ता है। इन्हे हार्मोन-निर्भर अर्बुद (hormone dependent tumours) कहते हैं।

सुदम अर्बुद

सुदम अर्बुद प्रायः एकल होते हैं और उनकी वृद्धि मंद गति से होती है। कभी-कभी ये एक से अधिक और बृहद् आकार के भी हो जाते हैं, किन्तु प्राणघातक केवल तभी सिद्ध होते हैं जब वे किसी जैव (vital) अंग पर दबाव डालते हैं, उदाहरणतः मस्तिष्क, मेरुनाल (spinal canal), मध्यस्थानिका (mediastinum) आदि। ये अर्बुद पूर्णतः सम्पुटवद्ध होते हैं तथा समीपवर्ती ऊतको में अन्तःसंचरण अथवा दूरस्थ ऊतकों में विक्षेपण उत्पन्न नहीं करते। इनका सूक्ष्मदर्शी स्वरूप जिस अंग से वे उत्पन्न होते हैं उस ही के ऊतकों के समान होता है तथा कोशिकाएँ सुविभेदित (well differentiated) और वयस्क प्ररूपी (adult type) होती हैं।

अर्बुद का लाक्षणिक रूप एक चिर-स्थित, मंदवर्धी तथा सब ओर मुक्तचल पिंड की भाँति होता है। यह समीपवर्ती ऊतको में अन्तःसंचरित नहीं होता। सन्देह होने पर जीवोत्तिपरीक्षा द्वारा निदान किया जा सकता है।

गभीर तथा आंतरिक अंगों के अर्बुद अंग की प्रसामान्य क्रिया में व्यतिक्रमण द्वारा अपनी उपस्थिति अभिव्यक्त करते हैं, उदाहरणतः वृक्क अर्बुद में रक्तमेह (haematuria) तथा बृहदाँत्र अर्बुद में कोष्ठवद्धता अथवा अतिसार।

निदान के लिए कतिपय विशिष्ट परीक्षणों की सहायता ली जाती है, यथा, बेरियम-आहार-अध्ययन (barium meal study), गोणिकाचित्रण (pyelography), अंत दर्शन (endoscopy) आदि।

सुदम वृद्धियो (benign growths) की चिकित्सा निम्नलिखित परिस्थितियों में की जाती है; यदि विशिष्ट स्थिति के कारण वे कष्टप्रद या घातक हों; यदि उनमें दुर्दम परिवर्तन की आशंका हो; यदि उनके कारण विरूपता हो अथवा कालांतर में ऐसा होने की सम्भावना हो। सुदम अर्बुद की सर्वोपयुक्त चिकित्सा उसका सम्पुटसहित पूर्ण उच्छेदन है। मूत्राशयी अकुरावुद (papilloma) के लिए डायथर्मो विद्युत-दहन (diathermy fulguration) तथा गह्वर रक्तवाहिकावुद (cavernous haemangioma) के लिए विकिरण का प्रयोग भी किया जा सकता है।

मुदम सयोजी ऊतक अवुद

वसावुद (lipoma)—

यह सर्वाधिक पाया जाने वाला मुदम सयोजी-ऊतक-अवुद है। यह वयस्क वसा-कोशिकाओं तथा तनिक पीठिका ऊतक (stromal tissue) द्वारा निर्मित होता है तथा सम्पुट से निकलने वाले तन्तुओं द्वारा अनेक खडको में विभक्त होता है। यदा-कदा इसमें कैल्सीभवन पाया जा सकता है।

अधस्त्वक् वसावुद (subcutaneous lipoma)—वसावुद या लाइपोमा की सर्वघटित स्थिति अधस्त्वक् होती है। वास्तव में यह अधिकतः पाई जाने वाली अधस्त्वक् विकृतियों में से एक है। यह प्रायः स्कंध, नितम्ब तथा ग्रीवा पर होता है। अधस्त्वक् वसावुद एक मृदु, परिगत, सखडक उत्सेध (lobulated swelling) के रूप में होता है जो कभी-कभी वृंतकयुक्त (pedunculated) भी पाया जा सकता है। यह कूटपुटीयुक्त (pseudocystic) प्रतीत होता है और इसमें स्पर्शतरंग (pseudofluctuant) भी प्रतीत हो सकती है, गभीर प्रावरणी (deep fascia) पर पूर्णतया चलायमान होता है। अवुदपिंड अनेक तंतुओं द्वारा त्वचा से आवद्ध होता है अतः इसकी गति करने से त्वचा पर विशिष्ट प्रकार का गर्तन (pitting) प्रकट हो जाता है। इस प्रकार इसे त्वग्बसा पुटी (sebaceous cyst) से विभेदित किया जा सकता है जो त्वचा से केवल एक बिन्दु पर ही सलग्न होता है।

वास्तविक पुटीसम उत्सेध (cystic swelling) से वसावुद (lipoma) का भेद इस प्रकार किया जा सकता है कि अंगुलि के नीचे इसका परिस्पर्शन करने पर उसको अंगुलि से दवाने पर उसका ठोस किनारा अंगुलि के नीचे से फिसलता प्रतीत होगा। वसावुद का मुख्यतया सापेक्ष निदान त्वग्बसा पुटी से करना होता है।

इसकी चिकित्सा अत सम्पुटी अपहरण (intracapsular removal) है। इस विधि में सम्पुट को छेदित करके अवुद को उसमें से निकाल लिया जाता है (spelling out)।

अल्पघटित वसावुद (Uncommon lipomas)—कभी-कभी अध प्रावरणी (subfascial) तथा अन्तःपेशी वसावुद पाए जाते हैं। करोटि पर अवपर्यास्य वसावुद (subperiosteal lipoma) पाया जा सकता है जिसके कारण एक गर्त बन जाता है तथा अस्थिवहिस्तल पर उथला अवनमन (shallow

depression) प्रतीत होता है। सन्धियों में अवश्लेषककला (subsynovial) तथा आँत्र में अधःश्लेष्मिक (submucous) वसावर्बुद भी पाए जाते हैं, अन्तिम दशा के कारण आन्नात्रप्रवेश (intussusception) भी हो सकता है। प्रत्यक्षपयुर्दर्या (retroperitoneal) वसावर्बुद का आकार विशाल और प्रवृत्ति पुनरावर्तनशील होती है, अतः उन्हें प्रायः वसासार्कोमा (liposarcoma) माना जाता है। गभीर वसावर्बुदों में खडकता (lobulation), कूट-स्पर्शतरंग (pseudo-fluctuation) आदि विशिष्ट गुणों का पाया जाना आवश्यक नहीं होता। ग्रीवा में एक विशेष प्रकार का विस्तृत वसासचय पाया जाता है जो सुनिश्चित सम्पुट से रहित होता है। इस अवस्था को विस्तृत वसावर्बुदता (diffuse lipomatosis) कहा जाता है। बहुल तन्त्रिकातनुवर्बुद (multiple neurofibromas) की भाँति बहुल तन्त्रिकावसावर्बुद (multiple neurolipomas) भी पाए जाते हैं। तनुवर्बुदीय तथा बाहिकावर्बुदीय तत्त्वों के सम्मिश्रण द्वारा क्रमशः तनुवसावर्बुद (fibrolipoma) तथा न्यच्छवसावर्बुद (naevolipoma) भी उत्पन्न हो सकते हैं।

तंतुवर्बुद (Fibroma)

तंतुवर्बुद या फाइब्रोमा अविभेदित तनु ऊतक से व्युत्पन्न होने वाला अर्बुद है। जहाँ भी सयोजी ऊतक हो, यह अर्बुद पाया जा सकता है, उदाहरणतः त्वचा, अधःस्त्वक् ऊतक, तथा कतिपय ग्रन्थियाँ और अंग जिनमें प्रावरणी एवं पेशी ऊतक हो (स्तन, अडाशय, पुरस्थ ग्रन्थि, वृक्क, आँत्र आदि)। आँत्र में तनुवर्बुद एक—अधःश्लेष्मा वृत्तकयुक्त पोलिप (submucous pedunculated polyp) के रूप में होता है। शरीर में सयोजी ऊतक की व्यापकता देखते हुए तनुवर्बुद का आघटन अपेक्षाकृत कम ही है।

अर्बुद में कोशिका अश तथा सघन तनुकृत पीठिका (fibrous stroma) अश के अनुपात के अनुसार तनुवर्बुद कठोर तथा मृदु दो प्रकार के हो सकते हैं।

कठोर तनुवर्बुद परिगत, खडिकायुक्त तथा समीपवर्ती ऊतकों से सहज ही पृथक्कृत होते हैं, किन्तु उद्भव के अंग से सलग्न होते हैं। यद्यपि ये सम्पुट-युक्त प्रतीत होते हैं, सम्पुट को अर्बुद पिंड से विलग करना सम्भव नहीं होता। अर्बुद का कटा स्तल चपटा होता है तथा उस पर चमकदार श्वेत तनु पूलिकाएँ दृष्टिगोचर होती हैं जो एक-दूसरे पर से निकलती हुई

(intersecting) कुलडाकार विन्यस्त होती है।

सूक्ष्मदर्शी स्वरूप में श्वेत तंतु पूलिकाओं की प्रधानता पाई जाती है। उनके मध्य कुछ सयोजी-ऊतक कोशिकाएँ होती हैं जिनका केन्द्रक दीर्घाकृत (elongated) होता है। रक्त वाहिकाएँ लघु तथा अल्पसंख्या में होती हैं।

मृदु तंतुअर्बुद के कटे पृष्ठ पर, कठोर प्ररूप की तुलना में, तंतु पूलिकाओं का खुला हुआ जाल फैला दीखता है जिसके कोष्ठों में सीरमी तरल भरा होता है। यत्र-तत्र तंतु रूपी (spindle shaped) कोशिकाओं के क्षेत्र भी दृष्टिगोचर होते हैं। तंतुअर्बुद में श्लेपाभ व्यपजनन (mucoid degeneration), कैल्सियममय व्यपजनन (calcareous degeneration) अथवा दुर्दम परिवर्तन उत्पन्न हो सकता है।

लाक्षणिक रूप—तंतुअर्बुद एक दृढ़, पूर्णतया चलायमान तथा परिगत उत्सेध के रूप में प्रकट होता है। उसकी प्रगाढता (consistency) विभिन्न होती है तथा वह वृत्तयुक्त हो सकता है।

निदान—तंतु अर्बुद को शोथजन्य अतिविकसन (inflammatory hyperplasia) तथा सार्कोमा आदि दुर्दम अवस्थाओं से विभेदित करने में कठिनाई हो सकती है।

चिकित्सा—चिकित्सा का सर्वोत्तम साधन उच्छेदन है। तंतुअर्बुद का वसावर्बुद की भाँति समूल निष्कासन (enucleation) सम्भव नहीं होता।

विशेष प्रकार के तंतुअर्बुद

तंत्रिकातंतु अर्बुद (Neurofibroma)—यह तंतुअर्बुद तंत्रिकाओं के 'श्वान' पिधान (Schwann's sheath) से व्युत्पन्न होता है। यह त्वचा-तंत्रिकाओं, गभीर तंत्रिकाओं तथा करोटि गुहिका और मेरुनाल की तंत्रिकाओं में पाया जाता है। त्वचा का तंत्रिकातंतुअर्बुद त्वचा पर एक मृदु उत्सेध के रूप में होता है जो उपचर्म (epidermis) के उपरिस्थ स्तरों से आच्छादित होता है। इसे मोलस्कम फाइब्रोसम (molluscum fibrosum) भी कहते हैं। यह एकल उत्सेध के रूप में ही हो सकता है अथवा बहुल तंत्रिकातंतु-अर्बुदता (multiple neurofibromatosis) की अवस्था पाई जा सकती है जिसमें अधस्त्वक् स्तर पर अनेक दृढ़ सूजने या उत्सेध उपस्थित होते हैं। वॉन रेक्लिंघाउस के रोग (Von Recklinghausen's disease) में यह

अवस्था वर्णकयुक्त (pigmented) होती है।

तन्निका प्रकांड मे उत्पन्न तन्निकावर्बुद के कारण दवाव-लक्षण (pressure symptoms) प्रकट हो सकते हैं। यह अर्बुद तन्निकापथ मे एक दृढ पिंड के रूप मे पाया जाता है जो दोनों पार्श्व ओर चलायमान किन्तु दीर्घ अक्ष मे स्थिर होता है। यदि प्रभावित तन्निका सवेदी हो तो फलस्वरूप झनझनाहट (tingling), सुन्नता (numbness) आदि अपसवेदना (paraesthesia) तथा तन्निकार्ति वेदना (neuralgic pain) या सज्ञाहीनता की अनुभूति हो सकती है। प्रेरक तन्निका के ग्रस्त होने पर पेशीस्फुरण (muscular twitching) तथा कालांतर मे घात (paralysis) या आंशिकघात (paresis) उत्पन्न हो जाता है। यदि तन्निका को तनुवर्बुद से पृथक् किया जा सके तो ये लक्षण लुप्त हो सकते हैं। ऐसा सम्भव न हो तो तन्निकावर्बुद (neuroma) को उच्छेदित करके तन्निका के प्रान्तों का सम्मिलन (anastomosis) अथवा उनके मध्य स्थित अंतराल को पूर्ण करने के लिए तन्निका रोपण (nerve grafting) करना होता है।

तन्निकातंतु अर्बुद श्रवण तन्निका (acoustic nerve) मे भी उत्पन्न हो सकता है। यह तन्निका के दवाव-लक्षणो के अतिरिक्त अनुमस्तिष्कपोन्स कोण (cerebello-pontine angle) मे स्थित अदकाश-पूरक विक्षति (space occupying lesion) के अभिलक्षण भी उत्पन्न करता है।

तन्निकातनुवर्बुद मेरु तन्निकाओ के मूलों मे भी उत्पन्न हो सकता है। इसका स्वरूप एक डम्बलरूपी (dumb bell shaped) उत्सेध के समान होता है जो अशतः मेरु नाल के भीतर तथा अशतः उसके बाहर होता है। इसके अभिलक्षण एक दृढतानिकावाह्य मेरु अर्बुद (extradural spinal tumour) के समान होते हैं, अतः तन्निकामूल पीडा (root pain) तथा ब्राउन-सेक्वार्ड संलक्षण (Brown-Sequard syndrome) होते हैं। यह अर्बुद उच्छेदनीय होता है।

‘जालकरूपी तन्निकावर्बुद’ (plexiform neuroma) नामक अवस्था मे किसी तन्निका, उदाहरणतः आनन तन्निका, की शाखा-प्रशाखाओ के तन्निका-आच्छद (nerve sheath) मे अनेक तन्निकातनुवर्बुद (neurofibroma) उत्पन्न हो जाते हैं जो सावूदाने के समान दिखाई पडते हैं। उनकी उपरिस्थ त्वचा फालतू (redundant), स्थूल तथा वर्णकयुक्त होती है। इस लटकती त्वचा को पेकीडर्मेटोसील (pachydermatocoele) कहते हैं। यह विक्षति अधिकतः शिरोवल्क तथा आनन पर पाई जाती है।

जालकरूपी तन्त्रिकार्बुद जिह्वा में भी उत्पन्न हो सकता है तथा बृहत्-जिह्वा (macroglossia) के रूप में प्रकट होता है। इसकी चिकित्सा उच्छेदन, तथा आवश्यकतानुसार, त्वचा-रोपण द्वारा की जा सकती है।

कीलॉइड (Keloid)—कीलॉइड एक मृदु कोशिकीय तनुअर्बुद होता है जो दाह, आपरेशन अथवा सक्रमित क्षतों के स्थल पर उत्पन्न होता है। स्कार में समीपवर्ती त्वचा में तनिक हलके रंग की एक सूजन प्रकट हो जाती है जो न्यूनाधिक आकार तक वर्धित होती है। कीलॉइड यदमा के रोगियों तथा कतिपय जातियों में अधिक पाया जाता है। इसकी एक सामान्य स्थिति कर्णपालि (ear lobe) है जहाँ आभूषणों के लिए कर्णच्छेदन के फलस्वरूप यह विकृति प्रकट हो जाती है।

उच्छेदन के पश्चात् पुनरावृत्ति को रोकने के लिए रेडियम अथवा गभीर एक्सकिरणों द्वारा विकिरण भी करना चाहिए।

डेस्माइड अर्बुद (Desmoid tumour)—यह समोदरिका के पिधान (sheath of rectus abdominis) में उत्पन्न होने वाला एक नम्प्टरहित तनुअर्बुद है तथा एक विसरित सूजन (diffuse swelling) के रूप में प्रकट होता है। इसकी प्रवृत्ति पुनरावृत्ती होती है अतः इसे एक तनुसार्कोमा (fibrosarcoma) समझा जाता है।

तनु पुष्पुट (Fibrous epulis)—फाइब्रस एप्युलिस या तनु पुष्पुट का एक प्रायः पाया जाने वाला उदाहरण मसूढ़े का एप्युलिस है जो एक दृढ, श्वेत, वृत्तयुक्त उत्सेध के रूप में प्रकट होता है। ऊतकीय दृष्टि से यह एक मृदु तनुअर्बुद (soft fibroma) है। अपहरण के पश्चात् इस अर्बुद की प्रवृत्ति पुनरावृत्ति की ओर होती है, अतः कुछ व्यक्ति इसे तनुसार्कोमा का ही एक मंद प्रकार मानते हैं।

तंतुग्रंथिअर्बुद (Fibroadenoma)—इस अर्बुद में सयोजी ऊतक तत्त्व के अतिरिक्त उपकला तत्त्व (epithelial elements) भी रहते हैं। यह स्तन में पाया जाता है जहाँ शुद्ध तंतुअर्बुद अथवा शुद्ध ग्रंथिअर्बुद (adenoma) की घटना अपेक्षाकृत विरल होती है।

गर्भाशय का तंतुपेशीअर्बुद (fibromyoma)—इस अर्बुद में अन्य नवविकसनीय तत्त्वों (neoplastic elements) के साथ तनुअर्बुदी तत्त्व भी पाया जाता है।

मिक्सोमा (Myxoma)

यह अत्यन्त विरल अर्बुद नाभिरज्जु में पाए जाने वाला समान भ्रौण (embryonal) मयोजी ऊतक के अध्ययन पर इसमें दीर्घ अरीय प्रवर्धों से युक्त जाती है तथा इन कोशिकाओं के मध्य में स्थित होती है। कुछ व्यक्तियों की मान्द्रता पाई जाने वाली 'गैंग्लियन' (ganglion) का स्वतः अस्तित्व विरल होता है किन्तु इसका रूप में यह पाया जा सकता है, उदाहरण के लिये चण्डिका (chondroma)। स्मरणीय है कि उपरिवाहित चण्डिका के विकृत दशा से कोई सम्बन्ध नहीं होता है (myxomatous degeneration) की संज्ञा दी जाती है।

न्त
यां
ीर
)।
क
ती
।)
की
ण
ल
न

उपास्थिअर्बुद (Chondroma)

उपास्थिअर्बुद काचाभ उपास्थि (hyaline cartilage) अर्बुद है जो उपास्थि से युक्त स्थानों पर पाया जाता है। काचाभ उपास्थि के समान ही होता है। उपास्थि अर्बुद चिरकारी सधिग्रोथजन्य सधि उपास्थि विकृतियों में से एक है। उपास्थिअर्बुद से भिन्न होती है।

के
cap

प्त है।
(rafting)
का प्रयोग

उपास्थिअर्बुद की स्थिति अस्थि के केंद्रीय भाग (enchondroma) अथवा वहिस्तल पर (parenchondroma) हो सकती है। वे एकल अथवा बहुकेंद्रीय उपास्थि निर्मित या उपास्थि एवं अस्थि (osteochondroma) होते हैं। डायफ्रान्जियल (diaphyseal) अस्थि (osteoclasia) में अस्थि एवं उपास्थि निर्माण के स्वरूप में परिवर्तन हाथ की करभास्थियां (carpal bones) अर्बुद बन जाते हैं। इनका रूप उपास्थि अर्बुद के समान होता है तथा अस्थि के केंद्रीय भाग में होने के फलस्वरूप ये अस्थि के केंद्रीय भाग में अर्बुद शोषण, सूक्ष्म, पशु, किन्तु ऐसा अधिक नहीं होते हैं। दीर्घ अस्थि

है।
र्बुद घासनली,
द्वि के रूप में
(susception)
) अथवा तनु-
ता वहाँ इसकी
) या अधः-

रल

अर्बुदीय उद्बृद्धियों (chondramatous outgrowths) के रूप में आरभ होती है तथा अततः अस्थिउपास्थिअर्बुद (osteochondroma) का रूप धारण कर लेती है। इनका वर्गीकरण अस्थिअर्बुदों (osteomas) के अन्तर्गत किया जाता है। दीर्घ अस्थियों के प्रान्तों पर बहिःउपास्थिअर्बुद (ecchondroma) भी उत्पन्न हो सकते हैं, किंतु इन अस्थियों में अतःउपास्थिअर्बुद विरल होते हैं तथा उनका निदान भी कठिन होता है।

बहिःउपास्थिअर्बुद (ecchondroma) में खडक होते हैं तथा उनका बहिःपृष्ठ एकसम होता है। कभी-कभी ये विशाल आकार ग्रहण कर लेते हैं। प्रायः ये व्यपजनित हो जाते हैं तथा इनमें पुटी (cyst) बन जाती है; कैंल्सी-भवन तथा कभी-कभी अस्थिभवन हो जाता है। जब इन अर्बुदों का विकास थ्रोणि अस्थि (pelvic bone) या पशुकाओं के आन्धन्तर पृष्ठ से होता है तो दबाव के कारण गम्भीर प्रभाव उत्पन्न हो सकते हैं। कुछ परिस्थितियों में उपास्थिअर्बुद दुर्दम रूप भी धारण कर सकते हैं—उपास्थिसार्कोमा (chondrosarcoma)।

अस्थिअर्बुद (Osteoma)

यह अस्थि से व्युत्पन्न होने वाला एक सरल अर्बुद है जो दो प्रकार का होता है—सुपिर (cancellous) और सहत (compact)।

सुपिर अस्थिअर्बुद अस्थि के प्रान्त पर एक उद्बृद्धि के रूप में उत्पन्न होता है। इसे अस्थिउपास्थि अर्बुद (osteochondroma) भी कहते हैं। यह अर्बुद एपिफिसिस की उपास्थि (epiphyseal cartilage) के एक विविक्त (sequestered) अण से परिवर्धित होता है। यह वृत्तकयुक्त होता है तथा इसकी वृद्धि अस्थि-प्रान्त से दूर दिशा में होती है। इसके आकार की वृद्धि का अतः अस्थि के विकास काल की समाप्ति होने पर ही होता है। अर्बुद पिंड दबावलक्षण भी उत्पन्न कर सकता है। डायफाइसियल एक्लेसिस (diaphyseal aclasis) नामक अवस्था में ककाल के अन्य परिवर्तनों के अतिरिक्त अनेक अध्यस्थिया (exostosis) भी पाई जाती है जिनका रूप एव सरचना समरूपी होती है।

सहत अस्थिअर्बुद (compact osteoma) अथवा गजदत अध्यस्थि (ivory exostosis) अस्थि के बहिःपृष्ठ पर सहत अस्थि के उत्सेध के रूप में प्रकट होता है। इसकी सामान्य स्थितिया निम्नलिखित हैं—करोटि अस्थिया, श्रवण कुहर (acoustic meatus) तथा नेत्रकोटर।

आस्टियोक्लास्टोमा (Osteoclastoma)

अस्थि के इस सुदम अवुंद का सर्वाधिक आघटन अन्तर्जघिका के ऊर्ध्व प्रान्त तथा ऊर्विका (फीमर) के निम्न प्रान्त पर होता है। अन्य सामान्य स्थितियां निम्नलिखित हैं—प्रगडिका (humerus) का ऊर्ध्व प्रान्त, अन्तर्जघिका और वहि प्रकोष्ठिका (रेडियस) के निम्न प्रान्त, हनु और जलुक (clavicle)। यह अवुंद अस्थि के एपिफिसेस में प्रकट होता है तथा स्थानीय नाशक (locally destructive) होता है। रोगी की आयु प्रायः 30-40 वर्ष होती है। सूक्ष्मदर्शी रूप में पीठिका (stroma) तथा तर्कुरूपी (spindle shaped) कोशिकाओं के अतिरिक्त महा कोशिकाएँ (giant cells) अथवा बहुकेन्द्रकी अस्थिभजक (osteoclasts) कोशिकायें भी देखी जाती हैं। अवुंद के कारण अस्थि विस्फारित हो जाती है तथा परिस्पर्शन में दवाने पर 'अंडे का खोल चटकने' (egg-shell crackling) की सी अनुभूति होती है। यह इस रोग का एक विशिष्ट भौतिक चिह्न है।

विस्फारित अस्थि में के अस्थि-ट्रेविकुलो (bony trabeculae) के कारण एक्सरेचित्र में अवुंद का स्वरूप सावुन के बुलबुलो के समान (soap bubble appearance) दिखाई होता है।

छोटे अवुंद की चिकित्सा के लिए आखुरण द्वारा उसका हरण पर्याप्त है। अवुंद के विशालाकार होने पर उच्छेद तथा अस्थिनिरूपण (bone grafting) आवश्यक होता है। शल्य-विधि के स्थान पर गभीर एक्सरे विकिरण का प्रयोग भी किया जा सकता है।

पेशियो के अवुंद

पेशीअवुंद (Myoma) निम्नलिखित दो प्रकार के होते हैं।

लीयोमायोमा (Leiomyoma)—यह अरेखपेशी अवुंद ग्रासनली, आमाशय तथा आंत्र में एक लघु, अघ श्लेष्मिक वृत्तकयुक्त वृद्धि के रूप में प्रकट होता है। इसके कारण चिरकारी आन्तर्प्रवेश (intussusception) उत्पन्न हो सकता है। गर्भाशय में यह फाइब्रॉइड (fibroid) अथवा तनु-पेशीअवुंद (fibromyoma) के रूप में बहुधा पाया जाता है तथा वहाँ इसकी स्थिति अघ.सीरमी (subserous), अतराली (interstitial) या अघ-श्लेष्मिक (submucous) हो सकती है। बहुत बड़े आकार के अवुंद प्रसव में बाधक हो सकते हैं।

रहेन्डोमायोमा (Rhabdomyoma)—यह रेखित पेशी-अवुंद विरल

होता है। अन्य अवुं दीय तत्त्वों के साथ यह वृक्क के भ्रूणावुं दों (embryomas) तथा मिश्र अवुं दो (mixed tumours) में भी पाया जाता है।

रक्तवाहिकावुं द (Haemangioma)

रक्तवाहिकाओं के अवुं द निम्न प्रकार के होते हैं।

केशिका रक्तवाहिकावुं द (Capillary haemangioma)—इसके अनेक प्ररूप होते हैं। (अ) पोर्टवाइन घब्बा (Portwine stain), जन्मचिह्न (birth mark) या मातृचिह्न (mother's mark)—इस रूप में केवल त्वचा की लाल अपवर्णता पाई जाती है जो दवाने पर फीकी पड़ जाती है। यह विक्षति स्फीतिरहित होती है तथा बहुधा आनन पर पाई जाती है, (आ) लूत न्यच्छ (spider naevus)—चेहरे तथा हाथों पर पाया जाने वाला यह अवुं द विस्फारित कुटिल केशिकाओं का बना होता है; (इ) स्ट्राबेरी (strawberry) या रास्पबेरी (raspberry) अवुं द—इस दशा में उत्सेध पर की त्वचा मखमल के समान मोटी और अपवर्ण होती है तथा दवाने पर फीकी पड़ जाती है।

ऊतकीय दृष्टि से केशिका रक्तवाहिकावुं द अंतःकला (endothelium) द्वारा आस्तरित अवकाशों का बना होता है जिनमें लोहित कोशिकाएं भरी होती हैं तथा कुछ पीठिका ऊतक (stromal tissue) भी होता है। यह अवस्था प्रायः जन्म से ही होती है।

चिकित्सा के लिए कार्बन-डाइ-आक्साइड हिम (carbon-di-oxide snow) वैद्युत अपघटन (electrolysis) अथवा विकिरण का प्रयोग किया जा सकता है। सीमित विक्षतियों का उच्छेदन भी सम्भव होता है। विस्तृत जन्मचिह्नों पर गुदाई (tattooing) भी की गई है।

गह्वर रक्तवाहिकावुं द (Cavernous haemangioma)—यह अवुं द अनेक शिरा-अवकाशों (venous spaces) द्वारा निर्मित होता है जिनका परस्पर तथा परिसंचरण से सम्बन्ध होता है। अवुं द जन्म से ही विद्यमान होता है और एक नीलाभ अपवर्ण अधस्त्वक् सूजन के रूप में प्रकट होता है जिसकी प्रगाढता (consistency) गह्वर ऊतक (cavernous tissue) के समान होती है। सम्पीडन द्वारा इस उत्सेध को रिक्त किया जा सकता है (रिक्त चिह्न, emptying sign)। गह्वर रक्तवाहिकावुं द निम्न स्थानों पर पाया जाता है—अधस्त्वक् ऊतक, ओष्ठ, जिह्वा, पेशी, अस्थि तथा कतिपय आभ्यंतररोग, उदाहरणतः, फुफ्फुस, यकृत, वृक्क आदि।

इस अवस्था की चिकित्सा शल्य साधनों अथवा विकिरण द्वारा की जाती है। उपयुक्त साधन का निर्णय विकृति के स्थल, विस्तार, रक्तसंचार तथा महत्त्वपूर्ण अंगों के समीप्य को दृष्टिगत रखते हुए किया जाता है।

द्राक्षगुच्छाभ या धमनीय रक्तवाहिकाबुंद (Racemose or arterial haemangioma)

इसे कुटिल या सिसाईड एन्यूरिज्म (cirroid aneurysm) भी कहते हैं। यह विस्फारित, कुटिल धमनियों का एक समूह होता है जिसमें बड़ी वाहिकाओं द्वारा रक्त आता है। इसकी उपमा केचुओं से भरे एक स्पदनशील थैले से की गई है। उत्सेध मे ब्रुई (bruit) सुनाई पड़ती है। यह अर्बुद शिरोवल्क तथा आनन पर अत्यधिक पाया जाता है। चिकित्सा के लिए विकृति की ओर अभिसारित होने वाली बड़ी वाहिकाओं का वधन करके वाहिकापिंड को उच्छेदित कर दिया जाता है।

ग्लोमस अर्बुद (Glomus tumour)

त्वचा के ग्लोमस (glomus) नामक अवयव में केशिकाओं की मध्यस्थता के त्रिना धमनिकाओं (arterioles) से सीधा शिरिकाओं (venules) में रक्तसंचरण होता है। यह ताप को नियंत्रित करता है। इससे उत्पन्न होने वाला ग्लोमस अर्बुद अगुलियों की नख-शैथ्या (nail bed) में एक लघु, सम्पीड्य (compressible) उत्सेध के रूप में प्रकट होता है। इसके कारण इसके लघु आकार की अपेक्षा कहीं अधिक दारुण वेदना होती है। वैकृत दृष्टि से यह अर्बुद एक वाहिकातंत्रिकाबुंद (angioneuroma) है।

चिकित्सा के लिए सर्जरी अथवा इलेक्ट्रोकाटरी (electro-cautery) का प्रयोग किया जा सकता है।

लसीकावाहिनी अर्बुद (lymphangioma)

यह लसीकातंत्र में रक्तवाहिकाबुंद का प्रतिनिधित्व करता है तथा इसके अवकाशों में रक्त के स्थान पर लसीका भरा होता है। इसके निम्नलिखित तीन रूप होते हैं।

केशिका-लसीकावाहिनीअर्बुद (Capillary lymphangioma)—अल्प-घटित अर्बुद त्वचा तथा श्लेष्मिककला में पाया जाता है। यह अनेक जल-स्फोटों (vesicles) द्वारा निर्मित होता है जो लसीका द्रव से भरे होते हैं।

गह्वर लसीकावाहिनीअर्बुद (cavernous haemangioma)—यह प्रायः पुटीमय लसीकावाहिनीअर्बुद होता है। जो पुटीमय हाइग्रोमा (cystic hygroma) कहा जाता है। यह अर्बुद प्रायः ग्रीवा तथा कक्ष (axilla) में और कभी-कभी त्रिक प्रदेश (sacral region) और वक्षण (groin) में विद्यमान होता है। यह जन्म के समय ही अथवा आरम्भिक शैशवकाल में प्रकट हो जाता है। पुटी की भित्ति पतली होती है तथा गुहिका बहुकोष्ठायुक्त होती है। कभी-कभी इसका आकार बहुत बड़ जाता है। लाक्षणिक रूप में इस पुटीमय उत्सेध का परिस्पर्शन करने पर भीगे स्पज के समान एक विशेष प्रकार की अनुभूति होती है। यह अत्यन्त पारभासी (translucent) होता है।

चिकित्सा की आदर्श विधि अर्बुद का उच्छेद है, किन्तु ऐसा करना कठिन होता है क्योंकि समीपवर्ती ऊतकों में गभीरतः इसकी शाखायें फैली होती हैं।

ब्राक्षगुच्छाम लसीकावाहिनीअर्बुद (Racemose lymphangioma)—यह जिह्वा तथा ओष्ठों में उत्पन्न होता है तथा बृहत् जिह्वा (macroglossia) और बृहत् ओष्ठ (macrocheilia) नामक अवस्थाओं को जन्म देता है।

अंतःकलाबुद (Endothelioma)

अंतःकलाबुद प्लूरा, पर्युदर्या, दृढ़ तानिका (duramater), सीरमी कलाये तथा रक्तवाहिकाओं या लसीका वाहिकाओं के अंतःस्तर से उत्पन्न होता है। रक्तवाहिकाबुद तथा लसीकावाहिकाबुद का वर्णन पहले ही किया जा चुका है। प्लूरा और पर्युदर्या के अर्बुद द्वितीयक तथा अत्यन्त विरल होते हैं। जिसको दृढ़तानिका जन्म अन्तःकलाबुद कहा जाता है वह वास्तव में जलतानिका (arachnoid water) की तानिका कोशिकाओं (meningocytes) से उत्पन्न होता है।

सुदम उपकला अर्बुद (Benign epithelial tumours)

अंकुरकाबुद और पेपिलोमा (Papilloma)

अंकुरकाबुद या पेपिलोमा की उत्पत्ति उपकला आदि आच्छादक ऊतकों से होती है, जैसे मुख, स्वरयंत्र और आँतों की श्लेष्मिक कला, त्वचा, तथा कतिपय नलिकाओं और गुहिकाओं की आस्तर कला (lining membrane)। इन अर्बुदों का मुख्य तत्त्व उपकला है जो सयोजी ऊतक के ढाँचे पर आधारित होता है। वच्चों में त्वचा अथवा उपचर्म के अंकुरकाबुद हाथों तथा अंगुलियों

पर चर्मकीलो (warts) के रूप में पाए जाते हैं। ये बहुसंख्यक होते हैं तथा वाइरस संक्रमण के कारण उत्पन्न होते हैं। जननेन्द्रियों पर होने वाले रतिज चर्मकील भी सम्भवतः वाइरसजन्य होते हैं।

त्वचा में एकल अकुराबुद के रूप में भी एक वस्तुतः अर्बुदीय अवस्था पाई जाती है। यह एक केरेटिनभूत (keratinized), चर्मकील-सम प्रवर्ध के रूप में प्रकट होती है। सूक्ष्मदर्शी रूपानुसार यह अकुराबुद रक्तवाहिकाओं तथा तन्त्रिकाओं से युक्त संयोजी ऊतक के एक क्रोड (core) का बना होता है जो शल्की उपकला द्वारा आस्तरित होता है। ऐसा ही स्वरूप उन अकुराबुदों का होता है जो मुख, जिह्वा, ग्रासनली, स्वरयंत्र तथा योनि में पाए जाते हैं।

आमाशय, आँत्र, वृहद् आंत्र, मलाशय तथा पित्ताशय के अकुराबुद स्तम्भाकार उपकला (columnar epithelium) से युक्त होते हैं। वृहदांत्र के अकुराबुद दुर्दम रूप ग्रहण कर सकते हैं।

वृक्क-गोणिका तथा मूत्राशय में पाए जाने वाले अकुराबुद अकुरी (villous) होते हैं। ये परिवर्तनी उपकला (transitional epithelium) द्वारा आस्तरित होते हैं। इनके कारण प्रचुर रक्तस्राव तथा रक्तमेह (haematuria) हो सकता है। इन अकुराबुदों के कुछ विशिष्ट अभिलक्षण होते हैं, यथा—उच्छेदन के पश्चात् पुनरावृत्ति, दुर्दम परिवर्तन की सम्भावना; जहाँ भी अर्बुद का विलग अंश आरोपित हो जाता है वहाँ उनकी वृद्धि हो सकती है (seedling metastasis)। इस अन्तिम गुण के कारण मूत्र क्षेत्र में इस अर्बुद का ऊपर से नीचे की ओर बीजारोपण होता रहता है। स्तन का वाहिनी पेपिलोमा (duct papilloma), वाहिनियों से उत्पन्न होता है तथा चूचुक से रक्तस्राव के रूप में लक्षित होता है। इस अवस्था को सभाव्य दुर्दम (potentially malignant) समझा जाता है। चिरकारी स्तनशोथ (chronic mastitis) की पुटियों में अन्तःपुटीय अकुराबुदीय वृद्धियाँ (intracystic papillomatous growths) पाई जाती हैं। डिम्बग्रन्थि का अंतःसिस्टी पेपिलारबुद भी सभाव्य दुर्दम होता है।

ग्रंथिअर्बुद (adenoma)

ग्रंथिअर्बुद स्रावग्रंथियों में उत्पन्न होने वाला एक सरल अर्बुद है। इसकी संरचना जनक ग्रंथि के समरूप होती है तथा अर्बुद कोशिकाएँ कार्यशील हो सकती हैं। साधारणतः अर्बुद में उपकला तत्त्व की प्रधानता होती है, किन्तु

स्तन मे बहुधा आधारी सयोजी ऊतक की मात्रा अधिक होनी है (तनुग्रथि अर्बुद, (fibroadenoma) ।

त्वचा मे ग्रथिअर्बुद त्वग्मूत्रा ग्रथिअर्बुद (sebaceous adenoma) के रूप मे प्रकट होता है। आत्र मे यह श्लेष्मिक कला की स्तम्भाकार कोशिकाओं द्वारा आस्तरित ग्रथियों से उत्पन्न होता है तथा पॉलिपाम (polypoid) होता है। बृहदांत्र मे ऐसे अनेक अर्बुद हो सकते ह जिनमे मे एक मे दुर्दम परिवर्तन हो सकता है। मलाशय पॉलिप (rectal polyp) मलाशय का ग्रथिअर्बुद होता है। यह बच्चों मे गुदा उपांत पर एक कटप्रद बहि सरण (protrusion) उत्पन्न करता है जिसके कारण तनिक रक्तचाव तथा स्थानीय क्षोभण भी होता है। बृहदांत्र की बहुपॉलिपता (multiple polyposis) नामक वजानुगत रोग अन्तत कार्सिनोमा मे परिवर्तित हो जाता है। धुद्र आत्र का ग्रथिअर्बुदीय पॉलिप आन्त्रात्र प्रवेग (intussusception) उत्पन्न कर सकता है।

ग्रथिअर्बुद की घटना अवटु ग्रथि, स्तन, वृक्क, वृषण तथा पुरस्थ (prostate) मे भी हो सकती है। अवटु या थाइरायड का ग्रन्थिअर्बुद थायरॉक्सिन उत्पादक तथा कोलाइडयुक्त हो सकता है। अवटु तथा डिम्बग्रन्थि के ग्रथिअर्बुद पुटीयुक्त हो सकते हैं तथा उस अवस्था मे पुटीग्रथिअर्बुद (cystadenoma) कहलाते हैं। अवटु के एकल पर्वकयुक्त ग्रथिअर्बुद मे दुर्दमता उत्पन्न होने की संभावना रहती है। अतःचावी ग्रथियों के अर्बुद कार्यशील हो सकते हैं तथा अतिचावी के कारण गम्भीर विक्षोभ उत्पन्न कर सकते ह, उदाहरणतः परावटु अर्बुद के कारण अतिपरावटुता (hyperparathyroidism) तथा अग्न्याशय अर्बुद के कारण अल्पशर्करारक्तता (hypoglycaemia) ।

दुर्दम अर्बुद

दुर्दम अर्बुद जहा भी हो, घातक होते हैं। उनका इतिहास अल्प होता है, अर्थात् वे द्रुत गति से सतत वृद्धि करते हैं। दुर्दम वृद्धियां अन्त सचरण करती है और सम्पुटरहित होती है। न्यूनाधिक काल में वे रक्तप्रवाह या लसीका मार्ग द्वारा शरीर के दूरस्थ भागों मे विक्षेपित हो जाती हैं। कालांतर मे बहुतां से व्रणोत्पत्ति हो जाती है। बहुधा विस्तृत तथा स्पष्टतः पूर्ण उच्छेदन के उपरांत भी उनकी पुनरावृत्ति हो जाती है। दुर्दम वृद्धि की सरचना अधिकतर जनक-ऊतक अथवा अग से भिन्न होती है। अधिकांश अर्बुदों की कोशिकाओं का रूप भ्रूण कोशिकाओं जैसा होता है (अपविकसन anaplasia) ।

प्रसार की विधियाँ—दुर्दमता का प्रसार निम्न प्रकार हो सकता है ।

(1) स्थानीय अन्त संचरण (local in filtration) द्वारा—लाक्षणिक रूप में अर्बुद पिंड के समीपवर्ती ऊतकों की अतिग्रस्तता, दृढ़ीभवन और स्थिरता (fixity) के अतिरिक्त सूक्ष्मदर्शी अध्ययन द्वारा एक अन्तःसंचरण का क्षेत्र भी दृष्टिगोचर होता ।

(2) लसीका वाहिकीय मार्ग द्वारा—यह कार्सिनोमा के प्रसार की प्रमुख विधि है ।

(अ) लसीका-अंतःश्लयता (lymphatic embolism) कार्सिनोमा के प्रसार की सर्वाधिक विधि है । दुर्दम कोशिकाओं के पुंज अर्बुद से विलग होकर जब अगले पर्वों तक पहुँचते हैं तो वहाँ लगभग प्राथमिक वृद्धि के ही समरूपी द्वितीयक वृद्धि प्रस्थापित हो जाती है । कभी-कभी लसीकाप्रवाह द्वारा अत्यंत दूर के पर्वों में भी विक्षेपण हो जाता है, उदाहरणतः विर्शो (Virchow) द्वारा वर्णित आमाशय कैंसर में अधिजलुक (supraclavicular) पर्वों का विवर्धन ।

(आ) पारगमन (permeation) द्वारा—इस विरल विधि में अर्बुद कोशिकाएँ लसीका-वाहिकाओं के साथ-साथ ही फैलती हैं जिससे वाहिकायें रज्जुओं के समान प्रतीत होती हैं ।

(3) रक्त प्रवाह द्वारा—यह सार्कोमा के प्रसार की सामान्य विधि है । कुछ स्थानों के कार्सिनोमाओं का प्रसार भी रक्त द्वारा होता है । दुर्दम कोशिकाओं के अंतःश्लय (emboli) परिसंचरण द्वारा फुफ्फुस, अस्थियो आदि तक पहुँच जाते हैं । पोषण नाल तथा अग्न्याशय के कैंसर प्रतिहारिणी शिरा (portal vein) द्वारा यकृत में पहुँचकर द्वितीयको को स्थापित करते हैं । दुर्दम मेलानोमा (malignant melanoma) में लसीका तथा रक्त द्वारा, दोनों प्रकार का अर्बुद का प्रसार होता है, यकृत के द्वितीयक (secondaries) दैहिक रक्तप्रवाह (systemic bloodstream) द्वारा प्रसारित होते हैं ।

प्रसार की अपेक्षाकृत विरल विधियाँ

ये कुछ विशिष्ट अवस्थाओं में ही पाई जाती हैं तथा निम्नलिखित हैं ।

(1) आरोपण (Implantation) या अतर्निवेशन (inoculation) द्वारा—इसका प्ररूपी उदाहरण निम्न ओष्ठ का कैंसर है जो प्रत्यक्ष स्पर्श द्वारा ऊर्ध्व ओष्ठ में आरोपित हो सकता है (चुम्बी कैंसर, kissing cancer) ।

(2) नलिकाओं (canals) या पेशी कृत नलियों (muscular tubes) में शरीरक्रियात्मक नोदन (propulsion) द्वारा, यथा मूत्र क्षेत्र का अकुरकार्बुद ।

(3) गुहत्व द्वारा—अर्बुद से विलग्ग दुर्दम कोशिकाएं किसी गुहिका में संचरित होकर दूरस्थ म्थानों पर विक्षेप उत्पन्न कर देती है। पार-मिलोमी प्रसार, (trans coelomic spread), उदाहरणतः डिम्बग्रन्थि में पाया जाने वाला क्रुऊनवर्ग (Krukenberg) का अर्बुद।

लाक्षणिक रूप एवं निदान

मुस्थापित तथा प्रगत दुर्दम रोग की लाक्षणिक अभिव्यक्ति एव स्वरूप से तो प्रत्येक परिचित होता है किन्तु व्यावहारिक रूप में यह ज्ञान लाभदायक नहीं होता, क्योंकि सफल चिकित्सा केवल शीघ्र निदान द्वारा ही संभव होती है।

तथापि, आरम्भिक अर्बुदता के रूप या लक्षण मुस्पष्ट नहीं होने। उपरिस्थ विक्षतों में दुर्दम परिवर्तन का सकेत सहसा आकार-वृद्धि, व्रणोत्पत्ति, नमीप-वर्ती क्षेत्र की स्थिरता (fixity) तथा दूरस्थ प्रसार आदि द्वारा मिलता है। प्रायः पीडा अनुपस्थित होती है और गभीर अंगों में स्थित होने पर कोई सूजन या उत्सेध प्रकट नहीं होता। अनेक दुर्दम दशाएँ उपरिस्थ न होकर गरीर में गहरी छिपी होती हैं। यह आवश्यक है कि गरीर के विभिन्न भागों, विशेषतः छिपे म्थानों, के दुर्दम अर्बुदों के आदिम लक्षणों का ध्यान रखा जाय। इनके उदाहरण निम्न हैं—वृहदात्र कार्सिनोमा में शीघ्र आदतों का परिवर्तन, स्तन कैंसर में मयोगवश पाया गया पिड (lump), आम्राजय कार्सिनोमा में क्षुधा-हानि, र्वसनीजन्य कार्सिनोमा में चिरकारी खासी तथा जनन-मूत्र-अर्बुदता में होने वाला पीडाहीन रक्तमेह (haematuria)।

उपरिलिखित अनिलक्षणों का ज्ञान न केवल चिकित्सक वर्ग वल्कि जन-साधारण को भी होना चाहिए ताकि तनिक सी आशंका होने पर ही रोगी की विस्तृत जाच की जा सके तथा कैंसर की उपस्थिति का अविलम्ब निरचय किया जा सके।

रोग का परीक्षण करते समय साधारण तथा विशेष एकसरे चित्रों का बहुत महत्त्व होता है। लाक्षणिक आधार पर कैंसर की आशंका हो तो गभीरस्थ अंगों के परीक्षण के लिए अंत-दर्शन (endoscopy) का प्रयोग भी किया जा सकता है। जीवोत्तिपरीक्षा (biopsy) भी निदान की पुष्टि में अत्यन्त सहायक होती है; कुछ दुर्दम दशाओं में इसका परिणाम इतना भयजनक नहीं होता जितना प्रायः समझा जाता है।

ऊतिकीय दृष्टि से दुर्दमता के सूक्ष्मदर्शी अभिलक्षण निम्नलिखित हैं :

(1) अपविकसन (anaplasia), अर्थात् कोशिकाओं के अविभेदित (undifferentiated) तथा भ्रूण रूप (embryonal) का होना; (2) कोशिकाओं का संरेखण (alignment) प्रसामान्य से भिन्न होना; (3) कोशिका-केन्द्रक का वृहद् आकार और अतिअभिरंजी (hyperchromatism) होना तथा सूत्री विभाजन के अप्रसामान्य रूपों का पाया जाना; (4) समीपवर्ती प्रसामान्य ऊतक में दुर्दम उद्वृद्धियों (outgrowths) की उपस्थिति—अतः संचरण (infiltration) का प्रमाण

चिकित्सा—रोगनिरोध का उपाय कैसरपूर्व-दशाओं को दूर करना है, यथा, श्वेतशल्कता (leukoplakia), पोलिपिता (polyposis) आदि दशाओं का अविलम्ब उच्छेदन कर देना, कार्सिनोमाजनक पदार्थों के प्रति अनवरत समस्त श्रमिकों की आवर्ती जांच (periodic checkup), तम्बाकू चवाने या धूम्रपान करने के फलस्वरूप होने वाले चिरकारी क्षोभ को मिटाना, सदेहास्पद पिंडों (lumps) को शीघ्र उच्छेदित करना ।

चिकित्सा की विधियाँ निम्नलिखित हैं .

(1) शल्य-उच्छेदन—द्वितीयक प्रसार-रहित समस्त दुर्दम अवुँदों की चिकित्सा की सर्वश्रेष्ठ विधि अवुँद का उच्छेदन है । ऐसा करते समय विकृति के उपात पर स्थित दीखने वाले ऊतक की पर्याप्त मात्रा का अपहरण भी आवश्यक है जिससे अवुँद के सूक्ष्मदर्शी प्रसार से युक्त क्षेत्र शेष न रहे । यदि कार्सिनोमा के कारण क्षेत्र के समीपतम अपवाही लसीकापर्व विवर्धित किन्तु गभीर ऊतकों से आवद्ध हो तो उनका सामूहिक व्यवच्छेदन (block dissection) उत्तम है । यदि दूरस्थ लसीकापर्व प्रभावित हो अथवा रक्त द्वारा प्रसार के कारण फुफ्फुस, यकृत, अस्थि आदि ग्रस्त हो गये हो तो चिकित्सा केवल प्रशामक होती है, जिसका केवल प्रयोजन कवकाभ-वृद्धि (fungating growths) के अपहरण से वेदना से रक्षा तथा कुछ ऐसी अन्तःस्नायी ग्रथियों का उच्छेदन जो दुर्दम कोशिकाओं की सतत वृद्धि के लिए हो, आवश्यक होता है ।

(2) विकिरण-उपचार—इस विधि का यह लाभ है कि वह आपरेसन के कारण अग-भग तथा घातक परिणाम की सम्भावना से रहित होती है । अवुँद के सूक्ष्मदर्शी प्रसार को रोकने में शस्त्रकर्म की अपेक्षा विकिरण-उपचार अधिक सक्षम नहीं होता है । किन्तु विकिरण-उपचार समस्त रोगियों को सुलभ नहीं होता तथा केवल कुछ ही अवुँद इसके प्रति सुग्राही (sensitive) होते हैं ।

किरणन की विभिन्न विधियों का वर्णन विकिरण-चिकित्सा के सिद्धान्त नामक अध्याय में किया गया है।

(3) रसायनी चिकित्सा—यह विशेषतः स्तन तथा पुरुष्य आदि ऐसे अंगों के अर्बुदों के लिए उपयोगी होती है जो प्राकृतिक हार्मोन—उदाहरणतः ईस्ट्रोजन (oestrogen) व टेस्टोस्टेरोन (testosterone)—द्वारा प्रभावित होते हैं। नाइट्रोजन मस्टर्ड (nitrogen mustard) तथा फॉलिक एसिड-विरोधी (folic acid antagonists) आदि अन्य औषधियाँ कुछ लसीकाभ ऊतकों (lymphoid tissues) पर प्रभाव डालती हैं। भविष्य में रसायन-चिकित्सकीय औषधों द्वारा दुर्दम रोग का अधिक नफल नियंत्रण संभव होने की आशा है।

(4) प्रशामक उपचार—अनुच्छेद्य (inoperable) कैंसरों के लिए निम्नलिखित विधियाँ उपयोगी हैं (क) गंभीर एक्स-किरणन, (ख) हार्मोन उपचार—पुरुष्य तथा स्तन के कैंसरों के लिए; (घ) हार्मोन-निर्भर कैंसरों के चिकित्सार्थ शस्त्रकर्म द्वारा हार्मोन वातावरण में परिवर्तन—डिम्बग्रन्थि, वृषण अथवा अधिवृक्क का द्विपार्श्विक उच्छेदन तथा पीयूषिका उच्छेदन (hypophysectomy); (ई) रज्जुच्छेदन (chordotomy) द्वारा पीडा से मुक्ति।

दुर्दम संयोजी-ऊतक-अर्बुद

सार्कोमा

सार्कोमा शरीर में किसी भी स्थान के संयोजी ऊतक में उत्पन्न हो सकते हैं; उदाहरणतः अस्थि, पर्यस्थि (periosteum), प्रावरणी, अंतरापेशी पट (intermuscular septa), अधस्त्वक् स्तर तथा अन्तर्भागों (viscera) में निहित संयोजी ऊतक। कुछ अवसरों पर यह सुदम दशाओं में भी उत्पन्न हो सकता है, तथा तंतुअर्बुद (fibroma), तंत्रिकातंतु-अर्बुद (neurofibroma) तथा विरूपकर अस्थिविकृति (osteitis deformans)। तथापि कार्सिनोमा की अपेक्षा यह कहीं कम होती है। सार्कोमा के अनेक प्रकारों का वर्णन किया गया है।

यदि अर्बुद में आदि-ऊतक की पहचान संभव हो तो उसका नामकरण तदनुसार किया जाता है, उदाहरणतः तंतुसार्कोमा, अस्थिसार्कोमा, उपास्थि-सार्कोमा, वसासार्कोमा आदि। यदि अर्बुद की कोशिकाएँ अविभेदित हों तो उनके ऊतकीय अभिलक्षणों के आधार पर ही उसे संज्ञा प्रदान की जाती है,

यथा गोल कोशिका-सार्कोमा (round cell sarcoma), तर्कु कोशिका-सार्कोमा (spindle cell sarcoma)—वृहत् तथा लघु-एव महाकोशिका सार्कोमा (giant cell sarcoma) ।

सार्कोमा प्रायः कम आयु वालो मे होता है, तथापि यह जीवन के किसी भी काल मे हो सकता है, उदाहरणतः वृद्धावस्था मे होने वाली विरूपक अस्थि-विकृतियाँ (osteitis deformans) । इनकी वृद्धि सामान्यतः तीव्र होती है किन्तु इसमे भी बहुत अन्तर पाया जाता है—अस्थिजनक सार्कोमा (osteogenic sarcoma) प्राणघातक तथा अत्यन्त तीव्रवर्धी होता है जबकि प्रत्यक्-पर्युदया-वसासार्कोमा (liposarcoma) एव कतिपय तनुसार्कोमा अत्यन्त मन्द गति से वृद्धि करते है ।

लाक्षणिक रूप—सार्कोमा तरुण व्यक्तियों मे शरीर के किसी सयोजी ऊतक-युक्त स्थल पर एक द्रुतवर्धनशील पिंड के रूप मे प्रकट होता है । इसमे समीपस्थ ऊतको के प्रति शीघ्र स्थिरीकरण (fixation) की प्रवृत्ति पाई जाती है । यह मृदु, कोष्ण एव अन्तःसचरजी अथवा दृढ़ एव तनुसम हो सकता है । व्यपजनन के कारण अर्बुद मे मृदु क्षेत्र प्रकट हो सकते है । विक्षति के चारो ओर फूली हुई शिराएँ उपस्थित हो सकती है तथा रोग की विलम्बित अवस्था मे कवकन (fungation) व व्रणोत्पत्ति (ulceration) पाया जा सकती है । एकसरे-चित्रण द्वारा फुफ्फुसो मे सघन अपारदर्शिता (dense opacities) देखी जा सकती है जो द्वितीयक विक्षेपों के कारण होती है ।

सार्कोमा का स्थूलदर्शी स्वरूप विविध प्रकार का हो सकता है मृदु, लाल और माँसल; दृढ़, हल्के रंग का और तनुसम, अथवा कठोर । अर्बुद सम्पुटरहित और अन्तःसचरणी होता है तथा उसमे रक्तस्राव, व्यपजनन, पुटी-निर्माण आदि प्रक्रियाये बहुधा पाई जाती है ।

सूक्ष्मदर्शी सरचना सयोजी ऊतक कोशिकाओ तथा अतराकोशिकी पीठिकी (intercellular matrix) का मिश्रण होनी है । अविभेदित वर्ग मे नामकरण का आधार प्रमुख कोशिकाओ की आकृति होता है—तर्कुरूपी, गोल या महाकोशिकाएँ । इनके केन्द्रक का स्वरूप विशिष्ट और अतिरजित होता है तथा सूत्र-विभाजनी (mitotic) रूप बहुधा दृष्टिगोचर होता है । परिच्छेद मे बारीक भित्ति वाली फूली हुई रक्तवाहिकाएँ तथा अतःकला से रहित रक्त-अवकाश (blood spaces) देखे जाते है । यही कारण है कि सार्कोमा का रक्त द्वारा शीघ्र प्रसार होता है । यह सम्भव है कि गोल-कोशिका-सार्कोमा

वस्तुतः लसीकाभ ऊतक से उत्पन्न होने वाले लसीका-सार्कोमा (lympho-sarcoma) ही हो। सार्कोमाओं का प्रसार सामान्यतः स्थानिक अन्तःसंचरण तथा रक्तपरिसंचरण द्वारा होता है। द्वितीयक वृद्धियाँ फुफ्फुसों में पाई जाती हैं।

सार्कोमा का निम्नलिखित दशाओं से सापेक्ष निदान करना होता है; सरल अर्बुद, यथा फाइब्रोमा; शोथी अवस्थाएँ तथा यदि विकृति अन्तःसंचरणी हो तो एन्यूरिज्म (aneurysm)।

चिकित्सा—चिकित्सा का परिणाम केवल आरम्भिक रोगियों में ही सतोपप्रद होता है। पर्याप्त उपात सहित अर्बुद का विस्तृत उच्छेदन आवश्यक होता है, देह शाखाओं में विस्तृत प्रसार के कारण ऐसा संभव न हो तो अंगोच्छेदन (amputation) करना पड़ सकता है। शल्यकर्म का विकल्प विकिरण-उपचार है, किन्तु इसका प्रभाव सार्कोमा के प्रकार पर निर्भर करता है। उपचार का आरंभ दूर-विक्षेपण होने से पहले ही करना चाहिए।

अस्थिजनक सार्कोमा (Osteogenic sarcoma)

अस्थिजनक सार्कोमा प्रायः दीर्घ अस्थियों में होता है। सामान्य स्थितियाँ निम्नलिखित हैं—अन्तर्जघिका का ऊर्ध्व प्रान्त, ऊर्विका का निम्न प्रान्त तथा प्रगडिका का ऊर्ध्व प्रान्त। कभी-कभी यह श्रोणि, हनु आदि अन्य अस्थियों में भी हो सकता है। यह अर्बुद द्वितीय दशाब्दी के अन्त में अस्थि-प्रान्त पर एक सपीड, तर्करूपी (fusi form) उत्सेध के रूप में आरंभ होकर अस्थिकाड की ओर प्रसारित होता है। यह अवस्था द्रुतवर्धी होती है तथा शीघ्र ही फुफ्फुस-विक्षेप प्रकट हो जाते हैं। प्राग्ज्ञान प्रायः प्राणघातक व निराशापूर्ण होता है। प्रायः एकसरे-चित्रण द्वारा निदान संभव होता है। जीवोत्परीक्षा (biopsy) कदाचित् ही आवश्यक होती है। चिकित्सा के लिये गभीर एकस-किरण-उपचार, अथवा विक्षेपण-पूर्व उच्च अंगोच्छेदन (high amputation) किया जाता है।

उपकला ऊतक के दुर्दम अर्बुद

कार्सिनोमा

कार्सिनोमा शरीर में विभिन्न स्थानों पर विद्यमान उपकला से ऊतकों को आवरणों के रूप में फैले हुए है तथा ग्रंथि-ऊतक से उत्पन्न होता है। प्रायः कैंसर के नाम से विख्यात यह अर्बुद दुर्दम विकृतियों में सबसे अधिक होता है

तथा 50 की आयु के पश्चात् 10 प्रतिशत मृत्युओं के लिये उत्तरदायी है। यह रोग वृद्धावस्था में होता है।

कुछ स्थानों पर, पहले की सुदम रोगावस्था में, दुर्दम परिवर्तन प्रकट हो जाता है। ऐसी कैंसरपूर्वी विकृति (precancerous lesion) का उदाहरण मुख में पाए जाने वाले श्वेतशल्की धब्बे (leukoplakic patches) हैं।

विकृति—कार्सिनोमा तथा सार्कोमा की ऊतिकीय संरचना में मुख्य यह भेद है कि सार्कोमा में अंतराकोशिकी पीठिका-ऊतक (intercellular stromal tissue) विद्यमान होता है जबकि कार्सिनोमा में कोशिकाएँ परस्पर सलग्न होती हैं तथा पीठिका ऊतक का वितरण केवल इन कोशिकासमूहों के चारों-ओर होता है। अतिअभिरजकता (hyper-chromatism) तथा सूत्री विभाजन (mitosis) इसमें भी दृष्टिगोचर होता है। कार्सिनोमा की वृद्धि-गति तथा प्रसार-सीमा सार्कोमा से कम होती है। कार्सिनोमा का प्रसार प्रत्यक्ष अन्तः-संचरण (direct infiltration) तथा लसीका-प्रवाह द्वारा अन्तःशल्की (embolus) के रूप में होता है। अवटु, स्तन, वृक्क तथा पुरस्थ आदि कुछ अंगों में रक्त द्वारा प्रसार भी पाया जाता है।

चिकित्सा—कैंसरपूर्वी विकृतियों का ध्यानपूर्वक प्रेक्षण करना चाहिये तथा दुर्दम परिवर्तन की आशंका होते ही उन्हें उच्छेदित कर देना चाहिए।

रोगमुक्ति के लिये प्रयुक्त विधियाँ, शस्त्रकर्म किरणन, रेडियोएक्टिव आइसोटोप तथा रसायनी चिकित्सा हैं। उच्छेदन करते समय संपूर्ण दुर्दम अर्बुद के अतिरिक्त समीपवर्ती स्वस्थ ऊतक के पर्याप्त उपात तथा विकृति क्षेत्र के अपवाही लसीकापर्वों का भी अपनयन करना आवश्यक होता है।

यदि अर्बुद विकिरण सुग्राही हो तथा शस्त्रचिकित्सा के समान अथवा उससे उत्तम परिणाम की संभावना हो तो विकिरण-उपचार वरणीय है। इसका लाभ यह है कि आपरेशन नहीं करना पड़ता तथा अंग-भंग का डर नहीं रहता। अवटु ग्रंथि के कार्सिनोमा की चिकित्सा के लिए रेडियोएक्टिव आयोडीन (131I) का प्रयोग किया जाता है।

पुरस्थ कार्सिनोमा की चिकित्सा स्त्री हारमोनो (female sex hormones) द्वारा की जाती है। आपरेशन के अयोग्य कार्सिनोमा के प्रशमन के लिये किरणन तथा हारमोनो का प्रयोग किया जाता है।

कार्सिनोमा दो प्रकार के होते हैं। प्रथम, आवरणों (coverings) तथा आवरण ऊतकों में उत्पन्न होने वाले, उदाहरणतः शल्की उपकालावर्त (squamous epithelioma) अथवा रोडेन्ट व्रण (rodent ulcer); द्वितीय,

ग्रन्थि-ऊतक से उत्पन्न होने वाले, यथा गोलाभ (spheroidal) और स्तम्भाकार (columnar) कोशिका कार्सिनोमा ।

शल्की उपकलाबुद (Squamous epithelioma)

शल्की उपकलाबुद त्वचा तथा अन्य सब ऐसे स्थानों पर उत्पन्न होते हैं जहाँ की आस्तरक कला शल्की हो । चिरकारी क्षोभ के कारण उपकला में इतर विकसन (metaplasia) होने के फलस्वरूप विरल अवसरों पर यह अर्बुद श्वसनी, मूत्र क्षेत्र तथा पित्ताशय में भी पाया जा सकता है । जैसा पहले कहा जा चुका है, चिरकारी क्षोभ स्वयं एक कार्सिनोजनक घटक होता है । कैसरपूर्वी विकृतियों (precancerous lesions) में भी शल्की उपकलाबुद उत्पन्न हो सकता है, उदाहरणतः चिरकारी ब्रण त्वचा का साधारण लूपस (lupus vulgaris) तथा मुख के श्वेत शल्की धब्बे (leukoplakic patches) ।

स्थूलदर्शी प्ररूप—शल्की उपकलाबुद स्थूलतः दो प्रकार का हो सकता है : (1) चर्मकीलसम प्रफलनशील वृद्धि (warty proliferating growth); अथवा (2) ब्रण ।

सूक्ष्मदर्शी प्ररूप—ऊतकीय अध्ययन पर पाया जाता है कि उपकला से कोशिकाओं की स्तम्भाकार अधोवृद्धियाँ (downgrowths) उत्पन्न होती हैं ।

एक सुविभेदित प्ररूप में कोशिका नीड (cell nests) दीखते हैं—मध्यस्थ शृंगीभूत (cornified) क्षेत्र के चारों ओर शूककाशियों (prickle cells) स्तम्भों के रूप (palisade arrangement) में विन्यस्त होती हैं ।

अविभेदित प्ररूप में उपचर्म के मध्य स्तर की एकैन्थी (acanthoid) या शूक कोशिकाएँ (prickle cells) पाई जाती हैं जिनका विन्यास भवरूपी (whorl like) होता है, तथा परिसर वे पर स्तम्भों (palisading) के रूप में स्थित होती हैं ।

शल्की उपकलाबुद का प्रसार स्थानिक अन्तःसंचरण तथा लसीकाप्रवाह द्वारा होता है ।

निदान—निदान करने में निम्नलिखित चिह्नों द्वारा सहायता मिलती है . समीपवर्ती ऊतकों का दृढ़ीभवन, लसीकापर्वों का विक्षेपन तथा, दुर्दम ब्रण के विशिष्ट चिह्न । सापेक्ष निदान करते समय सरल ब्रण, रोडेन्ट ब्रण तथा अकुरकाबुद से भेद करना होता है ।

चिकित्सा—शल्की उपकलाबुद विकिरण-सुग्राही होता है । इसकी चिकित्सा किरणन अथवा उच्छेदन द्वारा की जा सकती है ।

पीठिका, ऊतक की अत्यधिक मात्रा होती है तो अर्बुद का रूप 'शोपी कठोर' (atrophic scirrhous) कहलाता है।

कोशिकाएँ प्रायः गोल अथवा बहुभुजी होती हैं तथा एल्वियोल्स (alveolus) या ठोस पिंडों के रूप में उपस्थित होती हैं किंतु उनकी रचना ग्रंथिल या एसिनसवत (acinus) नहीं होती। इस प्रकार कार्सिनोमा अधिकतम स्तन और कभी-कभी अन्य ग्रंथियों में भी पाया जाता है।

स्तम्भाकार-कोशिका प्ररूप (columnar-celltype)

स्तम्भाकार-कोशिका-कार्सिनोमा निम्नलिखित अंगों की श्लेष्मला (mucosa) में पाया जाता है—आमाशय, आतृ, मलाशय, पित्ताशय, पित्तवाहिनिया, श्वसनक्षेत्र, गर्भाशय, डिम्बवाहिनी नलियाँ। अर्बुद में स्तम्भाकार कोशिकाओं के ठोस स्तम्भ विद्यमान हो सकते हैं, किंतु विभेदित प्ररूप में स्तम्भाकार कोशिकाओं द्वारा आस्तरित गुच्छकोष्ठक या एसिनस (acinus) भी पाये जाते हैं। कोशिकाएँ अतिवर्णी होती हैं तथा वे आधारक कला (basement membrane) को पार करके गभीरस्तरों में भी संचरित हो जाती हैं। डिम्ब ग्रन्थि, अवटु ग्रन्थि तथा वृक्क में एक ऐसा प्ररूप—अकुरकी ग्रंथिकासिनोमा (papillary adenocarcinoma) भी पाया जाता है जिसमें कोशिकाएँ अकुरको के रूप में विन्यस्त होती हैं। अर्बुद में कालॉइड (colloid) या म्यूकोइड (mucoid) व्यपजनन भी हो सकता है; ऐसा अर्बुद देखने में चमकदार और पारभासी प्रतीत होता है तथा अंतराकोशिका-आघात्री (intercellular matrix) में म्यूसिन (mucin) का सचय पाया जाता है। पूर्वकाल में वृक्क के बहुघटित अर्बुद हाइपरनेफ्रोमा (hypernephroma) की उत्पत्ति वृक्क में कुस्थापित अधिवृक्क शेषों (adrenal rests) के कारण मानी जाती थी, किंतु अब इसे ग्रंथिकासिनोमा (adenocarcinoma) समझा जाता है। ग्रंथिकासिनोमा के निम्न प्रकारों का वर्णन किया गया है—स्वच्छ-कोशिका (clear cell) प्ररूप, कणिका-कोशिका (granular cell) अकुरकी (papillary) प्ररूप।

वर्णकयुक्त अर्बुद (Pigmented tumour)

सुदम मेलैनोमा—

सुदम मेलैनोमा एक वर्णकयुक्त मोल (pigmented mole) के रूप में पाया जाता है जो रोमिल हो सकता है। ये मोल सारे शरीर पर वितरित

होते हैं तथा सामान्यतः इन्हे अर्बुद (neoplasm) नहीं, केवल कुरचना (malformation) माना जाता है। बहुधा दुर्दम मेलेनोमा की उत्पत्ति पूर्वस्थित मोल मे दुर्दम परिवर्तन के कारण होती है।

दुर्दम मेलेनोमा

मोल से उत्पन्न होने के अतिरिक्त दुर्दम मेलेनोमा का स्वतन्त्र जन्म भी हो सकता है। यह त्वचा मे कहीं भी हो सकता है, उदाहरणतः निम्न देह-शाखाये, शिर, ग्रीवा, धड़, जननांग आदि। इनके अतिरिक्त नेत्र के कोराँइड (Choroid), कठोर तालु (hard palate), मलाशय तथा अधिवृक्क अन्तस्था (suprarenal medulla) मे भी दुर्दम मेलेनोमा उत्पन्न होसकता है। पादागुलि-नखपर उत्पन्न हुए मेलेनोमा को मेलेनोटिक व्हीटलो (melanotic whitlow) भी कहा जाता है। इसकी दुर्द्रमता अल्प होती है।

स्थूलदर्शी स्वरूप—यह त्वचा पर एक विशिष्ट वर्णकयुक्तक तथा प्ररूपी दुर्दम अर्बुद के रूप मे प्रकट हो सकता है अथवा एक प्रफलनशील वृद्धि (proliferating growth) के रूप मे; जिसकी समीपवर्ती त्वचा दृढ़ीपूत तथा वर्णकयुक्त होती है। कुछ विक्षतियाँ वर्णकहीन भी हो सकती हैं।

सूक्ष्मदर्शी स्वरूप—अर्बुद मे बहुभुजी, अनियताकार न्यच्छ कोशिकाओ (naevus cells) होती है जिनके अतिरजी (hyperchromatic) केन्द्रक समूहो मे स्थित होते हैं। मेलेनिन की भी प्रचुर मात्रा पाई जाती है।

प्रसार—अन्तःसंचरण द्वारा स्थानिक प्रसार अल्प होता है। लसीका-वाहिकाओं द्वारा स्थलांतरण (lymphatic metastasis) शीघ्र तथा विस्तृत होता है। अन्तःशल्य प्रसार के अतिरिक्त लसीकावाहिकाओ की भित्ति के साथ-साथ भी अर्बुद फैलता है; अर्बुद कोशिकाएँ लसीका वाहिकाओ के गिर्द स्थित ततु ऊतक को पार करके उनके मार्ग मे भी द्वितीयक उत्पन्न कर सकती हैं। रक्त द्वारा भी इस अर्बुद का प्रसार होता है तथा यकृत में द्वितीयक प्रकट होते हैं। रक्त प्रसार की सम्भावना नेत्र के कोराँइड मे स्थित दुर्दम मेलेनोमा के सम्बन्ध मे अधिक होती है। यह अर्बुद विकिरण के प्रति अनुक्रिया प्रदर्शित नहीं करता।

लाक्षणिक रूप तथा निदान—वर्णकयुक्त दुर्दम वर्ण अथवा विवर्धित पर्व-युक्त वृद्धि का निदान सहज ही हो जाता है। सुदम मोल के दुर्दम मेलेनोमा मे परिवर्तन के सूचक चिह्न निम्नलिखित हैं—मोल के आकार मे द्रुत वृद्धि,

रक्तस्राव, व्रणोत्पत्ति, लसीकापर्वों का विवर्धन तथा उपग्रह मोलो (satellite moles) की उत्पत्ति ।

चिकित्सा—आदर्श चिकित्सा प्रादेशिक लसीकावाहिकाओं तथा अगले लसीका-पर्वसमूह-महित अर्बुद का विस्तृत उच्छेदन है । दूसरी विधि उच्छेदन तथा प्रादेशिक पर्वों का समूह-व्यवच्छेदन (block dissection) है । यदि देह-शाखाओं में विस्तृत उच्छेदन सम्भव न हो तो और यकृत विद्योपग्रस्त न हुआ हो तो अगोच्छेदन (amputation) भी किया जा सकता है ।

तंत्रिकाओं के अर्बुद

तंत्रिकावर्बुद मिथ्या अथवा यथार्थ हो सकते हैं । मिथ्या अथवा कूट तंत्रिकावर्बुद (false neuromas) तंत्रिकाओं से सम्बन्धित सयोजी ऊतक से उत्पन्न होते हैं । उनका विस्तृत वर्णन तनुअर्बुद (फाइब्रोमा) के अंतर्गत किया जा चुका है ।

यथार्थ तंत्रिकावर्बुद (True neuromas)

ये निम्न प्रकार के होते हैं । (1) ग्लायोमा (gliomas)—इनका उद्भव मस्तिष्क तथा मेरुरज्जु के न्यूरोग्लिया-ऊतक (Neuroglial tissue) से होता है । (2) अनुकम्पी प्रसूअर्बुद (sympatheticoblastoma)—इसका उद्भव अनुकम्पी तंत्रिकातंत्र से सम्बन्धित होता है । यह प्रत्यक्-पर्युदर्या-अवकाश (retroperitoneal space), अधिवृक्क अन्तस्था (suprarenal medulla) तथा मध्यस्थानिका (mediastinum) में पाया जाता है । यह एक सुदम अर्बुद है तथा यथार्थ गेग्लियन कोशिकाओं (true ganglion cells) और तनुओं द्वारा निर्मित होता है । (3) तंत्रिकाप्रसू-अर्बुद (neuroblastoma)—प्रत्यक्पर्युदर्या तथा अधिवृक्क, अन्तस्था में पाया जाने वाला यह दुर्दम अर्बुद अनुकम्पी तंत्रिका तनुओं से सम्बन्धित होता है । यह गेग्लियन कोशिकाओं द्वारा नहीं, केवल तनुओं द्वारा निर्मित होता है । यह प्रायः बच्चों में होता है । इसका रक्त तथा लसीका द्वारा प्रसार होता है ।

परागुच्छकावर्बुद (Paraganglioma)

ये क्रोमेफिन (chromaffin) अथवा वर्णरागी ऊतकों में उत्पन्न होते हैं, जन्दाहरणतः कैरोटिड (पिंड carotid body) तथा अधिवृक्क अन्तस्था ।

मिश्र अर्बुद (Mixed tumours)

टेरेटोमा (Teratoma)—

टेरेटोमा सर्वशक्त (totipotent) कोशिकाओं द्वारा निर्मित होता है तथा फलस्वरूप तीनो भ्रूण स्तरो (embryonal layers) से व्युत्पन्न किसी भी प्रकार के ऊतक को जन्म दे सकता है। सयुक्त यमज (conjoined twins) अपूर्ण एक-डिम्बी यमज (incomplete uniovular twins) तथा परजीवी यमल टेरेटोमा के ही रूप हैं। त्रिक-अनुत्रिक-अर्बुद (sacro-coccygeal tumour) वच्चो में जन्म के समय त्रिक प्रदेश में स्थित एक टेरेटोमा-सम पिंड होता है। अधिक आयु में टेरेटोमा प्रायः वृषण तथा डिम्बग्रन्थि और कभी-कभी मध्यस्थानिका, मस्तिष्क व प्रत्यक्षपयुर्दर्या-ऊतको में पाए जाते हैं। ये ठोस अथवा पुटीय (cystic) हो सकते हैं। इनके निर्माण में अनेक ऊतक भाग लेते हैं, उदाहरणतः वहिर्जनस्तर (ectoderm) से व्युत्पन्न शल्की उपकला, रोम, त्वग्बसा ग्रथि व दंत-एनेमल, मध्यजनस्तर से व्युत्पन्न अस्थि, उपास्थि व पेशी; अन्तर्जनस्तर से व्युत्पन्न स्तम्भाकार उपकला।

डिम्बग्रन्थिका डर्माइड (ovarian dermoid) प्रायः पुटीय होता है जिसकी वृद्धि सीमित आकार तक ही होती है। इसमें त्वग्बसा-द्रव्य, रोम, दात तथा ध्यानपूर्वक खोज करने पर, पेशी और कार्टिलेज भी पाए जा सकते हैं। कालांतर में अर्बुद वृत्तकयुक्त हो जाता है और उदरगुहिका में दूर स्थित हो सकता है। वृन्तक के मरोड़ खा जाने पर उदरकी आपातावस्था (abdominal emergency) उत्पन्न हो जाती है।

वृषण का टेरेटोमा प्रायः अत्यन्त दुर्दम होता है। इसकी संरचना प्रारूपिक होती है; डर्माइड प्ररूप वृषण में विरल होता है। इसका प्रसार रक्त तथा लसीका के माध्यम से होता है। वृषण-टेरेटोमा का एक अत्यंत दुर्दम प्ररूप जरायु उपकलावर्बुद (chorion-epithelioma) है। गर्भाशय के जरायु-उपकलावर्बुद की भांति यह भी सकोशिका स्तर (syncytial layer) और लेगहेन के स्तर (Langhan's layer) द्वारा निर्मित होता है। जरायु उपकलावर्बुद के रोगी पुरुष में पुस्तनवृद्धि (gynaecomastia) तथा फुफ्फुसों में द्वितीयक उत्पन्न हो जाते हैं।

टेरेटॉइड (teratoid) अर्बुद अथवा भ्रूणावर्बुद (embryoma) सर्वशक्त (totipotent) नहीं, बहुशक्त (multipotent) कोशिकाओं से व्युत्पन्न होता है तथा वृक्क में पाया जाता है (विल्म का अर्बुद, Wilm's tumour)।

इसका निर्माण आद्यवर्हिर्जनस्तर या इपिब्लास्ट (epiblast) तथा मीजोब्लास्ट (mesoblast) नामक जनन तत्वों से व्युत्पन्न ऊतकों द्वारा होता है। ग्रथि-पेशी-सार्कोमा (adeno-myo-sarcoma) नामक सञ्जा से अर्बुद के प्रमुख घटकों का संकेत मिलता है। यह अर्बुद छोटे बच्चों (1-3 वर्ष) के वृक्क में उत्पन्न होता है तथा द्रुत गति से वृद्धि और स्थालांतरण होता है।

लसीकावर्बुद तथा जालिकासार्कोमा (Lymphoma and reticulosarcoma)

इस शीर्षक के अंतर्गत एक प्रकार की द्रुतवर्धी, अत्यन्त दुर्दम अवस्थाओं की गणना की जाती है, उदाहरणतः 'होजकिन का रोग' (Hodgkin's disease) लिम्फोसार्कोमा, लिम्फेटिक लूकीमिया (lymphatic leukaemia), ईविंग (Ewing's) का अस्थि-अर्बुद, बहुलमज्जावर्बुद (multiple myeloma), तथा त्वचा व प्रावरणी से उत्पन्न होने वाले मृदु ऊतक सार्कोमा। ये सब दुर्दम अर्बुद अनुच्छेद्य होते हैं, तथापि नाइट्रोजन मस्टर्ड (Nitrogen mustard) द्वारा रसायनी चिकित्सा प्रायः कुछ सीमा तक इनकी वृद्धि को रोकने में सहायक होती है। विकिरण के प्रति ये पर्याप्त सुग्राही होते हैं।

दात के जनन तत्वों से उत्पन्न होने वाले अर्बुदों एवं पुटियों का वर्णन 'आनन, ओष्ठ और हनु' नामक अध्याय में किया गया है।

सिस्ट

पुटी तरल या अर्धठोस द्रव्य से भरी गुहिका को कहते हैं जो एक भित्ति—पुटीकला—में परिवर्द्ध होती है। अन्य पुटीय दशाओं, यथा व्यपजनन पुटी (degeneration cyst) आदि की संरचना भी ऐसी ही होती है, अतः यहां उनका भी वर्णन किया जाएगा।

लाक्षणिक रूप और निदान—पुटी का विशिष्ट गुण है कि यह मृदु तथा स्पर्शतरंगयुक्त होती है। तनावयुक्त पुटी में स्पर्शतरंग (fluctuation) का निदर्शन कठिन हो सकता है। वसावर्बुद या लाइपोमा एक ठोस अर्बुद होते हुए भी मृदु तथा कूट स्पर्शतरंगयुक्त होता है। विकृति के ठोस अथवा पुटीय होने का एषा ही भ्रम स्तन आदि कुछ विशिष्ट स्थानों पर भी होता है तथा प्रायः ठीक निदान न होने की सम्भावना रहती है। लघु पुटियों के निदान में पेजेट के चिह्न (Paget's sign) से सहायता मिलती है—पुटीसम उत्सेध का केन्द्र परिसर की अपेक्षा अधिक नम्य होता है। स्वच्छ तरल युक्त पुटी पारभासी

होती हैं। भिन्न-भिन्न पुटियों (कूट पुटियों सहित) का वर्णन नीचे किया गया है।

जन्मजात अथवा परिवर्धनी पुटियाँ (cysts of congenital or developmental origin)

विविक्त उर्माइड (sequestration dermoid)

विविक्त उर्माइड शरीर विकास से सम्बन्धित संगलन-रेखाओं (fusion-lines) से उत्पन्न होती है, उदाहरणतः शरीर की मध्य रेखा, तथा कर्ण पल्लव के ऊपर, आनन, शिरोवल्क, और नासामूल की संगलन रेखाएं। वहिस्तल से अंत-वर्धित होने वाली कोशिकाएँ विविक्त होकर प्रफलित होने लगती हैं; जब उनमें व्यपजनन होता है तो पुटी बन जाती है।

एक प्रकार की विविक्त उर्माइड पाइलोनाइडी पुटी (pilonidal cyst) है जो अनुत्क्रिक के प्रान्त के पीछे पाई जाती है। उर्माइड गभीर स्थितियों में भी उत्पन्न हो सकती है, उदाहरणतः करोटि, कशेरुक नाल, मध्यस्थानिका, तथा मुख-तल (अघोजिह्वा उर्माइड, sublingual dermoid)। इनका निर्माण नीचे के ऊतक में निहित वहिर्जनस्तर (ectoderma) कोशिकाओं पर मीजेन्काइम ऊतक (mesenchymal tissue) का परिवर्धन होने के कारण होता है। उर्माइड गभीर प्रावरणी के नीचे स्थित होती है। यह शल्की उपकला से आस्तरित होती है तथा इसमें पुलटिस के समान द्रव्य तथा रोम पाए जाते हैं।

विशिष्ट लाक्षणिक रूप निम्नलिखित है—यह संगलन रेखाओं (fusion-lines) पर स्थित होती है, जन्मसमय से ही विद्यमान होती है तथा गभीर प्रावरणी (deep fascia) के नीचे पायी जाती है। शिरोवल्क (scalp) की उर्माइड पुटी की विशेषता यह है कि इसके कारण करोटि के वहि-पृष्ठ पर अवनमन उत्पन्न हो जाता है जिसके परिसर का स्पष्टतः परिस्पर्शन किया जा सकता है। करोटि में अंतराल के माध्यम द्वारा यह पुटी करोटि गुहिका के साथ संचरण स्थापित कर सकती है किन्तु शारीरिक वृद्धि समाप्त होने के साथ ही यह छिद्र बंद हो जाता है। आरोपण उर्माइड (implantation dermoid) तथा आभ्यतराग उर्माइड (visceral dermoid) वस्तुतः यथार्थ उर्माइड नहीं होती—प्रथम एक अर्जित दशा तथा दूसरी टेरेटोमा होती है।

ऐसे भ्रूण पथों या अवकाशों के बने रहने के कारण उत्पन्न पुटियों जिन्हें प्रसामान्यतः लुप्त हो जाना चाहिये था

अवटुजिह्वा पुटी (thyroglossal cyst)—यह पुटी अवटुजिह्वा-वाहिनी नामक भ्रूण पथ के बन्द न होने के कारण उत्पन्न होती है। यह पथ मुख की उपकला में एक अधोवृद्धि के रूप में प्रकट होता है और जिह्वा के अध रध्र (foramen caecum) से अवटुग्रन्थि तक विस्तृत होता है। यह अवटु के निर्माण में योग देता है तथा प्रसामान्यतः स्वयं लुप्त हो जाता है; यदि किसी विदु पर यह पथ बन्द न हो तथा वहाँ उसकी कोशिकाएँ प्रफलित हों तो कालांतर में उनके केन्द्रीय व्यपजनन के फलस्वरूप पुटी बन सकती है। यह पुटी ग्रीवा की मध्य रेखा में एक अधिकठिका (suprahyoid) अथवा अवकठिका (infrahyoid) ऊन्सेध के रूप में पाई जाती है। विरल अवसरों पर इसकी स्थिति जिह्वा अथवा मुख तल में भी हो सकती है। अवटुजिह्वा पुटी का विशिष्ट अभिलक्षण है कि जिह्वा को बाहर निकालने पर यह स्थिर हो जाती है।

पूर्ण चिकित्सा के लिए आवश्यक है कि केवल पुटी को ही नहीं, सम्पूर्ण पथ (track) को अध्र रध्र या फोरामन सीकम तक उच्छेदित किया जाए।

गिल पुटी (branchial cyst)—ग्रीवा के विकास के समय द्वितीय गिल-चाप (second branchial arch) पुच्छीय चापों पर अधिवर्धित होकर उन पर आच्छादित हो जाती है। दोनों के बीच का स्थान ग्रीवा साइनस (cervical sinus) कहलाता है। प्रसामान्यतः यह लुप्त हो जाता है किन्तु कभी-कभी लुप्त न होने के कारण गिल पुटी या ब्रैकियल सिस्ट बन जाती है। इस पुटी की आस्तर कला तथा अतर्वस्तु की व्युत्पत्ति बहिर्जनस्तरीय (ectodermal) ऊतकों से होती है। उर कर्णमलिका (sternomastoid) के ऊर्ध्व तथा मध्य तिहाई भाग के सगम पर स्थित वह पुटी प्रायः इस पेशी द्वारा आच्छादित होती है तथा अशत. इसके नीचे से बहिःसरित होता है। रोगी की आयु 18 तथा 20 वर्ष के मध्य होती है। आघटन की आयु तथा विक्षति की स्थिति इस दशा के विशिष्ट एवं निदानात्मक अभिलक्षण है।

अन्य पुटियों—इस वर्ग में निम्नलिखित सम्मिलित हैं : अपरापोपिका या एलेन्टाइस (allantois) से सम्बन्धित यूरेकल पुटी (urachal cyst); तथा नाभि-आन्त्रयोजनी वाहिनी (omphalo-mesenteric duct) से सम्बन्धित पुटी।

जननांग सम्बन्धी अवशिष्ट संरचनाओं से (vestigial structures)

उत्पन्न होने वाली अन्य पुटियों

पुरुषों में—वासा ईफरेशिया (vasa efferentia) या लस-अपवाहिकाओं से स्पर्मटोसील (spermatocoele) नामक पुटी उत्पन्न होती है। जिनमे सक्रिय शुक्राणु पाए जा सकते हैं।

वोल्फियन अवशेषो (Wolffian remnants) से उत्पन्न होने वाली पुटिया निम्नलिखित है (1) पैरावृषण (paradidymis) से उत्पन्न होने वाले गिराल्डेस (Giraldes) के ऊर्ध्व और निम्न अंग; (2) एपिडिडिमिस (epididymis) के निम्न प्रान्त तथा वास डेफरेस (vas deferans) के बीच स्थित हौलर के वास एबरेन्स (vas aberrans of Haller) से उत्पन्न पुटी, (3) रेटिटेस्टीज (retetestes) के उपाग; (4) एपेंडिक्स एपिडिडिमिस (appendix epididymis) या मोगेग्नी का वृत्तयुक्त हाइडेटिड (stalked hydatid Morgagni) जो मुलेरियन वाहिनी (Mulierlan duct) का अवशेष होता है।

ये पुटियाँ वृषण के समीप पाई जाती हैं तथा निदान में कठिनाई उत्पन्न करती हैं।

स्त्रियों में—(1) पारओवेरियम (parovarium) या एपूपोरोन (epoo-phoran) की पुटिया, ये वोल्फियन पिंड (Wolffian body) से व्युत्पन्न होती हैं तथा पुरुष के एपिडिडिमिस का समरूप होती हैं अर्थात् उसका प्रतिनिधित्व करती हैं, (2) गार्टनर की वाहिनी (Gartners duct) की पुटिया—यह वाहिनी-योनि में खुलती है तथा वास डेफरेन्स (vas deferans) का समरूप होती है; (3) मोगेग्नी के हाइडेटिड (Hydatid of Morgagni) की पुटिया—यह अवयव डिम्बवाहिनी के झल्लरयुक्त प्रान्त से सलग्न होता है। (4) स्कीन की वाहिनी (Skene's duct) से उत्पन्न होने वाली पुटी—यह वाहिनी प्रोस्टेट या पुरस्थ का एनलाग होती है तथा वोल्फियन अवशेष (wolffian remnant) से व्युत्पन्न होती है। पुटी मूत्रमार्ग के मुख के समीप स्थित होती है तथा प्रायः सक्रमणग्रस्त हो जाती है।

लसीका-अवकाशों की असंगतियां

विकास के समय कुरचना के फलस्वरूप एक लसीकावाहिकाजन्य पुटी उत्पन्न हो जाती है जिसे पुटीमय हाइग्रोमा (cystic hygroma) कहते हैं।

कुछ व्यक्ति इसे अर्बुद (neoplasm) नहीं मानते। यह पुटीमय उत्सेध प्रायः ग्रीवा के पश्च-त्रिभुज (posterior triangle) अथवा काख में पाई जाती है किन्तु ग्रीवा में किसी भी स्थान पर स्थित हो सकता है। यह जन्म से अथवा आरम्भिक शैशव से ही उपस्थित होता है। इसका स्वरूप एक बहुकोष्ठीय पुटी के समान होता है जो स्वच्छ द्रव से परिपूर्ण तथा लसीकाभ ऊतक द्वारा आच्छादित होती है। इसमें शोथ के पुनरावर्ती प्रकोपों की संभावना होती है। लाक्षणिक रूप में पुटीमय हाइग्रोमा ग्रीवा-पार्श्व में एक पारभासी उत्सेध के रूप में प्रकट होता है जिसके परिस्पृशन से स्पृज के समान प्रतीति होती है। चिकित्सा की आदर्श विधि उच्छेदन है।

अन्य जन्मजात पुटियां

इनके उदाहरण आंतयोजनी तथा प्रत्यक्-पर्युदर्या पुटी हैं; निम्नलिखित भी इन्हीं में सम्मिलित हैं—आंतजन्य पुटी (enterogenous cyst), वृहदांत्र योजनी पुटी (mesocolic cyst), वृक्कजन्य पुटी (nephrogenic cyst)।

एक जन्मजात रक्त पुटी (congenital blood cyst) ग्रंथवर्ध या डाइवर्टिकुलम के समान उत्सेध होती है जिसका किसी शिरा वाहिका के साथ सम्बन्ध होता है। बहुपुटी वृक्क (polycystic kidney) की उत्पत्ति विकास के समय वृक्क के दो भागों—मेटानेफ्रोस कलिका (metanephros bud)—में परस्पर संचरण स्थापित न होने के कारण होती है। यकृत तथा अग्न्याशय में भी बहुपुटी (पोलीसिस्टिक) अवस्था पाई जाती है।

दातों के जननस्तर से उत्पन्न होने वाली पुटिया ओडोन्टोम (odontome) कहलाती हैं। इनके उदाहरण निम्नलिखित हैं—दंत पुटी (dental cyst), दंतधर पुटी (dentigerous cyst) तथा दंतवल्कार्बुद (adamantinoma)।

उपलब्ध पुटी (Acquired cysts)

अवधारण पुटी (Retention cyst)—

त्वग्बसा पुटी (sebaceous cyst) की उत्पत्ति त्वग्बसा ग्रंथि की नली में अवरोध तथा फलस्वरूप त्वग्बसा द्रव्य के अवधारण के कारण होती है। यह आनन तथा शिरोबल्क पर बहुतायत से पाई जाती है। यह एक अधस्त्वक् पुटी उत्सेध के रूप में प्रकट होती है जो त्वचा से केवल एक बिन्दु पर सलग्न होती है। इस बिन्दु को पक्कम (punctum) कहते हैं। यह पक्कम त्वग्बसा पुटी का

विशिष्ट अभिलक्षण है। पुटी में शोथ अथवा पूयता उत्पन्न हो सकती है। पूय-विसर्जन के पश्चात् इसमें अत्यधिक मात्रा में कणिका-ऊतक का निर्माण होने से शिरोवल्क में 'काक' का विचित्र अवुद (Cock's peculiar tumour) बन जाता है। कभी-कभी पुटी से त्वग्बसा ग्रंथिजवुद (sebaceous adenoma) अथवा त्वग्बसा शृंग (sebaceous horn) की उत्पत्ति भी हो सकती है। चिकित्सा उच्छेदन द्वारा की जाती है।

निःस्रवण पुटी (Exudation cyst)

निःस्रवण पुटी प्रायः पूर्वस्थित अवकाशो में उत्पन्न होती है। इसके उदाहरण निम्नलिखित हैं : कंडाराओं के श्लेपक पिधान (synovial sheath) से सम्बन्धित गेंग्लियन (ganglion), वृषण के अडधर कचुक (tunica vaginalis) का हाइड्रोसील, लाला ग्रंथियों से सम्बन्धित श्लेष्मा पुटी (mucous cyst) एव रेनुला (ranula), तथा स्तन की दुग्धजनक वाहिनियों (lactiferous ducts) से सम्बन्धित स्तन्यपुटी या गेलेक्टोसील (galactocoele) अपस्थानिक बर्सा (adventitious bursa) चिरकारी क्षोभ के फलस्वरूप उत्पन्न होते हैं। मेनिगोसील (meningocele) एक पुटीमय उत्सेध है जिसकी उत्पत्ति अस्थि-अतराल में से तानिकाओं (meninges) के बहिःसरण के कारण होती है।

परिस्रवण पुटी (Extravasation cysts)

रक्तस्राव, रक्तसग्रह (hamatoma) के संगठन (organization), तथा उसमें कूटपुटी (pseudo cyst) का निर्माण होने से परिस्रवण पुटी बनती है। चिरकारी अवदृढ़तानिका पुटी (chronic subdural cyst) की उत्पत्ति चिरकारी अवदृढ़तानिकी रक्तस्राव के कारण होती है।

आरोपण डर्मायड (implantation dermoid)

तीक्ष्ण नोक वाले औजार द्वारा आहत होने पर त्वचा की बाह्यत्वक कोशिकाएँ गभीर स्तरों पर आरोपित हो जाती हैं। वहाँ उनके प्रफलन तथा केन्द्रीय व्यपजनन (central degeneration) के फलस्वरूप आरोपण डर्मायड उत्पन्न हो जाते हैं।

व्यपजनन पुटी (Degeneration cysts)

ये अर्बुदों में व्यपजनन के फलस्वरूप उत्पन्न होती है। ऐसा सार्कोमा अथवा ग्रन्थिअर्बुद में हो सकता है, यथा डिम्ब ग्रन्थि और स्तन का पुटीमय ग्रन्थिअर्बुद।

परजीवी पुटी (Parasitic cysts)

हाइडेटिड पुटी (hydatid cyst) टीनिया एकिनोकोकस सक्रमण (taenia echinococcus infection) के कारण होती है। यह कृमि कुत्ते की आत में पाया जाने वाला एक टेपवर्म (tapeworm) है। यह चार खंडों से निर्मित होता है, शिर खण्ड में चूपक (suckers) तथा अकुशिकाए (hooklets) विद्यमान होती है। कुत्ते के मल में उपस्थित अंडों से घास सक्रमित हो जाती है तथा यह घास खाने से भेड़ों को यकृत का हाइडेटिड रोग हो जाता है। कुत्ते में संक्रमण इस यकृत के भक्षण द्वारा पहुँचता है। मनुष्य में यह रोग सयोगवश कुत्ते के द्वारा दूषित भोजन करने से होता है।

आमाशय में अंडों से निकला भ्रूण या एंब्रियो (embryo) आमाशय भित्ति को पार करके यकृत में पहुँच जाता है। यद्यपि एकिनोकोकस सक्रमण सर्वाधिक यकृत में होता है, वह फुफ्फुस, मस्तिष्क, वृक्क, अस्थि तथा प्रत्यक्-पर्युदया (retroperitoneum) में भी पहुँच सकता है।

हाइडेटिड पुटी की भित्ति तीन तहों की बनी होती है—परपोपी (host) द्वारा निर्मित बाह्य स्तर, अंतःपुटी (endocyst) अथवा आंतरिक भ्रूण स्तर (embryonic layer) तथा दोनों के मध्य स्थित एक पटलित (laminated) स्तर। अंतःपुटी या एंडोसिस्ट से पुटी के भीतर स्कोलेक्स (scolex) तथा भ्रूण-सम्पुट या ब्रूड-केपसूल (brood capsule) सलग्न होते हैं। स्कोलेक्स वास्तव में टेपवर्म के शिर खंड की प्रतिकृति होती है। जब परपोपी-प्रतिक्रियाओं के फलस्वरूप परजीवी क्षुब्ध होता है तो पुटी के अन्दर सतति पट्टियों (daughter cyst) उत्पन्न हो जाती है।

हाइडेटिड पुटी के कारण यकृत का विवर्धन हो जाता है तथा इस स्थान पर परिताडन द्वारा एक विशिष्ट प्रकार का थ्रिल (thrill) अनुभव होता है। प्रायः कासोनी (Cassoni) का परीक्षण निदानात्मक सिद्ध होता है। यह परीक्षण तब घनात्मक माना जाता है जब हाइडेटिड सिस्ट के तरल से निर्मित एंटीजन (antigen) का अंतःस्त्वक् (introdermal) इंजेक्शन 24 घंटे में त्वचा-प्रतिक्रिया उत्पन्न करने में सफल होता है।

विशिष्ट संक्रमण

संगमलाल

टिटेनस या हनुस्तम्भ (Tetanus or Lock-Jaw)

रोगहेतु (Aetiology)

हनुस्तम्भ या टिटेनस रोग क्लोस्ट्रिडियम टिटेनाइ नामक जीवाणु द्वारा उत्पन्न जीवविषो के कारण होता है। यह एक ग्राम-घनात्मक वातनिरपेक्षी अन्तस्थ स्पोरधारी दंडाणु होता है। इस जीवाणु के वर्धन के लिए आदर्श परिस्थिति ऐसे गंभीर व सक्रमित क्षतों में होती है, जिनमें परिगलित ऊतक व आर्गंतुक गल्य उपस्थित होते हैं। शरीर में प्रविष्ट होने के पश्चात् यदि टिटेनस जीवाणु को उपयुक्त परिस्थिति मिले तो उसका वर्धन व बहुगुणन होने लगता है। कभी-कभी ये जीवाणु इतने ऋघु व अपेक्षाकृत महत्त्वहीन क्षतों से प्रवेश पा जाते हैं कि रोगी को उस क्षत अथवा अभिघात का स्मरण तक नहीं होता।

ये जीवाणु शाकाहारी पशुओं तथा कभी-कभी मनुष्य के मल में उपस्थित होते हैं। इस कारण सड़को पर अथवा खादयुक्त मिट्टी में होने वाली दुर्घटनाओं में लगे क्षतों के टिटेनस-संक्रमित होने की सम्भावना रहती है।

भारत आदि अविकसित देशों में, जहाँ उपयुक्त प्रसूति सुविधाएँ उपलब्ध नहीं हैं, प्रसव के समय पूतियुक्त साधनों के प्रयोग के कारण नाभिरज्जु तथा माँ के जननागों में टिटेनस संक्रमण संस्थापित हो सकता है। ग्रामीण क्षेत्रों में इसकी सम्भावना अधिक होती है।

क्षत स्थल पर टिटेनस जीवाणु, जो बहिर्जीवविष (exotoxin) उत्पन्न

करते हैं वह प्रेरक अतस्थलो (motor endplates) द्वारा अवशोषित होकर तथा प्रेरक तंत्रिकाओं के अक्षदंडो व लसीकावाहिनियों के सहारे अग्रशृंग-कोशिकाओं में पहुँच कर वहाँ स्थिर हो जाता है। इसके अतिरिक्त लसीकावाहिनियों के माध्यम से रक्तधारा में मिश्रित हो कर यह सार्वदैहिक अन्तःस्थलो को व्यापक रूप से भी प्रभावित कर सकता है।

उद्भवन अवधि (incubation period)

टिटेनस की उद्भवन अवधि 4 से 21 दिन तक हो सकती है, किन्तु औसत अवधि 10 दिन होती है। यह क्षत की स्थिति पर निर्भर होती है—क्षत से केन्द्रीय तंत्रिकातंत्र तक तंत्रिकापथ जितना छोटा होगा, उद्भवन अवधि भी उतनी ही कम होगी। उद्भवन अवधि जितनी अधिक होती है, रोग के लक्षण व चिह्न भी उतने ही मन्द होते हैं। अब तक ज्ञात न्यूनतम उद्भवन अवधि 24 घटा है।

लाक्षणिक रूप

सुस्पष्ट रोग से पूर्व रोगी में कुछ पूर्वरूपी लक्षण प्रकट हो सकते हैं, यथा सिर दर्द, वेचैनी, चिडचिड़ापन, अनिद्रा आदि। रोग का प्रथम विशिष्ट लक्षण कुछ पेशियों का स्फुरण (twitching) व स्तम्भन (stiffness) हो सकता है। ऐसा आरम्भ में क्षतस्थल की निकटवर्ती पेशियों में होता है, किन्तु शीघ्र ही चर्वणी (masseter) तथा शखच्छदा पेशिया भी प्रभावित हो जाती हैं तथा फलस्वरूप हनुस्तम्भ (trismus, lock-jaw) की स्थिति उत्पन्न हो जाती है। आननपेशियों के सकुचन के कारण इन रोगियों के चेहरे पर एक वक्र मुस्कान का सा आभास होता है जिसे—(risus sardonius) कहते हैं। धीरे-धीरे पेशी-आकर्षण (spasm) शरीर के विभिन्न भागों में फैल जाता है। ऐसा निम्न क्रमानुसार होता है—ग्रीवा पेशिया, वक्ष तथा उदर के अग्र भाग की पेशिया, धड़ के पृष्ठ भाग की पेशियाँ, शाखाग्रों की पेशिया। यदा-कदा अग्रवाहु व हाथों की पेशिया अप्रभावित रहती हैं। उपरिलिखित पेशियों का आकर्षण उनके तनिक सकुचन के रूप में होता है जो कुछ मिनट से कुछ घंटों तक रह सकता है। गम्भीर दशाओं में इसके साथ ही अन्तरित सकुचन (clonic contraction) भी पाया जाता है। आरम्भावस्था में पेशी-आकर्षण तीव्र ध्वनि, हवा के झोके, क्वाडों की आहट आदि—लघु उद्दीपनों के कारण उत्पन्न होता है, किन्तु जब व्याधि बढ़ जाती है तो स्वयमेव, बिना किसी उद्दीपन के ही पेशी-आकर्षण होने

लगता है। घड-पेशियों के आकर्ष के फलस्वरूप शरीर निम्नलिखित रूपों में विकृत हो सकती है—बहिःरायाम (opisthotonus) शरीर का इस प्रकार चापयुक्त हो जाना कि पीठ शीथ्या से ऊपर उठ जाए, अन्तरायाम (emprosthotonus), शरीर का आगे की ओर झुक जाना, पार्श्वायाम (pleurosthotonus), शरीर का एक पार्श्व की ओर वक्र हो जाना। मध्यच्छद पेशियों व अंतरापार्श्विक पेशियों का आकर्ष स्वमन-अनमर्थता के रूप में प्रतिफलित होता है तथा ग्रसनपेशियों के ग्रस्त होने से निगरण अनमभव हो जाता है। मूत्रावधारण व मलावधारण की स्थिति भी अततोक्तत्वा उत्पन्न हो जाती है। दुर्भाग्यवश रोगी इस अवस्था में मचेत रहता है तथा फलस्वरूप अपार कष्ट व क्लान्ति भोगता है। मृत्यु से पूर्व रोगी को अतिज्वर (hyperpyrezia) हो सकती है। विशिष्ट अश्लक्ष्णों की मुख्यता के अनुसार टिटेनस के निम्नलिखित विभेद पाये जाते हैं।

तीव्र टिटेनस—इसका प्रारम्भ तीव्र रूप में होता है, लक्षण प्रबल होने से तथा परिणाम प्रायः घातक होता है।

विलम्बित टिटेनस—इसका आरम्भ धीमा, लक्षण मन्द एवं परिणाम प्रायः पुनःस्वास्थ्यलाभ होता है।

विरकारी टिटेनस—यह उन अवस्था को कहते हैं जब पूर्वकालीन क्षतों में ममाहित जीवाणु क्षत की पुनः विवृति के कारण त्रियाशील हो जाते हैं।

स्थानीय टिटेनस—इस दशा में केवल अतस्थल की समीपवर्ती पेशियाँ ही ग्रस्त होती हैं।

शिर टिटेनस—शिर व ग्रीवा के क्षतों के सक्रमित होने में तत्सम्बन्धी पेशियाँ आकर्षग्रस्त हो जाती हैं, कपाल-तंत्रिकाएँ ग्रन्थ हो सकती हैं। यह दशा अत्यन्त गम्भीर तथा प्रायः घातक सिद्ध होती है।

प्रसव टिटेनस—इसका कारण प्रसवकालीन सक्रमण होता है।

नवजात टिटेनस—यह सद्यःजात शिशु की नाभि के सक्रमित होने के कारण होता है। शिशु की प्रायः मृत्यु हो जाती है।

शस्त्रकर्मोत्तर टिटेनस—इस दशा का कारण सीवन के लिए प्रयुक्त कैंटगट में जीवाणु-स्पोरो का विद्यमान होना बताया गया है।

जलत्रास टिटेनस—इस दशा का मुख्य लक्षण (जलत्रास), ग्रसनी पेशियों के आकर्ष के कारण होता है तथा रेवीज के नमान होता है।

निदान

इस रोग का निदान सहज ही किया जा सकता है। किन्तु फिर भी हनु-

स्तम्भन (trismus) के अन्य कारणों का विचार कर लेना चाहिए (उदाहरणतः दाँत, कर्णपूर्व ग्रथि या गख-अधोहनु सधि के सक्रमण)। इसके अतिरिक्त सापेक्ष निदान में स्ट्रिकनीन विपाक्तता, जलत्राम रोग (रेवीज), मस्तिष्कावरण शोथ व टिटेनी (tetany) भी विचारणीय है।

निरोध

टिटेनस-प्रतिरोधगति में वृद्धि के लिए सक्रिय अथवा निष्क्रिय रोगक्षमन (mismunization) का प्रयोग किया जा सकता है।

निष्क्रिय रोगक्षमन के हेतु दाह घावों तथा संक्रमित घावों के रोगियों को एन्टीटिटेनिक सीरम की 3000 यूनिट मात्रा तुरन्त देनी चाहिए। यह औपधि इनेक्शन के कुछ ही घंटे पश्चात् अवशोषित होकर रक्त में पहुँच जाती है। इसका प्रयोग करते समय संग्राहिता प्रतिक्रिया (sensitivity reaction) तथा तीव्र ग्राहिता (anaphylactoid) प्रतिक्रिया की ओर से सावधान रहना चाहिए।

सामान्य उपचार

रोगी को एक अँधेरे कमरे में पूर्ण विश्राम करने देना चाहिए तथा उसकी निद्रा में विघ्न नहीं डालना चाहिए। नेम्बुटाल, क्लोरल, पैरेल्डिहाइड तथा आवश्यकतानुसार, मारफीन आदि का पर्याप्त मात्रा में प्रयोग करना चाहिए। आकषों के नियन्त्रण के लिए एवर्टिन (avertin प्रति kg वजन) का अत गुद प्रयोग उपयोगी होता है। गम्भीर रोगियों में मायनेसिन (myanesin), ट्यूबोक्यूरारीन (tubocurarine) आदि पेगीशिलिक औषधियाँ भी लाभप्रद होती हैं। रोगी के उचित पोषण की उपेक्षा नहीं करनी चाहिए, यदि वह स्वयं तरल आहार ग्रहण करने में असमर्थ हो तो अत वासी (indewelling) राइल ट्यूब (Ryle's tube) का प्रयोग करना चाहिए। मलाशय व मूत्राशय का ध्यान रखना भी आवश्यक होता है। यदि रोगी को श्वसनकष्ट हो तो श्वासप्रणाल-छिद्रीकरण की आवश्यकता पड सकती है।

प्रतिजीवविष-चिकित्सा (antitoxin therapy)

यद्यपि कुछ विशेषज्ञों को इस साधन की उपयोगिता में सन्देह है, फिर भी टिटेनस के रोगी की सुरक्षा की दृष्टि से उसकी तुरन्त अन्त शिरा प्रतिजीवविष चिकित्सा करनी चाहिए। प्रथम इजेक्शन 100,000 यूनिट का, दूसरा इसके 12 घंटे बाद 50,000 यूनिट का, तथा अन्य चार दैनिक इजेक्शन 25000 यूनिट के

देने चाहिए। पेनसिलिन के प्रयोग का इस सम्बन्ध में कोई विशेष महत्त्व नहीं है।

क्षत का उपचार

इस सम्बन्ध में दो लक्ष्य होते हैं—क्षत में स्थित जीवविष को निष्क्रिय करना तथा क्षतस्थल पर ऐसी परिस्थिति उत्पन्न करना जिसमें टिटनेस दवाणु वृद्धि न कर पाएँ। प्रथम उद्देश्य की पूर्ति प्रतिजीवविष के प्रयोग से हो जाती है। दूसरे उद्देश्य के लिए क्षत को भली प्रकार विवृत करके आगन्तुक शल्यों तथा निर्जीव एवं परिगलित ऊतकों का अपहरण कर दिया जाता है ताकि वहाँ वायुरहित वातावरण न रहे। जिंक परोक्साइड पेस्ट का स्थानीय अनुप्रयोग भी इस में सहायक होता है, क्योंकि यह एक प्रबल आक्सीकारक होता है। यहाँ उल्लेखनीय है कि क्षत पर शस्त्रकर्म तभी करना चाहिए जब प्रतिजीवविष का प्रथम इजेक्शन लगाये कम से कम तीन घंटे बीत चुके हों।

एक्टिनोमाइकोसिस

यह रोग (*actinomyces*) वर्ग के जीवों के कारण होता है। इनका एक उदाहरण *A. bovis* है। विश्वास किया जाता है कि ये सूक्ष्मजीव अनाज के खेतों, घास के पत्तों तथा पराग में विद्यमान होते हैं तथा उन्हीं माध्यमों से सक्रमण का संचार करते हैं। यह रोग पुरुषों को स्त्रियों की अपेक्षा चार गुना अधिक होता है। इन सूक्ष्मजीवों की एक जाति (*A. israeli*) सम्भवतः मुख, गले व आन्त्रक्षेत्र में सामान्य रूप में भी पाई जाती है, किन्तु केवल विशिष्ट अवस्थाओं, यथा स्थानीय पूतित, में ही विकृतिजनक सिद्ध होती है।

लाक्षणिक-रूप

यह रोग एक वेदनाहीन, अधस्त्वक्, सुस्पष्ट (well defined) दृढीभूत (indurated) पिंड के रूप में आरम्भ होता है। धीरे-धीरे इस दृढीभवन का समीपवर्ती ऊतकों में प्रसार होता जाता है। कुछ समय पश्चात् दृढ क्षेत्र का केन्द्र नर्म पड़ जाता है तथा उसमें अनेक छिद्र प्रकट हो जाते हैं। इन छिद्रों से पूय सीरमीय निःस्राव निकलता है जिसमें पीले लघुकण होते हैं। इस विकृति का सलग्न ऊतकों में निरन्तर विस्तार होता रहता है। अततो गत्वा पेशियां तथा अस्थियां भी ग्रस्त हो जाती हैं। अत्यधिक तनु-निर्माण होने के कारण सस्पर्शन द्वारा इस विकृति में एक विशिष्ट प्रकार के दृढीभवन (braw-

ny induration) का आभास होता है। इस रोग में लसीकापर्व विवर्धित नहीं होते। 75% केसों में यह रोग आनन-ग्रीवा प्रदेश में पाया जाता है, जहाँ संक्रमण मुख के माध्यम से पहुँचता है। रोग के अन्य स्थल शेषात्र-अन्धात्र-प्रदेश व एपेडिक्स (आंत्रक्षेत्रीय संक्रमण) तथा फुफ्फुस हैं। फुफ्फुस में एक्टिनोमाइकोसिस विकृति का कारण ग्रीवा अथवा उदर की विकृतियों (lesions) का विस्तार होता है।

जीवाणु-विज्ञान

पीतकणों के सूक्ष्मदर्शी अध्ययन से विदित होता है कि प्रत्येक कण के केन्द्र में माइसीलियम सूत्रों (mycelial threads) का एक ग्राम-धन पिंड होता है जिसमें से सत्र और स्थूल छोरयुक्त सूत्र प्रवर्धित होते हैं। इस विविष्ट रूप को 'किरण कवक' (ray fungus) कहा जाता है। माइसीलियम सूत्रों की ये गदाकार उद्वृद्धियाँ ग्राम-ऋणात्मक होती हैं तथा प्रयोगशाला सम्बर्धनों में कदापि दृष्टिगोचर नहीं होती। इन कवक की सामान्य जाति वातनिरपेक्षी होती है।

चिकित्सा

यदि आरम्भिक अवस्था में ही रोग का निदान कर लिया जाये तो सम्पूर्ण विकृति का उच्छेदन किया जा सकता है। रोग बढ जाने पर नाडी व्रणों का आरखुण तथा विद्रधियों का छेदन करना पडता है। कुछ सप्ताह तक पेनिसिलिन की विगाल मात्रा का प्रयोग भी लाभप्रद होता है। स्ट्रिप्टोमाइसिन व पोटागियम आयोडाइड का प्रयोग भी कुछ व्यक्तियों द्वारा किया जाता है। एक्सरे-चिकित्सा द्वारा भी इस रोग की, विशेषतः आनन-ग्रीवा एक्टिनोमाइकोसिस की, चिकित्सा में सहायता मिलती है।

मदुरा पद

मदुरा पद (चित्र 267) एक्टिनोमाइकोसिसजनक जीवाणु के समान ही एक सूक्ष्मजीव के द्वारा होता है। यह रोग भारत आदि उन देशों में अधिक पाया जाता है जहाँ के निवासी नगे पाव फिरने के अभ्यस्त हैं। पैर की त्वचा में स्थित दरारों में प्रविष्ट होकर ये जीव रोग उत्पन्न करते हैं।

इस रोग में पैर पर एक दृढ़ पर्वक (nodule) उत्पन्न होता है जिसका आकार क्रमशः बढता जाता है। कुछ समय पश्चात् यह पर्वक फूट जाता है तथा इसमें अनेक भाइनस प्रकट हो जाते हैं जिनमें से पूयसीरमी निःस्राव



चित्र 267—मदुरा पद (madura foot)

निकलता है। इस निःश्वस में काठे दाने उपस्थित होते हैं। आलातर में पैर की अस्थिया तथा सन्धिया भी सङ्क्रमणग्रस्त हो जाती हैं तथा सम्पूर्ण पैर ही विघटित हो जाता है। इस रोग में म्यानीय पीडा अथवा लसीकापत्र विवर्धन नहीं होता, न रोग का व्यापक प्रसार होता है।

चिकित्सा

पेनिसिलिन व पोटेशियम आयोजाइड के प्रयोग से इस रोग में कुछ लाभ होता है। गम्भीर अवस्था वाले रोगियों में अगोच्छेदन की आवश्यकता पड़ सकती है।

ऐरिसपेलास (Erysipelas)

यह त्वचा के सङ्क्रमण के कारण होता है जो एक रक्तसलायक स्ट्रेप्टोकोकस द्वारा होता है। उसका प्रवेश प्रायः अपघर्षण अथवा आपरेशनद्वारा होता है।

नुपोषित व कुशकाय रोगी, यथा मधुमेह पीडित व्यक्ति, इस रोग से अधिक ग्रस्त होते हैं। इसकी उद्भवन अवधि 12 घंटे से 3 दिन होती है। यह रोग प्रायः शिरोवल्क (scalp) व आनन पर पाया है।

लाक्षणिक रूप

रोग का आरम्भ अचि, सिरदर्द व तन्द्रिलता से होता है। शीघ्र ही रोगी का ताप व नाडी तीव्र हो जाती है, भूख घट जाती है, तथा जिह्वा मैली हो जाती है। कभी-कभी प्रलाप (delirium) की दशा भी पायी जाती है। सक्रमणस्थल पर क्षत का स्वरूप अस्वस्थ प्रतीत होता है, तथा उसकी समीपवर्ती त्वचा का रंग गुलाबी लाल हो जाता है। लालीयुक्त क्षेत्र अनियमित किन्तु सुस्पष्ट तथा वर्धनशील होता है तथा इसकी परिधि उभरी हुई होती है। द्वाने से यह लाली फीकी पड़ जाती है। शिरोवल्क आदि तनावयुक्त क्षेत्रों के अतिरिक्त अन्य स्थलों पर स्थानीय पीडा नहीं होती। कभी-कभी नेत्रच्छद तथा अडकोग में गोफ उत्पन्न हो जाता है। त्वचा पर जलस्फोट उत्पन्न हो सकते हैं किन्तु उनमें पूयता नहीं होती। प्रादेशिक लसीकापर्व विवर्धित हो जाते हैं। जब व्याधि का शमन होता है तो त्वचा में विवर्णता व गल्की निस्त्वचन (desquamation) होने लगता है।

चिकित्सा

सर्वप्रथम रोगी को पृथक् कर देना चाहिए क्योंकि उसके जलस्फोटों से निकलने वाला विसर्जन तथा त्वचा शल्क (scales) दोनों ही सक्रामी होते हैं। पेसिलिन के अतपेशी प्रयोग द्वारा कुछ घंटों में ही इस रोग की चिकित्सा की जा सकती है।

एन्थ्रैक्स (Anthrax)

यह एक सक्रामक रोग है। इसका कारण, एन्थ्रैक्स दडाणु, एक वृहद आयताकार ग्राम-धन दडाणु, होता है तथा शृखला रूप में पाया जाता है। यह एक विकल्पी वातनिरपेक्ष (facultative anaerobe) होता है तथा शरीर से बाहर स्पोर रूप धारण करने की क्षमता रखता है। शाकाहारी पशुओं के आन्त्र-क्षेत्र में यह प्रायः पाया जाता है। इसके कारण घोड़ों, पशुओं व पेड़ों में प्लीहा ज्वर होता है। अतः जो व्यक्ति इन पशुओं के अस्थिपजर, खाल, चमड़ा, बाल आदि के सम्पर्क में आते हैं उन्हें एन्थ्रैक्स रोग हो सकता है।

लाक्षणक रूप

त्वचा प्ररूप — सक्रमण के 3-7 दिन (उद्भवन अवधि) के पश्चात् सर्व-प्रथम शरीर के अनावृत भागों, यथा हाथ व चेहरे पर एक पीडारहित लाल पिटिका प्रकट होती है। धीरे-धीरे इसके चहुओर की त्वचा गोधूलि-लाल व दृढीभूत (indurated) हो जाती है। तत्पश्चात् इस क्षेत्र में रक्तिम सीरमयुक्त जलस्फोट उत्पन्न हो जाते हैं। साथ ही पिटिका भी पूययुक्त हो जाती है तथा उसके स्थान पर काला स्लफ (slough) वच रहता है। इस प्रकार कुछ दिन में ही यह विक्षति एक विशिष्ट रूप धारण कर लेती है—दृढीभूत त्वचा पर अनेक रक्तिम सीरमयुक्त जलस्फोट होते हैं तथा इस क्षेत्र के केन्द्र में काला स्लफ होता है। इस विशिष्ट विक्षति को दुर्दम पूयस्फोटिका (malignant pustule) कहा जाता है। विक्षति की समीपवर्ती त्वचा में भी सक्रमण व दृढीभवन की क्रिया होती रहती है तथा उसका विस्तार होता रहता है। इस क्षेत्र में पीडा नहीं होती, किन्तु खुजली प्रायः पाई जाती है। प्रादेशिक लसीकापर्वों का विवर्धन भी उपस्थित होता है।

इस अवस्था में ज्वर आदि दैहिक लक्षण भी पाये जाते हैं, तथा कभी-कभी पूतिरक्तता की स्थिति भी हो जाती है। जलस्फोट तथा लसीकापर्व, दोनों ही एन्थ्रैक्स के जीवाणुओं से परिपूर्ण होते हैं।

इत्रसन प्ररूप—यह दशा ऊन के श्रमिकों का रोग (wool sorter's-disease) भी कहलाती है। इस अवस्था में प्लूरोनिमोनिया (pleuropneumonia) उत्पन्न हो जाता है तथा रोगी के कफ में जीवाणु पाये जाते हैं।

आंत्र प्ररूप—इसका विशेष लक्षण चिरकारी रक्तयुक्त अतिसार है। आंत्र-प्ररूप तथा श्वसन प्ररूप, दोनों अवस्थाओं में बहुत मृत्यु होती है।

चिकित्सा

एन्थ्रैक्स के लिए स्क्लैवो (Sclavo) का एन्टीसीरम विशिष्ट (specific) औषधि है। इसकी मात्रा प्रथम दिवस 200 ml. तथा तत्पश्चात् 50 ml. दैनिक है। प्रतिदिन अथवा एकांतर दिन 0.6 g निओसल्वार्सन (neo-salvarsan) का अतः शिरा प्रयोग भी अत्यन्त उपयोगी सिद्ध होता है। पेनिसिलिनस्ट्रेप्टोमाइसिन भी उपयोगी औषधियाँ हैं।

सुजाक (गौनोरिया)

यह रोग *neisseria gonorrhoeae* नामक ग्राम-ऋण, सेम बीज रूपी

द्विगोलाणुओ (diplococci) के कारण होता है, जिनका बहुरूपी कोशिकाएँ शीघ्र ही भक्षण कर लेती हैं जिससे अभिरजित लेपो में वे प्रायः अत कोशिका रूप में पाये जाते हैं।

पुरुषों में गोनोरिया

इस रोग की उत्पत्ति प्रायः किसी सक्रमित व्यक्ति के साथ यौनकर्म करने से होती है। उद्भवन अवधि 2-10 दिन होती है।

लाक्षणिक रूप

रोग का प्रथम लक्षण शिश्न के छोर पर क्षोभ व मूत्रदाह की अनुभूति है। मूत्र कुहर के शोथयुक्त होने के कारण वहाँ पतला पूयसीरमी तथा यदा-कदा रक्तितम निःस्राव होता है। एक-दो दिन में यह शोथ अग्र मूत्रमार्ग तक पहुँच जाता है तथा फलस्वरूप प्रबल मूत्रदाह होने लगता है। साथ ही निःस्राव प्रचुर, गाढा तथा पीतवर्ण हो जाता है। कभी-कभी तीव्र मूत्रावधारण (retention) भी हो जाता है। अरुचि, तनिक ज्वर आदि मृदु दैहिक लक्षण भी होते हैं। जब रोग पश्च मूत्रमार्ग तक पहुँच जाता है तो दैहिक लक्षण प्रबल हो जाते हैं तथा रोगी को मूत्रावृत्ति (frequency of micturition) रक्तमूत्रता (haematuria) व पीडापूर्ण शिश्न हर्षण (कार्डी chordee) होने लगता है। पीडा, कष्ट आदि तीव्रशोथ के लक्षणों का 10-12 दिन में शमन होने लगता है, किन्तु निःस्राव जारी रहता है। क्रमशः इसकी मात्रा व गाढता घटती जाती है। लगभग 4-10 सप्ताह पश्चात् निःस्राव केवल प्रातःकाल शैयात्याग के समय ही मूत्रकुहर पर एक पूयश्लेष्मी बूद के रूप में देखा जाता है। इस लक्षण को ग्लीट (gleet) अथवा चिरकारी गोनोरिया कहते हैं।

चिरकारी गोनोरिया में सक्रमण अग्र मूत्रमार्ग, काउपर ग्रथियों तथा पुरस्थ ग्रथि आदि में बना रहता है, अतः उसे पूर्णतः नष्ट करना कठिन होता है। इसके अतिरिक्त गोनोकोकस जीवाणु अक्षत श्लेष्मला को भी पार करने में समर्थ होते हैं तथा इस प्रकार अधःश्लेष्मी ऊतक में बने रह सकते हैं।

निदान

तीव्र प्रावस्था में गोनोरिया का निदान निःस्राव के अभिरजित लेप की सूक्ष्मदर्शी जांच द्वारा सहज ही किया जा सकता है। किन्तु चिरकारी गोनोरिया में निःस्राव की मात्रा इतनी थोड़ी होती है कि उसके लेप में गोनोकोकस दृष्टि-

गोचर नहीं होते। अतः ऐसे रोगियों के उचित निदान के लिए पुरस्थ ग्रथि के अत गुद मर्दन द्वारा त्नाव प्राप्त करके उसका मूक्षमदर्शी परीक्षण व सवर्धन करना चाहिए।

मूत्रमार्गदर्शन (urethroscopy) करने पर श्लेष्मला-अपरदन (erosions) तथा पुटिकाशोथ (folliculitis) पाए जा सकते हैं। यदि निदान में फिर भी सन्देह हो तो पूरक स्थायीकरण परीक्षण (complement fixation test) की सहायता ली जा सकती है।

चिकित्सा

गोनोरिया की चिकित्सा के लिए पेनिगिलिन का प्रयोग अत्यन्त सफल होता है। कुछ समय पूर्व इस प्रयोजन के लिए मल्फोनेमाइटो का प्रयोग भी किया जाता था किन्तु प्रतीत होता है कि आजकल ये जीवाणु मल्फा औपधियों के प्रति प्रतिरोध उपाजित कर रहे हैं।

आजकल अधिकांश रोगियों की चिकित्सा में पेनिसिलिन चिकित्सा ही सक्षम होती है। प्राय 600,000 यूनिट प्रोकेन पेनिसिलिन-G (P A M) 2 प्रतिशत aluminium monostearate में मिश्रित तेलयुक्त का एक इंजेक्शन 90 प्रतिशत से अधिक रोगियों को नीरोग करने के लिए पर्याप्त होता है।

आरोग्यलाभ का परीक्षण (test for cure)

चिकित्सा के एक सप्ताह पश्चात् रोगी के पुरस्थ-त्नाव का गोनोकोकस जीवाणुओं तथा पूयकोशिकाओं की उपस्थिति के लिए पुनःपरीक्षण करना चाहिए। इस परीक्षण को चार सप्ताह तक प्रति सप्ताह तथा तत्पश्चात् दो मास तक प्रति मास करना चाहिए। यदि ये परीक्षण ऋणात्मक सिद्ध हों, निःस्त्राव की पुनरावृत्ति न हो तथा मूत्र स्वच्छ तथा सूत्र-रहित हो तो रोगी को नीरोग समझा जा सकता है।

उपद्रव

संक्रमण का स्थानीय प्रसार—इस विधि द्वारा मूत्रमार्ग तथा जननमूत्रतंत्र के सलग्नागो (adnexae) में गोनोरिया संक्रमण फैल सकता है। इस स्थापन का आरम्भ तीव्र अथवा मंद, दोनों रूपों में हो सकता है। इसके उदाहरण निम्नलिखित हैं : लिटर ग्रथि (Little's gland) शोथ (यह परिमूत्रमार्ग-विद्रधि, periurethral abscess) को उत्पन्न कर सकता है); काउपर

(Cowper's)-ग्रथि शोथ; पश्च मूत्रमार्ग शोथ, वृषण-अधिवृषण शोथ, मूत्राशय व द्रोणिकाशोथ (ये विरल होते हैं); गुक्राशय शोथ, तथा पुरस्थग्रथि शोथ (इससे पुरस्थ विद्रधि उत्पन्न हो सकती है)।

आरम्भिक दशा में ही गोनोरिया की समुचित चिकित्सा के कारण अब मूत्राशय निकोचन (urethral stricture) की घटना बहुत कम हो गई है, किन्तु अल्पविकसित देगो में गोनोरियाजनित निकोचन अब भी पाया जाता है।

प्रत्यक्ष संपर्क द्वारा संक्रमण—प्रसव के समय मा के गोनोरिया-सक्रमित जननागो के सम्पर्क में आने के कारण शिशु को नवजात नेत्राभिम्यन्द (ophthalmia neonatorum) हो सकता है। अगुलि सक्रमण के कारण यह नेत्राभिम्यन्द वयस्को में भी पाया जा सकता है, किन्तु उनमें प्रायः एक आँख को ही प्रभावित करता है। अप्राकृतिक यौनकर्म के फलस्वरूप गोनोरिया-गुदशोथ भी हो जाता है। व्यक्तिगत रूप से अस्वच्छ व्यक्तियों के योन अगो में गोनोकोकस जीवाणु कतिपय वायरसों के माहर्चर्य के कारण शिश्नमुड तथा शिश्नमुडच्छद का अक्रुावुर्द (papilloma) भी उत्पन्न कर सकते हैं।

रक्त संक्रमण—इस प्रकार होने वाले उपद्रव बहुत अधिक नहीं पाये जाते। ये निम्नलिखित हैं: सधिशोथ, विशेषत वड़ी सधियो (जानु, कोहनी आदि) में, बर्साशोथ (bursitis), कडराग्लेपक शोथ (tenosynovitis), प्रावरणी शोथ (fascitis) व ततु शोथ (fibrositis); आइरिडोसाइक्लाइटिस (परितारिकारोमरुपिड शोथ, iridocyclitis); पूतिरक्तता (septicaemia) तथा पूयरक्तता (pyaemia)।

स्त्रियों में गोनोरिया

लाक्षणिक रूप

स्त्रियो में गोनोरिया प्रायः गर्भाशयग्रीवा शोथ के रूप में प्रकट होता है। विरल रोगियो में मूत्रमार्ग शोथ भी पाया जाता है, किन्तु योनिशोथ अत्यल्प होता है। रोग का प्रारम्भ पुरुषों के समान तीव्र नहीं होता। रोगी को मूत्र-कृच्छ तथा भग प्रदेश में दाह व कष्ट का अनुभव हो सकता है। पृष्ठपीडा (backache) तथा गर्भाशयग्रीवा से रक्तिस निस्स्राव हो सकता है। सूक्ष्मदर्शी परीक्षण में गोनोकोकस पाये जाते हैं।

चिकित्सा

पुरुषों की भाँति यहाँ भी पेनिसिलिन द्वारा ही चिकित्सा की जाती है।

उपद्रव

स्थानीय संक्रमण विस्तार—इस विधि द्वारा निम्नलिखित विकार हो सकते हैं: बार्थोलिन विद्रधि (Bartholin's abscess), डिम्बवाहिनी शोथ, डिम्बग्रथि शोथ, पर्युदया शोथ, तथा श्रोणि ऊनिशोथ (pelvic cellulitis) ।

प्रत्यक्ष संपर्क द्वारा विस्तार—स्त्रियो को गोनोरिया-गुदशोथ पुरुषों की अपेक्षा कम होना है । यह प्रायः योनि निन्नाव द्वारा गुदप्रदेश के संक्रमण के कारण होता है ।

पुरुषों की भांति स्त्रियो के जननांगों (भग व योनि) पर भी अकुरावृद्ध उत्पन्न हो सकते हैं । किंतु ये मन्थ्या तथा आकार में अपेक्षाकृत अधिक होते हैं ।

रक्तसंक्रमण के कारण उत्पन्न होने वाले उपद्रव स्त्री-पुरुषों में एक समान होते हैं ।

कन्याओं में भग-योनि शोथ

अल्पायु कन्याओं में भगयोनि शोथ का कारण प्रायः व्यक्तिगत अस्वच्छता होती है । यह दशा अनाथालयों, छात्रावासों आदि में अधिक पाई जाती है । इन स्थानों पर एक ही तौलिये बिस्तर आदि के प्रयोग के कारण संक्रमण शीघ्र फैलता है । संक्रमण प्रायः भग या योनि तक ही सीमित रहता है तथा खुजली या निन्नाव के लक्षण उत्पन्न करता है । इस रोग की चिकित्सा पेनिसिलिन या सल्फोनेमाइड, शैथ्या-विश्राम तथा सिट्ज स्नान (sitz bath) द्वारा की जाती है ।

अगोनोकोकसी मूत्रमार्ग शोथ (Non-gonococcal urthritis)

रोगहेतु

अनेक पुरुषों (40 प्रतिशत) में मूत्रमार्ग से सपूय निन्नाव का कारण गोनोरिया नहीं बल्कि रासायनिक क्षोभ तथा अन्य जीवाणुओं द्वारा संक्रमण होता है । इन जीवाणुओं के उदाहरण वेसिलस कोलाई, स्ट्रेफिलोकोकस, स्ट्रेप्टोकोकस व डिफ्थेरायड (diphtheroids) हैं । स्त्रियो में मूत्रमार्ग शोथ का एक बहुघटित कारण trichomonas vaginalis संक्रमण है । रासायनिक क्षोभ-जन्य मूत्रमार्ग-शोथ का कारण प्रायः वे रासायनिक पदार्थ होते हैं जिनका उपयोग सततिनिरोध उपकरणों में किया जाता है अथवा रोग-निवारण के लिए जिनका अन्त मूत्रमार्गीय अनुप्रयोग होता है ।

निदान

अगोनोकोकस मूत्रमार्गशोथ का निदान तभी करना चाहिए जब मूत्रत्र के विस्तृत परीक्षण तथा निस्त्राव के सूक्ष्मदर्शी अध्ययन के आधार पर गोनोरिया की अनुपस्थिति पूर्णतः सिद्ध की जा चुकी हो।

चिकित्सा

स्ट्रेप्टोमाइसिन (1 ग्राम दैनिक 3 दिन तक) या टेरामाइसिन (0.25 ग्राम दिन में चार बार, 4-6 दिन तक) का प्रयोग प्रायः प्रभावकारी सिद्ध होता है। पारद आक्सीसायनाइड के 1 10,000 विलयन द्वारा मूत्रमार्ग व मूत्राशय का सिंचन (irrigation) भी उपयोगी होता है। ट्राइकोमोनस सूक्ष्मजीवों पर एटो-वायटिको का प्रभाव नहीं पड़ता। उनके कारण होने वाले मूत्रमार्गशोथ की चिकित्सा में flagyl (metronidazole) के सक्षम होने की रिपोर्ट प्राप्त हुई है।

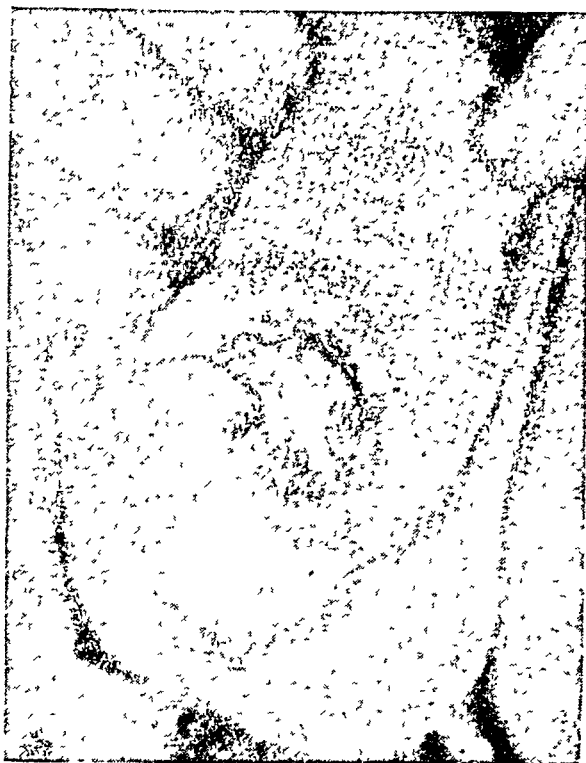सिफिलिस

सिफिलिस (*treponema pallidum*) नामक एक स्पायरोकीट के कारण होने वाला एक सक्रामक रोग है। इसका जीवाणु आकृति में कार्क स्क्रू (cork screw) के समान होता है, जिसमें 6-12 कुडलियाँ होती हैं। इसकी लम्बाई 8 μ होती है। त्वचा पर के क्षतों के आखुरण (scrapings) व सक्रमित लसीकापर्वों के वेधन द्वारा प्राप्त द्रव्य, तथा सीरम के तत्कालिक निदर्श (fresh sheimiens) का सूक्ष्मदर्शी परीक्षण करने पर इन जीवाणुओं को देखा जा सकता है। यह परीक्षण एक विशेष विधि द्वारा किया जाता है जिसे अदीप्त क्षेत्र प्रकाशन (dark ground illumination) कहते हैं। साधारणतः यह रोग यौनकर्म द्वारा होता है। यदि एक व्यक्ति के जननांगों पर विवृत सिफिलिसी विक्षति हो तो सक्रमण उसके यौन सहभागी के अंगों के अपघर्षण द्वारा प्रवेश करता है। यदाकदा चुम्बन द्वारा अथवा सक्रमित पात्रों के प्रयोग द्वारा ओष्ठ, जिह्वा आदि जननांगेतर भागों में भी सिफिलिसी विक्षति होने की सम्भावना रहती है। यदि डाक्टर अथवा नर्स की अंगुली अपघर्षित हो तो सिफिलिसी विक्षति की परीक्षा या उपचार करते समय उन्हें भी सक्रमण हो सकता है। अतएव ऐसी परिस्थिति में उन्हें दस्तानों का प्रयोग अवश्य करना चाहिए।

लक्षणिक रूप

रोग-वर्णन की दृष्टि से लक्षणों को तीन अवस्थाओं में बाँटा जा सकता है।

प्राथमिक अवस्था—प्राथमिक व्रण (primary sore) अथवा शैकर (chancre), जिसे प्रायः हटर का शैकर (Hunterian chancre) कहा जाता है, संक्रमण के 2-6 सप्ताह पश्चात् प्रकट होता है। यह एक लघु, दृढीभूत, लालिमायुक्त पिटिका (papule) के रूप में होता है जो कुछ समय पश्चात् व्रण (ulcer) बन जाता है। इस प्रकार उत्पन्न होने वाले व्रण का आकार कभी-कभी इतना



चित्र 268—सिफिलिस की प्राथमिक अवस्था में शैकर

छोटा होता है कि रोगी को उसका ज्ञान भी नहीं हो पाता। प्ररूपी सिफिलिस शैकर प्रायः पीडाहीन होता है, उसका परिसर सुस्पष्ट व आधार दृढ होता है, तथा उससे उत्पन्न निःस्राव में असख्य ट्रीपोनीमा जीवाणु पाये जाते हैं। प्रादेशिक लसीकापर्व विवर्धित तो होते हैं, किन्तु सुस्पष्ट व पीडारहित रहते हैं तथा उनमें पूयता नहीं होती। पुरुषों में शैकर प्रायः शिश्नमुडच्छद (prepuce), शिश्नमुड अथवा शिश्नमुड किराट (corona glandis) के श्लेष्मिक स्तर पर स्थित होता है, किन्तु कुछ में यह शिश्नकाण्ड (penis-shaft) (चित्र 268), अङ्कोश तथा निम्न उदरभित्ति पर भी पाया जा सकता है।

स्त्रियो मे प्राथमिक व्रण भगाजलिका (fourchette), भगशिश्निका, वृहत् व लघु भगोष्ठ तथा गर्भाशयग्रीवा मे हो सकता है। किन्तु गर्भाशयी ग्रीवा के व्रण के गभीरस्थ होने के कारण रोगिणी प्रायः उससे अनभिज्ञ रहती है।

माधारणतः प्राथमिक व्रण एकलरूपी होते हैं, किन्तु कभी-कभी सलग्न भागो के परस्पर सपर्क मे आने के कारण स्वतः निवेशन (autoinoculation) द्वारा बहुसंख्यक व्रण भी प्रकट हो सकते हैं। कभी-कभी व्रण का रूप धारण किये बिना ही प्राथमिक पिटिका का लोप हो जाता है। यदि कोई अन्य स्थानीय सक्रमण न हो तो कुछ सप्ताह मे ही शैकर विरोपित हो जाता है तथा स्कार बहुत ही अत्यल्प होता है। किन्तु फाइमोसिस (phimosis) की उपस्थिति मे व्यक्तिगत अस्वच्छता एवं व्रण के निस्त्राव के अवधारण के कारण प्रायः द्वितीयक सक्रमण मस्थापित हो जाता है। यदि इन द्वितीयक जीवाणुओं मे तकलीरूपी व सर्पिल (fuso-spirillary organisms) भी हो तो भक्षीव्रण (phagedaena) होने की सम्भावना रहती है।

द्वितीयक अवस्था—प्राथमिक व्रण प्रकट होने के 2-12 महीने पश्चात् सिफिलिसीसक्रमण का व्यापक रूप प्रकट होने लगता है। इस दशा को द्वितीयक अवस्था कहा जाता है। इस दशा मे अरुचि सिरपीड़ा, ज्वर, अरक्तता आदि होते हैं। कुछ रोगियो मे इन दैहिक लक्षणो का अभाव होता है। द्वितीयक अवस्था के अन्य अभिलक्षण निम्नलिखित है।

लसीकापर्व—लसीकापर्व विवर्धन मारे शरीर मे व्यापक रूप मे पाया जा सकता है तथा कई मास तक रह सकता है। यह विशेषतः अधिचक्रक (epitrochlear), पश्चग्रीवा (posterior cervical) तथा अधः पश्चकपाल (suboccipital) प्रदेशो मे पाया जाता है। इन पर्वो का आकार अत्यधिक नहीं होता तथा ये दृढ (firm) अनस्पर्शासिह (notender) तथा अपूयित होते हैं।

त्वचा विक्षतियाँ—सक्रमण होने के लगभग 8 सप्ताह पश्चात् शरीर मे अनेक हलके लाल चकत्ते (macules) पड जाते हैं जो कुछ समय पश्चात् विभिन्न आकार की पिटिकाओ (papules) का रूप धारण कर लेते हैं। ये पिटिकाएँ भूरे लाल रंग की होती हैं तथा इन पर महीन शल्क (scales) पाये जा सकते हैं। कृगकाय रोगियो मे इन पिटिकाओ के पूययुक्त होने की भी सम्भावना रहती है। सिफिलिसी स्फोट के विशिष्ट लक्षण मैला लाल रंग, सममित (symmetrical) वितरण तथा बहुलरूपी (pleomorphic) आकृति है। इन स्फोटो मे खुजली नहीं होती। आर्द्र स्थानो, यथा मुख, गुदा, भग आदि की त्वचा-श्लेष्मी सगमो पर ये पिटिकाएँ अधिक विस्तृत, मृदु व उभरी हुई होती हैं तथा उनकी उपकला आर्द्र होती

है। इन पिण्डों का रंग धूसर, आकृति चर्मकील (warts) के समान तथा वे कुरूप होते हैं। इन्हें कोडीलोमा (condyloma) कहा जाता है तथा इनसे प्रवाहित होने वाला निःस्राव ट्रीपोनीमो से परिपूर्ण होता है। ये जीवाणुपिटिकाओं की खुरचन में भी होते हैं। त्वचा स्फोट के साथ ही, या उससे कुछ समय पूर्व, मुख की श्लेष्मिक कला पर लाली छा जाती है तथा शीघ्र ही वहाँ बलयाकार, धूसर-वर्णी, उभरी हुई पिटिकाएँ (श्लेष्मी धब्बे, mucous patches) उत्पन्न हो जाती हैं। पिटिकाओं के ही कुछ समय में फट जाने से उनके स्थान पर छिछले व्रण (shallow ulcers) बन जाते हैं जिनका परिसर सुस्पष्ट होता है। ये जिह्वा, कपोल, तालु, गलतोरणिका (fauces) व टासिलो पर पाये जाते हैं। कभी-कभी श्लेष्मी धब्बों का रूप कोडाइलोमा के समान भी होता है। जिह्वा पर स्थित ऐसे धब्बों को उनकी कील समान (warty) आकृति के कारण हर्चिसन कील (Hutchinson warts) कहा जाता है।

श्लेष्मी कला के व्रणों के विस्तार द्वारा परस्पर सयुक्त होने की प्रवृत्ति होती है, फलस्वरूप उनकी आकृति सर्पी (serpiginous) हो जाती है। इस विशिष्ट आकृति के कारण उन्हें घोघा-पथी व्रण (snail track ulcer) भी कहा जाता है। ये व्रण मुख क्षेत्र में ऊतक की पर्याप्त मात्रा नष्ट कर सकते हैं, किन्तु रोगी को इससे कोई कष्ट नहीं होता। रोगी का लालारस तथा व्रणों से निकलने वाला निःस्राव अत्यन्त सक्रामी होता है, अतः चिकित्सको व नर्सों को बिना दस्ताना पहने इसका स्पर्श नहीं करना चाहिए। द्वितीयक अवस्था के उत्तरकाल में रोगी के नखों में भगुरता आ जाती है तथा केशों का झडना आरम्भ हो जाता है (syphilitic alopecia)। निःस्राव के सूखने के कारण त्वचा के व्रणों पर पपड़ियों (crusts) की तहें जम जाती हैं। इस तहयुक्त जमाव की उपमा सीप-आवरण से दी जा सकती है। इन पपड़ियों अथवा पर्पटियों को रूपिया (rupia) कहा जाता है। रोगी की आँखों में भी विकार उत्पन्न हो सकता है—प्रथम परितारिका-रोमकपिंड शोथ (iridocyclitis) तथा कुछ समय पश्चात् रजित-दृष्टिपटल शोथ (choroidoretinitis) उत्पन्न होता है।

अस्थिर्याँ—सिफिलिस की द्वितीयक अवस्था में पर्यस्थिकला-शोथ के कारण अस्थिर्याँ तनिक स्थूल हो जाती है तथा उनके स्तर पर पर्वक बन जाते हैं। इन अस्थिर्यों में पीडा का अनुभव भी होता है। यह पीडा रात्रि के समय अधिक होती है।

सधियाँ—वृहत् सधियों में अल्पकालीन स्यदन हो सकता है।

तंत्रिका तंत्र—द्वितीयक अवस्था में तंत्रिकातंत्र भी प्रभावित हो सकता है।

सिरपीड़ा प्रायः पाई जाती है। इसका कारण मस्तिष्क का मद शोथ अथवा शोफ हो सकता है।

तृतीयक अवस्था—इस अवस्था का आरम्भकाल अत्यन्त अनियमित होता है; द्वितीयक अवस्था के पश्चात् यह शीघ्र ही अथवा कई वर्ष पश्चात् आरम्भ हो सकती है। इस अवस्था की प्रारूपिक विकृति 'गम्मा' (gumma) होती है, तथा यह स्थानीय गम्मा अथवा विसरित गम्मा अन्तःसंचरण (diffuse gummatous infiltration) के रूप में हो सकती है। विकृति के ये दोनों रूप सम-सामयिक भी हो सकते हैं। ऊतकों की प्रतिक्रिया के फलस्वरूप घमनियों के चारों ओर एककेन्द्रक कोशिकाएँ एकत्रित हो जाती हैं तथा परिधमनिका शोथ (periarteritis) उत्पन्न हो जाता है। कालांतर में अवरोधी अत घमनिकाशोथ की स्थिति उत्पन्न होने के कारण ऊतक-परिलगन होने लगता है। इस ऊतकक्षेत्र के चहुँओर ततुऊतक का निर्माण होने लगता है तथा इस प्रकार यह क्षेत्र स्थानीकृत हो जाता है। फलस्वरूप विकृति को तीन भागों में विभक्त किया जा सकता है—केन्द्रीय परिगलित द्रव्य, उसके परिधिस्थ कणिका-ऊतक, तथा बाह्य-तम भाग में स्थित ततुऊतक। इस विशिष्ट प्ररूपी विकृति को ही 'गम्मा' का नाम दिया जाता है। त्वचा अथवा श्लेष्मिक कला का गम्मा शीघ्र ही फट जाता है, उससे परिगलित ऊतक का निःस्राव होने लगता है तथा केवल एक पचित व्रण (punched out ulcer) बच रहता है। यह व्रण पीडाहीन, बलयाकार तथा सुस्पष्ट परिसर से युक्त होता है, तथा इसके तल में भीगे चमड़े के समान दिखने वाला परिगलित द्रव्य स्थित होता है। धीरे-धीरे इस स्लफ (slough) के निकलने से व्रण में कणिका-ऊतक बन सकता है तथा इस प्रकार विरोपण-क्रिया सम्पन्न हो सकती है।

कभी-कभी गम्मा के चारों ओर ततुऊतक की भित्ति बन जाती है तथा किंचित् अवस्थाओं में इस प्रकार स्थानीकृत गम्मा में कैल्सीभवन (calcification) भी हो जाता है। प्ररूपी सर्पी (serpiginous) व्रण प्रायः चेहरे, टांगों तथा जाघों पर पाये जाते हैं तथा विरोहण के पश्चात् ये एक कागज के समान पतला स्कार छोड़ जाते हैं। गम्मा का निर्माण वक्ष व उदर के अभ्यान्तरागों में भी हो सकता है। कभी-कभी मस्तिष्क तथा मस्तिष्कावरणों में भी गम्मा पाये जा सकते हैं।

तत्रिकातत्र, हृत्वाहिका तत्र, अस्थियों तथा वृषणों में तृतीयक सिफिलिस की क्रिया विसरित गम्मी संचरण (diffuse gummatous infiltration) के रूप में होती है। इस क्रिया में ऊतक के विनाश तथा तनुनिर्माण की क्रिया

एक के बाद एक शीघ्र ही सम्पन्न हो जाती हैं तथा परिगलन बहुत कम होता है। विसरित स्यदन के कारण बड़ी धमनियों की बाह्यिकावहाओं (vasa vasorum) के रुद्ध होने की सम्भावना रहती है। साथ ही इन धमनियों के मध्य कचुक (tunica media) में स्थित प्रत्यास्थ ऊतक के स्थान में तंतु-ऊतक बनने लगता है, अतः उनमें एन्यूरिज्म (aneurysm) की उत्पत्ति हो सकती है। मूलरूप में सिफिलिसी बाह्यिका-रोग की मुख्य विकृति प्रत्यास्थ ऊतक के स्थान में तंतु ऊतक का बनना ही होती है। कभी-कभी धमनी-कपाटिकाओं में भी एक लघु गम्मा विकसित हो सकता है।

यदि प्रमस्तिष्क कार्टेक्स में विसरित सिफिलिसी संचार हो तो रोगी को पागल का व्यापक अगघात (general paralysis of the insane) हो जाता है। टेबीज डोसॅलिस (Tabes dorsalis) नामक विकार सोपुम्बिक तंत्रिका-मूलों (spinal nerve roots) के प्रभावित होने के कारण होता है। वृषणों, अस्थियों तथा सधियों के सिफिलिसी विकारों का वर्णन अन्य अध्यायों में किया जाएगा।

जन्मजात सिफिलिस (congenital syphilis)

सिफिलिस का सक्रमण जन्मपूर्व गर्भकाल में भी हो सकता है। ऐसा अपरा (placental)-परिसंचरण के माध्यम से होता है। मा के सक्रमणग्रस्त होने के पांच वर्ष पश्चात् तक इसकी सम्भावना अधिक होती है। पिता के संक्रमणग्रस्त होने का शिशु पर तब तक कोई प्रभाव नहीं पड़ता जब तक उसके द्वारा शिशु की माँ भी संक्रमित न हो जाय। संक्रमित मा के मातृत्व-इतिवृत्त से विदित होता है कि प्रायः उसे लगभग 4 मास के काल पर पुनः-पुनः गर्भपात होता रहा है, जिसमें मसृणित (macerated foetus) गर्भ निकलता रहा है। ये पुनः-पुनः गर्भपात क्रमशः अधिकाधिक काल पर होते हैं तथा अततो गत्वा एक जीवित, पूर्णकाल शिशु उत्पन्न हो जाता है। इस शिशु में जन्म के समय भी सिफिलिसी अभिलक्षण पाये जा सकते हैं, किन्तु अधिकांश शिशु जन्म के समय प्रसामान्य प्रतीत होते हैं तथा सिफिलिस के चिह्न 3-4 सप्ताह पश्चात् प्रकट होते हैं। इस रोग के आरम्भिक लक्षण शिशु का दुबला-पतला व कुश-काय होना, चेहरे पर झुर्रिया, वमन होना तथा चिडचिड़ापन हैं।

विलंबित अभिव्यक्तियाँ (Late manifestations)

शीघ्र ही सिफिलिस की द्वितीयक अभिव्यक्तियाँ प्रकट होने लगती हैं तथा

मुह्यतः त्वचा तथा श्लेष्मिक कला मे पाई जाती है । प्रायः आनन तथा नितम्ब पर गुलावी रंग का चित्तीयुक्त (macular) अथवा पिटिकायुक्त (papular) विस्फोट पाया जाता है । यदि यह विस्फोट फफोलेदार (bullous) हो तो इसे 'सिफिलिसी पेम्फीगस' का नाम दिया जाता है । हाथ-पैर की अगुलियों की त्वचा उतरने लगती है तथा गुदा व भग-प्रदेश मे कोन्डीलोमा उत्पन्न हो जाते है । मुख की श्लेष्मी कला मे श्लेष्मी धन्वे तथा व्रण हो जाते है । नासा-की श्लेष्मी-पर्यस्थि कला (mucoperiosteum) मे शोथ होने के कारण नाक से अविरत स्राव होने लगता है । इस अवस्था को स्नूफल (snuffles) कहा जाता है । धीरे-धीरे स्वयं नासा-अस्थियां ही विनष्ट हो जाती है तथा फल-स्वरूप नासा-सेतु (bridge of nose) का अवनमन हो जाता है । जन्मजात सिफिलिस का यह विशिष्ट अभिलक्षण 'पर्याणाकार नासा विरूपता' (saddle nose deformity) कहलाती है । मुखकोणो (Angles of mouth) के आस-पास भी व्रण उत्पन्न हो जाते है तथा विरोपण के पश्चात् इनके स्थान पर अरीय स्कार (radiating scars) शेष रहते हैं । इन्हे 'रैगेड' (rhagades) कहा जाता है । द्वितीयक सिफिलिसग्रस्त वच्चो की मृत्यु प्रायः किसी अन्य समसामयिक सक्रमण के कारण होती है ।

विलंबित अभिव्यक्तियां

यदि जन्मजात सिफिलिसी शिशु जीवित रहे तो न्यूनाधिक समय मे उनके शरीर मे सिफिलिस के विलम्बित लक्षण प्रकट होने लगते है । कभी-कभी ये इतने मद होते है कि माता-पिता का इनकी ओर ध्यान तक नही जाता । ये लक्षण प्रायः पाँच वर्ष की आयु के पश्चात् प्रकट होते हैं तथा अधिकतर अस्थियो संधियो, आखो तथा वृषणो से सम्बन्धित होते है ।

दाँत—रोगी के स्थायी दाँत प्रसामान्य की अपेक्षा छोटे होते है तथा उनके मध्य अन्तर अधिक होता है । प्रथम चर्वणक कुविकसित तथा गुम्बदरूपी हो सकते है तथा ये चद्र-दत (moon teeth) कहलाते है । ऊर्ध्व हनु के केंद्रीय कृन्तक कीलक रूप (wedge shaped) होते है तथा उनका आधार चौड़ा और शीर्ष खाचयुक्त (notched) होता है । इन्हे हर्चिसन दात कहते हैं ।

अस्थियां व संधियां—एपिफिसेस मे अस्थिउपास्थि-शोथ के कारण लम्बी अस्थियो के छोरो पर सूजन व पीडा हो सकती है (शिशु का मिथ्या अगघात) अगुलास्थियो की पर्यस्थिकला भी शोथयुक्त हो सकती है (अगुलीशोथ) । अन्तर्जघिका मे विसरित पर्यस्थिशोथ होने के फलस्वरूप उसका अग्रपृष्ठ चाप-

वत् (arched) हो जाता है। साथ ही चलते समय शरीर का भारवहन करने के कारण इस अस्थि में एक विशिष्ट प्रकार की वक्रता आ जाती है (खड्गाकार टांग, sabre shin)। कपालास्थियों के सममित उत्सेध (parrots' nodes) के कारण उत्पन्न होने वाली विशिष्ट विरूपता को उत्सेधी कपाल (hot-cross-bun skull) कहा जाता है। विरल रोगियों में कपालास्थियाँ पार्चमेट के समान पतली हो जाती हैं (कपाल टेबीज, craniotabes)। जानुसंधियों में द्विपार्श्वी चिरकारी पीडाहीन अन्त सचरण (Cluttoni's joints) भी उत्पन्न हो सकता है।

नेत्र—6-15 वर्ष की आयु के मध्य रोगी को अन्तरस्थ स्वच्छपटलशोथ (interstitial peratitis) होने की सम्भावना रहती है। इसके मुख्य अभिलक्षण पीडा, प्रकाशभीति (photophobia), अश्रुसाव तथा स्वच्छपटल की घर्षित काच (ground glass) के समान विरूपता है। कुछ समय चपशत् स्वच्छपटल फुल्ली (corneal opacity) में रक्तवाहिका-पूलिकायें अग्रसर होने लगती हैं तथा फलस्वरूप गुलाबी धब्बा (salmon patch) नामक विशिष्ट लक्षण प्रकट हो जाता है। दूसरी आंख में भी शीघ्र ऐसा ही विकार उत्पन्न हो जाता है। यदि इसका समय रहते उपचार न किया जाय तो फुल्लिया स्थायी हो जाती है। सिफिलिस के कारण रंजित-दृष्टिपटल शोथ (choroidoretinitis) तथा फलस्वरूप दृष्टिक्षीणता भी उत्पन्न हो सकती है।

कर्ण—नासाग्रसनी से सक्रमण के प्रसार के कारण जन्मजात सिफिलिस ग्रस्त शिशुओं में तीव्र मध्यकर्ण शोथ उत्पन्न हो सकता है। यौवनारम्भ (puberty) के समय तंत्रिका-वधिरता (nerve deafness) प्रारम्भ हो कर कालांतर में रोगी को पूर्णतः वधिर बना सकती है।

वृषण—ये अंग किसी भी आयु में विकारग्रस्त हो सकते हैं। शिशु में वृषण वृद्धि का कारण प्रायः जन्मजात सिफिलिस होती है।

हृत्वाहिका तथा केन्द्रीय तंत्रिकातंत्र की अभिव्यक्तियाँ—ये विरल हैं।

निदान

प्राथमिक व्रण को अन्य विक्षतियों से विभेदित करना अत्यन्त महत्त्वपूर्ण है। इनमें अभिघातज (traumatic) व्रण, शैक्रायड, आरम्भिक उपकला अर्बुद (epithelioma) तथा जननांग हर्पीज (genital herpes) मुख्य हैं। प्राथमिक व्रण से प्राप्त स्राव का अदीप्तक्षेत्र प्रकाशन (dark ground illumination) द्वारा सूक्ष्मदर्शी परीक्षण करने से ट्रीपोनीमा पेलिडम के जीवाणुओं को स्पष्ट

देखा जा सकता है। स्राव प्राप्त करने के लिए व्रण का मद प्रच्छान (scarification) अथवा प्रादेशिक पर्वको का वेधन किया जा सकता है। कोडीलोमा, श्लेष्मला धर्वों तथा त्वचा पिटिकाओं के निःस्राव में भी असह्य स्पायरोकीट होते हैं। प्राथमिक व्रण के निश्चयात्मक निदान के लिए विक्षति में इन जीवाणुओं का निदर्शन आवश्यक है, क्योंकि वासरमेन (Wassermann) अभिक्रिया आदि पूरक स्थिरीकरण परीक्षाएँ (complement fixation tests) सक्रमण के 6-8 सप्ताह पश्चात् ही प्रकट होती हैं। कान (Kahn), व मेनिका-प्राइस (Meinicka-Price) के ऊर्णन (flocculation) परीक्षणों का उपयोग भी किया जा सकता है। हाल में (Venereal Disease Research Laboratory) द्वारा खोजित VDRL परीक्षण तथा ट्रीपोनीमा निश्चलीकरण (T.P.I.) परीक्षण का प्रयोग भी प्रचलित हो गया है।

निवारण (prophylaxis)

सहवासन के तुरन्त पश्चात् जननागो को साबुन से भली प्रकार धोकर उन पर, विशेषतः श्लेष्मी स्तरों पर, पारद विनायोडाइड (biniodide of mercury) का 1 : 2000 विलयन लगाना चाहिए। साथ ही इन अंगों पर 33 प्रतिशत कैलोमिल मरहम मल देनी चाहिए।

चिकित्सा

स्थानीय चिकित्सा—जब तक सूक्ष्मदर्शी जांच द्वारा प्राथमिक व्रण में ट्रीपोनीमा पैलिडम को निर्दिष्ट न कर दिया जाय, उसकी विशिष्ट स्थानीय चिकित्सा करनी चाहिए वरन् केवल सिलाइन कम्प्रेस (saline compress) का अनुप्रयोग किया जाय। कैलोमिल मलहम (33 प्रतिशत) केवल इस निदर्शन के उपरांत ही लगानी चाहिए।

कोडीलोमाओं को स्वच्छ करके उन्हें कैलोमलयुक्त पाउडर के प्रयोग द्वारा शुष्क रखना चाहिए। इसी प्रकार गर्मीजन्य व्रणों को स्वच्छ करने के बाद उन पर मर्करी लोशन की ड्रेसिंग कर देनी चाहिए।

विशिष्ट चिकित्सा—पेनिसिलिन-पूर्वकाल में सिफिलिस की चिकित्सा आर्सेनिक के कार्वनिक यौगिकों के अन्तःशिरा प्रयोग तथा विस्मथ लवणों (तैल अथवा जलीय निलवन) के अन्तःपेशी प्रयोग द्वारा की जाती थी।

पेनिसिलिन के प्रयोग से सिफिलिस की आरम्भिक व विलवित विक्षतियाँ दोनों ही का लोप हो जाता है। प्रायः चिकित्सा का आरम्भ 2 प्रतिशत अल्मु-

नियम मोनीस्टीयरेट (P A.M.) युक्त प्रोकेन पेनिसिलिन G के तैल इंजेक्शन द्वारा किया जाता है। दस दिन तक 6,00,000 यूनिट प्रति-दिन देने के पश्चात् या तो (सप्ताह में दो बार) 10 इंजेक्शन और दिये जाते हैं, विस्मय के 10 साप्ताहिक इंजेक्शनो का एक या अधिक कोर्स दिया जाता है। कुछ विशेषज्ञों के विचार में पेनिसिलिन के साथ विस्मय अथवा आर्सेनिक का प्रयोग अनावश्यक है। पेनिसिलिन का प्रयोग जन्मजात सिफिलिस के निवारण के लिए भी उत्तम है। सगर्भता के प्रथम चार माह में सिफिलिसग्रस्त स्त्री को 8-10 दिन तक प्रचुर मात्रा में पेनिसिलिन देना पर्याप्त रहता है।

शैक्रायड (Chancroid)

इसे मृदु शैकर तथा मृदु व्रण भी कहते हैं। यह डूक्री के दउणु (Ducrey's bacillus) के कारण होता है। इस ग्राम-ऋणात्मक दउणु का आकार लघु होता है, साधारण अभिरजित लेंपो में यह सहज दिखाई नहीं पड़ता, तथा इसका संवर्धन कठिन होता है। शैक्रायड की उद्भवन अवधि 4-5 दिन होती है। विकाश का प्रारम्भिक रूप एक जलस्फोट होता है जो शीघ्र ही फटकर एक छिछला, वेदनायुक्त व्रण बन जाता है। इस व्रण की प्रवृत्ति विस्तार करने की होती है। वक्षण लसीका पर्व विवर्धित व स्पर्शासह हो जाते हैं (bubo, व्यूवो), तथा कुछ समय पश्चात् अत्यन्त मृदु विरोहणशील व्रणों में परिणत हो जाते हैं।

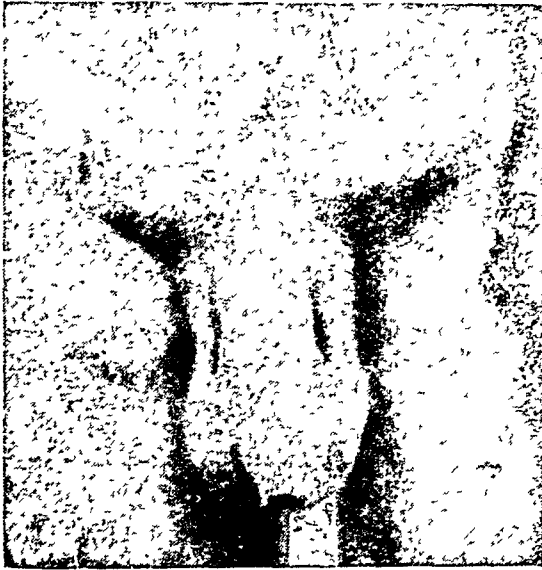चिकित्सा

रोगी को शैय्या में विश्राम कराना चाहिए। व्रणों को स्वच्छ करके किसी सल्फोनेमाइड औषधि का स्थानीय अनुप्रयोग किया जाय, तथा स्ट्रेप्टोमाइसिन (2 ग्राम दैनिक, 6 दिन तक) अथवा सल्फाडायजीन (4 ग्राम दैनिक, 6-7 दिन तक) का दैनिक प्रयोग उपादेय होता है। पेनिसिलिन का प्रयोग निरर्थक है, क्योंकि उसका इन जीवाणुओं पर कोई प्रभाव नहीं होता। पूययुक्त वक्षण पर्वों के पुन-पुन. चूपण, तथा यदि ऐसा सार्थक न हो तो उनके छेदन की आवश्यकता पड सकती है।

लिम्फोग्रेनुलोमा वेनेरियम (Lymphogranuloma venereum)

यह यौनकर्मजन्य रोग प्रायः ऐसे उष्ण तथा उपोष्ण (subtropical) देशों में पाया जाता है जहाँ सम्पन्नता, शिक्षा व व्यक्तिगत स्वच्छता का स्तर निम्न होता है। इसका कारण जीव एक वाइरस होता है तथा उद्भवन अवधि 5-20

दिन होती है। प्राथमिक विक्षति जनन-अंगों पर एक नन्हे छाले अथवा व्रण के रूप में होती है। यह शीघ्र ही विरोहित हो जाती है (चित्र 269) तथा रोगी को स्मरण तक नहीं रहती। इस रोग में वंक्षण पर्व विवर्धित व स्पर्शासह हो जाते हैं।



चित्र 269—लिम्फोग्रेन्युलोमा वेनेरियम.

स्त्रियो में गर्भाशयग्रीवा पर होने वाली प्राथमिक विक्षति के कारण अन्तः-उदर लसीकापर्व शोथयुक्त हो सकते हैं। परिपर्वशोथ (perilymphadenitis) तथा आसजन (adhesions) के कारण इन रोगियों में मलाशय का निकोचन (rectal stricture) भी उत्पन्न हो सकता है। सम्भव है कि कुछ रोगियों में इस प्रकार उत्पन्न लक्षण ही रोग के प्रथम तथा केवल मात्र-चिह्न हो। विवर्धित पर्वों के कारण वंक्षण में एक अर्द्धमृदु पिंड प्रकट हो जाता है, जो कुछ दिनों अथवा सप्ताहों के पश्चात् फट जाता है।

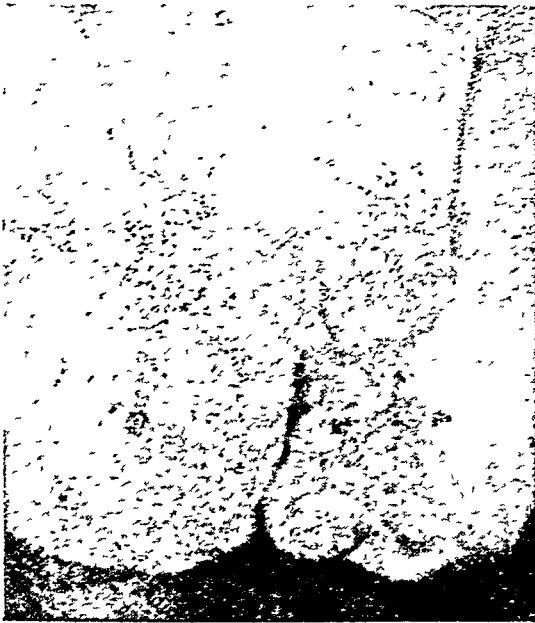निदान

निदान का एक विशिष्ट साधन फ्राई का परीक्षण (Frei's test) है इसके अनुसार प्रतिजन की एक मात्रा का अन्त त्वचा (intradermal) इंजेक्शन

लगाया जाता है। घनात्मक होने पर इंजेक्शन के स्थान पर शोफयुक्त सूजन उत्पन्न हो जाती है जो कई दिनों तक बनी रहती है।

चिकित्सा

ओरियोमाइसिन, टेरामाइसिन, सल्फाथायज़ोल तथा सल्फाडायज़ीन (6-15 दिन तक 4 ग्राम प्रतिदिन) का प्रयोग प्रभावशाली रहता है।



चित्र 270—ग्रेन्युलोमा वेनेरियम

ग्रेन्युलोमा वेनेरियम (Granuloma venereum, Granuloma inguinale)

प्रायः उष्ण कटिबंधी देशों में पाये जाने वाले इस यौन रोग का कारक जीव *donovania granulomatis* नामक एक दंडाणु होता है। 1-12 सप्ताह की उद्भव अवधि के पश्चात् जननांगों में सक्रमण स्थल पर एक पिटिका (papule) अथवा पर्वक (nodule) उत्पन्न हो जाता है। धीरे-धीरे विवर्धित होने के पश्चात् यह व्रणित हो जाता है। यह व्रण गनैः-शनैः वक्षण तथा वृषण-कोश की ओर बढ़ता है (चित्र 270)। स्त्रियों के जननांग भी इसी भांति ग्रस्त होते हैं। कुछ समय पश्चात् व्रणक्षेत्र चमकदार लाल, अत्यधिक कणिका-उत्तक

से आच्छादित हो जाता है, जिसका परिसर वेल्लित (rolled) तथा उन्नमित होता है। इस ऊतक के अभिरजित परिच्छेद में *D. granulomatis* जीवाणु देखे जा सकते हैं।

चिकित्सा

इस रोग में स्ट्रेप्टोमाइसिन (10 दिन तक 1 ग्राम दिन में दो बार), आरियोमाइसिन अथवा टैरामाइसिन (10 दिन तक 2 ग्राम प्रतिदिन) द्वारा चिकित्सा अत्यन्त प्रभावशाली रहती है।

अविशिष्ट संक्रमण, व्रणीभवन, दाह तथा कोथ

(Non-specific Infections, Ulceration, Burns And Gangrene)

ए० वी० मुदालियर

अविशिष्ट संक्रमण

संक्रमण विशिष्ट तथा अविशिष्ट दो प्रकार का हो सकता है। विशिष्ट संक्रमण यक्ष्मा, सिफिलिस, क्लास्ट्रिडियम तथा कवक से उत्पन्न होते हैं।

अविशिष्ट संक्रमण अधिकतम स्टेफिलोकोकस तथा स्ट्रेप्टोकोकस के कारण होता है। अन्य जीवाणुओं के उदाहरण न्यूमोकोकस, गोनोकोकस, एशेरिकिया कोलाइ, स्यूडोमोनास पायोसीनियस, साल्मोनेला टाइफोसस, बेसिलस एन्थ्रोसिस, कोरीनिबैक्टीरियम डिपथीरियाइ, क्लास्ट्रिडियम टिटैनाइ तथा गैस कोथ के जीवाणु हैं।

विद्रधि

विद्रधि स्थानीय परिगलन से युक्त, कणिकोतक-भित्ति द्वारा स्थानीकृत तथा पूय से परिपूर्ण एक विक्षति होती है। यह तीव्र अथवा चिरकारी हो सकती है। ऐसी त्वचा-विद्रधि को, जो स्टेफिलोकाकसों द्वारा रोमपुटिकाओं में प्रविष्ट होकर तीव्र शोथ उत्पन्न करने के कारण होती है फुन्सी अथवा पनसिका (furuncle) कहते हैं। कभी-कभी जीवाणु क्षत-प्रवेश अथवा रक्त परिसंचरण द्वारा भी रोमपुटिकाओं में पहुँच जाते हैं। पनसिका में स्थानीय शोथ के अतिरिक्त

पूयता भी हो सकती है, जो लाक्षणिक तौर पर केन्द्रीय मृदुता तथा स्पर्शतरंग (fluctuation) के रूप में अभिव्यक्त होती है।

क्षत के प्रत्यक्ष संक्रमण द्वारा वहाँ स्थानीय विद्रधि का जन्म होता है, किंतु रक्तप्रसार के फलस्वरूप विभिन्न स्थानों पर अनेक उपरिस्थ तथा गभीरस्थ विद्रधिया उत्पन्न हो सकती हैं, यथा अधस्त्वक् विद्रधि, परिवृक्क (perirenal) विद्रधि आदि।

लाक्षणिक रूप

विद्रधि के लक्षण अरुचि, ज्वर, शीत कंप (rigors) तथा प्रभावग्रस्त अंग में प्रस्पदनयुक्त पीड़ा, होते हैं। स्थानीय परीक्षण द्वारा विद्रधिस्थल पर रक्तिमा, ऊष्मा, स्पर्शसहता तथा सूजन पाई जाती है। यदि विद्रधि किसी संधि के निकट स्थित हो तो उसके संचालन में बाधा पड़ सकती है। आरम्भ में विद्रधि का स्तर कठोर होता है, किंतु पूयता के पश्चात् उसमें मृदुता आ जाती है तथा स्पर्शतरंग प्रतीत होती है। रक्त परीक्षण से बहु-रूपकेन्द्रक श्वेतकोशिका-रक्तता की उपस्थिति का बोध होता है।

संक्रामी जीवाणु का संवर्धन तथा एंटीवायोटिक सुग्राहिता परीक्षण कर लेना सदा श्रेयस्कर होता है।

चिकित्सा

चिकित्सा के मुख्य अंग स्थानीय विश्राम, ताप का अनुप्रयोग तथा उचित एंटीवायोटिकों का सेवन है। यदि ये साधन सफल न हो तो विद्रधि का चूषण करके उसमें पेनिसिलिन प्रविष्ट की जा सकती है। कुछ रोगियों में विद्रधि का छेदन करके उसकी निम्नतम स्थिति से उसके निर्हरण निकास (dependent drainage) का प्रवध करना चाहिए। कक्ष, ग्रीवा आदि स्थानों में, जहाँ मुख्य वाहिका, तंत्रिका आदि अनेक महत्त्वपूर्ण अवयव पास-पास स्थित हो, विद्रधि के छेदन के लिए हिल्टन विधि का प्रयोग करना चाहिए। इस विधि के अनुसार त्वचा तथा उपरिस्थ प्रावरणी (superficial fascia) का छेदन करके उसमें एक नाड़ीव्रण संदश (sinus forceps) को प्रविष्ट करके विद्रधि गुहिका में उसके दोनों फलकों को खोल दिया जाता है।

एक वेवक क्षत से उत्पन्न विद्रधि का छेदन करके उसमें से सब आगतुक शल्य व अन्य मलवा निकाल कर उपयुक्त निकास का प्रवन्ध करना चाहिए। यदि विद्रधि-गुहिका का विरोपण होते समय कणिकाऊतक का निर्माण क्षत की

तली से आरम्भ हो तो उत्तम रहता है। पुनः पुनः ड्रेसिंग करने से रोगी को पीडा होती है, अतः ड्रेसिंग के लिए पेनिमिलिन टुले (tulle) अथवा वैमलिन गाज का प्रयोग करना चाहिए ताकि उचित निकास भी होता रहे तथा प्रति दूसरे दिन ड्रेसिंग बदलते समय कपट भी न हो।

कार्बंकल (Carbuncle)

कार्बंकल की परिभाषा 'अघस्त्वक् ऊतक का तीव्र सङ्क्रामक कोय' है। यह रोग स्टेफिलोकोकस ओरियस संक्रमण के कारण होता है। प्रायः यह विकृति ग्रीवा के पृष्ठ, आनन अथवा पीठ पर पाई जाती है तथा 50 वर्ष से अधिक आयु के रोगियों में अधिक होती है। मधुमेह तथा चिरकारी वृक्कशोथ आदि अशक्तकर रोगों से पीड़ित व्यक्ति इस व्याधि से अधिक आक्रान्त होते हैं। यह स्त्रियों की अपेक्षा पुरुषों में अधिक होता है (त्वचा, पेशिया, कण्डराए तथा बर्सा नामक अव्याय देखिए)।

ऊतिशोथ (cellulitis)

यह रोग अघस्त्वक् ऊतक का प्रसारी शोथ है तथा प्रायः स्ट्रेप्टोकोकस संक्रमण के कारण होता है। जीवाणु अति लघु, अमहत्त्वपूर्ण क्षतों द्वारा प्रविष्ट होता है। गभीर वेधक क्षतों का निर्हरण उत्तम न होने से भी यह दशा उत्पन्न हो सकती है। ऊतिशोथ ऐसे व्यक्तियों में अधिक होता है जो मधुमेह, वृक्क विकार आदि शारीरिक प्रतिरोधह्रासी रोगों से ग्रस्त होते हैं।

लाक्षणिक रूप

क्षत में जीवाणु-प्रवेश के 2-3 दिन पश्चात् प्रभावग्रस्त क्षेत्र में शोथ के चिह्न प्रकट होते हैं। शीत कप सहित उच्च ज्वर, भोजन में अरुचि, शुष्क मूली जिह्वा, प्रलाप तथा वेचैनी उत्पन्न हो सकती है। लसीकापर्व विवर्धित, स्पर्शासह तथा पीडायुक्त हो जाते हैं। क्षतस्थल का काठिन्य इस अवस्था में मृदु होने लगता है तथा कुछ समय पश्चात् वहा छोटे छाले प्रकट हो जाते हैं जिनसे सीरम का निःस्राव होता है। कुछ परिस्थितियों में इस क्षेत्र की त्वचा कोथयुक्त हो जाती है तथा स्लफ़ हो जाती है। गम्भीर दशा में पूतिरक्तता तथा पूयरक्तता का रूप ले सकती है।

चिकित्सा

साधारण उपचार के साधनों में पोषक आहार, उपयुक्त एंटीबायोटिक य

रसायनी औषधिया, तथा द्रव चिकित्सा (जल-क्षीणता दूर करने के लिए) का महत्त्व है। स्थानीय उपचार के लिए अंग को विश्राम तथा सेक देना चाहिए तथा जब स्थानीय मृदुता प्रकट हो जाए तो पूय-निकास के लिए बहुछेदन करना चाहिए।

लुडविग की एंजाइना (Ludwig's angina)

जब मुख अथवा टासिल क्षेत्र के संक्रमण के कारण ग्रीवा में ऊतिशोथ हो जाए तो इस दशा को लुडविग की एंजाइना अथवा अवअधोहनुऊतिशोथ (submandibular cellulitis) कहते हैं। यह दशा गम्भीर होती है तथा कठ-द्वार (glottis) का शोफ उत्पन्न कर सकती है। संक्रमण के निम्नवर्ती प्रसार के कारण मध्यस्थानिका शोथ (mediastinitis) तक हो सकता है।

इस दशा की चिकित्सा के लिए पर्याप्त मात्रा में पेनिसिलिन का आन्तेतर प्रयोग तथा छेदन द्वारा पूयता का निर्हरण करना चाहिए।

आनन-ऊतिशोथ (cellulitis of face)

आनन-ऊतिशोथ स्थानीय अभिघात, अपघर्षण अथवा पनसिका (furuncle) के कारण हो सकता है। इस अवस्था से मुख्य भय संक्रमण के प्रसार द्वारा गह्वर शिरानाल की घनास्रता (Cavernous sinus thrombosis) तथा मस्तिष्कावरण शोथ का होता है। यदि नेत्रगुहा प्रदेश भी ऊतिशोथ से प्रभावित हो जाए तो सर्वनेत्रशोथ (panophthalmitis) तथा मस्तिष्कावरण शोथ होने की सम्भावना रहती है।

शिरोवल्क ऊतिशोथ (cellulitis of scalp)

यह दशा प्रायः शिरोवल्क के किसी क्षत के संक्रमित होने के कारण होती है। यह संक्रमण कपालास्थियो तथा पत्रकमध्या शिरामो (diploic veins) को ग्रस्त करके अस्थिमज्जाशोथ तथा मस्तिष्कावरण शोथ को जन्म दे सकता है।

शिरोवल्क का रक्तसम्भरण सुपर्याप्त होता है, अतः ऊतिशोथ की चिकित्सा के हेतु यदि इसमें बहुलछेदन (multiple incision) कर दिए जाएं तो त्वचा प्रालवो के विस्तृत परिगलन को रोका जा सकता है। इसके अतिरिक्त एंटीवा-यटिको का प्रयोग भी करना चाहिए।

वृषणकोश का ऊतिशोथ (scrotal cellulitis)

यह मूत्रमार्ग के विदार (rupture of urethra) के फलस्वरूप होने वाले मूत्रपरिस्राव (urinary extravasation) के कारण होता है। संक्रमण शीघ्र ही वृषणकोष के तथा तत्पश्चात् उदरभित्ति के अधस्त्वक् ऊतक तक पहुंच जाता है। रोगी की दशा अत्यंत जीवविपाक्त होती है।

इस दशा की चिकित्सा बहुल छेदन, एटीवायटिक मेवन तथा अधिजघन (suprapubic) मूत्राशय छेदन द्वारा मूत्राशय का निर्हरण करके की जाती है।

श्रोणि-ऊतिशोथ (pelvic cellulitis)

श्रोणि ऊतिशोथ पुरुषों तथा स्त्रियों, दोनों में हो सकता है। स्त्रियों में इसका कारण जननक्षेत्र के माध्यम से होने वाला संक्रमण तथा पुरुषों में मूत्राशय अथवा अन्य श्रोणि अंगों का विदारण होता है। यदि संक्रमण मलाशय-मूत्राशय कोष्ठ (recto-vesical pouch) में स्थानीकृत हो जाए तो मलाशय अथवा योनि मार्ग द्वारा उसका निर्हरण किया जा सकता है। श्रोणि अंगों, विशेषतः मूत्राशय तथा मलाशय, के अभिघात के कारण होने वाले श्रोणि ऊतिशोथ को तात्कालिक शल्यचिकित्सा द्वारा निवारण किया जा सकता है।

उक्त अवस्था की चिकित्सा के लिए अन्य उपायों के अतिरिक्त एटीवायटिकों का प्रयोग भी करना चाहिए।

पूतिरक्तता (Scepticaemia)

इस दशा में रोगी के रक्त में अनेक उग्र सूक्ष्मजीव उपस्थित होते हैं। साधारणतः रक्तधारा में जीवाणु अनुपस्थित होते हैं, रोगक्षम पिंडों (immune bodies) तथा रक्त की जीवाणुघातक शक्ति के कारण रक्त में वे जीवित नहीं रह पाते हैं। मधुमेह, नृक्कशोथ आदि देहिक रोगों से पीडित व्यक्तियों की प्रतिरोध शक्ति कम हो जाती है, अतः उग्र जीव उनकी रक्त धारा में प्रवेश पाकर वहां द्रुत गति से बहुगुणित होने लगते हैं।

प्रायः सभी विकृतिजनक जीवाणु वास्तव में पूतिरक्तता के लिए उत्तरदायी हो सकते हैं। इनके कुछ मुख्य उदाहरण स्टेफिलोकोकस, स्ट्रेप्टोकोकस, न्यूमोकोकस, मेनिजोकोकस तथा ए.श.० कोलाई है। रक्तधारा में इनका प्रवेश किसी संक्रमित क्षत अथवा शरीर में किसी स्थान पर गंभीरस्थ संक्रमणसे हो सकता है।

लाक्षणिक रूप

रोगी को उतार-चढाव युक्त तीव्र ज्वर होता है तथा उसकी दशा गम्भीर हो जाती है। उसकी जिह्वा शुष्क तथा विलेपित (coated), नाड़ी द्रुत तथा क्षुधा अल्प हो जाती है। रोगी की बँचेनी बढ़ जाती है, उसे प्रलाप हो सकता है। जो बढ़कर सन्यास (coma) का रूप ले सकता है तथा मृत्यु हो सकती है। रक्तपरीक्षण पर अतिश्वेत कोशिकारक्तता पाई जाती है, जिसमें बहुलरूपक केन्द्रकों का आधिक्य होता है। रक्त सवर्धन घनात्मक सिद्ध हो सकता है।

चिकित्सा

संक्रमित क्षतों अथवा गभीरस्थ संक्रमणों के तुरन्त निकास की आवश्यकता होती है। रोगी को शैया-विश्राम तथा पौष्टिक आहार प्रदान करना चाहिए। जीवविपाक्त रोगियों को 5 प्रतिशत ग्लूकोज-लवण विलयन का आधान देना चाहिए तथा उनका तरल सन्तुलन बनाए रखने की ओर जागरूक रहना चाहिए। यह लक्ष्य होना चाहिए कि उनका मूत्र-वहिरागम (urinary output) लगभग 2000 ml प्रतिदिन होता रहे। आवश्यकतानुसार पेनिसिलिन तथा अन्य एंटीबायोटिकों का प्रयोग भी करना चाहिए।

जीवाणु रक्तता (Bacteraemia)

यह अवस्था तब कहलाती है जब रक्त में विकृतिजनक जीवाणु तो उपस्थित हों, किन्तु रोगी में पूतिरक्तता के लक्षण तथा चिह्न न हों।

जीवविपरक्तता (Toxaemia)

इस दशा में रोगी के रक्त में जीवाणुओं द्वारा उत्पन्न जीवविष पाए जाते हैं। डिफ्थीरिया, टिटेनस तथा पूयजनक संक्रमणों में यह स्थिति विशेषतः पाई जाती है। रोगी की प्रतिरोध शक्ति कम होने के कारण लगभग पूतिरक्तता के समान ही लक्षण पाए जा सकते हैं। किन्तु रक्त का परीक्षण करने पर उसमें जीवाणु नहीं पाए जाते।

चिकित्सा

उपयुक्त एंटीबायोटिकों अथवा रसायनी औषधियों का प्रयोग करना चाहिए तथा साथ ही तरलों के पर्याप्त प्रयोग द्वारा जलक्षीणता का निवारण करना चाहिए।

पूयरक्तता (Pyæmia)

पूयरक्तता का शाब्दिक अर्थ रक्त में पूय अथवा पीप की उपस्थिति है। रक्त-परिसंचरण द्वारा पूतित अतःशल्य शरीर के विभिन्न भागों में पहुँच जाते हैं तथा इस प्रकार अनेक विद्रधिया उत्पन्न हो जाती हैं। ये अंतःशल्य ऐसे आतच-खण्ड होते हैं जिनमें असंख्य जीवाणु उपस्थित होते हैं। प्रायः ये स्ट्रेफिलो अथवा स्ट्रेप्टोकोकस होते हैं। रोग का प्रारम्भ अस्थि-सक्रमण अथवा तीव्र सपूय मध्य-कर्ण शोथ (acute suppurative otitis media) आदि के रूप में हो सकता है। रोगक्रम में उत्पन्न आतच यदि संक्रमित तथा विस्थापित हो जाए तो वह संचरित होने लगता है तथा फलस्वरूप पूयरक्तता की स्थिति उत्पन्न हो जाती है।

लाक्षणिक रूप

रोगी की दशा गम्भीर होती है तथा वह जीवविपाक्त प्रतीत होता है। उसकी जिह्वा मैली, शुष्क, नाड़ी द्रुत तथा ताप दोलनरूपी (swinging temperature) होता है, शीतकप वार-वार होते हैं। रोगी के शरीर में विभिन्न स्थानों पर अनेक वेदनायुक्त, स्पर्शासह सूजनें उत्पन्न हो जाती हैं (पूयरक्तीय विद्रधियाँ)। यदि सक्रमणयुक्त अतःशल्य फुफ्फुस, वृक्क, मस्तिष्क आदि आशयों में प्रस्थापित हो जाएं तो वे इन अंगों में भी विद्रधि उत्पन्न कर सकते हैं। रोगी की दशा गम्भीर होती जाती है, वह अचेतन हो जाता है तथा उसकी मृत्यु हो जाती है।

चिकित्सा

प्रचुर मात्रा में एंटीवायटिको तथा रसायनी औषधियों के तत्काल प्रयोग द्वारा इस स्थिति को सुधारा जा सकता है। जलक्षीणता के उपचार के लिए तरलाधान की आवश्यकता भी पड़ सकती है। विद्रधियों का निर्हरण भी आवश्यक हो सकता है।

चिरकारी विद्रधि

चिरकारी विद्रधि प्रायः दो प्रकार के जीवाणुओं के कारण होती है— यक्ष्मा जीवाणु तथा मद विकृतिजनकता (pathogenicity) वाले पूयजनक (pyogenic) जीवाणु। ऐसी विद्रधि चिरकाल तक तीव्र शोथ के चिह्न उत्पन्न किए बिना ही रह सकती है, अतः इसे शीतल विद्रधि (cold abscess) भी कहते

है। मृदु तथा स्पर्शतरंगयुक्त होते हुए भी यह पीड़ाहीन होती है।

चिरकारी पूयजनक विद्रधि की चिकित्सा छेदन तथा निर्हरण (incision & drainage) द्वारा करनी चाहिए। यक्ष्मज विद्रधि की चिकित्सा चूपण तथा विशिष्ट प्रतियक्ष्मा औपधियो द्वारा की जानी चाहिए।

नाड़ी-व्रण (sinus)

साइनस अथवा नाड़ीव्रण ऐसे पथ को कहते हैं जिसकी भित्ति कणिकाऊतक द्वारा आस्तरित हो, एक छोर त्वचा पर खुलता हो, तथा दूसरा अघछोर (blind end) हो अथवा किसी विद्रधि से सम्बद्ध हो। साइनस किसी भी स्थान पर हो सकता है किंतु गुद प्रदेश में अधिक पाया जाता है। ग्रीवा की चिरकारी यक्ष्मज विद्रधि त्वचा का विदर करके पूय का निष्कासन कर सकती है तथा इस प्रकार चिरकारी साइनस का रूप ग्रहण कर सकती है। नाड़ीव्रण के विरोहित होने में विलम्ब के निम्नलिखित कारण हो सकते हैं।

- (1) निकास पथ के सकीर्ण होने के कारण विद्रधि का पर्याप्त निकास न होना।
- (2) नाड़ीव्रण के तल में अनवशोपित आगन्तुक शल्यों, यथा सीवन द्रव्य, का उपस्थित होना।
- (3) नाड़ीव्रण में सक्रमण का बना रहना।
- (4) यक्ष्मा, सिफिलिस, एक्टिनोमाइकोसिस आदि विशिष्ट सक्रमण की उपस्थिति।
- (5) नाड़ीव्रण पथ का उपकला द्वारा आस्तरित होना।
- (6) अंग को पर्याप्त विश्राम न मिलना, उदाहरणतः ग्रीवा या परिगुद प्रदेश (perianal region) के नाड़ीव्रण।
- (7) मृत व निर्जीव ऊतक की उपस्थिति, उदाहरणतः अस्थिमज्जाशोथ में पाई जाने वाली विवक्ति (sequastrum)। ये पदार्थ आगन्तुक शल्य के रूप में कार्य करते हैं।

चिकित्सा

प्रायः नाड़ीव्रण के कारण (आगन्तुक शल्य, विवक्ति) का अपहरण तथा गभीर विद्रधि का निकास पर्याप्त होता है। यक्ष्मा आदि विशिष्ट सक्रमणों के लिए उपयुक्त रसायनी चिकित्सा की आवश्यकता होती है। यदि फिर भी नाड़ीव्रण अविरोहित रहे अथवा वह उपकला द्वारा आस्तरित हो जाए तो

साइनस का पूर्ण उच्छेद करना आवश्यक है।

नालव्रण (Fistula)

नालव्रण एक कणिका-ऊतक द्वारा आस्तरित पथ होना है जो दो गुहिकाओं को परस्पर अथवा एक गुहिका को शरीरस्तर से सयोजित करता है। इसके कारण वही होते हैं जो नाडीव्रण के अविरोहण के लिए उत्तरदायी होते हैं। नालव्रण के कुछ उदाहरण निम्नलिखित हैं—आत्रक्षेत्र के दो भागों के मध्य नालव्रण, मूत्रमार्ग को बाह्यस्तर से सम्बद्ध करने वाला नालव्रण तथा गुदक्षेत्र का नालव्रण (fistula in ano)।

नालव्रण की चिकित्सा उसके हेतु तथा अंगविशेष की परिस्थिति पर निर्भर करती है। आवश्यकतानुसार उसका उच्छेद भी करना पड़ सकता है।

व्रणोत्पत्ति, व्रणीभवन (Ulceration)

व्रण की परिभाषा 'त्वचा, श्लेष्मला अथवा वाहिका-अतःकला के सातत्य का भंग' की जा सकती है। इसके विभिन्न कारण होते हैं।

परीक्षा

व्रण की परीक्षा करते समय निम्नलिखित का ध्यान रखना चाहिए।

कुछ व्रण शरीर के विशेष भागों में होते हैं, यथा टांग के मध्यवर्ती भाग में पाया जाने वाला अपस्फीति व्रण (varicose ulcer), आंतर नेत्रकोण पर होने वाला रोडेन्ट व्रण (rodent ulcer) तथा पैर के तलवे पर होने वाला वेधक व्रण (perforating ulcer)।

व्रण के आकार से उसके उपस्थितिकाल तथा वृद्धि-दर का अनुमान किया जा सकता है।

व्रण की आकृति विभिन्न प्रकार की हो सकती है। प्रारूपिक सिफिलिसी व्रण बलयाकार होता है।

व्रण की गहराई से प्रतीत होता है कि गभीर ऊतक उसके कारण किस सीमा तक ग्रस्त हुए हैं।

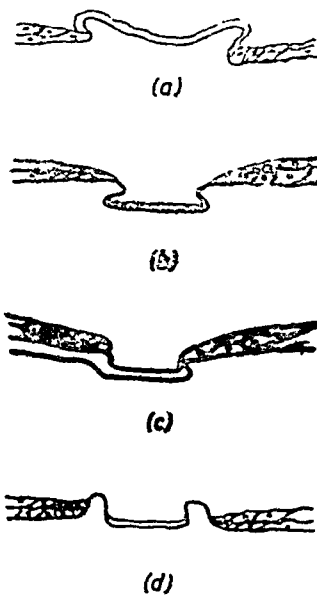
व्रण के किनारे की ध्यानपूर्वक जांच करनी चाहिए, वह तलोच्छेदित (undermined), उद्वर्ती (everted), बेल्लित (rolled) या पंचित (punched out) है अथवा अत्रिशिष्ट है। यह भी देखना चाहिए कि परिसर नियमित है अथवा अनियमित तथा कहीं वह तल की ओर ढलवा तो नहीं है (चित्र 271)।

व्रण का तल चारो ओर के ऊतक की अपेक्षा उत्थित अथवा अवनमित हो सकता है ; तीव्र व्रणो का तल लाल कणिका-ऊतक से आच्छादित होता है किन्तु चिरकालीन व्रणो के तल मे स्थित कणिकाएं (granulations) फीके रंग की होती है ।

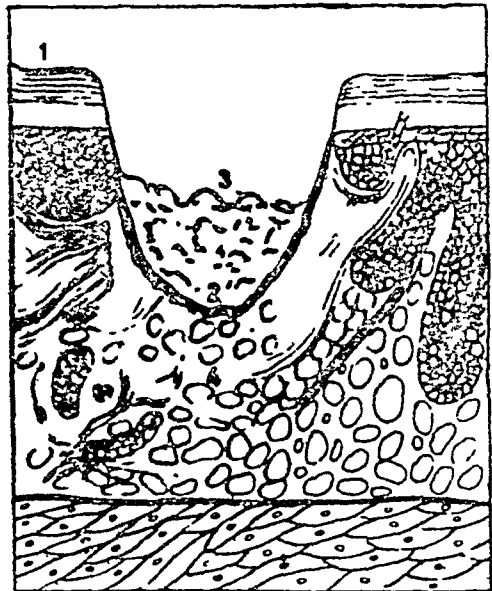
जिस ऊतक पर व्रण स्थित होता है उसे आधार कहते हैं । आधार की जांच करते समय देखना चाहिए कि वह हडीभूत अथवा गभीर ऊतको (पेशी, अस्थि) से सलग्न तो नही है ।

व्रण की गाढता (consistency) का अनुमान परिस्पर्शन द्वारा किया जाता है । यह मृदु (soft), दृढ (firm) अथवा कठोर (hard) हो सकता है ।

व्रण का निःस्राव सक्रमण की प्रकृति पर निर्भर होता है । विशिष्ट व्रणों मे उसका रग, गध और गाढ़ापन विशेष प्रकार का होता है । उदाहरणतः यक्ष्मज व्रणो का निःस्राव पतला व रक्तसीरमीय, तथा तीव्र व्रणो का पीला, गाढा और पूययुक्त होता है ।



चित्र 271—भिन्न भिन्न व्रणो के किनारो के रूप का प्रदर्शक आरेख : (a) दुर्दम व्रण; (b) यक्ष्माजन्य व्रण; (c) चिरकारी व्रण; (d) रोडेन्ट व्रण



चित्र 272—आरेख में व्रण के भिन्न-भिन्न भाग दिखाये गये है । (1) किनारा, (2) तल, (3) निःस्राव या आस्राव तथा तल पर का स्लफ, (4) आधार

यदि वृण सक्रमित, यक्ष्मज, सिफिलिसी अथवा दुर्दम हो तो प्रादेशिक लसीकापर्व प्रायः विवर्धित होते हैं। रोडेन्ट व्रण मे, यदि वह सक्रमणरहित हो तो, पर्वों का विवर्धन नहीं होता। विवर्धित पर्वों की गाढ़ता में, व्रण के प्ररूप के अनुसार, भिन्नता पाई जाती है।

व्रण के विभिन्न भागों को चित्र 272 मे दिखाया गया है।

परीक्षण

रोगी की विस्तृत शरीरपरीक्षा के पश्चात् रक्त-कोशिकाओं की सम्पूर्ण तथा विभेदक गणना (total & differential count) करनी चाहिए तथा आवश्यकता हो तो वासरमैन अभिक्रिया अथवा (VDRL) परीक्षण करना चाहिए। सूक्ष्मजीवों की उपस्थिति के लिए निःस्त्राव की जांच भी करनी चाहिए तथा एंटी-वायटिकों के प्रति उनकी संवेदनशीलता मापनी चाहिए। कुछ कसों मे अधःस्थ अस्थि की दशा के बोध के लिए व्रणयुक्त अंग के एक्सरे-चित्रण की आवश्यकता भी हो सकती है।

व्रण के प्ररूप

व्रण निम्न प्रकार के हो सकते हैं।

तीव्र व्रण (acute ulcer)—इसका परिसर शोथयुक्त तथा दाववेदनशील होता है, प्रादेशिक पर्व विवर्धित होते हैं, तथा रोगी मे सक्रमणजन्य जीव-विपाक्तता के चिह्न विद्यमान होते हैं।

चिरकारी व्रण (chronic ulcer)—इसका तल फीकी कणिकाओं द्वारा आच्छादित होता है तथा इसका विसर्जन पतला होता है।

प्रसारो व्रण (spreading ulcer)—यह तीव्र सक्रमण के कारण होता है तथा सक्रमण के अनियन्त्रित रहने के कारण इसका परिसर फूला हुआ व शोथ-युक्त होता है। इससे प्रचुर मात्रा मे निःस्त्राव निकलता है।

विरोहण व्रण (healing ulcer)—सक्रमण के नियन्त्रित हो जाने के अनंतर निःस्त्राव की मात्रा घट जाती है तथा व्रण-तल स्वस्थ कणिकाओं से आच्छादित हो जाता है। ये कणिकाएँ देखने मे नीलाभ लगती हैं। धीरे-धीरे व्रण के परिसर से उपकला अग्रसर होने लगती है तथा कणिका ऊतक को आच्छादित कर देती है।

कैलस व्रण (callous ulcer)—इस चिरकालीन व्रण मे विरोहण नहीं होता ; समीप की त्वचा अतिरंजित (hyperpigmented) हो जाती है तथा

तल पर का कणिका-ऊतक मदवर्ण, तथा आधार, तंतुनिर्माण के कारण, हड़ीभूत होता है ।

हेतुकी

व्रणोत्पत्ति के निम्नलिखित कारण हो सकते हैं ।

अभिघात—प्रत्यक्ष आघात, प्लास्टर तथा स्प्लिट के कारण अस्थि-उत्सेधों पर, दबाव, तापदाह तथा प्रबल रासायनिक पदार्थों (क्षार अम्ल) द्वारा क्षत व्रणोत्पत्ति के कारण हो सकते हैं ।

विशिष्ट संक्रमण—यक्ष्मा, सिफिलिस, मृदु शैकर तथा लिफोग्रेन्युलोमा इंगायनेल के कारण विशिष्ट अभिलक्षक व्रण बनते हैं । यक्ष्मा, टाइफायड तथा एमीबिकता (amoebiasis) के कारण आतो मे भी व्रण उत्पन्न हो सकते हैं ।

सुपुम्ना तथा परिसरीय तंत्रिका अभिघात—इन अवस्थाओं मे तंत्रिका-जनित (neurogenic) अथवा ट्रोफिक (trophic) व्रण हो सकते हैं ।

दुर्दम व्रण—इसके उदाहरण रोडेन्ट व्रण तथा विभिन्न कार्सिनोमा व्रण हैं ।

निम्नलिखित दशाओं में पाए जाने वाले व्रण प्रायः चिरकारी होते हैं—चिरकालीन शिरा अपस्फीति (अपस्फीति व्रण, varicose ulcer), ट्रोफिक व्रण, सिफिलिसी, यक्ष्मज व एक्टिनोमाइकोसिस व्रण, तथा रेडियम और एक्स-किरणों के कारण उत्पन्न व्रण ।

अभिघातज एव सक्रमित व्रण

तीव्र अभिघातज, सक्रमणयुक्त व्रणों में शोथ के चिन्ह पाए जाते हैं तथा उनके किनारे लाल, फूले हुए और स्पर्शासह होते हैं । व्रण-तल मे पूय एव स्लफ एकत्रित हो जाता है तथा निःस्त्राव दुर्गन्धमय होता है । प्रादेशिक लसीकापर्व विवर्धित, पीडायुक्त तथा स्पर्शासह होते हैं । जैसे-जैसे संक्रमण कम होता है, व्रण-तल मे स्वस्थ कणिका-ऊतक प्रकट होने लगता है तथा कालांतर मे विरोहण-क्रिया सपन्न हो जाती है ।

चिकित्सा

प्रायः सक्रमित भाग को विश्राम देना, पूतिरोधी ड्रेसिंग का अनुप्रयोग करना तथा उपयुक्त एंटीबायोटिकों का सेवन करना पर्याप्त होता है । सल्फोने-

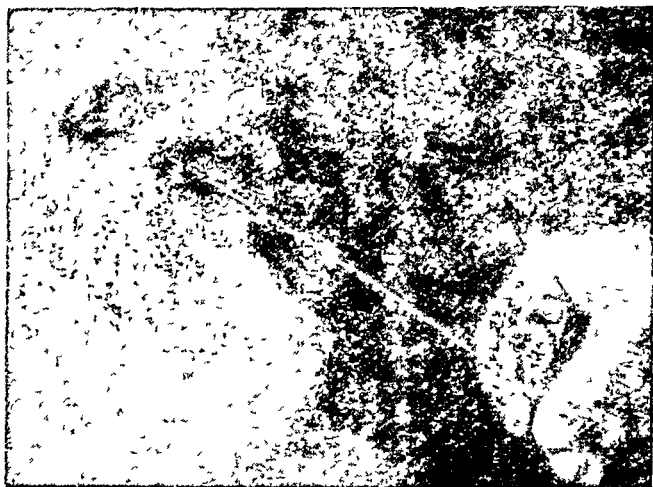माइड अथवा एंटीवायटिक मरहमों का स्थानीय अनुप्रयोग भी संक्रमण के नियंत्रण में सहायक होता है। यदि उपकलाहीन क्षेत्र का आकार विस्तृत हो तो त्वचानिरोपण की आवश्यकता हो सकती है।

यक्ष्मज व्रण (Tuberculous Ulcer)

यक्ष्मज व्रण साधारणतः ग्रीवा, कक्ष तथा वक्षण में पाए जाते हैं तथा प्रायः इन स्थानों पर उपस्थित यक्ष्माग्रस्त लसीकापर्वों के फट जाने से उत्पन्न होते हैं। प्ररूपी यक्ष्मज व्रण छिछला, वेदनायुक्त होता है तथा उसके किनारे अनियमित, नीलाभ व तलोच्छेदित (चित्र 273) होते हैं। व्रण का आधार मृदु होता है, तल मदवर्ण कणिकाओं से ढका होता है, तथा आस्राव जलसमान पतला होता है। प्रादेशिक लसीकापर्व विवर्धित होते हैं तथा वे ससक्त (matted) हो सकते हैं। जब त्वचा अथवा श्लेश्मिक कला का यक्ष्मज व्रण चिरकारी रूप ले लेता है तो उसके अधःउपत्वक् (subcuticular) ऊतक में महीन कणिकाएं उत्पन्न हो जाती हैं जिन्हें 'सेव जेली पर्वक' (apple jelly nodules) कहते हैं। यदा-कदा चिरकारी व्रणों में दुर्दम रूपांतरण हो जाता है तथा इस प्रकार उपकला अर्बुद (epithelioma) बन जाता है।

चिकित्सा

पोषक आहार, उचित विश्राम तथा प्रचुर सूर्यप्रकाश के अतिरिक्त रोगी



चित्र—273—यक्ष्मज व्रण; प्रोव या एपणी द्वारा व्रण के किनारों का अधःकर्तन (undermining) का प्रदर्शन किया गया है।

को विशिष्ट प्रतियक्ष्मा औषधों भी प्रयोग करनी चाहिए। PAS के विलयन का स्थानीय अनुप्रयोग भी लाभदायक होता है। आजकल ट्यूबरकुलिन (tuberculin) चिकित्सा का प्रयोग त्याग दिया गया है

सिफिलिसी व्रण

व्रण सिफिलिस की तीनों अवस्थाओं में पाया जा सकता है।

प्राथमिक शैकर एक पीडाहीन, सुस्पष्ट व्रण होता है जिसका पृष्ठ चिकना तथा आधार दृढ़ होता है। प्रादेशिक लसीकापर्व विवर्धित और पीडाहीन होते हैं।

द्वितीयक सिफिलिस के विशिष्ट अभिलक्षण निम्नलिखित हैं—ज्वर, शिर-पीडा, अरक्तता (anaemia), व्यापक लसीकापर्वगोथ तथा सार्वदेहिक पिटिका-युक्त (papular), चित्तीयुक्त (macular) अथवा फलोलायुक्त (vesicular) स्फोट। मुख, योनि तथा शिश्न की श्लेष्मा कला पर छिछले, घूसर व्रण पाए जाते हैं (घोघा-पंथी व्रण)।

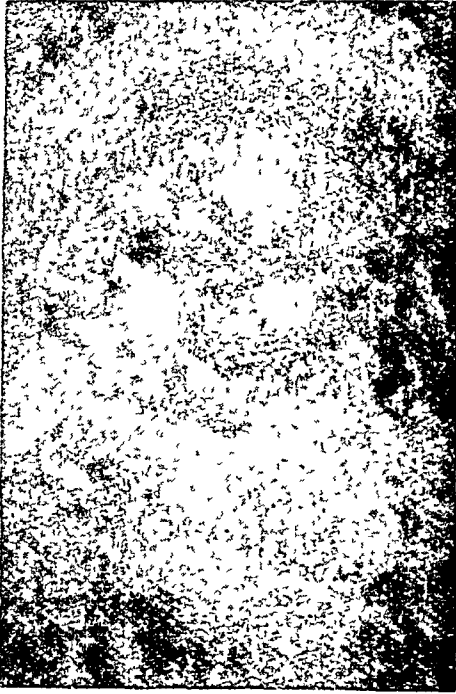तृतीयक अवस्था में त्वचा व अधस्त्वक् ऊतक के गम्मा (gumma) भंग हो जाते हैं तथा फलस्वरूप गहरे, विस्तृत, वलयाकार पचित व्रण शेष रहते हैं। इन व्रणों का तल पीतवर्ण स्लफ से ढका होता है जो भीगे चमड़े के समान प्रतीत होता है। निस्त्राव गाढा और दुर्गन्धयुक्त होता है। विरोहण (healing) के पश्चात् व्रण पर एक कागज के समान स्कार बन जाता है।

सिफिलिसी व्रण का रूप विशिष्ट होने के कारण इसका निदान सहज होता है। आवश्यकता हो तो प्रयोगशाला परीक्षणों (वासरमैन अभिक्रिया; VDRL परीक्षण) द्वारा इसकी पुष्टि भी की जा सकती है।

चिकित्सा के लिए प्रतिसिफिलिसी औषधों का प्रयोग किया जाता है।

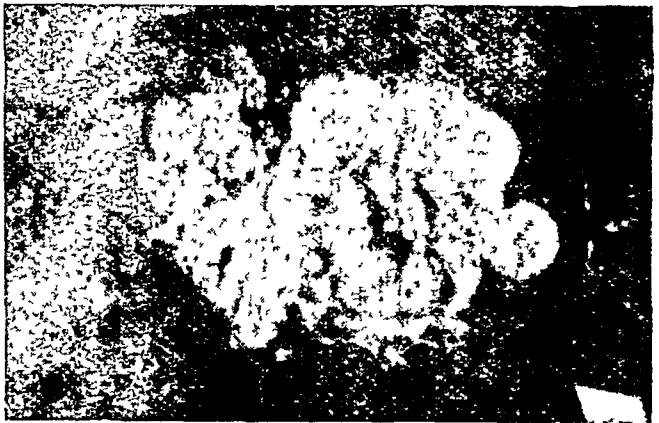रोडेन्ट व्रण (Rodent Ulcer)

रोडेन्ट व्रण, आनन, नाक, नेत्रच्छद (चित्र 274) अथवा कर्णपल्लव पर होता है। प्रौढ़ पुरुषों में यह अधिक पाया जाता है। यह एक पिटिका अथवा पर्वक के रूप में आग्म्भ होता है। धीरे-धीरे गभीरस्थ ऊतकों के प्रभावित होने के फलस्वरूप विक्षतिस्थल पर एक व्रण प्रकट हो जाता है। इस व्रण का किनारा उत्थित, आधार दृढ़ तथा तल लाल, शुष्क, चमकीली कणिकाओं से आच्छादित होता है। यह व्रण निरन्तर आकार में बढ़ता जाता है तथा इस प्रकार गभीर ऊतकों के विस्तृत विनाश के कारण चेहरा कुरूप हो जाता है।



चित्र 274— नेत्र का रोडेंट व्रण

चित्र 275—
जानु के पार्श्विक
ओर दुर्दम व्रण
(एपीथीलियोमा)



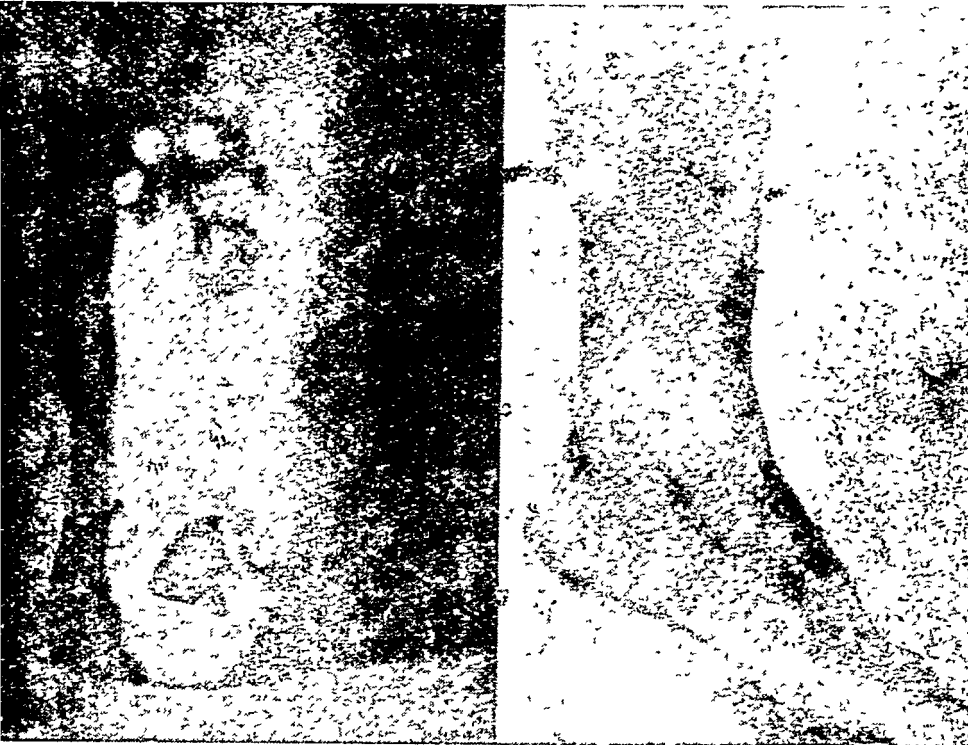
दुर्दम व्रण (Malignant Ulcer)

दुर्दम व्रण के विशिष्ट लक्षण निम्नलिखित है—इसके किनारे उद्वर्ती (everted) होते हैं, आधार हठीभूत व कठोर होता है तथा तल में अर्बुदीय ऊतक (tumour tissue) विद्यमान होता है (चित्र 275)। परिस्पर्शन द्वारा यह अर्बुद ऊतक सहज ही विदीर्ण तथा रक्तस्रावयुक्त हो जाता है। प्रादेशिक

लसीका पर्व विवर्धित, कठोर तथा स्थिर (fixed) हो जाते हैं ।

पोपणज या ट्रोफिक व्रण (Trophic Ulcer)

हाथ-पैरो पर पाए जाने वाले ये व्रण प्रायः अभिघात अथवा तंत्रिका-सम्बन्धी रोगों के कारण होते हैं (चित्र 276) । चूँकि अग-विशेष सवेदनहीन होता है, इसलिए स्थानीय अभिघात तथा संक्रमण इन व्रणों की उत्पत्ति में सहायक होते हैं । वे व्रण अत्यन्त मंद गति से विरोहित होते हैं ।



चित्र 276—पाव का पोपणज व्रण

चित्र 277—जघाके निम्नभाग पर की वर्णकता (pigmentation तथा व्रणोत्पत्ति ulceration)

अपस्फीत व्रण (गुरुत्वजन्य व्रण) (Varicose or Gravitational Ulcer)

अपस्फीत व्रण (varicose ulcer) प्रायः टांग के निम्न तिहाई भाग में पाया जाता है (चित्र 277) । अभिमध्य गुल्फ (medial malleolus) के निकट के स्थान

मे यह अधिक होता है। प्रायः वह अपस्फीत शिरा (varicose vein) के रोगियो मे पाया जाता है। विश्वास किया जाता है कि इसका हेतु टांगों मे शिरारक्त का स्तम्भन है। रोगी को इस दशा मे पर्याप्त कष्ट तथा अशक्तता हो जाती है। शिराशोथ, परिशिराशोथ तथा फलस्वरूप शिरा-वनास्रता आदि उपद्रव भी हो सकते है। इसके अतिरिक्त अग मे अधःस्थ अस्थि (underlying bone) का पर्यस्थिशोथ (periostitis) भी उत्पन्न ही सकता है। व्रण की निकटवर्ती त्वचा प्रायः अतिरजित हो जाती है।

रोगी की समुचित चिकित्सा के लिए अपस्फीत शिराओ की इजेक्शन तथा आपरेशन-चिकित्सा होती है।

डेक्युबिटस व्रण (Decubitus Ulcer)

यह प्रायः वृद्ध, दीर्घकाल से शैयास्थित अथवा अगघात से पीड़ित ऐसे व्यक्तियो मे पाया जाता है जो करवट बदलने मे असमर्थ होते हैं। इसकी स्थिति अस्थि उत्सेधो, विशेषतः त्रिक प्रदेश, एड़ी तथा कंधो पर होती है। स्वेद के कारण त्वचा आर्द्र हो जाती है तथा बहा छाला पड जाता है। यही तदनतर व्रणीभूत हो जाता है।

शैया व्रणो के निवारण के लिए रोगी की समुचित परिचर्या की आवश्यकता होती है। उदाहरणत रोगी की करवट पुनः-पुनः बदलते रहना चाहिए, पीठ पर स्पिरिट और पाउडर मलना चाहिए तथा अस्थि उत्सेधो को वायु-गद्दियो (air cushions) व जल-थैलियो द्वारा सुरक्षित रखना चाहिए। विस्तर की चादर को स्वच्छ तथा सिलवटरहित रखना चाहिए।

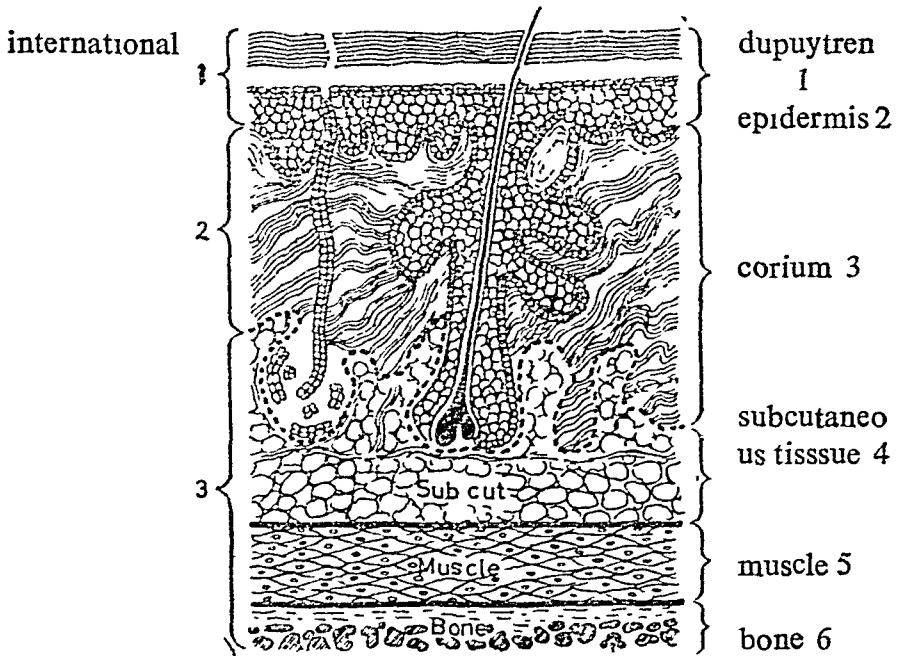
चिकित्सा

शैया व्रणो की चिकित्सा उनके स्वतन्त्र उच्छेद (free excision) तथा त्वचारोपण द्वारा की जाती है। कुछ रोगियो मे केवल 'थीर्स निरोप' (thiersch graft) अथवा पूर्ण-मोटाई त्वचा निरोपण का प्रयोग भी किया जा सकता है। यह आवश्यक है कि निरोपण से पूर्व स्थानिक सक्रमण को नियन्त्रित कर लिया जाए।

दाह (Burns)

दाह एक ऐसी विकृति होती है जिसमे शरीर की उपरिस्थ, कभी-कभी गभीरस्थ, तहो का ताप-आतंचन (heat coagulation) के कारण विनाश हो

जाता है। यह ताप शुष्क अथवा आर्द्र, दोनों प्रकार का हो सकता है। यदि विक्षति शुष्क ताप के कारण हो तो वह दाह (burn) कहलाती है। यदि वह आर्द्र ताप (भाप, तप्त तरल आदि) के कारण हो तो उसे तप्ततरलदाह (scald) कहते हैं। अल्ट्रावालयट किरणों, एक्सकिरणों, विद्युत धारा, रेडियम तथा रासायनिक द्रवों के कारण भी दाह उत्पन्न हो सकता है। ऊतक विनाश कितनी गहराई तक हुआ है, यह ताप की प्रचंडता तथा ताप लगने के काल (time of exposure) की दीर्घता पर निर्भर होता है।



चित्र—278 डुपीट्रेन और अन्तराष्ट्रीय वर्गीकरणों की तुलना को दर्शाने वाला आरेख

वर्गीकरण

डुपीट्रेन (Dupuytren) ने गभीरता के अनुसार दाहों (burns) को छै वर्गों में विभाजित किया था (चित्र 278)। वर्गीकरण की यह प्रणाली बहुत समय से प्रचलित रही है।

शुष्क तापजन्य दाहों की गभीर गहराई के अतिरिक्त उनकी व्यापकता पर भी निर्भर होती है। शरीर के भिन्न भागों में स्थित दाहों की गहराई भिन्न हो सकती है। इस कारण दाह-वर्गीकरण की डुपीट्रेन पद्धति महत्त्वपूर्ण

होते हुए भी चिकित्सक के लिए विशेष उपयोगी नहीं है। इसकी तुलना में द्वितीय विश्व युद्ध के समय अपनाई गई अन्तर्राष्ट्रीय पद्धति अधिक सरल तथा व्यावहारिक है।

अन्तर्राष्ट्रीय वर्गीकरण

इस पद्धति के अनुसार दाह तीन प्रकार के हो सकते हैं।

प्रथम श्रेणी के दाहो (First degree burns) से अगविशेष में त्वरकितमा (erythema) हो जाती है तथा छाले पड़ जाते हैं। ये छाले बल्क स्तर (Stratum corneum) तथा शुभ्र स्तर (stratum lucidum) के नीचे द्रव-संग्रह के कारण उत्पन्न होते हैं। इस श्रेणी के दाह कुछ दिनों में ही विरोहित हो जाते हैं।

द्वितीय श्रेणी के दाह त्वचा के गभीर स्तरों (अंतस्त्वचा, dermis) को प्रभावित करते हैं। ये अत्यन्त वेदनापूर्ण होते हैं क्योंकि इस अवस्था में त्वचा के तंत्रिका अन्ताग अनावरित हो जाते हैं। इन क्षतों का विरोहण रोमपुटिकाओं (hair follicles), स्वेद ग्रथियों तथा त्वग्वसा ग्रथियों में अवशिष्ट अक्षत उपकला के प्रफलन से होता है। यह विरोहणक्रिया 2-3 सप्ताह में पूर्ण हो जाती है।

तृतीय श्रेणी के दाह वे होते हैं जो सम्पूर्ण त्वचा अथवा अन्य गभीरस्थ ऊतकों (पेशी, अस्थि) आदिको नष्ट कर देते हैं।

दाह की व्यापकता

दाह की व्यापकता मापने के लिए अनेक सारणियां बनाई गई हैं, किन्तु आपत्काल में शीघ्र अनुमान के लिए "नी का नियम" (rule of nine) व्यावहारिक रूप में उपयोगी रहता है। इस नियम के अनुसार दाह की व्यापकता नी के गुणको (multiples) के रूप में व्यक्त की जाती है। सिर तथा प्रत्येक ऊर्ध्व शाखा को कुल शरीर स्तर का 9 प्रतिशत माना जाता है। धड़ के अग्र स्तर तथा पृष्ठ स्तर, एवं निम्न शाखा-अंगों में से प्रत्येक को कुल शरीरस्तर का 18 प्रतिशत माना जाता है। शेष 1 प्रतिशत स्तर की पूर्ति मूलाधार प्रदेश (perineal region) द्वारा होती है।

दाहग्रस्त क्षेत्र के ठीक आमापन द्वारा रोगी के प्राग्ज्ञान (prognosis) का अनुमान करने में पर्याप्त सहायता मिलती है। यदि शरीर पृष्ठ का तृतीयांश से अधिक भाग प्रभावित हो तो रोगी की दशा गम्भीर समझी जाती है।

पचास प्रतिशत स्तर के दाहग्रस्त होने पर आधुनिकतम चिकित्सा-साधन भी प्रायः सफल नहीं होते हैं। 75 प्रतिशत स्तर के दग्ध होने पर तो मृत्यु अवश्य-म्भावी होती है।

लाक्षणिक रूप

रोगी को स्तब्धता (shock) हो जाती है जिससे उसकी द्रुत नाडी होती है ; वेचैनी, तीव्र वेदना तथा शीतल स्वेदन (cold sweating) होने लगता है। प्राथमिक अवस्था में स्तब्धता तलिकाजन्य होती है, किन्तु तत्पश्चात् ऊतकों से होने वाली तरल-हानि के फलस्वरूप स्तब्धता अल्परक्ताजन्य (oligaemic) हो जाती है। इस अवस्था में रोगी की नाडी द्रुत होती है तथा उसे अत्यधिक प्यास का अनुभव होता है।

अगली अवस्था जीवविपरकता की होती है। ऊतकों के दाह-विनाश के कारण जो जीवविष उत्पन्न होते हैं उनके अवशोषण के कारण ही यह अवस्था उत्पन्न होती है। यह अवशोषण यो तो दाह के छै घटे के पश्चात् ही आरम्भ हो जाता है, तथापि इसका प्रभाव लगभग 48 घटे बाद प्रकट होता है। इसके फलस्वरूप रोगी को हृद्क्षिप्रता (tachycardia), वेचैनी तथा ताप की अधिकता हो जाती है। उसे प्रलाप (delirium) तथा अन्त में सन्यास (coma) हो जाता है।

अन्तिम अवस्था पूतियुक्त जीवविपरकता (septic toxæmia) की अवस्था होती है। इस अवस्था में दाहग्रस्त क्षेत्र संक्रमित तथा सपूय हो जाता है। सक्रमण के उग्र (virulent) होने पर पांचवें दिन के लगभग रोगी को पूतिरक्तता (septicaemia) हो जाती है।

यदि रोगी स्तब्धता तथा सक्रमण से उबर जाता है तो क्षतों में कणिकोत्तक द्वारा विरोषण होने लगता है। दाहग्रस्त क्षेत्र में परिसर से केन्द्र की ओर उपकला का विस्तार प्रारम्भ हो जाता है। यदि दाह अत्यन्त गभीर हों तथा त्वचा व अधस्त्वक् ऊतक का नाश हुआ हो तो विनष्ट ऊतक स्लफ (slough) के रूप में पृथक् हो जाता है और सारे क्षेत्र में कणिका-ऊतक भर जाता है। जिसका धीरे-धीरे क्षताकन होने से विस्तृत क्षतचिन्ह बन जाता है। आगे चलकर उससे बड़े-बड़े कीलाइड (keloid) बन जाते हैं। कभी-कभी अवकुंचन (contracture) बन सकते हैं।

प्राथमिक उपचार

यदि रोगी के वस्त्र जल रहे हों तो उसे एक कम्बल में लपेट कर कुछ

समय तक फर्श पर लुढ़काना चाहिए। ऐसा करने से आग की लपटें बुझ जाती हैं। तत्पश्चात् उसे शैथ्या पर लिटाकर गरम मधुर पेय देने चाहियें। शरीर के चिपके कपड़ों को तब तक उतारने का कोई प्रयत्न नहीं करना चाहिए जब तक रोगी अस्पताल में न पहुँच जाए। प्राथमिक उपचार के समय जले हुए स्थान पर कोई विशिष्ट ड्रेसिंग भी नहीं करनी चाहिए। आपत्काल में तुरन्त प्रयोग के लिए किसी अक्षोभक वाष्पनशील ड्रेसिंग (bland evaporating dressing) का प्रयोग उचित रहता है। इसका सर्वोत्तम उदाहरण खाने के सोडे (baking soda) का लेह है। सोडे को पानी की इतनी मात्रा में घोला जाता है कि एक पतला पेस्ट या लेह बन जाय। जले घावों पर इसका लेप करके एक दृढ पट्टी बांध दी जाय जिससे अधिक द्रव-हानि न हो।

यदि रोगी के आनन पर दाह हो अथवा उसके शरीर का 5 प्रतिशत पृष्ठ दग्ध हो तो उसे अस्पताल में चिकित्सा की आवश्यकता होती है; 10 प्रतिशत से अधिक दग्ध रोगी को एक घंटे के भीतर अस्पताल पहुँचाना आवश्यक है। इससे पूर्व वेदना की तीव्रता घटाने के लिए अन्तःशिरा मार्फीन देनी चाहिए, किन्तु मार्फीन-प्रयोग की विधि तथा समय को रोगीपत्र (case sheet) पर अंकित अवश्य करना चाहिए। वार्ड में पहुँचते ही रोगी की नाड़ी, ताप तथा रक्तदाब मापे जाते हैं और जले हुए वस्त्रों को शरीर से हटाया जाता है। तत्पश्चात् दाह-ग्रस्त क्षेत्र का आकलन करके स्तब्धता दूर करने लिए रोगी की चिकित्सा आरम्भ करनी चाहिए।

स्तब्धता (shock) के लिए रोगी की चिकित्सा करने से पूर्व उसका वजन तथा रक्त की प्रतिशत हीमोग्लोबिन, प्रोटीन तथा विद्युत अपघट्यो (electrolytes) का मापन कर लेना चाहिए। दाहग्रस्त क्षेत्र का आमापन नौ के नियम (rule of nine) के अनुसार करना उचित है। स्तब्धता (शॉक) की चिकित्सा चिह्लो के प्रकट होने से पूर्व ही आरम्भ कर देनी चाहिए, विशेषतः यदि दग्ध क्षेत्र शरीर पृष्ठ के 20 प्रतिशत से अधिक हो। स्तब्धता की चिकित्सा प्लाज्मा तथा विद्युत-अपघट्यो की हानिपूर्ति द्वारा की जाती है। प्रथम कुछ दिनों तक दिन में तीन-चार बार रोगी के प्रतिशत हीमोग्लोबिन तथा हीमेटोक्रिट सख्या (haematocrit reading) का मापन करना चाहिए। इससे रोगी के आवश्यक तरल की मात्रा निर्धारित करने में सहायता मिलती है। इस उद्देश्य के लिए हार्निक की विधि (Harkin's method) उपयोगी रहती है। इस के अनुसार ही हीमेटोक्रिट सख्या में प्रसामान्य अंक (45) से अधिक प्रत्येक अंश के लिए रोगी को 100ml अतःशिरा प्लाज्मा दिया जाता है।

दाह के फलस्वरूप प्लाज्मा की हानि के साथ ही लोहित कोशिकाओं का नाश भी अधिक होता है। अतः विस्तृत दाह के रोगी को प्लाज्मा के अतिरिक्त सम्पूर्ण रक्त का आधान भी देना चाहिए। इसके अतिरिक्त ग्राहस्तब्धता (severe shock) की दशा में प्रान्तस्था-सत्वों (cortical extracts) का प्रयोग भी लाभदायक होता है।

रक्ताधान के समय रोगी की नाड़ी-गति तथा रक्त-दाव को हर 15 मिनट बाद नापना चाहिए तथा रोगी की दशा की जाच ध्यानपूर्वक करनी चाहिए। रक्ताधान (transfusion) के उपरान्त रोगी को ग्लूकोज सेलाइन विलयन (glucose saline solution) भी देना चाहिए ताकि दाहग्रस्त क्षेत्र से अवशोषित जीवविष यकृत को हानि न पहुंचा सके।

रोगी के निर्गत मूत्र (urinary output) का रिकार्ड रखना चाहिए तथा एक आगत-निर्गत चार्ट (intake & output chart) बनाना चाहिए ताकि रोगी की दशा का समय-समय पर मूल्यांकन किया जा सके। जब स्तब्धता दूर हो जाय तो उसे मुख द्वारा पर्याप्त तरल तथा विटामिनों से युक्त आहार देना चाहिए।

साधारणतया उपरिस्थ दाहों (superficial burn) के रोगी को प्रथम प्लाज्मा तथा तदुपरान्त ग्लूकोज-सेलाइन (glucose-saline) का आधान दिया जाता है। विस्तृत दाह की स्थिति में क्रमानुसार रक्त, प्लाज्मा तथा ग्लूकोज-सेलाइन का प्रयोग किया जाता है। इस के अतिरिक्त नासा-कैथीटर (catheter) अथवा BLB मास्क द्वारा रोगी को आक्सीजन भी देनी चाहिए। स्ट्रेप्टोमाइसिन, पेनिसिलिन, एक्रोमाइसिन (Achromycin) आदि एंटीबायोटिकों का शीघ्र प्रयोग भी आवश्यक है। सभी दाहके रोगियों को एंटीटेटेनिक सीरम (antitetanic serums) की एक निरोधी मात्रा prophylactic dose देनी चाहिए।

स्थानीय चिकित्सा

जले हुए स्थान को स्वच्छ करना तथा फफोले को नष्ट करना आवश्यक होता है। इस प्रयोग के लिए गुनगुने जीवाणुरहित जल तथा 1 प्रतिशत सेटव्लोन (cetavlon) का प्रयोग उत्तम रहता है। सफाई करते समय दग्धक्षेत्र में उपस्थित सभी मैल तथा तेल आदि को हटा देना चाहिए, किन्तु ध्यान रखना चाहिए, कि ऐसा करते समय ऊतकों को कम से कम क्षति पहुंचे।

चिकित्सा की दूसरी अवस्था में लक्ष्य क्षतिग्रस्त प्रदेश को ढकना होता है, ताकि क्षति सक्रामित न होने पाए तथा साथ ही अनावरित तंत्रिका-अन्तर्गों के

क्षोभण के कारण पीडा तथा उसके फलस्वरूप स्तब्धता न उत्पन्न होने पाए । इस उद्देश्य के लिए प्रयुक्त ड्रेसिंग दो प्रकार की हो सकती है—आतचक ड्रेसिंग (coagulative dressing) तथा आर्द्र ड्रेसिंग (wetdressing) ।

आतंचक ड्रेसिंग

इनका प्रयोग ट्रिपल डाई (triple dye) ; सिल्वर नाइट्रेट ; तथा टेनिक अम्ल (tannic acid) के साथ किया जाता है । आजकल टेनिक अम्ल, अथवा टेनिक अम्ल एव तदुपरात सिल्वर नाइट्रेट का प्रयोग लगभग त्याग दिया गया है । इन औषधियों के प्रयोग से कतिपय हानिकारक प्रभाव होते हैं, यथा चेहरे व अगुलियों पर क्षतचिह्न और कीलाइड (keloid) का बनना तथा यकृत पर विपकारी प्रभाव । कुछ दाह-चिकित्साकेन्द्रों में क्षत को स्वच्छ करके उस पर ट्रिपल डाई का अनुप्रयोग किया जाता है । यह विधि पर्याप्त उपयोगी पाई गई है । ट्रिपल डाई 1 : 400 जेंशियन वायोलेट (gentian violet), 1 : 400 ब्रिलियन्ट ग्रीन (brilliant green) तथा 1 : 100 एक्रिफ्लेविन (acriflavin) के संयोग से बनी होती है । इसके प्रयोग से दग्धक्षेत्र पर पपड़ी बन जाती है तथा उसके नीचे विरोहण क्रिया होती रहती है ।

आतचक ड्रेसिंग के लाभ निम्नलिखित हैं : (1) इसके द्वारा दग्धक्षेत्र पर एक मोटी पपड़ी बन जाता है ; (2) इसके कारण क्षतस्थल में संक्रमण का प्रवेश नहीं होने पाता ; (3) इस विधि से सीरम आतचित हो जाता है तथा और अधिक तरल हानि नहीं होने पाती ; (4) पपड़ी के नीचे विरोहण-क्रिया होती रहती है । आतचक ड्रेसिंग का प्रयोग केवल प्रथम तथा द्वितीय श्रेणी के दाहों के लिए ही किया जा सकता है । इस विधि में निम्नलिखित त्रुटियाँ हैं : (1) यकृत को हानि (liver damage)—यह टेनिक अम्ल के प्रयोग के कारण होता है ; (2) आनन पर स्कार (scar) का निर्माण ; (3) अगुलियों पर अत्यधिक मोटी पपड़ी का निर्माण, जिसके फलस्वरूप सजीर्णन के कारण अगुलियों का रक्त-संचरण रुक जाता है तथा उनके परिगलन (necrosis) का भय रहता है । इन त्रुटियों के कारण अधिकांश दाह-केन्द्रों में आतचक ड्रेसिंग (coagulative dressing) का प्रयोग त्याग दिया गया है ।


आर्द्र ड्रेसिंग

दीर्घकाल से जीवाणुरहित वैसलीन अथवा टुले ग्रास (Tulle Grass) ड्रेसिंग का प्रयोग प्रचलित था, किन्तु रासायनिक चिकित्सा आरम्भ होने के

पश्चात् इसके स्थान पर सल्फोनेमाइडों का प्रयोग किया जाने लगा है। इनका प्रयोग 3-10 प्रतिशत मरहमों के रूप में किया जाता है। इनमें सर्वाधिक हानिरहित सल्फाथायजोल (sulphathiazole) है, जो 3 प्रतिशत क्रीम के रूप में प्रयुक्त की जाती है। किन्तु इसके कम विपाक्त होते हुए भी कुछ रोगियों में प्रबल वमन, निर्जलीकरण (dehydration), यूरीमिया तथा अमूत्रता (anuria) आदि लक्षण उत्पन्न हो जाते हैं। इनका कारण वृक्क नलिकाओं (renal tubules) का सल्फोनेमाइड क्रिस्टलो द्वारा अवरुद्ध हो जाना है। इस कारण आजकल सल्फा औषधियों के स्थान पर पेनिसिलिन का प्रयोग प्रचलित हो गया है। उपरिस्थ (superficial) दाहों में पेनिसिलिन के प्रयोग से उपकला-भवन (epithelialization) अति शीघ्र हो जाता है। गभीरस्थ दाहों में भी क्षत-स्थल शीघ्र स्वच्छ हो जाता है तथा उसमें कणिका-उत्तक विकसित होने लगता है। द्वितीय सप्ताह समाप्त होने के पश्चात् दाह-क्षत पर त्वचा-निरोपण कर दिया जाता है।

बुन्यन-स्टेनार्ड लिफाफा (bunyan-stannard envelope)

उपरिलिखित के अतिरिक्त अन्य साधन भी दाह-चिकित्सा के लिए प्रयुक्त किए जाते हैं। इन्हीं में से एक "बुन्यन-स्टेनार्ड" लिफाफे (चित्र 279) का प्रयोग है। लिफाफा प्लास्टिक अथवा रेशम का बना होता है तथा आसजी फीते की सहायता से इसे अंग के चारों ओर चिपका दिया जाता है। लिफाफे में बंद दाहग्रस्त क्षेत्र को दिन में दो बार 20-30 मिनट तक सोडियम हाइपोक्लोराइट (sodium



चित्र 279—बुन्यन-स्टेनार्ड आच्छादन जिसका हाथों के दाह में प्रयोग किया जाता है।

hypochlorite) के 100 ताप के घोल द्वारा सिंचित किया जाता है। इसके पश्चात् लिफाफे को आवसीजन से भर दिया जाता है तथा रोगी को अग को चलाते रहने को कह दिया जाता है। ऐसा करने से अवकुचन (contractures) नहीं बनने पाता। दाह-चिकित्सा की यह विधि अत्यन्त उपयोगी पाई गई है, विशेषतः, ऊर्ध्व अथवा निम्न शाखा-अंगों के दाहों में।

सेलाइन स्नान (saline baths) — कुछ दाहकेन्द्रों में इस विधि का प्रयोग किया गया है। किन्तु इसमें व्यय अधिक होता है, और प्रत्येक समय नर्सों द्वारा देखभाल की आवश्यकता होती है। रोगियों को 24 घण्टे जलभरे टब में रहने से फुफ्फुस उपद्रवों के होने का भय रहता है। इस विधि का लाभ बताया जाता है कि इससे दाह बहुत शीघ्र विरोहित हो जाते हैं। इस विधि का प्रयोग छोटे अस्पतालों में नहीं, केवल प्रमुख दाह-चिकित्सा-केन्द्रों में ही किया जा सकता है।

त्वचा-निरोपण (skin grafting) — गभीर दाहों को यथाशीघ्र, जब क्षत कच्चा (raw) और कणिकाच्छादित (granulating) हो तभी, उम पर त्वचा-निरोपण कर देना चाहिए। ऐसा करने से उल्लाघ-अवधि (convalescence) घट जाती है तथा अवकुचन नहीं होने पाता।

उपद्रव

दाह के रोगी में निम्नलिखित उपद्रव हो सकते हैं : प्राथमिक तथा द्वितीयक स्तब्धता ; जीवविपरकतता (toxaemia); सक्रमण; तीव्र वृक्कपात (acute renal failure), तीव्र हृत्पेशीपात (acute myocardial failure) अथवा हृत्पेशी रोधगलन (myocardial infarction); पुष्फुसीय उपद्रव जैसे निमोनिया, श्वसनिकाशोय (bronchitis), तथा श्वासप्रणाल-शोय (tracheitis) एव ग्लॉटिस-शोफ (oedema of glottis), जठरांत्र रक्तस्राव (gastro-intestinal haemorrhage) तथा ग्रहणी व्रण (duodenal ulcer)। व्यापक दाह के पश्चात् कीलाइड (keloid) तथा अवकुचन (contracture) की उत्पत्ति हो सकती है। कुछ रोगियों में मनोविकार भी उत्पन्न हो सकते हैं।

अवकुचन (Contracture) की चिकित्सा

अवकुचन (contracture) के उत्पन्न होने की सम्भावना प्रायः सधियों के पास स्थित दाहों में होती है। फलस्वरूप रोगी में अशक्तता (disability) तथा विरूपता उत्पन्न हो सकती है। इस कारण आवश्यक है कि ग्रीवा, कक्ष, जानु

तथा वंक्षण प्रदेशों के दाहों की उचित देखभाल की जाए तथा स्प्लिट (splint) एवं शीघ्र त्वचा-निरोपण द्वारा अवकुचन (contractures) न बनने दिये जायें। यदि रोगी में अवकुचन (contracture) उत्पन्न हो चुके हों तो विरूपता (deformity) तथा कुरूपता (disfigurement) को दूर करने के लिए प्लास्टिक शस्त्रकर्म की आवश्यकता होती है।

विशेष क्षेत्रों के दाह

आनन दाह

आनन पर विलम्बित क्षतचिह्न तथा अवकुचन (contracture) न बनने पावे इसके लिए आनन के दाहों पर विशेष ध्यान देना आवश्यक है। उन्हें स्वच्छ करके उन पर पेनिसिलिन क्रीम लगाई जाय तथा गम्भीर दाहों पर त्वचा-निरोपण करना चाहिए।

नेत्रों के दाह

यदि दाहग्रस्त क्षेत्र में नेत्र भी सम्मिलित हो तो नेत्रों को खोलकर नार्मल सेलाइन घोल (normal saline solution) से धोना चाहिए। कार्निया-क्षतों की उपस्थिति अथवा अनुपस्थिति निर्धारित करने के लिए 2% फ्लोरेसेइन (fluorescein) का प्रयोग किया जा सकता है। इन क्षतों की चिकित्सा के लिए 1 प्रतिशत एट्रोपीन नेत्र-बूंदों (atropine eye-drops) तथा पेनिसिलिन नेत्र-मरहम का प्रयोग किया जाता है। यदि नेत्रच्छद (eye-lids) भी दाहग्रस्त हों तो उनकी चिकित्सा विशेष सावधानीपूर्वक करनी चाहिए क्योंकि उनमें क्षतचिह्न बनने का भय रहता है। इससे बचाव के लिए इन रोगियों में शीघ्रातिशीघ्र त्वचा-निरोपण करना चाहिए।

मणिव्रंध, हाथ तथा अंगुलियों के दाह

दग्ध क्षेत्र को 1 प्रतिशत सेटेक्लोन से स्वच्छ करके उस पर पेनिसिलिन या एक्रोमाइसिन क्रीम लगा दी जाय। ड्रेसिंग करते समय यह ध्यान रखना आवश्यक है कि प्रत्येक अगुली को पेनिसिलिन गाज (gauze) से पूर्णतः लपेट दिया जाए तथा अगुलियों एवं हाथ की पट्टी पृथक्-पृथक् लगाई जाय। ऐसा करने से अगुलियों के बीच आसजन (adhesion) नहीं बनने पायेगे। इस उद्देश्य के लिए अगुलियों के बीच रुई अथवा गाज की एक रोल (roll) भी रखी जा सकती

है। किन्तु अगुलियों की पट्टी करते समय ध्यान रखना चाहिए कि वह बहुत मोटी न हो जाए, अन्यथा उनका स्वतंत्र संचालन न हो पाने के कारण अगुलिया कड़ी (stiff) हो जाएगी, इस सम्बन्ध में bunyan stannard लिफाफे का प्रयोग विशेषतः उपयोगी रहता है। हाथों एवं अगुलियों की दाह की उचित चिकित्सा की ओर पर्याप्त ध्यान देना चाहिए क्योंकि ये अग नित्यप्रति की गतिविधियों के लिए अत्यन्त महत्त्वपूर्ण होते हैं।

श्वसनमार्ग के दाह

ये प्रायः भाप-अभिश्वासन (steam inhalation) के कारण होते हैं। इनमें रोगी को ग्लोटिस (glottis) का जोफ होने का भय रहता है। यदि स्वरधन्त्र (larynx) में अवरोध उत्पन्न हो जाए तो आपत्काल श्वासप्रणाल-छेदन (tracheostomy) की आवश्यकता भी पड़ सकती है। श्वसनमार्ग के दाहग्रस्त हो जाने पर रोगी को B L B मास्क द्वारा आवसीजन तथा अंत्रैतर मार्ग द्वारा पेनिसिलिन (फुफ्फुसीय उपद्रवों के निवारण के लिए) देनी चाहिए।

रासायनिक दाह (Chemical burns)

रासायनिक दाह अम्लों अथवा क्षारों के कारण हो सकते हैं।

यदि दाह कास्टिक सोडा (caustic soda) के कारण हुआ तो दग्ध स्थान को 5 प्रतिशत अमोनियम क्लोराइड घोल से सिंचित करना चाहिए। दाह उत्पन्न होने के कुछ मिनट पश्चात् ही ऐसा करना चाहिये। तत्पश्चात् सल्फोनेमाइड अथवा पेनिसिलिन के मरहम का प्रयोग किया जाय।

नाइट्रिक अम्ल के दाहों के सिंचन के लिए यूसोल विलियन (eusol-solution) का प्रयोग किया जाता है।

यदि दाह चूने (lime) के कारण हो तो क्षत स्थल को जल अथवा एसिटिक अम्ल (acetic acid) के मन्द घोल से धो कर उस पर सल्फोनेमाइड अथवा पेनिसिलिन मरहम लगा देना चाहिए।

रेडियम तथा एक्सरे-जन्य दाह

अर्बुदीय (neoplastic) रोगों की चिकित्सा के लिए प्रयुक्त विकरण चिकित्सा (radiotherapy) द्वारा त्वचा के विकृत तथा उस त्रणपर बनने की सम्भावना रहती है। विकिरणित त्वचा में त्वग्रक्तिमा (erythema) व वर्णकता (pigmentation) हो जाती है तथा उस स्थान से रोम विलुप्त होने लगते

है। विकिरण की अत्यधिक मात्रा होने से तो स्थानीय त्वग्रक्तिमा के पश्चात् उपरिस्थ (superficial) व्रण प्रकट हो जाता है। व्रण-स्थल पर उत्पन्न स्लफ (slough) धीरे-धीरे दूर होता है तथा व्रण का विरोहण अति मंद होता है। यह व्रण प्रायः वेदनायुक्त होता है।

विकिरण व्रणों की समुचित चिकित्सा कठिन होती है, अतः उनका निवारण अत्यन्त आवश्यक है। इस प्रयोजन के लिए विकिरणित क्षेत्र की समीपवर्ती त्वचा को विकिरण से भली प्रकार सुरक्षित रखना चाहिए। यदि त्वचाशोथ (dermatitis) उत्पन्न हो जाय तो उस क्षेत्र पर जेन्सन पेनिसिलिन मरहम का प्रयोग करना चाहिए। विकिरणजन्य व्रणों के विरोहण में अल्ट्रावायलेट किरण चिकित्सा भी सहायक सिद्ध हो सकती है।

कोथ (Gangrene)

कोथ की परिभाषा किसी 'अंग की सामूहिक (en masse) मृत्यु' की जाती है। अंग ठंडा हो जाता है, उसमें स्पन्दन (pulsation) कम हो जाता है, संवेदना (sensation) भी घट जाती है और वह क्रियाहीन हो जाता है तथा उसका रंग परिवर्तित हो जाता है।

वर्गीकरण

यह दशा दो प्रकार की हो सकती है - शुष्क कोथ तथा आर्द्र कोथ।

शुष्क कोथ

यह उन अंगों में होता है जिनमें रक्त-सम्भरण का ह्रास धीरे-धीरे होता है। इसका उदाहरण धमन काठिन्य (arteriosclerosis) है। घनास्रयुक्त धमनी-काठिन्य तथा रोगक घनास्र-वाहिकाशोथ (thromboangiitis obliterans) में धमनियों का ल्यूमेन (lumen) शून्य शून्य सकारण होने के फलस्वरूप शुष्क कोथ उत्पन्न होता है। रक्त सम्भरण में निरंतर कमी होने के कारण अंग श्याव (cyanotic) तथा तत्पश्चात् काला पड़ जाता है तथा अन्त में विल्कुल सूख जाता है। ऊतकों का यह वर्णपरिवर्तन लोहितकोशिकाओं के नष्ट होने तथा उनमें के लौह के मुक्त होने के कारण होता है।

शुष्क कोथ का एक अन्य विशिष्ट गुण यह है कि मृत तथा जीवित ऊतकों के मध्य एक सुस्पष्ट सीमा रेखा (line of demarcation) बन जाती है। शुष्क-कोथ के विकास की प्रावस्था में अंग में तीव्र वेदना का अनुभव होता है।

आर्द्र कोथ

यह धमनी, अथवा धमनी एव शिरा, दोनो, के सहसा अवरोध के कारण उत्पन्न होता है। अतः शल्य (embolus) द्वारा सहसा धमनी-रोध के कारण रक्त-प्रवाह रुक जाता है, केशिकाओं में ऋण दबाव उत्पन्न हो जाता है, तथा फलस्वरूप शिराएँ सामान्यतः रिक्त नहीं होने पाती। शिरा-स्थैतिकता (venous stasis) के कारण अगविशेष में जलाधिक्य हो जाता है तथा साथ ही जीवाणु बहुगुणित होने लगते हैं। आर्द्र कोथ दो प्रकार का हो सकता है पूतियुक्त (septic) तथा पूतिरहित (aseptic)।

पूतियुक्त कोथ प्रायः विस्तार करने वाला होता है तथा उसमें प्रबल सक्रमण पाया जाता है। यह ऐसे रोगियों में होता है जो मधुमेह से पीड़ित हो अथवा जिनके शरीर में उग्र संक्रमण उपस्थित होता है। इस दशा में अग में शोफ, दुर्गन्धि तथा विवर्णता उत्पन्न हो जाती है तथा सीमारेखा नहीं बनती। सक्रमण के लिए उत्तरदायी जीवाणु प्रायः वातनिरपेक्षी (anaerobic) होते हैं तथा इस कारण ऊतकों में गैस पाई जा सकती है।

पूतिरहित आर्द्र कोथ प्रायः धमनीसम्भरण के सहसा अवरोध के कारण होता है। रोगग्रस्त अग प्रथम फीका या श्वेत तथा अन्त में काला हो जाता है। यह विवर्णता रक्त-स्थैतिकता (haemostasis) के पश्चात् रक्त में होने वाले परिवर्तनों के कारण होती है। इस प्रकार के कोथ में अग का आकार प्रकार तथा विन्यास पूर्ववत् रहता है, केवल वर्ण-परिवर्तन होता है तथा सीमारेखा बनती है।

कोथयुक्त ऊतक का भविष्य सक्रमण के उपस्थित अथवा अनुपस्थित होने पर निर्भर रहता है। यदि सक्रमण निर्बल (mild) हो और कोथ सीमित हो तो कोथयुक्त ऊतक जीवित अग से पृथक् हो जाता है, अथवा वह आगन्तुक शल्य महाकोशिकाओं (foreign body giant cells) द्वारा अवशोषित हो जाता है। किन्तु यदि सक्रमण उग्र हो तो कोथ विस्तारशील होता है तथा पार्थक्य सीमा रेखा (line of separation) नहीं बनती।

यदि अग का ताप कम हो जाय, सवेदनशीलता घट जाय तथा रंग परिवर्तित हो जाय, तो यह इंगित करता है कि कोथ अवश्यम्भावी है अथवा कोथ उत्पन्न होने का भय है।

हेतुकी

कोथों का वर्गीकरण हेतु-अनुसार निम्न प्रकार किया जा सकता है : (1)

अभिघातज—(अ) प्रत्यक्ष (साक्षात्) अथवा अप्रत्यक्ष (असाक्षात्) (direct, indirect); (2) सक्नामी कोथ—(अ) पयजनक सक्रमण, यथा फोडे, कार्वकल, नोमा (noma), भक्षीव्रण (phagedaena) तथा अद्यस्त्वक् विस्तारी कोथ, (आ) गैस कोथ; (3) ताप अभिघात— (अ) दाह (burns) तथा झुलसना (scalds) (आ) हिमदाह (frost bite); (4) विद्युत् दाह—तड़ित (lightning) अथवा अत्यधिक वोल्ट के करेट के कारण, (5) रासायनिक दाह—(अ) प्रवल अम्ल (नाइट्रिक, सल्फ्यूरिक व कार्बोअलिक अम्ल तथा लाइसोल (lysol), (आ) प्रवल क्षार (कास्टिक सोडा); (6) रक्त संचार सम्बन्धी त्रुटियां—(अ) वाहिका-भित्ति मे कतिपय परिवर्तनो के कारण, उदाहरणतः धमनी-काठिन्य (arteriosclerosis) सिफिलिस तथा बर्जर रोग (Buerger's disease), (आ) घनास्रता (thrombosis) तथा अन्तःशत्यता (embolism), (इ) अग का सम्भरण करने वाली मुख्य वाहिका पर दबाव पड़ना अथवा अभिघात लगना (7) विपाक्त सक्नामी परिगलन (toxic infective necrosis)—यथा मधुमेह।

अन्वेषण (investigations)

सर्वप्रथम रोगी की समुचित शारीरिक परीक्षा करनी चाहिए तथा मधुमेह के लिए मूत्र की जांच करनी चाहिए। रोगी के रक्त संचरणतंत्र को पर्याप्त निरीक्षण की आवश्यकता होती है; सम्भव है धमनी-अवरोध की ठीक स्थिति का पता लगाने के लिए धमनी-चित्रण (arteriography) की आवश्यकता पड़े। स्पन्दनशील समपाश्वर्ती सम्भरण (pulsatile collateral supply) के स्तर का अनुमान लगाने के लिए ऑसिलोग्राफी (oscillography) की आवश्यकता भी पड़ सकती है। अवरोध के परे स्थित भाग मे अग के अपर्याप्त रक्तसम्भरण के- निदर्शन (demonstration) के लिये रेडियोएक्टिव सोडियम थायोसल्फेट (sodium thiosulphate) आदि रेडियोसक्रिय पदार्थों का प्रयोग किया जा सकता है।

सामान्य चिकित्सा

सम्भरण न्यूनता के रोगियो को अपने शाखाअंगो का विशेष ध्यान रखना चाहिए तथा उन्हें अभिघात तथा शीत से बचाना चाहिए। प्रिस्कोल (Priscol) तथा tetraethylammonium chloride आदि वाहिका-विस्फारक (vasodialator) औषधियो का प्रयोग, कोथ के विकास को रोकता हे तथा कभी-कभी इसके निवारण मे भी सहायक होता है।

एक वार कोथ हो जाने पर उसकी शल्य-चिकित्सा अनिवार्य होती है। कोथयुक्त अंग पर पेनिसिलिन पाउडर छिड़क कर उसे अपूपतिक ड्रेसिंग से ढक देना चाहिए। यदि अंग में सक्रमण उपस्थित हो तो दैहिक (systemic) एंटीवायटिको का प्रयोग भी करना चाहिए।

अभिघातजन्य कोथ (Traumatic gangrene)

अभिघातजन्य कोथ निम्नलिखित कारणों से हो सकता है - मशीन अथवा मोटरकार दुर्घटनाओं में घटित सदलन अभिघात (crush injuries), अनुचित रूप से लगाए गए प्लास्टर के कारण अंग पर पड़ने वाला लगातार प्रत्यक् दबाव, शैथ्यावद्ध रोगियों में होने वाले दबाव व्रण (pressure sores)। प्रवल अभिघात परोक्ष रूप में भी कोथ उत्पन्न कर सकता है, यथा मुख्य रक्तवाहिकाओं का अभिघात, अथवा उन पर रक्तसग्रह (haematoma), अस्थि-अशो, स्प्लिट अथवा प्लास्टर के कारण पड़ने वाला दबाव। यदि धमनी तथा सिरा दानों ही अवरुद्ध हो तो इसका परिणाम आर्द्र कोथ (wet gangrene) होता है।

चिकित्सा

निर्जीव (devitalized) अथवा रक्तसंचरणरहित ऊतक की उपस्थिति के लिए भली प्रकार क्षत की जाच करनी चाहिए, क्योंकि ऐसे ऊतक का अपहरण करना आवश्यक होता है। यदि प्रारम्भिक अभिघात अथवा क्षत-उच्छेदन के फलस्वरूप अंग में इतनी विकृति आने की संभावना हो कि उसकी सामान्य क्रियाओं में बाधा पड़े, तो अंग का प्राथमिक अगोच्छेदन (primary amputation) कर देना चाहिए। किन्तु चिकित्सक का प्रयत्न होना चाहिए कि वह अंग के अधिक से अधिक भाग को सुरक्षित रखे, विशेषतः यदि वह अंग ऊर्ध्वशाखा (upper limbs) हो। अंग पर कसी हुई पट्टी (tight bandage) तथा प्लास्टर के अनुप्रयोग के पश्चात् ध्यान रखना चाहिए कि उसके दूरस्थ भाग में पर्याप्त रक्तसंचरण होता रहे।

यदि मुख्य रक्तवाहिकाओं पर दबाव के कारण रक्तसंचार में बाधा पड़ने की शका हो तो तुरन्त उस स्थान का अन्वेषण (exploration) करना चाहिये तथा दबाव के कारण को दूर करना चाहिए। कभी-कभी विक्षत वाहिकाओं का विरोहण (repair) करना भी संभव होता है, यहाँ तक कि, धमनी का सातत्य बनाए रखने के लिए सीवन का प्रयोग भी किया जा सकता है। किन्तु यदि अंग में कोथ उत्पन्न हो चुका हो तो उसका उच्छेदन आवश्यक होता है।

सक्रामी कोथ (Infective Gangrene)

फोड़ों का कारण प्रायः रोमपुटिकाओं (hair follicles) में पूयजनक सक्रमण की उपस्थिति होता है।

कार्बकल अधस्त्वक्-ऊतक के तीव्र सक्रामी कोथ को कहते हैं। यह अधिकतर मधुमेह के रोगियों को होता है तथा प्रायः पीठ तथा ग्रीवापृष्ठ पर पाया जाता है।

कैन्क्रम ओरिस (cancrum oris) एक प्रकार का तीव्र सक्रामी कोथयुक्त मुखपाक (acute infective gangrenous stomatitis) होता है। यह प्रायः कृशकाय, कुपोषित बच्चों में पाया जाता है। ऐसे दुर्बल बच्चों में प्रायः दन्तक्षरण (dental caries) तथा प्रबल मुख-पूति (oral sepsis) भी विद्यमान होता है।

नोमा (noma) बाह्यजननागों के सक्रामी कोथ को कहते हैं। यह प्रायः 2-5 वर्ष की अल्पायु, कृशकाय, कुपोषित कन्याओं में पाया जाता है। यदि इन रोगियों को पूतिरक्तता (septicaemia) अथवा श्वसनी-निमोनिया (broncho-pneumonia) भी हो जाय तो उनकी मृत्यु हो सकती है।

विनाशोन्नत (phagedaena)

इसे 'अस्पताल-कोथ' भी कहते हैं। यह स्ट्रेप्टोकोकस सक्रमण के कारण होता है तथा एक लघुव्रण के रूप में आरम्भ होता है जो शीघ्र ही वर्धित होकर समीपवर्ती ऊतकों को नष्ट कर देता है। पूतिरोध से पूर्वकालीन समय में यह बहुधा पाया जाता था, किन्तु वर्तमान समय में इसका आघटन बहुत कम हो गया है।

अधस्त्वक्-विस्तारी कोथ (subcutaneous spreading gangrene)

यह दशा उण्डुकपुच्छोच्छेदन (appendicectomy) तथा अन्त पूयता (empyema) या अन्य गभीरस्थ विद्रधि के निकास के पश्चात् अथवा उदर भित्ति पर पाई जा सकती है। इसके लिए वातापेक्षी तथा वातनिरपेक्षी दोनों प्रकार के जावाणु उत्तरदायी हो सकते हैं। इस दशा का अधस्त्वक् कोथ के रूप में विस्तार होता है जिससे प्रभावित क्षेत्र सूज कर शोथयुक्त हो जाता है और उसमें करकर (crepitus) का शब्द प्रतीत होता है। उपयुक्त चिकित्सा न होने पर रोगी को पूतिरक्तता (septicaemia) हो जाती है।

इस दशा की चिकित्सा जिंक परऑक्साइड (zinc peroxide) पेस्ट के स्थानीय प्रयोग तथा उपयुक्त एंटीबायोटिकों के दैहिक प्रयोग द्वारा की जाती है।

गैसकोथ (gas gangrene)

गैसकोथ विस्तृत दीर्ण (lacerated) क्षतों के धूल-मिट्टी, खादयुक्त भूमि, मल तथा गंदे कपड़ों के सम्पर्क में आने तथा फलस्वरूप वातनिरपेक्षी जीवाणुओं द्वारा सक्रमित होने के कारण होता है।

गैसकोथ के लिए उत्तरदायी जीवाणु *Clostridium welchii*, *Cl. oedematiens* तथा *Cl. sporogenes* हैं। इनमें सर्वाधिक *Cl. welchii* पाया जाता है। ये जीवाणु वातनिरपेक्षी होते हैं, अतः वे प्रायः ऐसे क्षतों में वृद्धि करते हैं जो विस्तृत, गभीर, वेधक (perforating) अथवा दीर्ण (lacerated) हों, जिनमें पेशीरक्त को अभिघात पहुंचा हो तथा जिनमें आगन्तुक (foreign matter), अस्वच्छ वस्त्रों अथवा मलमूत्रादि के कारण मन्दूषिण (contaminated) हो गया हो। ऐसे क्षत विशेषतः युद्धकाल में गोली-अभिघात (gunshot injuries) के कारण पाए जाते हैं। कभी-कभी गैसकोथ नागरिक अभिघातों (civilian injuries) में भी उपद्रव के रूप में पाया जा सकता है।

लाक्षणिक रूप

रोगी क्षत स्थल पर दबाव का अनुभव करता है तथा पट्टी उसे भिची हुई प्रतीत होती है। उस स्थान पर दाव, लाली, सूजन तथा करकर (crepitus) शब्द उत्पन्न हो जाता है तथा भूरे-लाल रंग का पूय-सीरमी (sero-purulent) आन्हाव होने लगता है। इस आन्हाव में एक विशिष्ट मूषक गन्ध (mousy smell) होती है। समीपवर्ती वहिकाओं में घनात्तता होने के कारण कोथ का प्रसार होता रहता है तथा रोगी को मतली, वमन, अतिताप, तीव्र नाड़ी तथा प्रबल जीवविपायतता आदि लक्षण हो जाते हैं। गम्भीर अवस्था में शरीर शीतल व चिपचिपा (cold and clammy) पड़ जाता है, तथा ताप और रक्तदाव गिर जाता है। अन्त में रोगी को सन्यास हो जाता है अथवा उसकी मृत्यु हो जाती है। रक्तदाव के पात का कारण इस रोग में उत्पन्न कुछ विशिष्ट जीवविषों द्वारा अधिवृक्क ग्रन्थियों पर वरणात्मक प्रभाव का होना माना जाता है। इस रोग का उद्भवन काल (incubation period) संक्षिप्त होता है तथा 24-48 घंटों में ही सक्रमण प्रस्थापित हो सकता है।

ग्रस्त क्षेत्र में त्वचा प्रारम्भ में चमकदार लाल होती है, किन्तु कालांतर में श्याव (cyanotic) तथा अन्त में काली हो जाती है। कोथ के विस्तार के अनुसार सक्रमण निम्न प्रकार का हो सकता है।

स्फूर्जक संक्रमण (fulminating infection)

संक्रमण का प्रसार 24 घंटे में ही हो जाता है तथा साथ ही प्रबल जीव-विपाकता (toxaemia) होती है। इस प्रकार का संक्रमण प्रायः प्राणघातक होता है तथा विशेषतः ऊरु (thighs) या नितम्ब प्रदेश में गोली लगने के क्षतों (gunshot wounds) में पाया जाता है।

सामूहिक संक्रमण (massive infection)

इसमें अनेक पेशीसमूह एक साथ ग्रस्त होते हैं। यह प्ररूप प्रायः नगरों में सड़को पर हुई दुर्घटनाओं से उत्पन्न क्षतों में पाई जाती है।

एकल समूह संक्रमण (single group infection)

इसमें एक या दो पेशी समूह ही प्रभावित होते हैं।

चिकित्सा (pathology)

संक्रमित पेशी का रंग चमकदार लाल से गंधूलि-ईंट-लाल (dusky-brick-red), जँतूनी हरा तथा अंत में काला हो जाता है, आस्राव दुर्गंधयुक्त होता है। पेशी में प्रविष्ट होने वाली वाहिकाएँ घनास्रयुक्त हो जाती हैं तथा आसपास के पेशी-समूहों में संक्रमण का प्रसार हो जाता है। अंत में पेशियों का वियोजन-भंग तथा द्रवीभवन (liquification) हो जाता है।

एक्सरे-चित्रण द्वारा ग्रस्त पेशी में गैस की उपस्थिति प्रदर्शित की जा सकती है। रक्तपरीक्षण द्वारा अरक्तता, अल्प हीमोग्लोबिन तथा श्वेतकोशिका बहुलता (leukocytosis) पाई जाती है।

गैसकोथ में जीवविष लोहितकोशिकाओं के नाश द्वारा अरक्तता उत्पन्न करने के अतिरिक्त यकृत तथा वृक्क को भी हानि पहुँचाते हैं।

चिकित्सा

इस प्रबल संक्रमण के निवारण के लिए आवश्यक है कि तीव्र क्षतों की चिकित्सा ध्यानपूर्वक की जाय तथा आगन्तुक शल्यो और मृत व निर्जीव ऊतक, विशेषतः पेशी ऊतक, का पूर्णतः अपहरण किया जाय। एक बार संक्रमण प्रस्थापित होने के पश्चात् चिकित्सा की विधि कोथ की व्यापकता पर निर्भर होती है। यदि केवल एक पेशी-समूह ही ग्रस्त हो तो उसका उच्छेदन

किया जा सकता है, किन्तु सामूहिक कोथ की दशा में प्राणरक्षा के लिए अगो-च्छेदन अनिवार्य होता है। यह उच्छेदन गिलोटिन विधि (guillotine method) द्वारा करना चाहिए।

पेनसिलिन तथा एक्रोमाइसिन का प्रचुर मात्रा में प्रयोग करना चाहिए। समुचित मात्रा में एंटीटाक्सिन का प्रयोग भी चिकित्सा में लाभप्रद रहता है।

यदि शरीर पर गम्भीर रूप से दीर्ण (lacerated) तथा सन्दूषित क्षत उपस्थित हो तो रोग के निवारणार्थ अन्तःपेशी इजेक्शन द्वारा 40-60 हजार यूनिट बहुसंयोजक (polyvalent) एंटीगैसकोथ (antigas gangrene) सीरम देना चाहिए। ऐसे रोगियों को टिटेनस एंटीटाक्सिन (tetanus antitoxin) भी देना चाहिए।

इन रोगियों को द्रव तथा विद्युत् अपघट्यो (electrolytes) द्वारा अन्तःशिरा चिकित्सा की आवश्यकता भी होती है। कुछ अवस्थाओं में रक्ताधान भी आवश्यक हो सकता है।

परिसंचरण के कोथजनक विकार

रेनोड रोग (Raynaud's disease)

यह रोग प्रायः ऊर्ध्व शाखा अगो को, विशेषतः हाथों तथा अंगुलियों को, प्रभावित करता है तथा मुख्यतः 18-30 वर्ष की आयु की स्त्रियों में पाया जाता है। यह रोग प्रायः द्विपार्श्वी (bilateral) तथा सममित (symmetrical) होता है। इस रोग में वाहिका-आकर्षण (vasospasm) के कारण सममित कोथ उत्पन्न हो जाता है। इस आकर्षण (spasm) का कारण बहुधा शीत होता है।

रोधकघनास्रवाहिका शोथ (thromboangiitis obliterans) अथवा बर्जर रोग (Buerger's disease)


यह रोग अधिकतर पुरुषों को होता है, तथा धूम्रपान करने वाले व्यक्तियों में अधिक पाया जाता है। पूर्वमान्यता के अनुसार यह रोग केवल यहूदियों (Jews) तक ही सीमित था, किन्तु अब यह पता लगा है कि कई अन्य जातियों में भी यह रोग होता है। भारत में भी बहुतों को होता है।

इस रोग का यथार्थ हेतु अभी अज्ञात है। सिफिलिस, यक्ष्मा तथा धमनी-काठिन्य का इससे कोई सम्बन्ध नहीं है। जीवाणुओं तथा वाइरसों का भी इसकी उत्पत्ति में कोई हाथ नहीं होता।

इस रोग मे धमनियाँ तथा गिराओ की अवकाशिकाएँ (lumen) शनै-शनैः सकीर्ण होती जाती है। वाहिकाओं मे यह परिवर्तन उनकी सम्पूर्ण लम्बाई मे नहीं होता किन्तु केवल एक भाग मे पाया जाता है। यह दशा क्रमशः बढ़ने वाली (progressive) होती है तथा अन्त मे वाहिकाएँ पूर्णतः अवरुद्ध हो जाती हैं। वहिका की अवकाशिका (Lumen) के यान्त्रिक अवरोध (mechanical obliteration) के अतिरिक्त वाहिका-आकर्ष (vascular spasm) का भी अंग के रक्तसंभरण पर हानिकारक प्रभाव पडता है।

जराजन्य या धमनीकाठिन्यज कोथ (Senile or arteriosclerotic gangrene)

कोथ का यह रूप प्रायः वृद्धावस्था मे पाया जाता है तथा 60 वर्ष से अधिक आयु के पुरुषों को अधिक होता है। यह प्रायः पैर की अंगुलियों के शुष्क कोथ के रूप मे आरम्भ होता है तथा धीरे-धीरे बढ़कर कालांतर मे सम्पूर्ण पैर को ही प्रभावित कर देता है। (चित्र 280)। धमनीकाठिन्य के फलस्वरूप मध्यकचुक (tunica media) निरन्तर स्थूल होता जाता है तथा इस कारण धमनिया सकीर्ण हो जाती हैं। कभी-कभी उनमे घनात्नता भी उत्पन्न हो जाती है।



चित्र 280—पाव का शुष्क कोथ (धमनी काठिन्यज)।

इस प्रकार का कोथ प्रायः उन रोगियों मे पाया जाता है जिनमें मधुमेह अथवा वृक्कशोथ (nephritis) के कारण धमनीकाठिन्यसम (arterio sclerotic) परिवर्तन उत्पन्न हो गये हो। अंगुलियों का साधारण अभिघात (संकीर्ण जूते

पहनना, गाठो (corns) का काटना, पावो को ठंड लगाना भी इस अवस्था को उत्पन्न कर सकता है। जैसे-जैसे दशा गम्भीर होनी जाती है, अग शीतल व श्याव पड़ जाता है तथा पावो में बटागो की पेशियों में ऐंठन या उद्वेष्टन (cramps) होने लगते हैं।

कोथ बहुत मद गति से प्रसार करता है तथा कुछ काल के लिए स्थिर भी रह सकता है। यदि अग में सक्रमण न हुआ हो तो कोथ के कारण पाव की अगुलिया सूख कर गिर जाती है। अग के कोथयुक्त भाग तथा पर्याप्त सक्रमण युक्त भाग के बीच एक सुस्पष्ट सीमारेखा (line of demarcation) बन जाती है।

रोगी की शारीरिक परीक्षा करने पर पादाभिपृष्ठ (dorsalis pedis) तथा पश्चान्तर्जघिका (posterior tibial) धमनिया स्पंदनहीन पाई जा सकती है। एक्सरे चित्रण द्वारा वाहिकाओं का विस्तृत कैल्मीभवन भी मिल सकता है।

चिकित्सा

कोथ की चिकित्सा के लिए समय-समय पर वाहिका-विस्फारक औषधो (vasodilator drugs) का प्रयोग किया जाता रहा है, परन्तु इसका परिणाम निराशाजनक हुआ है। यदि कोथ प्रस्थापित हो गया हो तो सार्वदेहिक सज्ञाहरण (general anaesthesia) अथवा प्रशीतन सज्ञाहरण (refrigertation anaesthesia) के अन्तर्गत अगोच्छेद (amputation) करना आवश्यक होता है। ऐसा करते समय ध्यान रखना चाहिए कि उच्छेद-स्थूणक (amputation stump) को आच्छादित करने वाले त्वचाप्रालवो में पर्याप्त रक्तसंचरण बना रहे।

अन्त शल्य कोथ (Embolie gangrene)

इस प्रकार का कोथ आमतौर पर नहीं पाया जाता। यह किसी अन्त शल्य के हृदय तक पहुंचने तथा उसे पार करके दैहिक परिसंचरण में प्रविष्ट हो जाने के कारण होता है। यह द्विकर्पदी सकीर्णन (mitral stenosis), अल्लिद-विकम्पन (atrial fibrillation), हृत्पेशी-स्थानिक-अरक्तता (myocardial ischaemia), तथा ब्रणी अन्तहृत्कलाशोथ (ulcerative endocarditis) दशाओं में पाया जा सकता है।

दैहिक परिसंचरण में अन्त शल्य का अवरोध प्रायः किसी बड़ी धमनी के द्विशाखन बिंदु (point of bifurcation) अथवा उससे निकलने वाली किसी

वड़ी शाखा के उद्गस्थल पर होता है। जैसे ही घमनी अन्तःशल्य द्वारा अवरुद्ध होती है, उसमे प्रवल वाहिका-आकर्ष (vasospasam) उत्पन्न हो जाता है तथा वाहिका के अन्त शल्य से दूरस्थ भाग मे घनान्न (thrombus) उत्पन्न होने लगता है। इसके फलस्वरूप सपाण्विक रक्तसभरण (collateral blood supply) भी रुक जाती है तथा कोय आरम्भ हो जाता है।

लक्षण

कुछ मिनटों मे ही रोगी अन्तःशल्य स्थल पर सहसा प्रवल पीड़ा अनुभव करता है तथा अग शीतल, संज्ञाहीन और ग्याव (cyanosed) हो जाता है। प्रभावग्रस्त अगुलियों का संचालन असम्भव होता है। अग मे होने वाली वेदना तथा वर्ण-परिवर्तन प्रायः मुनिश्चित रूप से सीमांकित होते हैं, तथा इस प्रकार अन्त गल्य के यथार्थस्थान के निर्धारण में सहायता देते हैं।

चिकित्सा

हेपारिन (Heparin) का प्रयोग तथा पराकशेरुका गुच्छिकाओं (para-vertebral ganglia) का प्रोकेन (procaine) इंजेक्शन द्वारा अवरोध कुछ मे लाभप्रद हुआ है। किंतु सर्वोत्तम विधि शीघ्रातिशीघ्र अन्त गल्य-उच्छेद (embolectomy) है। यदि यह क्रिया 8-10 घटे मे ही कर दी जाए तो गाखा-अग की रक्षा हो सकती है, किंतु एक वार कोय प्रस्थापित हो जाने पर अगो-च्छेदन ही करना पडता है।

मधुमेह-कोय (diabetic gangrene)

मधुमेह कोय प्रायः 50 वर्ष से अधिक आयु के ऐसे मधुमेह पीड़ित पुरुषों में पाया जाता है जिनमे घमनीकाठिन्य (arterio-sclerosis) भी होता है। इस दशा मे अधिकतर पांव प्रभावित होते हैं। कोय का प्रारम्भ बहुधा किसी, सूक्ष्म, अत्यल्प अभिघात के फलस्वरूप हो सकता है। मधुमेहकोय जराजीर्ण कोय (senile gangrene) की तुलना में इस कारण भिन्न है कि इस अवस्था मे अंग सूखता-सुकड़ता नहीं बल्कि आर्द्र तथा शोफयुक्त रहता है। सत्रमण की उपस्थिति तथा मधुमेह के कारण ऊतको की शक्ति (जैवता vitality) का ह्रास हो जाता है तथा फलस्वरूप इस दशा मे कोय का विस्तार तीव्र गति से होता है।

चिकित्सा

इस रोग के सम्भाव्य रोगियों को चाहिए कि वे अपने पावो व पाव की अंगुलियों की पर्याप्त देखभाल करें तथा क्षुद्र अवघातों की भी कदापि अवहेलना न करें। यदि कोथ-क्रिया आरम्भ हो गई हो तो आरम्भिक अवस्था में ही अंगोच्छेद (amputation) कर देना चाहिए ताकि उसका और अधिक विस्तार न होने पाए। साथ ही इसुलिन व एटिवायटिको द्वारा मधुमेह तथा सक्रमण को भी नियंत्रित करना चाहिए।

हिमदाह-कोथ (frost-bite gangrene)

अत्यन्त तीव्र शीत में खुले रहने वाले अंगों की त्वचा वाहिकाओं के आकर्ष (vascular spasm) में श्वेत अथवा अवर्णित हो जाती है। इस अवस्था में शिरा स्थैतिकता (venous stasis) के फलस्वरूप घनास्रता भी हो सकती है। गम्भीर दशाओं में कोथ भी उत्पन्न हो जाता है। कोथ की आरम्भिक अवस्था में रोगी प्रभावित अंग में प्रबल वेदना अथवा जलन का अनुभव करता है तथा उसकी त्वचा स्थूल, शोफयुक्त और लालिमामय हो जाती है। कुछ समय पश्चात् त्वचा पर भी छाले पड़ सकते हैं।

चिकित्सा

रोगी को गर्म रखना चाहिए तथा प्रशीतित अंगों को धीरे-धीरे प्रसामान्य अवस्था में लाना चाहिए। अंग को मलना नहीं चाहिए, बल्कि छालों पर सल्फो-नेमाइड पाउडर छिड़ककर उन्हें गाज (gauze) द्वारा ढक देना चाहिए। घनास्र का विस्तार रोकने के लिए स्कदनरोधी (anti-coagulant) औषधियाँ भी प्रयुक्त करनी चाहिए। यदि कोथ स्थापित हो गया हो तो अंगोच्छेदन अनिवार्य है।

चिरकारी अर्गट (ergote) विपाक्ताजन्य कोथ

दीर्घकाल तक अर्गटैमिन टार्ट्रेट (ergotamine tartrate) के सेवन के कारण भी पाँवों का द्विपार्श्वी कोथ हो सकता है। ऐसा लघु वाहिकाओं के आकर्ष के कारण होता है। यह आकर्ष नाक, कान तथा हाथ-पैर की अंगुलियों को प्रभावित करता है; फलस्वरूप ये अंग सूख कर ममीभूत (mummified) हो जाने हैं तथा अन्ततः शरीर से विलग हो जाते हैं।

29

संज्ञाहरण (Anaesthesia)

जी० सी० टंडन

रोगी का आपरेशन करने का निश्चय करने के पश्चात् स्वाभाविक रूप से अगला प्रश्न उसके संज्ञाहरण का उठता है। चाहे कोई आपरेशन सर्जन के लिए कितना ही साधारण तथा अल्प हो, रोगी के लिए वह जीवन की एक महत्त्वपूर्ण घटना होती है तथा वह इस सम्बन्ध में प्रायः चिन्तित व उद्विग्न रहता है। अतः ऐसे साधनों के प्रयोग के लिए वह स्वभावतः अत्यन्त कृतज्ञ होता है जो उसकी उद्विग्नता घटाने तथा आपरेशन की पीडा कम करने में सहायक हों।

शल्य-चिकित्सक के दृष्टिकोण से यह आवश्यक है कि यदि स्थानीय सवेदना-हरण (local analgesia) का प्रयोग किया जाए तो रोगी पूर्णतः वेदनामुक्त हो तथा उसकी प्रकृति सहयोगपूर्ण रहे; यदि सार्वदेहिक संज्ञाहरण का प्रयोग किया जाए तो अचेतनता का स्तर अत्यन्त न्यूनाधिक न हो। पर्याप्त पेशी-शिथिलन तथा प्रतिवर्ती क्रियाओं का ह्रास भी सफल व सुरक्षापूर्ण आपरेशन के लिए वाँछनीय होता है।

परिभाषाएँ (Definitions)

संज्ञाहरण (anaesthesia)

इसे प्रायः सार्वदेहिक संज्ञाहरण (general anaesthesia) के नाम सम्बोधित किया जाता है। इस दशा में रोगी अचेतन होता है। यदि इस प्रकार

के संज्ञाहरण को उचित प्रकार से प्रयुक्त किया जाए तो चेतना तथा प्रतिवर्ती क्रियाओं का ह्रास उत्क्रमणीय (reversible) होता है और उसे सुनियन्त्रित किया जा सकता है ।

वेदनाहरण (Analgesia)

जैसा कि नाम से स्पष्ट है, इस अवस्था में वेदना नहीं होती किन्तु चेतना बनी रहती है । वेदना का अभाव यदि केवल किसी एक भाग में ही हो तो उसे प्रादेशिक (regional) या स्थानीय (local) वेदनाहरण कहा जाता है ; यदि सम्पूर्ण शरीर में वेदना की अनुभूति का अभाव हो किन्तु चेतना विद्यमान हो तो उस दशा को सार्वदैहिक वेदनाहरण (general analgesia) कहा जाता है । इस अवस्था का प्रयोग कभी-कभी प्रसव-पीड़ा कम करने अथवा ड्रैसिंगों को बदलने के लिए किया जाता है । स्पष्ट है कि स्थानीय संज्ञाहरण (local anaesthesia) एक मिथ्या संज्ञा है, क्योंकि यहाँ चेतना लुप्त नहीं होती; वास्तव में इस अवस्था को स्थानीय वेदनाहरण (local analgesia) के नाम से सम्बोधित करना चाहिए ।

इतिहास

यह कहना अतिशयोक्ति न होगा कि संज्ञाहरण का इतिहास स्वयं में शल्य-चिकित्सा का ही इतिहास है । यदि संज्ञाहरण की विधियों का विकास न होता तो शल्य-विज्ञान की उन्नति भी कदापि न हो पाती ।

आधुनिककाल में संज्ञाहरण का नाम एक प्रकार से शल्यकर्म के साथ ही जुड़ा है । आज सहज ही विश्वास नहीं होता कि एक शताब्दी पूर्व रोगियों को बलपूर्वक जकड़ कर उन पर आपरेशन किया जाता था । उन दिनों रोगी को अपनी वेदना-सहनशक्ति पर ही निर्भर रहना पड़ता था ; कुछ सीमा तक उसे मदिरा सेवन द्वारा भी सहारा मिलता था । यदि वह भाग्यशाली हुआ तो शल्य-अभिघात की तीव्र अनुभूति के कारण वह मूर्च्छित हो जाता था तथा शेष आपरेशन की पीड़ा अनुभव करने से मुक्त हो जाता था । स्पष्ट है कि ऐसी परिस्थिति में आपरेशनो में यथासम्भव कम से कम समय लगाया जाता था ।

क्लिनिकल चिकित्साशास्त्र में सर्वप्रथम प्रयुक्त संज्ञाहारको में निम्नलिखित प्रमुख हैं—मार्टेन (Morton, 1846) द्वारा आविष्कृत ईथर (Ether), सिम्पसन (Simpson, 1847) द्वारा आविष्कृत क्लोरोफार्म (chloroform) तथा वैंल्स

(Wells, 1844) और कोल्टन (Colton, 1862) द्वारा आविष्कृत नाइट्रस ऑक्साइड। अन्तःश्वासप्रणालीय संज्ञाहरण का प्रयोग प्रथम महायुद्ध के समय व्यापक रूप से हुआ। इसके पश्चात् हुए विकासों में 1932 में वीस (Weese) द्वारा एविपान (Eaipan) नामक अल्पकाल-प्रभावी अन्तःशिरा संज्ञाहरण (short-acting intravenous anaesthetic) का तथा 1949 में ग्रिफिथ व जान्सन (Griffith and Johnson) द्वारा क्यूरारे (Curare) का प्रयोग था।

विषयक्षेत्र, विधिशास्त्रीय पक्ष, रोगी की स्वीकृति (Scope, Medicolegal Aspect, Patient's Consent)

संज्ञाहरण-विज्ञान मूलतः एक स्नातकोत्तर शास्त्र है, किन्तु आधुनिक काल में इसका विकास शल्य-चिकित्सा के तीव्र विकास के समानान्तर नहीं हो सका है। फलस्वरूप छोटे अस्पतालों में अथवा आपत्कालीन आपरेशनों में संज्ञाहरण सम्बन्धी अधिकांश कार्य, अविशेषज्ञों (non-specialists) को ही करना पड़ता है। अतः वाञ्छनीय है कि विद्यार्थी संज्ञाहरण तथा वेदनाहरण के मूल सिद्धान्तों से परिचित हों।

भारतीय संविधान के अनुसार प्रत्येक योग्यताप्राप्त चिकित्सक तथा दन्तचिकित्सक को संज्ञाहरण औपघो का प्रयोग करने का अधिकार है। किन्तु रोगी की मृत्यु अथवा संज्ञाहरण सम्बन्धी अन्य दुर्घटना होने पर उसे यह सिद्ध करना पड़ सकता है कि उसने पर्याप्त सावधानी तथा कुशलतापूर्वक कार्य किया था।

यह स्मरणीय है कि संज्ञाहरण की अवस्था प्रसामान्य शरीर-क्रिया के प्रतिकूल है। इस अवस्था में शरीर की सभी सुरक्षात्मक प्रतिवर्ती क्रियाएं अवरुद्ध हो जाती हैं तथा फलस्वरूप संज्ञाहारक विशेषज्ञ ही उसकी कुशलता के लिए उत्तरदायी होता है। यह ध्यान रखना आवश्यक है कि शस्त्रकर्म चाहे कितना ही गौण हो, संज्ञाहरण कभी गौण नहीं होता। अतः इसका प्रयोग वास्तविक आवश्यकता होने पर ही करना चाहिए।

संज्ञाहारक (anaesthetist) का कर्तव्य है कि वह संज्ञाहीन अवस्था में ही नहीं, बल्कि आपरेशन समाप्त होने के पश्चात् भी तब तक रोगी की देख-भाल करे जब तक वह पूर्णतः चेतना प्राप्त नहीं कर लेता।

श्वासक्रिया जीवन के लिए अत्यन्त आवश्यक है। संज्ञाहारक का यह गहन उत्तरदायित्व है कि वह रोगी के श्वासमार्ग को खुला रखे तथा पर्याप्त श्वसन-

विनिमय (tidal exchange) स्थापित रखने का प्रबन्ध करे। यह उत्तदरदायित्व उसके अन्य कर्त्तव्य, अर्थात् रोगी को वेदना की अनुभूति से मुक्त रखने, से किसी दशा में भी कम महत्त्वपूर्ण नहीं है।

क्रिया-प्रणाली (Mode of Action)

संज्ञाहरण निद्रा नामक शरीर की स्वाभाविक क्रिया की भाँति ही एक अवस्था है। निद्रा, चेतनावस्था तथा अचेतनावस्था आदि साधारण क्रियाओं के सम्बन्ध में अभी भी हमारा ज्ञान सीमित है। सुपुष्टिकरो (narcotics) को यदि सार्वदेहिक संज्ञाहरण के रूप में प्रयुक्त किया जाए तो वे केन्द्रीय तन्त्रिकातन्त्र की प्रक्रिया को अस्थायी रूप से विघटित कर देते हैं जिसके सम्बन्ध में प्रायः पहिले ही से ज्ञान होता है।

सार्वदेहिक संज्ञाहरणों की यथार्थ क्रियाविधि अभी तक अज्ञात है। इस सम्बन्ध में अनेकानेक सिद्धान्त प्रतिपादित किए गए हैं। सम्भवतः उनमें सर्वाधिक मान्य सिद्धान्त यह है कि संज्ञाहारी पदार्थ जालिका सतर्की तन्त्र (reticular alerting system) की कार्यविधि में व्यतिकरण उत्पन्न कर देते हैं। ऐसा आक्सीजन-उद्ग्रहण (oxygen uptake) में ह्रास होने तथा कोशिकीय प्रकृष्वन-क्रिया (cellular enzyme action) में बाधा पड़ने के कारण होता है। चेतना-सम्बन्धी तन्त्रिकाकोशिकाएँ अत्यन्त विशेषकृत (specialised) होती हैं तथा फलस्वरूप शीघ्र प्रभावित होती हैं। इसके विपरीत शरीर के जैव काय (vital functions) से सम्बन्धित क्रियाएँ अधिक देर तक अक्षुण्ण बनी रहती हैं। अधिक मात्रा में संज्ञाहरण औषधों के प्रयोग से जैव कार्य भी रुक जाते हैं। प्रोकेन (procaine) आदि स्थानीय संज्ञाहरण औषधों एक अन्य प्रकार से अपना प्रभाव डालती हैं—ये जिन तन्त्रिका-तन्त्रुओं के सम्पर्क में आती हैं, उनमें सोडियम व पोटेशियम आयन (ions) का विनिमय रोक देती हैं तथा फलस्वरूप आवेग-संचरण (impulse transmission) में बाधा उत्पन्न हो जाती है। जब ये औषधें विलयशील हाइड्रोक्लोराइड लवणों (soluble hydrochloride salts) के रूप में प्रयुक्त की जाती हैं तो क्षारीय ऊतक-द्रवों (alkaline tissue fluids) के सम्पर्क में आकर अपना सक्रिय बेस (active base) निर्मुक्त कर देती हैं। संचरण-अवरोध, तथा उसके फलस्वरूप होने वाले अगघात, की व्यापकता तथा अवधि प्रभावित तन्त्रिकातन्त्रुओं के आकार एवं प्रयुक्त औषधों के गुणों पर निर्भर होती है।

संज्ञाहरणपूर्व-परीक्षा, उपक्रम एवं औपघप्रयोग

परीक्षा

आपरेशन से पूर्व रोगी को शल्य-चिकित्सा के प्रभावों के प्रति सुरक्षित कर लेना आवश्यक होता है। इस प्रयोजन के लिए उसकी भली प्रकार शारीरिक परीक्षा कर लेनी चाहिए तथा, यदि आपरेशन आपत्कालीन न हो, शस्त्रकर्म-काल में उसकी सामान्य स्वास्थ्य-वृद्धि की ओर ध्यान देना चाहिए। तीव्र अथवा चिरकारी विवरशोथ। (sinusitis) और श्वसन-संक्रमण (respiratory infection) की उपस्थिति के लिए भी पूर्ण जांच करनी चाहिए तथा उनके होने पर उनकी उचित चिकित्सा करनी चाहिए। धूम्रपान करने वाले रोगियों को स्थायी या अस्थायी रूप से यह प्रवृत्ति त्याग देने के लिए प्रेरित करना चाहिए। इन सब साधनों द्वारा शल्योत्तर उपद्रवों के आघटन में पर्याप्त कमी की जा सकती है।

ताल (rythm), ध्वनि, नाड़ी तथा रक्तदाव की अनियमितताओं के लिए हृदयवाहिकातन्त्र की परीक्षा करना आवश्यक होता है। हृद्दूल (angina pectoris), श्वासकृच्छ (dyspnoea), रक्ताधिक्यज हृद्पात (congestive heart failure) तथा हृद्घमनी रोग (coronary disease) की उपस्थिति विदित करने के लिए रोगी का विस्तृत इतिवृत्त प्राप्त करना चाहिए। यदि रोगी अन्तिम दो रोगों में से किसी से ग्रस्त हो तो उस पर आपत्कालीन आपरेशन न करना ही श्रेयस्कर होता है। उपरिलिखित के अतिरिक्त अरक्तता तथा रक्तविकारों (blood dyscrasias) की सम्भावना को भी उपयुक्त परीक्षणों द्वारा अपवर्जित कर लेना चाहिए। जो रोगी आपरेशन के लिए प्रतीक्षा सूची में हो उनकी व्याधियां यथासम्भव प्रतीक्षाकाल में ही दूर कर देनी चाहिए। ऐसा करने से अन्तिम क्षण तक कोई कठिनाई न होगी। तथा आपत्कालीन रक्ताधान देने या आपरेशन स्थगित करने की आवश्यकता न पड़ेगी।

रोगी के स्वास्थ्य के सम्बन्ध में ध्यान देने योग्य अन्य बातें निम्नलिखित हैं—शारीरिक भार, पोषण-स्थिति, जल-स्थिति (hydration), मनोभावस्थिति, गत रोगवृत्त, हाल में प्रयुक्त की गई औपघों (यथा कार्टिसोन, cortisone) तथा किसी औपघ के प्रति अतिसुग्राहिता (hypersensitiveness)। जिन कारणों से रोगी का श्वास-मार्ग मुक्त रखने में कठिनाई उत्पन्न हो सकती है, उन्हें भी स्मरण रखना चाहिए; ये निम्नलिखित हैं—लघु ग्रीवा (shortneck), ग्रसनी-

स्थित अर्बुद, हनु-कुरचना (jaw malformation), तथा कृत्रिम या अदृढ दांत । मेरुदण्ड की विरूपता तथा शिराओ की अस्पष्टता की ओर भी ध्यान देना चाहिए । रोगी के उचित मूल्यांकन के लिए कुछ विशेष परीक्षणों की आवश्यकता हो सकती है, यथा, वृक्कक्रिया-परीक्षण (renal function tests), यकृत-क्रिया-परीक्षण, मूत्र-विश्लेषण, रक्त-शर्करा-आमापन, न्यूनतम चयापचय दर (basal metabolic rate), ग्रीवा व वक्ष का एकसरे चित्रण, तथा विद्युत्हृद्दलेख (electro-cardiogram) ।

उपक्रम (Preparation)

रोगी की शल्य-चिकित्सा तथा उसका उपक्रमात्मक प्रबन्ध मूलरूप में शल्य-चिकित्सक का उत्तरदायित्व होता है । किन्तु वाछनीय है कि संज्ञाहारक भी शल्य-चिकित्सक-वर्ग तथा परिचारकवर्ग के साथ मिलकर कार्य करे । इस प्रकार वह रोगी की सामान्य अवस्था व विशेष समस्याओं से अवगत हो जायगा तथा उसके भोजन, पूर्व-औषध-प्रयोग (premedication) आदि महत्त्वपूर्ण पहलुओं के सम्बन्ध में उपयुक्त निर्देश दे सकेगा ।

जठर-श्रन्तर्वस्तु तथा वमन (Gastric contents and vomiting)

यह आवश्यक है कि आपरेशन थियेटर (operation theatre) में आने से पूर्व रोगी का आमाशय रिक्त हो । संज्ञाहरण के समय अथवा उसके पश्चात् होनेवाली जटिलताओं का सर्वाधिक महत्त्वपूर्ण कारण वमन है; इसके कारण अनेक प्राणघातक, अल्पघातक तथा अघातक जटिलताएं हो सकती हैं । अतः आवश्यक है कि आपरेशन से 4-6 घंटे पूर्व रोगी को मुख द्वारा कुछ सेवन न कराया जाए, तथा यदि उसने कुछ ग्रहण कर लिया हो तो 4-6 घंटे बीतने पर ही आपरेशन किया जाए । यदि आपरेशन आपत्कालीन हो अथवा तुरन्त सम्पन्न करना हो तो अन्य उपाय न होने पर रोगी का आमाशय एक ग्रासनली-नलिका (oesophageal tube) की सहायता से खाली कर लेना चाहिए । इस नली का आकार पर्याप्त होना चाहिए, साधारण राइल नली (Ryles'tube) इस उद्देश्य के लिए अनुपयुक्त रहती है । इस सम्बन्ध में ध्यान रखना चाहिए कि रोगी को सामान्य दशा अत्यन्त गम्भीर न हो तथा किसी स्थानिक विकार के कारण जठर की रिक्ति निपिद्ध न हो ।

आपरेशन से पूर्व ग्लूकोज के सान्द्रित घोलों का प्रयोग पूर्णतः निरापद नहीं है, क्योंकि अतिपरासारी (hypertonic) होने के कारण ये घोल परासरण (osmosis)

द्वारा आमाशय में अतिरिक्त तरल खींच लेते हैं, जिसके कारण जठरनिर्गम-आकर्षण (pyloric spasm) हो जाता है तथा वमन होने लगता है। यदि आपरेशन मध्याह्न-पूर्व हो तो रोगी को प्रातःकाल से ही खाने-पीने के लिए कुछ नहीं देना चाहिए; मध्याह्नोत्तर आपरेशनवाले रोगियों के लिए प्रातः हल्के नाश्ते के पश्चात् मुख द्वारा कुछ ग्रहण करना (oral intake) निषिद्ध होना चाहिए।

यदि रोगी को मलवद्धता (Constipation) न हो तथा अ.परेशन बृहदान्त्र से सम्बन्धित न हो, तो रोगी को आपरेशन से पूर्व विरेचक औषधि अथवा एनीमा देनेकी आवश्यकता नहीं होती। स्तब्धता (shock) से ग्रस्त रोगियों के उचित उपचार का प्रवर्धन करना चाहिए। इस के लिए रक्ताधान, विश्राम, कोष्णता (warmth) तथा मॉर्फिन (morphine) का प्रयोग किया जाता है। रोगी की व्यग्रता तथा वैचेनी घटाने के लिए उसे सात्वना देनी भी लाभदायक होता है। निर्वल प्रशामको (mild sedatives), यथा फीनोवॉरबिटोन (phenobarbitone, 50 मिलीग्राम) व ब्यूटोवॉरबिटोन (butobarbitone, 300 मिलीग्राम), का प्रयोग भी किया जा सकता है। अरक्तता (anaemia), अतिअवदुता (hyperthyroidism), श्वसनीविस्फार (bronchiectasis), हृदयरोग, कामला (jaundice), मधुमेह, अतिरक्तदाव (hypertension) आदि के रोगियों की आपरेशन से पूर्व उचित चिकित्सा करना अत्यन्त आवश्यक होता है। इस सम्बन्ध में संज्ञाहारक, कायचिकित्सक तथा शल्य-चिकित्सक में परस्पर विचारविमर्श रोगी के लिए प्रायः हितकर सिद्ध होता है।

पूर्व-औषध प्रयोग (premedication)

संज्ञाहरण औषध का प्रयोग करने से पहले रोगी को कतिपय अन्य औषधों का सेवन कराना आवश्यक होता है। इस पूर्व-औषधप्रयोग द्वारा निम्नलिखित प्रयोजन सिद्ध होते हैं

- (1) रोगी का डर तथा वैचेनी दूर हो जाती है; आपरेशन से पूर्व प्रायः सभी व्यक्तियों में व्यग्रता तथा मानसिक अशान्ति पाई जाती है।
- (2) शरीर की चयापचय दर तथा आक्सीजन की आवश्यकता घट जाती है।
- (3) लाला ग्रन्थियों (salivary glands) तथा ऊर्ध्व श्वसनपथ (upper respiratory tract) में होने वाले स्राव में कमी आ जाती है।

यदि सात्वना द्वारा रोगी की मानसिक व्यग्रता शान्त कर दी गई हो तो उसे कम मात्रा में पूर्व-औषध-प्रयोग की आवश्यकता होती है।

उपरिलिखित प्रयोजनों में से प्रथम दो के लिए प्रशामको (sedatives) व

सुपुष्पिकरो (narcotics) का प्रयोग किया जाता है। इनके उदाहरण निम्नलिखित है:—(1) बार्बिटुरेट औषधों (barbiturates);—नेम्बुटाल (nembutal, pentobarbitone sodium); सेकोनल (Seconal, quinalbarbitone sodium) 5 mg./kg. शारीरिक भार। (2) अफीम के योग (opiates)—मार्फीन (morphine), 10-15 mg; पेटिडीन (pethidine) 50-75 mg.; पेपेवेरेटम (papaveratum अफीम के समग्र एल्केलॉइड) 20-30 mg. — (3) प्रशान्तक औषधियाँ (tranquillizers, ataxics) मेथिलपेन्टिनोल (Methylpentynol), 500 mg; मेप्रोवामेट (meprobamate) 250-500 mg.; तथा फीनोथायजीन व्युत्पाद (phenothiazine derivatives), यथा, क्लोरप्रोमेज़ीन (chlorpromazine), 25-50 mg.।

स्रावों का उत्पादन कम करने के लिए परानुकम्पोरोधी (parasympatholytic) औषधों का प्रयोग किया जाता है। इन में एट्रोपीन (atropine sulphate) 0.3.—0.6. mg. तथा हायोसीन (hyoscine hydrobromide) 0.4. mg. मुख्य हैं। उदाहरणतः उष्णपुच्छोच्छेदन (appendicectomy) के लिये एक साधारण ग्रीष्म व्यक्ति को आपरेशन से एक घंटा पूर्व 10 mg. मार्फीन (morphine) और 0.4. mg. हायोसीन (hyoscine) का अर्धस्त्वचा (hypodermic) इंजेक्शन लगाया जाता है। टॉन्सिलेक्टमी (tonsillectomy) के लिए 20 किलोग्राम (49 पाउंड) वजन के बच्चे को आपरेशन से 90 मिनट पूर्व मुखमार्ग द्वारा 100 mg सीकोनल सोडियम (seconal sodium) तथा 45 मिनट पूर्व अर्धस्त्वचा इंजेक्शन द्वारा 0.6. mg एट्रोपीन दिया जा सकता है।

पूर्व-औषध-प्रयोग के समय रोगी की आयु, लिंग, शारीरिक स्वास्थ्य तथा औषध के गुणावगुणों आदि को दृष्टिगत रखना आवश्यक होता है। औषध-विशेष तथा उसकी मात्रा, प्रयोग-विधि एवं प्रयोग-समय का चयन करते समय रोगी की विशेष आवश्यकताओं का भी ध्यान रखना चाहिए।

यदि पूर्व-औषध-प्रयोग बहुत शीघ्र किया जाए तो संज्ञाहरण आरम्भ करने से पूर्व ही उसका अधिकांश प्रभाव उतर जाता है। इसी प्रकार यदि बहुत विलम्ब में पूर्व-औषध दी जाए तो संज्ञाहरण के लिए नियत समय पर पूरा प्रभाव प्रकट नहीं हो पाता। अनुचित पूर्व-औषध-प्रयोग के फलस्वरूप संज्ञाहरण के समय निम्नलिखित विविध कठिनाइयाँ उत्पन्न होने की सम्भावना रहती है। प्रथम, पूर्णतः प्रशामित न होने के कारण रोगी को मानसिक आघात पहुंच सकता है। ऐसा बच्चों में विशेष रूप से होता है। द्वितीय, संज्ञाहारक औषध का प्रयोग अधिक मात्रा में करना पड़ता है तथा फलस्वरूप मस्तिष्क के उच्च

केन्द्रो (higher centres) का अवनमन हो जाता है और गल्योत्तर उपद्रवो की सम्भावना बढ़ जाती है। इसके अतिरिक्त संज्ञाहरण के प्रेरण (induction of anaesthesia) में बहुत देर लगती है। तथा रोगी में संघर्ष, स्वरयंत्र-आकर्ष (laryngeal spasms) या वमन की प्रवृत्ति पाई जा सकती है। अतः में, ग्रसनी अथवा श्वसनमार्गों में स्याव एकत्रित होकर गैस-विनिमय में बाधा डाल सकते हैं तथा इस प्रकार अनाक्सिता (anoxia) उत्पन्न हो सकती है।

आधार-सुपुप्ति (Basal Narcosis)

आधार-सुपुप्ति अथवा मलाशय-संज्ञाहरण (rectal anaesthesia) का प्रयोग आज से लगभग 20 वर्ष पूर्व प्रचलित था, किन्तु सार्वदेहिक संज्ञाहरण की विधि में विशेष कुशलता प्राप्त होने के कारण अब कम हो गया है। पूर्व-औषध में यह विधि गुदीय प्रयोग (rectal medication) द्वारा अचेतनता (unconsciousness) उत्पन्न करने के लिए प्रयुक्त की जाती थी। आजकल इसका प्रयोग केवल मंद-अभिश्वासन-संज्ञाहरण (light inhalation anaesthesia) की सहायतापूर्वक पूर्व-औषधप्रयोग द्वारा सुपुप्ति (hypnosis) उत्पन्न करने के लिए किया जाता है। आधार सुपुप्तिकरो के मुख्य उदाहरण तैल में ईथर (ether in oil), ब्रोमेथोल (bromethol, avertin) पेरैल्डिहाइड (paraldelyde) तथा थायोपेन्टोन (thiopentone) हैं।

अंतःशिरा-संज्ञाहरण (Intravenous Anaesthesia)

अंतःशिरा-संज्ञाहरण का प्रयोग आज सप्ताह में अत्यधिक किया जाता है। प्रतिवर्ष करोडों रोगी इससे लाभ उठाते हैं। वास्तव में लगभग सभी वय के रोगियों में बड़े-बड़े आपरेशनों के संज्ञाहरण-प्रेरण (induction) के लिए अंतःशिरा-संज्ञाहरण प्रयुक्त किए जाते हैं। इनके प्रयोग द्वारा संज्ञाहरण का प्रेरण तथा पूर्वस्थिति की पुनःप्राप्ति, (recovery) दोनों ही रोगी के लिए कम कष्टसाध्य हो गए हैं। इन पदार्थों के इतिहास में सर्वाधिक महत्त्वपूर्ण घटनाएं 1932 में वीस (Weese) द्वारा एविपान (eivpan) का प्रयोग तथा 1934 में लंडी (Lundy) द्वारा पेन्टोथाल (Pentothal) का प्रयोग था किन्तु इससे भी लगभग 60 वर्ष पूर्व, 1872 में, यह विधि हनुस्तम्भी आकर्षों (tetanic spasms) के नियंत्रण के लिए क्लोरल हाईड्रेट (chloral huyhrahte) के अंतःशिरा इंजेक्शन के रूप में प्रयुक्त की जा चुकी थी।

पदार्थ

थायोपेन्टोन सोडियम (Pentothal, Abbott ; Intraval, May & Baker) साधारणतया यह पैन्टोथाल कहा जाता है ।


अतःशिरा संज्ञाहरो मे इसका प्रयोग सबसे अधिक किया जाता है । यह 0.5 तथा 1 ग्राम पाउडर के एम्पूलो (ampoules) के रूप मे आता है ; इजेक्शन से तत्काल पूर्व इस पाउडर को आसवित जल मे मिलाकर 2.5—5% घोल बना लिया जाता है । इस घोल का pH लगभग 10 होने के कारण यह क्षारीय (alkaline) होता है । यदि इजेक्शन के समय दुर्घटनावश यह घोल शिरा से बाहर के ऊतको मे चला जाता है तो उससे क्षोभ (irritation) उत्पन्न हो जाता है । थायोपेन्टोन के प्रयोग से प्रेरण सुगम, तीव्र तथा निर्वाध होता है तथा लगभग 40-60 सेकड मे चेतना लुप्त हो जाती है । 60 किलोग्राम वजन के एक साधारण स्वस्थ व्यक्ति के प्रेरण अथवा अल्पकालीन (कुछ मिनट) संज्ञाहरण के लिए लगभग 500 mg. थायोपेन्टोन पर्याप्त होता है ।

थायोपेन्टोन के केवल ताजे तैयार किए गए घोल का प्रयोग करना चाहिए । इजेक्शन से पूर्व इस बात का निश्चय कर लेना आवश्यक है कि श्वासमार्ग मे कोई अवरोध तो नहीं है । इजेक्शन धीरे-धीरे लगाना चाहिए, उस समय रोगी के श्वास तथा परिसंचरण का विशेष ध्यान रखना आवश्यक है ; तत्सम्बन्धी कोई जटिलता प्रकट होते ही इजेक्शन रोक देना चाहिए । थायोपेन्टोन मूलतः एक सुपुष्टिकर (narcotic) है, पीडाहर (analgesic) नहीं । गहरी सुपुष्टि की अवस्था मे प्रतिवर्त्ती क्रिया (reflex activity) विलुप्त हो सकती है तथा गश्त्रकर्म करना सम्भव हो सकता है, किन्तु थायोपेन्टोन के एकल प्रयोग द्वारा अत्यधिक गहरा अथवा दीर्घकालीन संज्ञाहरण उत्पन्न करना सुरक्षापूर्ण नहीं होता । वास्तव मे थायोपेन्टोन (thiopentone) की अधिकतम वयस्क मात्रा 1 ग्राम से अधिक नहीं होनी चाहिए । अत्यन्त न्यूनाधिक आयु, स्तब्धता (shock), जीर्ण शरीर व दुर्बल स्वास्थ्य के व्यक्तियों तथा दाह, (burns) दमा (asthma), अरक्तता, हृदय-विकार, ग्रीवासम्बन्धी शोथ, व पोर्फाइरिया (porphyria) आदि के रोगियों मे इस औषध का प्रयोग विशेष सावधानीपूर्वक करना चाहिए ।

अन्य अंतःशिरा-पदार्थ

अन्य अतःशिरा संज्ञाहरो के उदाहरण निम्नलिखित है—हैक्सोबार्बिटोन

(hexobarbitone; Evipan; Cyclonal Sodium), थायलवाविटोन (Thialbarbitone; Kemithal), थायमिलाल (thiamyal, Surital Sodium.), व्यूथेलिटोन सोडियम (buthalitone Sodium, Transithal); इनके अतिरिक्त कुछ अवाविटुरेट पदार्थ (non-barbiturates) भी इस श्रेणी में आते हैं, यथा वायड्रिल, (Viadril), जो एक स्टीरॉयड (steraid) होता है।



चित्र 281—(a) 3-मार्गी टैप (b) गोर्ध सूचिका (c) गोर्ध सूचिका का माउन्ट (d) मिचेल की अन्त-शिरा-सूचिका

विधि तथा उपकरण

यह पहले ही कहा जा चुका है कि अंतःशिरा संज्ञाहरण की विधि जितनी सरल है उतनी ही भयप्रद भी है; अतएव इन पदार्थों के संकेतो (indications) निषेधों (contraindications) तथा प्रयोग के साधनों का ज्ञान होना आवश्यक है। ये साधन निम्नलिखित हैं। प्रत्यक्ष शिरा इंजेक्शन देने के लिए प्रायः 20ml आकार की पार्श्व के नोजिल वाली ल्यूएर लोक सिरिंज (side nozzle Luer-Lok syringe) के साथ 4 cm, लम्बाई की 22-गौज सूचिका (22 gauge needle) का प्रयोग किया जाता है। यदि औषध का प्रयोग आंशिक मात्राओं (fractional doses) में करना हो तो कुछ विशेष प्रकार की सूचिकाओं (चित्र 281) का प्रयोग किया जा सकता है, यथा गोर्ध की डायफ्राम सूचिका (Gardh's diaphragm needle) तथा मिचेल की स्वयं-सील सूचिका

(Mitchell's self sealing needle)। इसके अतिरिक्त आधान (infusion) के लिए प्रयुक्त रबड़ नली में इन्जेक्शन लगाए जा सकते हैं, त्रिमार्गी स्टापकाक (3-way stop-cock) का प्रयोग किया जा सकता है, अथवा थायोपेन्टोन के 0.1—0.2% घोल का नियंत्रित अविरत आधान (controlled continuous drip) दिया जा सकता है।

मूलतः अतःशिरा संज्ञाहरण की प्रविधि अन्य अतःशिरा इन्जेक्शनो की-सी ही होती है। किन्तु इस विषय में निम्नलिखित बातों का ध्यान रखना आवश्यक है। जिस शिरा में इन्जेक्शन लगाया जाय वह किसी मुख्य धमनी अथवा तंत्रिका से पृथक्-स्थित होनी चाहिए; त्वचा को भली प्रकार सद्गुणरहित कर लेना चाहिए, औषधि प्रविष्ट करने से पूर्व रक्त का निर्वाह प्रवाह देखकर निश्चित कर लेना चाहिए कि सूचिका शिरा में ही है। यह ध्यान रखना अत्यन्त आवश्यक है कि औषधि शिरा के बहिर्वर्ती क्षेत्र में अथवा किसी धमनी में कदापि प्रविष्ट न हो जाए। धमनी-प्रवेश के फलस्वरूप इन्जेक्शन-स्थल से दूर के प्रदेश में वाहिका रोध (vascular occlusion) तथा शाखा-कोथ की उत्पत्ति हो सकती है।

अतःशिरा संज्ञाहरण के सम्बन्ध में निम्नलिखित दो बातें स्मरणीय हैं। प्रथम, यद्यपि इस अध्याय में संज्ञाहरण औषधों की प्रयोग-मात्राओं का उल्लेख किया गया है, प्रत्येक रोगी की औषधि-आवश्यकता पृथक् होती है; इस आवश्यकता एवं उसके साधारण स्वास्थ्य को दृष्टिगत रखते हुए ही इन औषधों का प्रयोग करना चाहिए। द्वितीय, प्रयुक्त औषधि का कुछ अंश शरीर के वसा-स्थलों में निक्षिप्त हो जाता है तथा इन स्थलों से धीरे-धीरे मुक्त होता रहता है। फलस्वरूप एक बार साधारण स्थिति प्राप्त कर लेने के पश्चात् भी रोगी पुनः सुषुप्ति (narcois) अथवा स्मृतिलोप (amnesia) की स्थिति को प्राप्त हो सकता है। अतः इन औषधों के प्रयोग के पश्चात् 12-18 घण्टों तक रोगी को साइकल, कार आदि चलाने अथवा अकेले सड़क पर चलने का निषेध है।

अभिस्वसनीय सार्वदैहिकसंज्ञाहरण (Inhalational General Anaesthesia)

संज्ञाहरण के लिए प्रयुक्त विधियों में सर्वप्रथम विधि अभिस्वसन-संज्ञाहरण ही थी, तथा पिछले 110 वर्षों में यह पर्याप्त महत्त्वपूर्ण रही है। आज भी इसका महत्त्व पूर्ववत् ही है, तथापि इसके लिए प्रयुक्त साधनों तथा उपकरणों में नवीनता आ गई है।


इस विधि के लिए प्रयुक्त पदार्थों को दो वर्गों में बांटा जा सकता है—
संज्ञाहर गैसों (anaesthetic gases) तथा वापष्शील द्रव संज्ञाहर ।

संज्ञाहर गैसों

प्रायः प्रयुक्त होने वाली संज्ञाहर गैसों इस्पात के सिलिंडरों (cylinders) में दबाव के अंतर्गत द्रव अवस्था में रखी जाती है । यह दबाव उनके भौतिक गुणों पर निर्भर होता है । किन्तु आक्सीजन को साधारण ताप पर द्रवीभूत करना सम्भव नहीं होता, अतः यह गैस के रूप में ही सिलिंडर में भरी जाती है । इसका दबाव लगभग 2000 lb/in^2 रखा जाता है ।

विभिन्न गैसों के सिलिंडरों को एक अंतर्राष्ट्रीय नियम के अनुसार विभिन्न प्रकार से रंगा जाता है । प्रत्येक विद्यार्थी को इन वर्ण-विशेषों का ज्ञान होना आवश्यक है, अन्यथा त्रुटिवश अन्य गैस का प्रयोग प्राणघातक हो सकता है ।

चिकित्सा सम्बन्धी गैस सिलिंडरों की पहचान तीन प्रकार से की जा सकती है—(1) रंग द्वारा, (2) सिलिंडर ग्रीवा पर उभरे हुए गैस के नाम अथवा चिह्न द्वारा, (3) सिलिंडर पर लगे एक विवरणात्मक लेबिल द्वारा । प्रायः प्रयुक्त होने वाली पाच गैसों के सिलिंडरों के रंग चित्र 282 में दिखाए गए हैं ।



282—अधिक प्रयुक्त वाली चिकित्सा संबन्धी गैसों के सिलिंडरों के रंग-सकेत (colour code) दर्शक चित्र

नाइट्रस आक्साइड (Nitrous Oxides)

इसे हास-गैस (laughing gas) भी कहते हैं। क्लिनिकल प्रयोग के लिए यह चमकदार नीले (french blue) रंग के स्टील के सिलिंडरो में द्रवावस्था में उपलब्ध होती है। द्रव के ऊपर विद्यमान गैस का दबाव सदा एकसमान रहता है, अतः सिलिंडर-निकास पर लगा दबावमापक (pressure gauge) सिलिंडर में शेष अतर्वस्तु (contents) की मात्रा का संकेत नहीं करता।

नाइट्रस आक्साइड श्वसनमार्ग को क्षुब्ध नहीं करता, यह अज्वलनशील (non-in-flammable) होता है, तथा, यदि अल्पआक्सीयता (hypoxia) अथवा CO₂ अवधारण (CO₂ retention) न हो तो विपायुताहीन होता है। शीघ्र प्रेरण (induction) तथा शीघ्र-पुनः चेतना प्राप्ति (recovery) नामक गुणों के कारण सज्ञाहर गैस के रूप में इसका बहुत उपयोग किया जाता है। कुछ अन्य सज्ञाहर गैसों की अपेक्षा कम शक्तिशाली होने के फलस्वरूप इसका प्रयोग प्रायः थायोपेन्टोन (thiopentone), ईथर अथवा ट्राइलीन (trilene) के संयोग में किया जाता है। किन्तु दात निकालने (dental extraction), विद्रधि-छेदन (abscess incision) आदि लघु शल्यकर्मों के लिए केवल इस ही का प्रयोग भी किया जा सकता है।

साइक्लोप्रोपेन (Cyclopropane)

साइक्लोप्रोपेन एक विस्फोटक, शक्तिशाली, अक्षोभक सज्ञाहर गैस है। इसे नारंगी रंग के छोटे आकार के सिलिंडरो में, मध्यम दबाव पर, द्रव के रूप में भरा जाता है। विस्फोटक होने के कारण इसे संवृत चक्र (closed circuit) में प्रयुक्त किया जाता है। गैस ज्वलनशील होती है, अतः अग्नि, ज्वाला अथवा विद्युत-काँटरी (electro-cautery) की उपस्थिति में इसका प्रयोग आपदपूर्ण होता है। आयतनानुसार आक्सीजन में इसका (10-15%) मिश्रण सज्ञाहरण की दृष्टि से प्रायः सतोपजनक रहता है। यदि अत्यधिक सान्द्रित मिश्रण का प्रयोग किया जाए तो श्वसन-अवनमन (respiratory depression) तथा साइक्लोप्रोपेन-स्तब्धता (cyclopropane shock) आदि की स्थिति उत्पन्न हो सकती है।

वाष्पशील द्रव सज्ञाहर (Volatile Liquid Anaesthetics)

ईथर (Ether)

आपरेशन कक्ष में आज से सौ वर्ष पूर्व सफल रूप में प्रयुक्त सर्वप्रथम

संज्ञाहरण पदार्थ ईथर था, अतः यह स्वाभाविक ही है कि इसे विशेष महत्त्व प्रदान किया जाए। आज भी यह एक निरापद तथा अमूल्य संज्ञाहरण है। यदि कुशल संज्ञाहारक उपलब्ध न हो तो ईथर का प्रयोग अपेक्षाकृत सुरक्षित रहता है। यह एक वर्णहीन, अत्यधिक वाष्पशील (volatile) तथा ज्वलनशील द्रव होता है। इसका क्वथनांक (boiling point) शरीर ताप से कम होता है। अल्प विपाक्त होने के कारण विभिन्न आयु के रोगियों तथा बच्चों के लिए भी इसका प्रयोग किया जा सकता है। ईथर का वाष्प क्षोभकारी होता है तथा उसका अभिस्वास करना कठिन होता है, अंतःप्रेरण (induction) की गति मंद रखना आवश्यक होता है। क्षोभ के कारण बलवान रोगियों में श्वास-अवधारण (breath holding), स्वरयंत्र आकर्षण (laryngeal spasm), वमन, संघर्ष (struggling) आदि लक्षण उत्पन्न हो सकते हैं। ईथर वाष्प का 10/20% आयतनानुसार मिश्रण प्रभावकारी सिद्ध होता है। ईथर का वाष्पन स्वयं रोगी की श्वास-क्रिया द्वारा अथवा ईथर की सतह पर से अन्य गैसों को प्रवाहित करने के द्वारा किया जा सकता है।

क्लोरोफार्म (Chloroform)

यह एक शक्तिशाली, अविस्फोटक, सस्ता तथा अपेक्षाकृत अक्षोभक द्रव संज्ञाहरण है। द्वितीय महायुद्ध से पूर्व यह बहुत लोकप्रिय था, किन्तु आजकल कतिपय देशों तथा गिने-चुने चिकित्साकेन्द्रों के अतिरिक्त अन्य सब स्थानों पर इसे त्यागा जा चुका है। कारण यह है कि इसके फलस्वरूप हृद्-वाहिकातंत्र (cardiovascular system) पर कुछ अवाञ्छनीय प्रभाव पड़ते हैं तथा संज्ञाहरण की प्रक्रिया में मृत्यु तक हो सकती है। क्लोरोफार्म के अनुपगी प्रभावों (side-effects) में निम्नलिखित मुख्य हैं—रक्तदाब-पात (fall of blood pressure) हृद्विराम (cardiac arrest), यकृत क्षति (liver damage)।

1-2% वाष्प सान्द्रता (vapour concentration) में क्लोरोफार्म का प्रयोग पर्याप्त प्रभावशील रहता है। इस पदार्थ का प्रयोग करते समय खुले मास्क (open mask) का प्रयोग करना चाहिए; आक्सीजन का प्रयोग भी पर्याप्त मात्रा में करने तथा श्वासमार्ग को अवरोध रहित रखने की ओर ध्यान देना आवश्यक है।

एथिल क्लोराइड (ethyl chloride)

एथिल क्लोराइड एक शक्तिशाली द्रव संज्ञाहरण है जिसको 30-50 ml. की काच की बोतलों में मध्यम दबाव पर भरा जाता है। स्थानीय वेदनाहरण

(हिमीभवन, freezing) के लिए इसे एक तीक्ष्ण धार के रूप में त्वचा पर छिड़का जाता है, अभिश्वसन संज्ञाहरण (inhalation anaesthesia) के लिए गौज (gauze) से ढके आनन मास्क (face mask) पर डाला जाता है।

इस विधि से प्रेरण (induction) तथा पुनःप्राप्ति (recovery), दोनों में शीघ्र गति से सम्पन्न हो जाते हैं, अतः लघु शल्यकर्मों के लिए इसका प्रायः प्रयोग किया जाता है। एक-दो मिनट में ही रोगी की चेतनता लुप्त हो जाती है, तथा लगभग इतना ही समय पुनः चेतना प्राप्त करने में लगता है। दीर्घ-कालीन आपरेशनों के लिए एथिल क्लोराइड का प्रयोग करना आपद्पूर्ण रहता है, क्योंकि अत्यधिक शक्तिशाली होने के कारण यह औषध अतिमात्रा तथा परिसंचरण पात (circulatory collapse) की स्थिति उत्पन्न कर सकती है।

ट्राईक्लोरएथाइलीन ; ट्राइलीन (trichloroethylene ; trilene)

यह एक मृदु वाष्पशील वर्णहीन संज्ञाहरण द्रव है, किन्तु सहज में पहचानने के लिए इसमें नीला रंग मिला दिया जाता है। इसमें अत्यधिक वेदनाहरण (analgesic) शक्ति होती है तथा फलस्वरूप इसका प्रयोग ऐसे आपरेशनों में सर्वोपयुक्त रहता है जिसमें पूर्ण पेशी-शिथिलन (muscular relaxation) की आवश्यकता नहीं होती। लघु शल्यकर्मों तथा प्रसूतिकर्मों (obstetric procedures) के लिए यह एक अत्यन्त उपयोगी पदार्थ है।

ताप तथा क्षार की उपस्थिति में ट्राइलीन (trilene) कतिपय विपाक्त उत्पादों में विघटित हो जाता है। इसका प्रयोग संवृत चक्र (closed circuit) में नहीं करना चाहिए। इसकी प्रभावकारी सान्द्रता (effective strength) 0.5—1.5 प्रतिशत है। अल्प वाष्पशीलता के कारण खुले मास्क (open mask) में इसका प्रयोग नहीं किया जा सकता। वेदनाहीन प्रसूति के लिए इसकी अल्प मात्रा (0.3—0.5 प्रतिशत) के प्रयोग ही से सार्वदैहिक वेदनाहरण (general analgesia) हो जाता है।

हेलोथेन (halothane ; fluothane)

वाष्पशील संज्ञाहरण की श्रेणी में यह नवीनतम पदार्थ है ; निरापद, शक्तिशाली व अविस्फोटी होने के फलस्वरूप यह पर्याप्त लोकप्रियता प्राप्त कर रहा है। बहुमूल्य तथा सशक्त होने के कारण इसका प्रयोग विशेष वाष्पकों (vaporizers) को उसमें मिलाकर करना चाहिए जिससे उपयुक्त सान्द्रता के वाष्प (vapour concentration) मिल सके। 1—2 प्रतिशत सान्द्रता के वाष्प मध्यम-

गहरा संज्ञाहरण उत्पन्न कर देते हैं।

डाईविनाइल ईथर (divinyl ether ; vinesthene)

विनेस्थीन एक क्षोभरहित, स्वच्छ द्रव है। यह 25 ml. की शीशियों अथवा 3 और 5 ml. के एम्पूलो (ampoules) के रूप में आता है। यह एथिल क्लोराइड की भांति ही शीघ्र प्रेरण उत्पन्न करता है, किन्तु उससे अधिक निरापद तथा कम अप्रिय होता है। ग्रेट ब्रिटेन में वच्चो के संज्ञाहरण के लिए इसका व्यापक प्रयोग होता है, किन्तु उष्ण देशों में ऐसा सम्भव नहीं है, क्योंकि यह पदार्थ अत्यधिक वाष्पशील तथा अस्थिर होता है।

अभिश्वासन-संज्ञाहरण के प्रयोग की विधियाँ (Methods of Administration of Inhalation Anaesthesia)

विवृत विधि (open method)

इस विधि में शिमलबुश-मास्क (Schimmelbusch's mask) का प्रयोग किया जाता है जो एक घातु के फ्रेम का बना होता है। इस पर गॉज (gauze) की अनेक तहें लगाकर इसे मुख तथा नाक पर रख दिया जाता है। रोगी की आंखों तथा उनकी समीपवर्ती त्वचा को सुरक्षा के हेतु ढक दिया जाता है। जब गॉज पर द्रव संज्ञाहरण पदार्थ डाला जाता है तो श्वासक्रिया के प्रभाव से वह वाष्पित हो जाता है। किन्तु वाष्पनक्रिया निश्वासन के समय तथा अन्य प्रकार से प्राकृतिक रूप में भी होती रहती है, अतएव इस विधि में संज्ञाहरण पदार्थ का अपव्यय होता है। ईथरवाष्प वायु की अपेक्षा भारी होने के कारण भूमि की ओर एकत्र होता है, फलस्वरूप कमरे में कोई प्रज्वलन साधन उपस्थित होने पर विस्फोट की आशंका रहती है। किन्तु विवृत विधि का एक निश्चित लाभ यह है कि वह सवृत चक्र (closed circuit) की तुलना में निरापद है—क्योंकि खुला ईथर आपदजनक सान्द्रता नहीं प्राप्त कर पाता। साथ ही यह विधि अत्यन्त सरल और सस्ती भी है, अतः विद्यार्थियों को इसका ज्ञान होना अपेक्षित है।

अर्धसंवृत (semiclosed) या आंशिक पुनःश्वासन (partial rebreathing) विधि

इस विधि में रोगी निश्वासित वायु का कुछ अंश पुनःप्रश्वास द्वारा ग्रहण

करता है, तथा शेष अंश एक निःश्वसन वाल्व (expiratory valve) द्वारा निकल कर वायुमंडल में मिल जाता है। पुनःश्वसन (rebreathing) की मात्रा इस पर निर्भर होती है कि प्रवाह-चक्र में कितनी ताज़ी गैस प्रविष्ट होती है। यदि यह मात्रा अधिक हो तो पुनःश्वसन बहुत कम होता है।

इस प्रणाली का सर्वाधिक प्रचलित साधन वायल के उपकरण (Boyle's apparatus) का प्रयोग है। इस उपकरण में द्रव संज्ञाहरण का वाष्पन उसके तल पर से या उसके भीतर से अन्य गैसों के प्रवाहन द्वारा किया जाता है। आगे चलकर इस विषय में और अधिक बताया जायगा।

प्रपुन श्वसन-विधि (non-rebreathing method)


पुन श्वसन को रोकने के लिए पुन श्वसनरोधी वाल्व (Ruben's, Slater-Steven's, Drager's valve) का प्रयोग किया जाता है तथा गैसप्रवाह (gas flow) अधिक रखा जाता है। इस प्रकार निश्वास पूर्णतः निष्कासित हो जाता है और शरीर में कार्बनडाइऑक्साइड का संग्रह नहीं हो पाता।

संवृत चक्र (closed circuit) या पूर्ण पुनःश्वसन (total rebreathing) विधि


इस विधि में निश्वासित वायु को सोडा लाइम (soda lime) में से प्रवाहित करके उसे कार्बनडाइऑक्साइड से मुक्त कर दिया जाता है तथा उसके स्थान पर आक्सीजन मिला दी जाती है। इस वायु में रोगी निरन्तर श्वसन करता रहता है। सिद्धान्त रूप में इस परिस्थिति में अतिरिक्त संज्ञाहरण की आवश्यकता बिल्कुल नहीं होनी चाहिए, किन्तु रिसने (leakage), रक्त-हानि (blood loss) होने तथा चयापचयी उत्सर्ग (metabolic excretion) होने के फलस्वरूप किंचित् मात्रा की आवश्यकता फिर भी पड़ती है। संवृत प्रणाली द्वारा संज्ञाहरण दो प्रकार से किया जा सकता है—अग्र-पश्च प्रविधि (to & fro technique) तथा चक्रीय अवशोषण प्रविधि (circle absorption technique)।

अग्र-पश्च कार्बनडाइऑक्साइड अवशोषण-प्रविधि (चित्र 283)

निश्वासित गैसों सोडा लाइम के कनस्तर में से होती हुई संग्रह के थैले में पहुँचती हैं और वहाँ से पुनः उसी कनस्तर में से होनी हुई श्वास के साथ फुफ्फुस में



चित्र 283—वाटर्स (water's) का अग्र-पञ्च कार्वनडाई-आक्साइड अवशोपक उपकरण



चित्र 284—वीयल का कार्वनडाइआक्साइड अवशोपक (Mark II)

पहुंच जाती है। इस प्रकार पुनःश्वसन से पूर्व वायु दो बार सोडा लाइम पर से निकलती है।

चक्रीय अवशोषक (circle absorber) द्वारा कार्बनडाईऑक्साइड अवशोषण-प्रविधि (चित्र 284)

इस विधि में रोगी एक V-आकृति के संयोजक (V-shaped connection) द्वारा दो नलियों से सम्बद्ध होता है; निश्वसित वायु एक ट्यूब में निकल जाती है तथा प्रश्वास वायु दूसरी ट्यूब में रोगी के फुफ्फुसों में पहुँचती है। एक-मार्गी वाल्वों से युक्त इस विधि का लक्ष्य यह है कि निश्वसित (expired) तथा प्रश्वासित (inspired) गैसों का परस्पर मिश्रण नहीं हो पाता। निश्वसित वायु निश्वास नली में पहुँच कर सोडा लाइम पर से निकलती है तथा संज्ञाहरण उपकरण से आने वाली ताजी गैसों के साथ ही प्रश्वास-नली (inspiration tube) में प्रविष्ट हो जाती है। इस विधि में गैसों सोडा लाइम पर से एक बार ही प्रवाहित होती है।

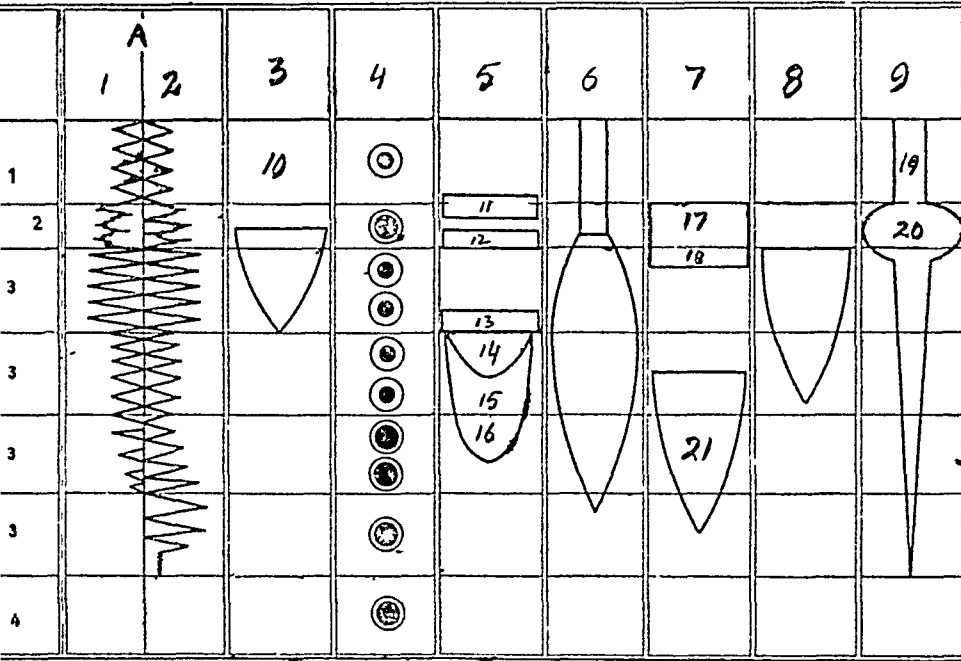
संज्ञाहरण की अवस्थाएं तथा चिह्न (Stages & Signs of Anaesthesia)

संज्ञाहरण की विभिन्न अवस्थाओं तथा तद्विषयक चिह्नों (चित्र 285) का प्रथम विस्तृत वर्णन 1920 में गुडेल (Guedel) ने किया था। चिकित्साशास्त्र में आज भी इन्हें पढ़ाया जाता है, किन्तु इनका महत्त्व आजकल घट गया है। कारण यह है कि केवल वाष्पशील अथवा गैसीय पदार्थों द्वारा अश्वसन-संज्ञाहरण में तो इनका अध्ययन भली प्रकार किया जा सकता है, किन्तु आजकल अतःशिरा वार्बिटुरेटो (intravenous barbiturates) तथा शिथिलकों (relaxants) के सहप्रयोग के कारण संज्ञाहारक (anaesthetist) कदाचित ही इनका प्रेक्षण कर पाता है; संज्ञाहरण में इतना कम समय (लगभग एक मिनट) लगता है कि विभिन्न अवस्थाओं का अध्ययन नहीं किया जा सकता।

प्रथम अवस्था (वेदनाहरण की अवस्था)

प्रथम अवस्था (first stage, stage of analgesia) प्रेरण (induction) के पूर्वभाग में पाई जाती है। इस अवस्था में रोगी सहयोगपूर्ण तथा सचेत रहता है किन्तु उसमें किंचित वेदनाहरण उत्पन्न हो जाता है। प्रसव वेदना तथा कुछ

ड्रेसिंगो (dressings) के समय होने वाली तीव्र वेदना को घटाने के लिए उसका प्रयोग उपयोगी होता है ।



चित्र 285—संज्ञाहरण की अवस्थाए और चिह्न

चिह्न

श्वसन में कोई अंतर नहीं आता तथा पेशीतान (muscle tone) प्रसामान्य रहती है । नेत्रों में भी केवल इतना परिवर्तन आता है कि इस अवस्था के उत्तरार्ध में पक्ष्म प्रतिवर्त (eyelash reflex) लुप्त हो जाता है ।

द्वितीय अवस्था (प्रलाप अथवा उपचेतन उत्तेजना की अवस्था)

द्वितीय अवस्था (second stage, stage of delirium or subconscious excitement) में रोगी सहयोगपूर्ण तथा वार्तालाप योग्य नहीं रहता । वह प्रायः जोर लगाना (straining), संघर्ष (struggling), खासी तथा वमन आदि लक्षण प्रदर्शित करता है । इस अवस्था में पेशीतान की अधिकता तथा ऐच्छिक नियन्त्रण (voluntary control) के लोप के कारण शस्त्रकर्म करना सम्भव नहीं होता ।

चिन्ह

इनमें मुख्य निम्नलिखित हैं—श्वास रोक लेना (breath holding) अनियमित श्वसन, विस्फारित तारा (नेत्र) (dilated pupils), अस्थिर नेत्र-गोलक, लुप्त पक्ष्मप्रतिवर्त तथा नेत्रच्छद प्रतिवर्त, अतिसवेदी (hypersensitive) ग्रसनी, स्वरयन्त्र तथा वमन प्रतिवर्त एवं वर्धित व सामजस्यहीन पेशी-तान ।

तृतीय अवस्था (शल्य संवेदनाहरण की अवस्था)

इस अवस्था में अधिकांश शस्त्रकर्मों को सम्पन्न करना सम्भव होता है । यह अवस्था चतुर्थ स्तर में जैव मेरुशीर्ष केन्द्रों (vital medullary centres) के अवनमन तथा घात (paralysis) के फलस्वरूप होने वाले पूर्ण श्वासरोध की अवस्था तथा नियमित स्वतःश्वसन (automatic respiration) की अवस्था के मध्य पाई जाती है । तृतीय अवस्था को प्रायः चार तलों (planes) में विभक्त किया जाता है, जिनमें प्रथम तल द्वितीय अवस्था के और चतुर्थ अवस्था के समीप होता है ।

चिन्ह

इस अवस्था के प्रारम्भिक भाग में श्वसन गहरा, नियमित तथा तालयुक्त (rhythmic) होता है तथा उसके अंतरापशुंक्र (inter costal) तथा मध्यच्छद (diaphragmatic) अंश समान होते हैं । जैसे-जैसे संज्ञाहरण की अवस्था गहरी होती जाती है, श्वसन अवनमित होता जाता है तथा मध्यच्छद और अंतरापशुंका श्वसन का अनुपात बढ़ता जाता है । चतुर्थ अवस्था में श्वास के पूर्णतः लुप्त होने से पूर्व श्वासक्रिया पूर्णतः मध्यच्छदीय (diaphragmatic) हो जाती है अर्थात् श्वास के समय वक्ष की नहीं, केवल उदर की गति होती है ।

नेत्र द्वितीय तल के प्रारम्भ में गतिहीन हो जाते हैं । प्रथम तल में तारे (pupil) का विस्फार मध्यम होता है, तथा संज्ञाहरण की तीव्रता के साथ ही यह अधिक होता जाता है । दूसरे, तीसरे तथा चौथे तल में नेत्रश्लेष्मला (conjunctiva), कॉर्निया (cornea), तारा (pupil), तथा कण्ठ (glottis) के प्रतिवर्त भी शून्य शून्य लुप्त हो जाते हैं । पेशीतान (muscle tone) प्रथम से चतुर्थ तल की ओर क्रमशः न्यून होती जाती है, तथा अंत में पेशिया पूर्णतः शिथिल हो जाती है ।

चतुर्थ अवस्था (मेरुशीर्ष के घात की अवस्था)

यह अवस्था (stage of medullary paralysis) वास्तव में संज्ञाहरण की अवस्था नहीं वरन् मज्ञाहरण औषधियों की अतिमात्रा का परिणाम है। इस अवस्था में तारे (pupils) अतिविस्फारित हो जाते हैं तथा प्रतिवर्ती क्रिया और श्वसन क्रिया पूर्णतः लुप्त हो जाती हैं। यदि शीघ्र ही प्रतिकार के साधन न अपनाए जाएं तो रोगी की मृत्यु हो जाती है।

अचेत रोगी की देखभाल


श्वसनमार्ग का अनुरक्षण (maintenance of Airway)

श्वसन मार्ग में किसी भी विजातीय तरल (रक्त, श्लेष्मा, वमन आदि) का प्रवेश न होने देना चाहिए। प्रेरण के समय तो वमन आपदपूर्ण होता ही है, पुनः प्राप्ति के समय इससे और भी अधिक हानी की आशंका रहती है, क्योंकि इस समय स्वरयंत्र प्रतिवर्त (laryngeal reflexes) लुप्त रहते हैं तथा तीव्र श्वास-अवरोध (acute respiratory obstruction) की आशंका अधिक रहती है। फलस्वरूप एयरवे (airway), द्रत प्राँप (dental prop), जिह्वा संदश (tongue forcehs), मुख गैंग (mouth gag), अतःश्वासप्रणाली नली (endotracheal tube), आदि के प्रयोग तथा हनु-सथय (jaw supporting), और चूषण (aspiration) की आवश्यकता हो सकती है। यदि श्वासअवरोध गम्भीर हो तो जीवनरक्षा के लिए तुरन्त स्वरयंत्रदर्शन (laryngoscopy), अथवा श्वासप्रणाल्येदन (tracheotomy) भी अनिवार्य हो सकते हैं।

सस्थिति तथा गति (Posture & Movement)

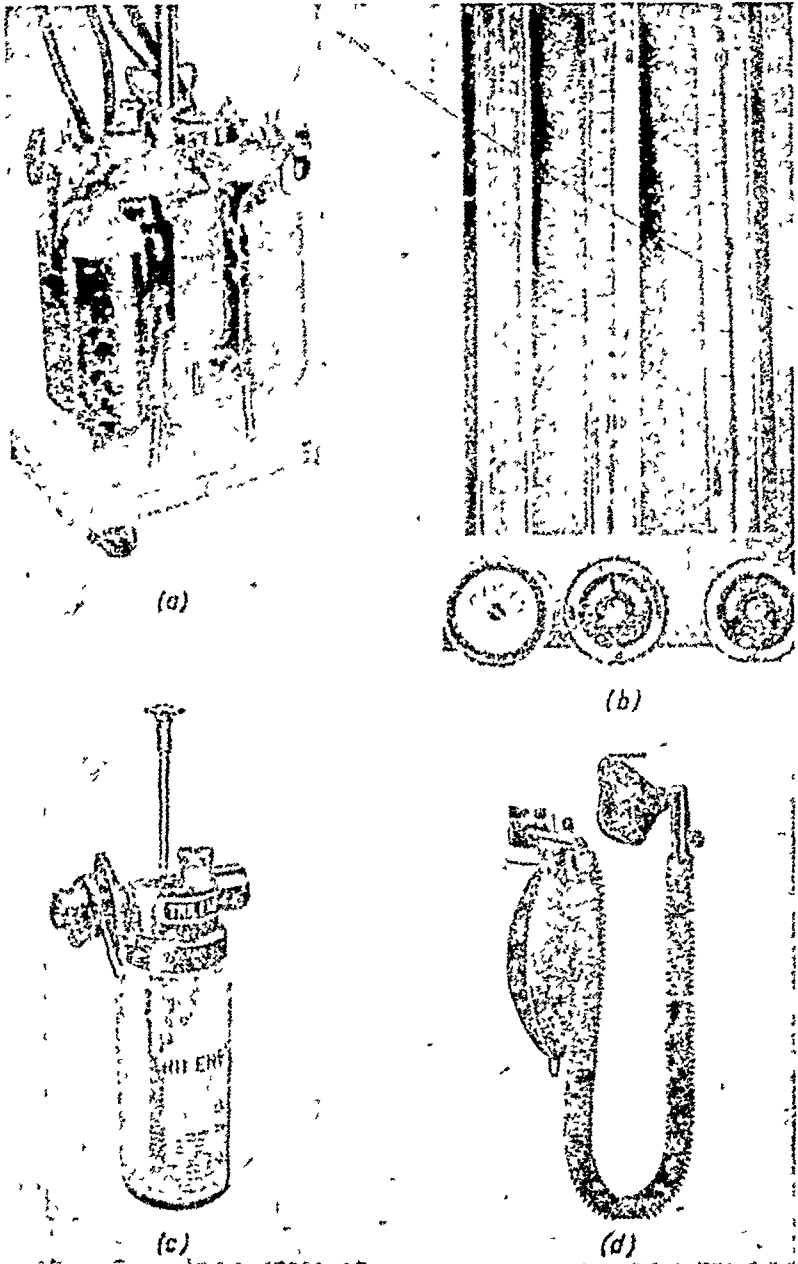
अर्ध-ग्रवतान (semiprone) तथा तनिक ट्रेन्डलेनबर्ग (trendelenburg) सस्थिति (जिसमें सिर नीचे झुका होता है) गुरुत्व (gravity) के माध्यम से मुख-सावो के अपनयन में सहायक होती है। दाबद्वारा हानि से बचाने के लिए शरीर का शय्या के कठोर किनारे तथा तापयुक्त पदार्थों के सम्पर्क में नहीं आने देना चाहिए।

रोगी को आपरेशन मेज (operation table) से पुनःप्राप्तिकक्ष (recovery:room) की ओर ले जाते समय ध्यान रखना चाहिए कि उसे अभिघात न पहुँचे। असावधानीपूर्ण व्यवहार के कारण सधिच्युति (dislocation) या अस्थिविभंग (fracture) तथा अत्यधिक खिचाव आदि हो सकते हैं। पुनःप्राप्ति



चित्र 286—बोयल का सतत-प्रवाह-सज्ञाहरण उपकरण

(recovery) के समय सघर्षरत रोगी को नियंत्रित करने की आवश्यकता पड़ सकती है, किन्तु ऐसा करते समय बलप्रयोग नहीं करना चाहिए; अचेत, विशेषतः स्तब्धताग्रस्त (shocked) रोगी को सहज ही अभिघात पहुँच सकता है।



चित्र 287—वायल के संतत प्रवाह संज्ञाहरण उपकरण के भाग (a) सिलिन्डर स्टैड (b) रोतामीटर एकक (c) ट्राईलीन भाग (d) पुनःश्वसन भाग जो मशीन में जोड़ दिया जाता है

विभिन्न

अन्य पूर्वोपायो के अतिरिक्त यह भी ध्यान रखना चाहिए कि अतः शिरा आघात में वायु का प्रवेश न हो पाए तथा रक्तदाब, नाडी और श्वसन का उचित नोट (record) रखा जाए।

उपकरण (Equipment)

सज्ञाहरण उपकरण के अनेक प्रकार तथा माडल हे, तथा ये सरलतम से लेकर अत्यन्त जटिल हो सकते हे (चित्र 286)। चिकित्साविज्ञान के छात्रों को उनका विस्तृत विवरण जानने की आवश्यकता नहीं है, किन्तु उन्हें एक सतत प्रवाह मशीन (continuous flow machine) के मुख्य भागों के (चित्र 287) का ज्ञान अवश्य होना चाहिए। ये निम्नलिखित है—

(अ) चल स्टैंड (mobile stand) अथवा ट्राली (trolley) जिस पर गैस सिलिंडर फिट किए जा सकें और जिनसे सुरक्षित दवाव पर गैसों को प्रयोग के लिए प्राप्त करने का भी प्रवध हो।

(आ) गैस का प्रवाह मापने लिए एक प्रवाहमापी (flow meter)

(इ) वाष्पशील सज्ञाहरो (volatile anaesthetics) को वाष्पित करने के लिए उपयुक्त पात्र।

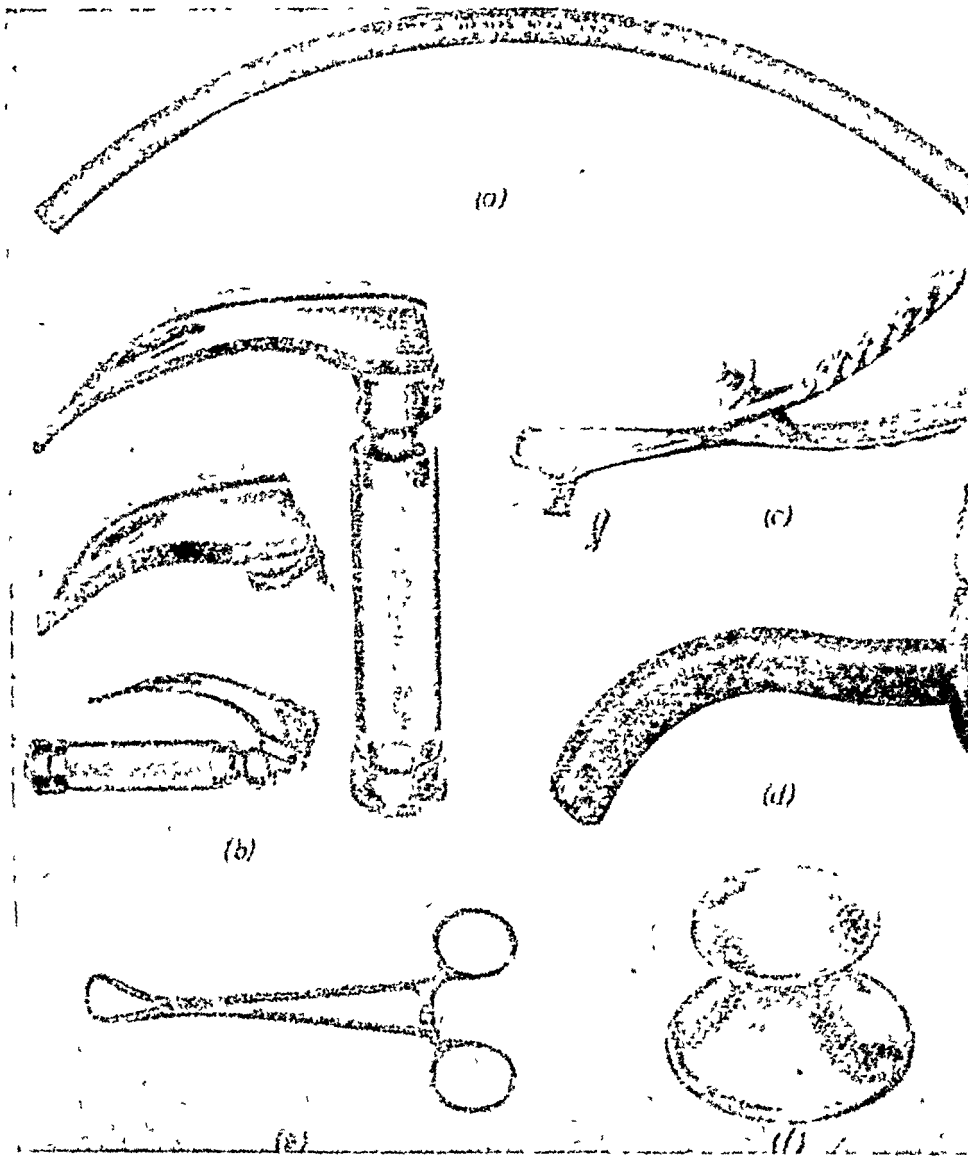
(ई) सग्रह थैला (reservoir bag), चौड़ी निकास नली, निश्वास वाल्व तथा आनन मास्क—इन सब का एक सम्मुच्चय (assembly)।

अधिकांश मशीनों में कुछ सुरक्षा के साधन भी पाए जाते हैं, यथा अविनिमय सिलिंडरयोक (Non-interchangeable cylinder yokes), अधिकप्रवाह आक्सीजन लीवर (high flow oxygen lever) तथा एक ऐसा सुरक्षात्मक बन्ध (safety lock) जो ट्राइलोन (Trilene) और सोडा लाइम को एक ही चक्र में सम्मिलित होने से रोकता है।

अन्य उपस्कर

श्वसनमार्ग का अनुरक्षण करने तथा श्वास-अवरोध का प्रतिकार करने के लिए एयरवे (airway), दंत प्रोप (dental prop), जिह्वा फोरसेप्स, मुख गैग (mouth gag), अतः श्वासप्रणाल ट्यूब (endotracheal tube), स्वरयंत्रदर्शी (laryngoscope), आदि उपकरणों तथा एक उत्तम चूषक यंत्र (suction apparatus) का सदा उपलब्ध होना आवश्यक है। क्लिनिकल क्लर्की (clinical

clerkship) की अवधि में विद्यार्थी को चाहिए कि वह अभिघात पहुँचाए बिना इन यंत्रों का प्रयोग सीखले (चित्र 288) ।



चित्र 288—(a) मैगिलकी अन्तःश्वासप्रणालनलिका, (b) मैकिन्टोश का स्वरयन्त्रदर्शी, (c) मैसन का मुखगैंग, (d) गोडल का वायुमार्ग (airway) (e) जिह्वा संदश, (f) लन्दन अस्पताल-वायुमार्ग

पेशी-शिथिलक

दक्षिणी अमरीका में आदिवासियों द्वारा प्रयुक्त शर-विष में उपस्थित क्यूरारे (curare) नामक पदार्थ की क्रिया—तंत्रिकापेशी सगम-रोध (myoneural junction block) की खोज क्लाड बर्नार्ड (Claude Bernard) ने बहुत पहले ही कर ली थी, किन्तु शल्य-चिकित्सा में उसका व्यावहारिक प्रयोग 1942 में, लगभग एक शताब्दी पश्चात् ही सम्भव हो सका ; यह एक अत्यन्त महत्त्वपूर्ण चरण था, क्योंकि इससे पूर्व पेशीशिथिलन तथा गतिहीनता, आपरेशन के लिए आवश्यक अवस्थाओं, की प्राप्ति का कोई सरल साधन उपलब्ध नहीं था। औपध्विज्ञान का अध्ययन करते समय विद्यार्थी पेशी-शिथिलकों के विषय में पहले ही विस्तारपूर्वक पढ़ चुके होंगे। यहां केवल उनकी तंत्रिकापेशी-क्रियाओं (neuromuscular actions) तथा विलिनिकल प्रयोगों का संक्षिप्त वर्णन किया जायगा।

अविध्रुवणकारी पेशी शिथिलक (Non-depolarising muscle relaxants)

इस वर्ग के मुख्य सदस्य d-tubocurarine, gallamine triethiodide (Flaxedil) तथा laudexium (Laudolissin) हैं। ये प्रेरक तंत्रिका-अन्तागो (endplates) पर एसिटिलकोलीन (acetylcholine) के साथ किण्व-भोजस्पर्धा (substrate competition) प्रदर्शित करते हैं। फलस्वरूप तंत्रिका-आवेग (nerve impulse) के समय जो एसिटिलकोलीन (अन्तागो का शरीर-क्रियात्मक सक्रियकारक) निर्मुक्त होता है वह अपने ग्राहियों (receptors) तक नहीं पहुंच पाता, क्योंकि इन पर अविध्रुवणकारी पेशीशिथिलक पहले ही अधिकार कर चुके होते हैं।

एसिटिलकोलीन अति शीघ्र कोलीनएस्टरेज (cholinesterase) के प्रभाव से जलअवघटित (hydrolysed) हो जाता है, अतः इतना एसिटिलकोलीन संग्रहीत नहीं हो पाता कि पर्याप्त अन्तागविभव (end-plate potential) बन पाए तथा पेशीतंत्रिका-रोध हटजाए। स्पष्ट है कि अविध्रुवणकारी शिथिलक (nondepolarising relaxants) विध्रुवणकारी क्रिया में बाधा डालते हैं तथा इस प्रकार पेशीतंत्रिका-आवेग-संचरण (myoneural impulse transmission) में अवरोध उत्पन्न करते हैं। यदि प्रोस्टिग्मीन (prostigmine) आदि किसी प्रतिकोलीनएस्टरेज (anticholinesterase) पदार्थ की सहायता से एसिटिलकोलीन को शीघ्र नष्ट होने से बचाया जा सके तो बढ़ी हुई

मात्रा अन्ताग-ग्राहियो (end-plate receptors) से क्यूरारे को विस्थापित करने में सफल हो जायगी। फलस्वरूप एसिटिलकोलीन के प्रभाव से अन्तागो के विध्रुवण और तंत्रिकापेशीरोध (neuromuscular block) का अपहरण हो जायगा। पर्याप्त पेगी-शिथिलक के लिए अविध्रुवणकारी पदार्थों की प्रभावपूर्ण मात्राएँ निम्न प्रकार हैं : d-ट्यूबोक्वूरारिन, (d-tubocurarine) 15-20mg. (0.3 mg/kg.) ; फ्लेक्सेडिल (Flaxedil) 80-100 mg. (1.2mg/Kg); और लौडोलिसिन (Laudolissin) 30 mg (0.5 mg/kg)। प्रौढ व्यक्ति के लिए इनके विरोधी (antagonist) प्रोस्टिग्मीन की साधारण मात्रा 2-3 मिलिग्राम है।

इन पदार्थों की क्रिया-अवधि (duration of action) 20-60 मिनट होती है ; यह फ्लेक्सेडिल के लिए न्यूनतम और लौडोलिसिन के लिए सर्वाधिक होती है।

विध्रुवणकारी पेशी-शिथिलक (depolarizing muscle relaxants)

विध्रुवणकारी पेशी शिथिलक प्रेरक अन्तागो (motor endplates) का तीव्र तथा दीर्घकालीन विध्रुवण (depolarization) उत्पन्न कर देते हैं तथा फलस्वरूप तंत्रिकापेशी-संचरण (neuromuscular transmission) की पुनः-ध्रुवण-प्रावस्था (repolarization phase) में बाधा पड़ती है। इन पदार्थों की क्रिया एसिटिलकोलीन (acetylcholine) की एक विशाल मात्रा के समान ही होती है ; वास्तव में विध्रुवणरोध (depolarization block) के लिए सर्वाधिक प्रयुक्त औषध, अर्थात् सक्सिनिल-डायकोलीन (succinyl dicholine, scoline), एसिटिलकोलीन का ही एक अनुरूप (analogue) है। प्रोस्टिग्मीन आदि एन्टीकोलीनएस्टरेज (anticholinesterase) पदार्थों की क्रिया भी ऐसी ही होती है, क्योंकि ये एसिटिलकोलीन को नष्ट होने से बचाते हैं तथा फलस्वरूप अन्तागो को दीर्घकाल तक विघटित रखते हैं किन्तु प्रोस्टिग्मीन के अनुपगी प्रभावों (side effects) के कारण इसमें कुछ अंतर आ जाता है। फिर भी स्पष्ट है कि प्रोस्टिग्मीन (prostigmine) वस्तुतः विध्रुवणकारी शिथिलको का विरोधी नहीं, कुछ सीमा तक उनके द्वारा उत्पन्न घात (paralysis) में सहायक, होता है।

प्रायः प्रयुक्त विध्रुवणकारी शिथिलको के उदाहरण सक्सिनिल-डायकोलीन (succinyl-dicholine, scoline), 50mg. या (1mg./kg.) तथा सक्सिथोनियम ब्रोमाइड (suxethonium bromide, Brevital-E) हैं। ये दोनों अत्यल्प-काल-प्रभावी औषध (ultrashort acting drugs) हैं तथा इनका प्रभाव केवल

3-8 मिनट तक रहता है ।

सामान्य पूर्वोपाय तथा साधन

d-ट्यूबोक्यूरारीन (d-tubocurarine) तथा अन्य अविभ्रुवणकारी मिथिलको द्वारा उत्पन्न घात ईथर के प्रभाव में और भी गहरा हो जाता है । मायस्थीनिया ग्रेविस (myasthonia gravis) के रोगी d-ट्यूबोक्यूरारीन के प्रति पर्याप्त अनुक्रिया (response) प्रदर्शित करते हैं । पेशी मिथिलको का प्रभाव शरीर को सभी ऐच्छिक पेशियों पर पड़ता है, तथा फलस्वरूप श्वसन-पेशियाँ भी मिथिल हो जाती हैं । इस कारण पर्याप्त फुफ्फुस सवातन (pulmoanary ventilation) के लिए अन्य साधनों द्वारा श्वसन क्रिया की सहायता देना तथा नियंत्रित करना प्रायः आवश्यक होता है ।

सहज तथा अभिघात रहित श्वासप्रणाल प्रवेशन (endotracheal intubation) के लिए तथा मद सज्ञाहरण की अवस्था में ही रोगी को मिथिल तथा गतिहीन बनाने के लिए पेशी-मिथिलको का प्रयोग प्रायः किया जाता है । नेत्र सर्जरी में नेत्र गोलको को स्थिर रखने तथा टिटनेस आदि आकर्षयुक्त (spastic) अवस्थाओं में आक्रां (spasms) को नियंत्रित करने के लिए भी पेशी-मिथिलक प्रयुक्त किये जाते हैं । वास्तव में इन औषधियों ने सम्पूर्ण शल्यचिकित्सा, विशेषतः वक्ष सर्जरी, के क्षेत्र में एक महान् क्रान्ति ला दी है ।

अंतःश्वासप्रणाल-सज्ञाहरण (Endotracheal Anaesthesia)

अतःश्वासप्रणाल-सज्ञाहरण के लिए प्रयुक्त लगभग सभी उपकरणों के साथ मेगिल (Megill) का नाम सलग्न है । यह इस बात का स्पष्ट प्रमाण है कि उसने प्रथम विश्वयुद्ध के पश्चात् इस प्रविधि को विकसित तथा त्रुटिहीन करने के लिए अत्यन्त महान् कार्य किया था । उचित व्यास की नली द्वारा किया गया अतःश्वासप्रणालप्रवेश अत्यन्त उपयोगी रहता है । इससे श्वासमार्ग सुरक्षित रहता है, उपद्रवकारी स्वरयंत्र प्रतिवर्त (laryngeal reflexes) शमित रहते हैं तथा जठर-अतर्वस्तु (gastric contents) एवं ग्रसनीस्राव (pharyngeal secretions) श्वासप्रणाल-श्वसनशाखाजाल (tracheo-bronchial tree) में प्रविष्ट नहीं होते; यदि सहसा परिसंचरणपात (circulatory collapse) अथवा श्वसनपात (respiratory failure) हो जाए तो तुरन्त फेफड़ों को सवाहित किया जा सकता है । इसके अतिरिक्त सज्ञाहारक (anaesthetist)

लगातार हनु को संभालने के उत्तरदायित्व से मुक्त हो जाता है और रक्तदाव का चार्ट रखने, अंत शिरा-आधान आरम्भ करने, आदि अन्य कार्यों में योग दे सकता है। एक अन्य लाभ यह है कि वह ओपरेशन टेबल से दूर खड़ा होकर रोगी को नियंत्रित कर सकता है तथा इस प्रकार सर्जन को अधिक स्थान मिल जाता है और संदूषण (contamination) का भय कम हो जाता है ; मस्तिष्क सर्जरी (neurosurgery) सम्बन्धी आपरेशनों में इससे विशेष सुविधा होती है।

अंत श्वासनप्रणाल-नलिकाएं (endotracheal tubes)

अंतःश्वासप्रणालनलिकाएं (endotracheal tubes) रबर, प्लास्टिक, लेटेक्स (latex) आदि अनेक पदार्थों से बनाई जाती हैं तथा इन्हें इस्पात के तार से प्रवर्तित किया जाता है। ये मुख अथवा नासा दोनों के प्रवेश हेतु उपलब्ध होती हैं। कुछ नलिकाओं में एक कफ (cuff) होता है, जो फूलने पर श्वासमार्ग को ग्रसनी से पृथक् कर देता है। इन नलिकाओं का आकार ०० (नवजात शिशु के लिए) से 10 नम्बर (प्रीढ़ व्यक्ति के लिए) तक विभिन्न प्रकार का होता है।

स्वरयंत्रदर्शी (Laryngoscope)

कई प्रकार और आकार के स्वरयंत्रदर्शी उपलब्ध हैं जिनके द्वारा स्वरयंत्र को सीधे देखकर उसमें नलिका-प्रवेशन (direct vision intubation) किया जाता है। इनमें सर्वाधिक प्रचलित मैकिंटोश (Macintosh) का स्वरयंत्रदर्शी है, जो भिन्न आयुवर्गों के लिए तीन भिन्न आकारों में आता है। प्रयोग करते समय यंत्र के ब्लेड को जिह्वा के तल पर से निर्दिष्ट करते हुए तनिक इस प्रकार आगे की ओर झुका हुआ रखा जाता है कि उसका आलोकित छोर कन्दरिका (vallecula) में रहे। इस परिस्थिति में जिह्वा का आधार तथा उससे सम्बद्ध कण्ठच्छद (epiglottis) उठा रहता है। तथा स्वरयंत्र स्पष्ट दृष्टि-गोचर होता है। इस विधि में कण्ठच्छद को स्पर्श नहीं किया जाता, इस कारण यह विधि संज्ञाहरण के मंद तलों (light planes) में भी सम्पन्न की जा सकती है, विशेषतः यदि पेजी-शिथिलको का भी प्रयोग किया गया है।

श्वासप्रणाल का नलिकाप्रवेशन प्रायः मुख द्वारा किया जाता है, किन्तु नासिका द्वारा भी किया जा सकता है। यह विधि तीन प्रकार सम्पन्न की जा सकती है—अंध प्रवेशन (blind intubation) द्वारा, दर्शित प्रवेशन (intubation under vision) द्वारा, तथा श्वासप्रणाल छिद्रण प्रवेशन (intubation

through tracheostomy) द्वारा। अंतिम साधन का प्रयोग तभी किया जाता है जब किसी कारणवश मुखमार्ग अथवा नासामार्ग से नलिकाप्रवेशन सम्भव न हो, उदाहरणतः ऐसे रोगियों में जिन्हें, हनु ग्रसनी अथवा स्वरयंत्र का विस्तृत अर्बुद हो।

प्रादेशिक वेदनाहरण (Regional Analgesia)

इस विधि में रोगी सचेत रहता है किन्तु शरीर के किसी विशेष भाग को वेदनाहीन किया जाता है।

स्थानीय वेदनाहर पदार्थ (Local analgesic agents)

कोकेन हाइड्रोक्लोराइड (Cocaine hydrochloride)

नेत्रचिकित्सा में स्थानीय वेदनाहरण के लिए सर्वप्रथम कोकेन का ही प्रयोग 1884 में किया गया था। यह एक शक्तिशाली पृष्ठीय वेदनाहर (surface analgesic) है तथा प्रायः 2 प्रतिशत विलयन (नेत्रसर्जरी में) अथवा 10 प्रतिशत विलयन (नासा सर्जरी) में प्रयुक्त किया जाता है। अपेक्षाकृत विषाक्त होने के कारण इसका इंजेक्शन द्वारा प्रयोग नहीं किया जाता। उष्ण देशों में इस औषध के तत्काल बनाए गए घोल का ही प्रयोग करना चाहिए। अन्यथा इसके अपघटन (decomposition), तथा जलाश के वाष्पीभवन (evaporation) के फलस्वरूप अतिसान्द्रण का भय रहता है। प्रौढ़ व्यक्ति के लिए इसकी अधिकतम सुरक्षित मात्रा 200 mg. (10 प्रतिशत विलयन की 2 ml. मात्रा अथवा 4 प्रतिशत विलयन की 5 ml. मात्रा) होती है। स्मरणीय है कि कोकेन एक व्ययसाध्य औषध है, तथा इसके प्रति व्यसन (addiction) उत्पन्न हो सकता है।

प्रोकेन हाइड्रोक्लोराइड (Procain hydrochloride)

यह एक बहुप्रचलित अमूल्य तथा निरापद स्थानीय पीडाहर है। आपदरहित मान्द्रता के प्रोकेन-विलयन का पृष्ठीय प्रभाव अल्पतम होता है, अतः श्लेष्मी तलों (mucous surfaces) पर प्रत्यक्ष अनुप्रयोग के लिए यह औषध प्रयुक्त नहीं की जा सकती। इसका प्रयोग इंजेक्शन द्वारा 0.5 प्रतिशत विलयन के रूप में किया जाता है। प्रौढ़ व्यक्ति के लिए प्रोकेन की अधिकतम मात्रा 1 g (1 प्रतिशत विलयन के 100 ml. के तुल्य) होती है। यह बाहिकाओं पर

विस्फारक प्रभाव डालती है, अतः दीर्घकालीन स्थानीय क्रिया तथा मंद दैहिक अवशोषण (slow systemic absorption) के लिए इसके विलयन में 1 : 200,000 के अनुपात में ऐड्रेनेलीन (adrenaline) मिलाई जाती है। ताप-निर्जीवाणुकरण की क्रिया द्वारा प्रोकेन नष्ट नहीं होती।

सिन्कोकेन (cinchocaine; nupercaine)

सिन्कोकेन प्रोकेन की तुलना में लगभग दस गुना शक्तिशाली तथा विषालु होती है तथा इजेक्शन अथवा पृष्ठीय अनुप्रयोग द्वारा पर्याप्त प्रभावकारी पाई गई है। यह एक स्थायी पदार्थ है और मेरुरोध (spinal block) अथवा अध-जालतानिकारोध (subarachnoid block) उत्पन्न करने के लिए विशेष उपयोगी सिद्ध होती है। इस प्रयोजन के लिए 1 : 200 या 1 : 1500 शक्ति के विलयन का प्रयोग किया जाता है। नेत्रविज्ञान में पृष्ठीय प्रयोग के लिए इसका 1 प्रतिशत विलयन प्रयुक्त होता है। स्थानीय अतःसंचरण (local infiltration) के लिए 0.1 प्रतिशत (1:1000 घोल का प्रयोग किया जाता है। सिन्कोकेन की अधिकतम प्रौढ़ मात्रा (maximum adult dose) 100 mg है।

एमीथोकेन हाइड्रोक्लोराइड (Amethocaine hydrochloride ; Anethaine ; Pantocaine)

इसके गुण तथा मात्रा नुपरकेन (nupercaine) की भांति ही हैं। यह अधिकतर नेत्र तथा नासा सर्जरी में 1 प्रतिशत विलयन के रूप में पृष्ठीय अनुप्रयोग के लिए प्रयुक्त किया जाता है।

लिंग्नोकेन, ज़ाइलोकेन या लिडोकेन (Lignocaine ; xylocaine ; lidocaine)

लिंग्नोकेन एक अत्यन्त प्रभावपूर्ण निरापद शक्तिशाली स्थाई तथा दीर्घकाल-प्रभावी वेदनाहर (analgesic) है। इसकी क्रिया सर्वथा एकरूप (uniform) तथा विश्वसनीय होती है तथा इसका प्रयोग इजेक्शन द्वारा अथवा श्लेष्म पृष्ठीय अनुप्रयोग (application to mucous surfaces) द्वारा किया जा सकता है। इसे वर्तमान काल का सर्वाधिक उपयुक्त तथा उपयोगी वेदनाहर माना जा सकता है। इसका प्रभाव 2-3 घण्टे रहता है। इसे प्रायः 0.5—1.0 प्रतिशत (अतः संचरण, infiltration के लिए) 1.5—2 प्रतिशत (तंत्रिका रोध, nerveblock के लिए), तथा 2.4 प्रतिशत (पृष्ठीय वेदनाहरण के

लिए) विलयन के रूप में प्रयुक्त किया जाता है। इसकी अधिकतम प्रौढ मात्रा 1000 mg. (1g.) है।

प्रादेशिक वेदनाहरण (regional analgesia) उत्पन्न करने की विधियाँ

पृष्ठीय अथवा पारगम वेदनाहरण (surface or permeation analgesia)

इस विधि का उत्तम उदाहरण कोकेन नेत्रविन्दु (cocaine eye drops 2-4%) अथवा (नासा सर्जरी में प्रयुक्त 10 प्रतिशत कोकेन पैक (cocaine pack) है :

स्थानीय अंतःस्यंदन (Local infiltration)—यहाँ आपरेशन-स्थल तथा उसके समीपवर्ती स्थान में स्थानीय पीडाहर पदार्थों का अतर्निवेश किया जाता है।

क्षेत्ररोध (Field Block)—इस विधि में किसी क्षेत्र को सम्भरित करने वाली तंत्रिकाओं को पृथक् रूप से रोधित करने का प्रयत्न नहीं किया जाता, किन्तु उस क्षेत्र में उपयुक्त स्थानों पर वेदनाहर विलयनों को अतर्निवष्ट करके तंत्रिकासम्भरण (nerve supply) को अवरुद्ध कर दिया जाता है।

तंत्रिकारोध (nerve block)—इस विधि के प्रयोग के लिए अंगविशेष के शरीररचनात्मक ज्ञान का होना आवश्यक है। यहाँ पृथक् तंत्रिकाओं अथवा तंत्रिकाकांडों (nerve trunk) को पृथक् रूप से वेदनाहर विलयन द्वारा अंतःस्यंदित किया जाता है। इस विधि के प्रचलित उदाहरण हस्त-सर्जरी के लिए प्रयुक्त प्रगण्ड-जालिका-रोध (brachial plexus block) तथा वक्ष-भित्ति-सर्जरी (thoracic wall surgery) के लिए प्रयुक्त पराकशेरुक रोध (paravertebral block) हैं।

प्रशीत वेदनाहरण (Refrigeration analgesia)—इसे स्थानीय हिमी-भवन (local freezing) भी कहते हैं। इसका उदाहरण एथिल क्लोराइड (ethyl chloride) की पृष्ठीय फुहार के प्रभाव में उपरिस्थ विद्रधि-छेदन (abscess incision) हैं। अगोच्छेदन (Amputation) के लिए शाखाअंग को चहुँ और पिसी बर्फ द्वारा आच्छादित करके संवेदनहीन किया जा सकता है।

दृढतानिका-बाह्य वेदनाहरण (Extradural analgesia)

इस विधि में वेदनाहर विलयन इस प्रकार दृढतानिका-बाह्य-अवकाश (extradural space) में समाविष्ट किए जाते हैं कि पूर्वनिश्चित स्तर तक वेदना असंवेदित हो जाय।

मेरुरोध, अधःजालतानिकारोध (spinal block, subarachnoid block)

इस विधि का विस्तारपूर्वक वर्णन आगे किया गया है। वेदनाहर विलयन (analgesic solution) को अधःजालतानिका अवकाश (subarachnoid space) में प्रविष्ट किया जाता है।

स्थानीय वेदनाहर औषधों के विषालु प्रभाव

कोक्रेन वाहिकासंकोचक (vesoconstrictor) होता है परन्तु लगभग अन्य सभी स्थानीय वेदनाहर वाहिकाविस्फारण (vasodilatation) करते हैं। इनके इस प्रभाव का यदि एड्रेनेलीन (adrenalin) आदि वाहिकासंकोचक (vasoconstrictor) द्वारा प्रतिकार न किया जाय तो ये औषधें शीघ्र अवशोषित होकर दैहिक रूप से विषालु सिद्ध होगी। ऐसा ही प्रभाव इनके अत्यधिक मात्रा में प्रयोग करने अथवा अनुयुक्त अंतःशिरा इंजेक्शन लगाने से होगा। यह विषालु प्रभाव मुख्यतः हृद्वाहिका तंत्र (cardiovascular system) तथा तंत्रिका तंत्र में प्रकट होता है। इसके लक्षण निम्नलिखित हो सकते हैं—केन्द्रीय उत्तेजन (central stimulation) तथा तदुपरान्त तीव्र अवनमन (depression); वैचेनी, कम्प (tremors); आक्षेप (convulsions); पात (collapses); रक्तदाबपात (fall of blood pressure) हृद्मरोध (cardiac arrest); श्वाससंरोध (respiratory arrest)।

विषालु प्रभावों के निवारण के लिए आवश्यक है कि वेदनाहर औषध का चुनाव और उसकी मात्रा का निश्चय ध्यानपूर्वक किया जाए तथा पूर्व-औषध-प्रयोग (premedication) के लिए बार्बिटुरेटो (barbiturates) का उपयोग किया जाए, क्योंकि इनका प्रभाव प्रति-आक्षेपी (anticonvulsant) होना है। वेदनाहरो की अतिमात्रा (over dosage) के उपचारके लिए प्रायः श्वसन तथा परिसंचरण का अनुरक्षण पर्याप्त होता है। आवश्यकतानुसार आक्षेपो (convulsions) के नियंत्रण के लिए अंतःशिरा बार्बिटुरेटो (जैसे, thiopentone 100-200 mg) की अल्प मात्रा का ध्यानपूर्वक प्रयोग भी उपयोगी रहता है।

सौषुम्निक वेदनाहरण (spinal analgesia)

मेरु के अधःजालतानिका-अवकाश (subarachnoid space) में वेदनाहरो का इंजेक्शन लगाने से सन्तोषजनक तथा एकसमान पीडाहरण उत्पन्न किया जा सकता है। इस प्रकार प्रविष्ट किया गया विलयन जिन मेरुखण्डों

(spinal segments) के सम्पर्क में आता है, केवल उनके द्वारा सभरित भागों में ही वेदनाहरण होता है। इस विधि की सभाव्य जटिलताएँ सक्रमण, तंत्रिका-ह्रास (neurological damage) तथा मेरुपश्च शिरदर्द (post-spinal headache) हैं। इन कारणों से कुछ देशों में इस विधि का प्रचलन कम हो रहा है। किन्तु भारत, और अमरीका में यह विधि अब भी लोकप्रिय है। वास्तव में यदि त्रुटिरहित क्रिया-विधि प्रयुक्त की जाए तथा अपूति (asepsis) का उचित ध्यान रखा जाए तो ये जटिलताएँ बहुत कम होती हैं। पूर्व समय में मेरु वेदनाहरण के लिए प्रयुक्त औषध-एम्पूलों (ampoules) तथा मेरुवेध (spinal puncture) एवं इन्जेक्शन के लिए प्रयुक्त उपकरणों की जीवाणुरहित करने के लिए अल्कोहल तथा अन्य पूतिरोधी पदार्थों का प्रयोग किया जाता था; इस कारण भी सक्रमण की सम्भावना अधिक रहती थी। आजकल निर्जीवाणुकरण के लिए शुष्क ताप विधि के व्यापक प्रयोग के फलस्वरूप सक्रमण का भय अत्यल्प होगया है। वास्तव में उचित प्रविधि तथा पूर्वोपायों के प्रयोग से उपरिलिखित जटिलताएँ नहीं के समान होती हैं।

इस विधि का विशेष लाभ यह है कि यह सरल तथा व्ययरहित है। यदि इसका त्रुटिहीन प्रयोग किया जाए तो कुशल संज्ञाहारक (anaesthetist) की अनुपस्थिति में भी इस विधि की सहायता से सन्तोपपूर्वक आपरेशन किया जा सकता है।

प्रविधि (Technique)

सौपुम्निक वेदनाहरण के लिए सर्वाधिक प्रयुक्त औषध नुपरकेन (nupercaine) का 1 : 200 अथवा 1 : 1500 विलयन है। इन दो शक्तियों के विलयनों को प्रायः अतिघनत्व विलयन (hyperbaric solution) तथा अल्पघनत्व विलयन (hypobaric solution) कहा जाता है। मस्तिष्कमेरु तरल (cerebrospinal fluid) की तुलना में अतिघनत्व विलयन के भारीपन का कारण उसमें मिश्रित 6 प्रतिशत ग्लूकोज है (विशिष्ट घनत्व, specific gravity 1.025)। अल्पघनत्व विलयन का विशिष्ट घनत्व मस्तिष्क मेरु द्रव से कुछ कम होता है (1.003), क्योंकि यह अर्धशक्ति सेलाइन (halfstrength saline) में नुपरकेन का अत्यन्त तनुकृत (diluted) घोल होता है। पीडाहरण के वाञ्छित स्तर के अनुसार 1 : 200 विलयन (अतिघनत्व) की मात्रा 1-2 ml तथा 1 : 1500 (विलयन अल्प घनत्व) की मात्रा 10-15 ml. होती है। इन्जेक्शन का स्थान प्रायः दूसरी और अथवा तीसरी और चौथी कटि-कशेरुकाओं के कटको (lumbar verte-

bral spines) के मध्य चुना जाता है। रोगी की संस्थिति उचित प्रकार निर्धारित करने से वेदनाहरण-विलयन, विशेषतः अतिघनत्व विलयन, के प्रसार तथा प्रभाव को सुनियन्त्रित किया जा सकता है। इस विधि का प्रयोग करते समय डाक्टर के हाथों, रोगी की त्वचा और सम्बद्ध उपकरणों का पूर्णतः जीवाणुरहित होना आवश्यक है; हाथों का धोना (washing up), वस्त्र तथा विछौने (draping) तथा जीवाणुरहित दस्तानों का प्रयोग उसी भाँति करना चाहिए जैसा आपरेशन के समय किया जाता है। सौपुम्निक वेदनाहरण समुच्चयों (spinal analgesia sets) का अन्य इजेक्शन समुच्चयों से पृथक् रखा जाना भी आवश्यक है; उन्हें जीवाणुरहित ट्राली (trolley) पर, प्रयोग से तत्काल पूर्व ही, रखना चाहिए।

यदि निम्नलिखित दो पूर्वोपायों का ध्यान रखा जाए तो यह विधि और भी अधिक सुरक्षित हो सकती है :

(1) मेरु सूचिका (spinal needle) को एक मोटे बोर (thick bore) की रक्ताधान सूचिका में से, अथवा एक विशेष प्रकार के मेरुसूचिका-प्रवेशक (spinal needle introducer) में से होकर प्रविष्ट किया जाए। ऐसा करने से मेरुसूचिका की नोक तथा प्रकाण्ड (shaft) रोगी की त्वचा अथवा चिकित्सक के हाथों के सम्पर्क में न आयेँगे।

(2) सूचिकापथ को निम्नलिखित में से एक विलयन द्वारा संचरित (infiltrate) किया जाए—स्थानीय वेदनाहरण का जीवाणुरहित एम्पूल, अथवा अधःजालतानिका इजेक्शन के लिए प्रयुक्त एम्पूल। ध्यान रखना चाहिए कि इस प्रयोजन के लिए अनेक मात्राओं वाली शीशी (multidose-container) का प्रयोग करना आपदपूर्ण सिद्ध हो सकता है, विशेषतः यदि उस शीशी को इससे पूर्व भी प्रयुक्त किया जा चुका हो। कारण यह है कि यदि इन शीशियों में संक्रमण उपस्थित हो तो वह सूचिकापथ तक पहुँच सकता है। यदि उपरि-लिखित निदेशों का अक्षरशः पालन किया जाय तो जटिलताओं का आघटन बहुत कम हो जाता है।

प्रभाव

सौपुम्निक वेदनाहरण सवेदी तथा प्रेरक तंत्रिकातनुओं को रोधित कर देता है तथा फलस्वरूप वेदनाहरण (analgesia) तथा प्रेरक घात (motor paralysis) की स्थिति उत्पन्न हो जाती है। इसके अतिरिक्त सम्बन्धित मेरु खण्डों (spinal segments) का अनुकम्पी स्वायत्त बहिर्वाह (sympathetic

autonomic outflow) भी अवरुद्ध हो जाता है तथा फलस्वरूप रक्तदाव गिर जाती है और अवरोधित वागस क्रिया के कारण आत्र पुरःसरण (intestinal peristalsis) बंद जाता है। तथापि यह विधि उत्तम पेशी-शिथिलन करती है तथा चयापचय में अत्यल्प बाधा डालती है, क्योंकि नुपरकेन (nupercaine) की बहुत थोड़ी मात्रा (10 mg) प्रयुक्त की जाती है। एक अन्य लाभ यह है कि इस विधि में विस्फोट का भय नहीं रहता।

अनुकम्पी घात (sympathetic paralysis) तथा श्वसन-अवनमन (respiratory depression) के फलस्वरूप रक्तदाव का पात हो जाता है। ऐसा विशेषतः अतरापर्शक्रिकाओं को प्रभावित करने वाले उच्च मेरुध (high spinal block) के कारण होता है। इस का निराकरण रक्तदाववर्धी (vasopressor) औषधों तथा आक्सीजन के प्रयोग द्वारा किया जा सकता है। एक प्रायःप्रयुक्त रक्तदाववर्धी वेसोक्सिन (vasoxine, 10-20 mg.) है।

संज्ञाहरण सम्बन्धी आपद्स्थितियां तथा उपद्रव (anaesthetic emergencies & complications)

अधिकतम सुरक्षा के लिए यथासम्भव सतर्कता आवश्यक है। रोगी का यथोचित शल्यपूर्व उपक्रम (preparation) तथा संज्ञाहरण पदार्थ का उचित नियंत्रण करने से संज्ञाहरण सम्बन्धी दुर्घटनाएँ एवं उपद्रव अत्यल्प हो सकते हैं।

आपद्स्थितियाँ (emergencies)

श्वास अवरोध (respiratory obstruction)—श्वास-अवरोध अधिकतर निवारणीय होता है। अवरोध ओठों से लेकर अंतिम श्वसनियों (terminal bronchioles) तक किसी भी स्थिति पर हो सकता है। ऊपर से नीचे की ओर ये स्तर निम्नलिखित हो सकते हैं—बृहत् मांसल ओष्ठ, कृत्रिम दात, बृहत् जिह्वा, आनन विरूपताएँ (facial deformities), मुख के अर्बुद (oral growths), शिथिल हनु (relaxed jaw) तथा ग्रसनी या स्वरयंत्र में श्लेष्मा, रक्त, वमन आदि अथवा अन्य आगन्तुक शल्य की उपस्थिति। इनके अतिरिक्त अटढ़ दन्त पूरक (loose dental fillings), च्युत दात, स्वरयंत्र-आकर्षण, स्वरयंत्र रज्जु घात (vocal cord palsies), श्वासप्रणाल अथवा श्वसनी में स्थित स्नायु-श्वसनी-आकर्षण (bronchial spasm) तथा मध्यस्थानिका अर्बुद (mediastinal growths) आदि दशाएँ भी श्वासावरोध का कारण हो सकती हैं।

श्वास-अवरोध की चिकित्सा का लक्ष्य इस स्थिति का निवारण तथा

अवरोधी पदार्थ का अपनयन है। यदि साधारण उपायो द्वारा श्वासमार्ग को अवरोधरहित न किया जा सके तथा अवरोध श्वासप्रणाल से उच्च स्तर पर हो तो श्वासप्रणालछिद्रीकरण (tracheostomy) द्वारा रोगी की जीवनरक्षा की जा सकती है।

वमन

रोगी का उपयुक्त शल्यपूर्वउपक्रम (preoperative preparation) न होने के कारण यदि आमाशय में भोजन शेष बच रहे तो इसका परिणाम गंभीर हो सकता है। इस सम्बन्ध में स्मरणीय है कि तीव्र वेदनाग्रस्त तथा शॉकग्रस्त (shocked) रोगियों के आमाशय में अन्तिम भोजन के 6-8 घंटे पश्चात् भी अपचित द्रव्य रह सकता है; आपद्रोगियों (casualties) तथा प्रसवव्रत स्त्रियों में यह सम्भावना अपेक्षाकृत अधिक होती है।

श्वसनसंरोध (respiratory arrest)

यह दो कारणों से होता है—पेशी-शिथिलको की परिसरीय (peripheral) क्रिया तथा संज्ञाहरो (anaesthetics) और सुषुप्तिकरो (narcotics) की केन्द्रीय अवनमन क्रिया (central depressant action)। इसका उपचार मुख्यतः निवारणात्मक है। श्वसनरोध के कारण को जहाँ तक सम्भव हो दूर करने का प्रयत्न करना चाहिए तथा श्वासमार्ग को अनुरक्षित रखना चाहिए। आवश्यकतानुसार कृत्रिम श्वसन का प्रयोग भी करना पड़ सकता है। यदि श्वासरोध का कारण मार्फीन (morphine) या बार्बिटुरेटों (barbiturates) की अतिमात्रा हो तो तत्सम्बन्धी विशिष्ट प्रतिकारको (antidotes) का प्रयोग करना चाहिए।

हृदसंरोध (cardiac arrest)

इस बात की ओर सचेत रहना आवश्यक है कि आपरेशन कक्ष (operation theatre) में कभी-कभी हृदसंरोध (cardiac arrest) जैसी गंभीर दुर्घटना भी हो सकती है। इसके अनेक कारण हो सकते हैं, यथा श्वास-अवरोध, अनाक्सीयता (anoxia), हृदयरोग, संज्ञाहर-अतिमात्रा, (anaesthetic overdose) क्षीण स्वास्थ्य तथा स्वायत्त प्रतिवर्त (autonomic reflexes)। यदि परिसंचरण को पुनःस्थापित करने का तुरत प्रयत्न न किया जाए तो शीघ्र ही रोगी की मृत्यु हो जाती है। इस अवस्था के निदान व उपचार में विलम्ब

होने से मस्तिष्क प्रान्तस्था (cortex), तथा मेरुशीर्ष (medulla) के उच्च व जैव (vital) केन्द्र स्थाई रूप से क्षतिग्रस्त हो जाते हैं ।

परिसंचरण के पुनःस्थापन के लिए बाह्य हृदय-सम्पीडन (external cardiac compression) या वक्षच्छेदन, (thoracotomy) के पश्चात् हस्त-हृदय-मर्दन (manual cardiac massage) का प्रयोग किया जा सकता है । हृदय के मवृतवक्ष-पुनर्जीवन (closed chest resuscitation) की विधि अत्यन्त सरल है ; उरोस्थि के निम्न भाग पर तालयुक्त दबाव (rhythmic pressure) डालने से हृदय, उरोस्थि तथा कशेरुका स्तम्भ (vertebral column) के मध्य सम्पीडित हो जाता है । यदि बाह्य हृदयसम्पीडन द्वारा पर्याप्त कैरोटिड स्पंदन (carotid pulsation) उत्पन्न किया जा सके तो तुरन्त वाम वक्ष को खोलकर प्रत्यक्ष हृदयमर्दन (direct cardiac massage) आरम्भ करना चाहिए ।

यदि तीन मिनट में हृद्मनी परिसंचरण (coronary circulation) तथा प्रमत्तिष्क सभरण (cerebral supply) पुनःस्थापित नहीं होने तो प्रमत्तिष्क को स्थाई हानि पहुंच जायगी । इस पुनःस्थापन के लिए हृदय के तालयुक्त हस्त सम्पीडन (rhythmic manual compression) के अतिरिक्त निम्नलिखित उपाय भी प्रयुक्त करने चाहिए — सज्ञाहरण औषध का प्रयोग रोकना, आक्सीजन द्वारा कृत्रिम श्वसन आरम्भ करना तथा सिर को नीचे झुकाना ।

शस्त्रकर्मोत्तर फुफ्फुसी उपद्रव (post-operative pulmonary complications)

वर्तमान काल में शस्त्रकर्मोपरान्त फुफ्फुसी उपद्रवों की क्रियाविधि (mechanism) तथा विकृतिज्ञान के सम्बन्ध में पर्याप्त जानकारी प्राप्त कर ली गई है तथा फलस्वरूप इन उपद्रवों का आघटन बहुत कम हो गया है । भूतकाल में इन उपद्रवों के लिए विभिन्न संज्ञाहरण तथा सज्ञाहरण विधियों को दोषी ठहराया जाता था, किन्तु अब यह माना जाता है कि ये उपद्रव प्रत्यक्षतः अपर्याप्त फुफ्फुस-सवातन (poor pulmonary ventilation) के फलस्वरूप उत्पन्न होते हैं । यह अल्प-सवातन निम्नलिखित कारणों से हो सकता है—शल्योपरान्त वेदना, शैया में अपसामान्य सस्थिति (abnormal posture), निश्चलता (immobility), भिन्नी हुई उदरपट्टियों (abdominal binders) के कारण मध्यच्छद-गति में पडने वाली बाधा, अपर्याप्त कफ निःस्र के कारण श्वसनियों में स्रावों का सग्रह । इन कारणों का निर्वारण शल्योपरान्त रोगी की परिचर्या का एक

अत्यन्त महत्त्वपूर्ण अंग है।

चिकित्सा के मुख्य अंग निम्नलिखित हैं—शरीरक्रियात्मक चिकित्सा (physiotherapy), आपरेशन से पूर्व श्वसन-संक्रमणों का नियन्त्रण तथा आपरेशन के पश्चात् वेदनाहरो के उचित प्रयोग द्वारा (श्वसन के अवनमन के विना) वेदना से मुक्ति। रोगियों को अपने फेफड़े फुलाने, विशेषतः निम्नखण्डों (lower lobes) को विस्फारित करने के लिए, तथा खासी द्वारा श्वसनी-सावों को निष्कासित करने के लिए, उत्साहित करना चाहिए।

दीर्घकालीन शस्त्रकर्म करते समय रोगी में स्तब्धता (shock) उत्पन्न होने की सम्भावना रहती है। गभीर संज्ञाहरण (deep plane anaesthesia) तथा अल्पआक्सीयता (hypoxia) की परिस्थिति में यह सम्भावना और भी बढ़ जाती है। शल्य-स्तब्धता (surgical shock) तथा इसकी विकृति का व उपचार का विवेचन अन्य स्थान पर किया गया है।

आपत्कालीन आपरेशनों के समय संज्ञाहरण-प्रविधियाँ

आपत्कालीन आपरेशनों के समय एक सामान्य चिकित्सक को भी संज्ञाहरण करने की आवश्यकता पड़ सकती है। अतः प्रायः घटित होने वाली आपदावस्थाओं के लिए प्रयुक्त संज्ञाहरण प्रविधियों का वर्णन यहाँ असंगत न होगा।

विद्रधि छेदन

वयस्क व्यक्तियों में विद्रधिछेदन के लिए नाइट्रस आक्साइड-आक्सीजन अथवा 0.3—0.4 ग्राम अन्तःशिरा थायोपेन्टोन (thiopentone) का प्रयोग किया जा सकता है। वच्चों का संज्ञाहरण मास्क पर ईथर या एथिल क्लोराइड (ethyl chloride) छिड़क कर भी हो सकता है।

तीव्र उण्डकपुच्छ शोथ (acute appendicitis)

यदि सुविधाएँ प्राप्त हों तो वयस्को में 0.4—0.5 ग्राम थायोपेन्टोन द्वारा प्रेरण (induction) करके नाइट्रस आक्साइड (nitrous oxide), आक्सीजन तथा ईथर का प्रयोग श्रेयस्कर रहता है। एक अन्य विधि अधःजालतानिका अवकाश (subarachnoid space) में 1.8 ml. भारी (1 : 200) नुपरकेन (upercaine) का इंजेक्शन है। वच्चों के लिए खुले मास्क (open mask) पर ईथर का प्रयोग किया जा सकता है।

विपाशित हर्निया (strangulated hernia) तथा आंत्र-अवरोध (intestinal obstruction)

इन अवस्थाओं में मेरू-वेदनाहरण का प्रयोग नहीं करना चाहिए। खुला ईथर (open ether) अथवा आक्सीजन-नाइट्रस आक्साइड व ईथर का संयुक्त प्रयोग सतोपजनक रहता है।

उपरिलिखित अवस्थाओं में सज्ञाहरण के समय रोगी द्वारा वमन का भय रहता है। यदि आंत्र-अवरोध उत्पन्न हुए कुछ अवधि बीत गई हो तो एक मध्यम बोर (medium bore) वाली नली द्वारा जठरीय अन्तर्वस्तु (gastric contents) का निकास अवश्य करना चाहिए; आपरेशन के समय इस नली को यथास्थान ही छोड़ देना चाहिए, ताकि स्रावों का प्रत्यावहन (regurgitation) न होने पाए।

फोरसेप प्रसव अथवा सीजेरियन छेदन (foreceps delivery or caesarian section)

ऐसी दशाओं के लिए ईथर की अल्पमात्रा, नाइट्रस आक्साइड तथा आक्सीजन का अथवा खुली ईथरप्रविधि (open ether technique) का प्रयोग किया जा सकता है। ईथर संज्ञाहरण के गहरे तलों (deep planes) से वचना चाहिए, अन्यथा गभीर्य-अल्पाक्सीयता (foetal hypoxia) व गर्भाशय-पेशी की शिथिलता के कारण प्रसवोत्तर रक्तस्राव (post-partum haemorrhage) की आशंका रहती है।

मार्फीन (morphine), थायोपेन्टोन (thiopentone) आदि अवनमनकारी (depressant) औषधों का प्रयोग नहीं करना चाहिए, क्योंकि इनके प्रयोग से नवजात शिशु में श्वासावरोध (asphyxia) होने का भय रहता है। प्रसूति रोगियों में वमन के भय का उल्लेख पहले ही किया जा चुका है।

तीव्र वेधित पेप्सी व्रण (acute perforated peptic ulcer)

तीव्र वेधित पेप्सी व्रण के रोगियों के सज्ञाहरण सम्बन्धी प्रवन्ध में प्रायः वे सभी कठिनाइयाँ उपस्थित होती हैं जो अन्य व्यापक उदर-आपरेशनों में पाई जाती हैं। इसके अतिरिक्त स्तब्धता (shock) तथा जठर अन्तर्वस्तु के प्रत्यावहन का भी भय रहता है; इनके निवारण के लिए क्रमशः प्लाज्मा-आधान (plasma transfusion) तथा राइल ट्यूब-चूषण (Ryle tube

aspiration) का प्रयोग करना चाहिए। संज्ञाहरण के लिए थायोपेन्टोन (thiopentone) का अल्पमात्रा (250 mg) द्वारा प्रेरण के पश्चात् नाइट्रस आक्साइड (nitrous oxide), आक्सीजन तथा ईथर का प्रयोग सतोपजनक होता है।

ध्यान देने पर विदित होगा कि उपरिलिखित विधियों में पेशी-शिथिलको का कोई उल्लेख नहीं किया गया है। इसका कारण यह है कि इन विधियों का वर्णन केवल एक सामान्य चिकित्सक के लिए ही किया गया है ताकि वह आपद्काल में इनका प्रयोग कर सके; यदि कुशल संज्ञाहारक उपलब्ध हो तो वह अपने अनुभव के अनुसार पेशी-शिथिलको का उपयोग करके आपरेशन के लिए और भी उायुक्त परिस्थिति उत्पन्न कर सकता है। ऐसी स्थिति में नाइट्रस आक्साइड, आक्सीजन, और ईथर के स्थान पर नाइट्रस आक्साइड, आक्सीजन व पेशी-शिथिलको का प्रयोग किया जा सकता है।

पेशी-शिथिलको के प्रयोग एवं गुणावगुणो का वर्णन पहले ही किया जा चुका है।

संज्ञाहरण में अभिनव प्रगतियां (Recent Advances in Anaesthesia)

संज्ञाहरण के क्षेत्र में जो अनेक अभिनव प्रगतियां हुई हैं उनका सम्बन्ध मूलतः इस विषय के विशेषज्ञों से ही है, किन्तु फिर भी यह वाञ्छनीय है कि इनमें से कुछ की जानकारी विद्यार्थी को हो। इन नवीन विधियों के अपने-अपने विशेष संकेत (indications) सीमाएँ (limitations) तथा उपद्रव (complications) होते हैं।

अल्परक्तदाव

अल्परक्तदावी औषधों के प्रयोग द्वारा आपरेशन-स्थल पर होने वाले रक्तस्राव में कमी की जा सकती है। ऐसी प्रायः प्रयुक्त औषधें हेक्सामीथोनियम ब्रोमाइड (hexamethonium bromide) ट्राइमेटाफेन (trimetaphan, Arfoned), तथा पेन्टोलिनियम टार्ट्रेट (pentolinium tartrate; Ansolysen) हैं। ये अनुकम्पी पथों (sympathetic pathways) के गड्डिका-रोध (ganglionic blockade) के तथा परिसरीय वाहिकाओं के विस्फार के द्वारा अपना प्रभाव डालती हैं। आपरेशन के समय शारीरिक संस्थिति इस प्रकार रखी जाती है कि आपरेशन-स्थल अन्य अंगों से ऊंचा रहे तथा फलस्वरूप रक्त अधः-

स्थित भागो मे संचित हो जाए ।

अल्पताप (hypothermia)

रोगी को लगभग 30°C तक प्रशीतित करने से शारीरिक ताप, तथा फल-स्वरूप चयापचयी क्रिया (metabolic activity) एव आवसीजन-आवश्यकता (oxygen requirement) को कम किया जा सकता है । अल्पताप का प्रयोग हृदय सर्जरी (cardiac surgery) तथा वाहिका सर्जरी (vascular surgery) में किया जाता है, जहाँ परिसंचरण का अल्पकालीन विराम वाछनीय होता है । मस्तिष्क सर्जरी (neuro surgery) में वाहिकीय अर्द्युदो (vascular tumours) का शस्त्र-अपहरण (surgical removal) करते समय भी यह विधि उपयोगी रहती है ।

कृत्रिम फुफ्फुस संवातन (artificial pulmonary ventilation)

कुछ परिस्थितियों में रोगी का दीर्घकाल तक कृत्रिम फुफ्फुस समातन करने की आवश्यकता होती है, उदाहरणतः वक्ष-आपरेसन तथा तात्र या चिरकारी श्वसन-अपर्याप्तता (respiratory insufficiency) । श्वसन-अपर्याप्तता निम्न-लिखित दशाओ में पाई जा सकती है—मेरु या मेरु-सुपुम्नाशीर्ष पोलियोमा-यलाइटिस (spinal or spinobulbar poliomyelitis) सुषुप्तिकर विपाक्तता (narcotic poisoning), टिटनेस, तत्रिकाविकार (neuropathies) तथा सर्पदश ।

हस्त साधनो द्वारा दीर्घकाल तक पर्याप्त तथा समगतियुक्त फुफ्फुस संवातन करना कठिन होता है, अतः इस प्रयोजन के लिए यात्रिक श्वसनो (mechanical respirators) का प्रयोग उत्तम रहता है ।

आमतौर पर टैंक (tank) या कैबिनेट (cabinet) प्रकार के श्वसक प्रयुक्त किए जाते हैं । इनके उदाहरण लौह-फुफ्फुस (iron lung ; Dinker or Both respirators), वित्रास कवच श्वसक (cuirass shell respirator); ब्लीज़ पल्मोफ्लेटर (Blease pulmoflator) तथा ड्रेगर का स्पायरोमैट (Drager's spiromat) है । आधुनिक अस्पतालो के श्वसन विभागो (respiratory units) में इन प्राणरक्षक उपकरणों का प्रयोग अनिवार्य हो गया है ।



विकिरण चिकित्सा के सिद्धान्त

(Principles of Radiotherapy)

के० एम० राय

विकिरण-चिकित्सा-विज्ञान (radiology) अथवा एक्सरे-चिकित्साविज्ञान का सूत्रपात आज से केवल लगभग 60 वर्ष पूर्व हुआ था, किन्तु वर्तमान काल में यह इतना प्रचलित हो गया है कि इसके बिना कायचिकित्सा (medicine) अथवा शल्यचिकित्सा (surgery) के किसी भी क्षेत्र में वैज्ञानिक रीति से निदान अथवा चिकित्सा करना असम्भव है। यह इस बात का प्रमाण है कि इस अल्प अवधि में ही इसने रोगों को दूर करने में कितना महान योग प्रदान किया है।

विकिरण भौतिकी (Radiation physics)

आयनकारी विकिरण (ionizing radiation) द्वारा की जाने वाली चिकित्सा को विकिरण-चिकित्सा या विकिरण उपचार (radiotherapy) कहते हैं। इस प्रयोजन के लिए प्रयुक्त किरणों वास्तव में विद्युत-चुम्बकीय विकिरणों (electromagnetic radiations) के एक विशाल स्पेक्ट्रम (spectrum) का अंश होती है। इस स्पेक्ट्रम के अन्य सदस्य अवरक्त किरणें (infrared rays) दृश्य प्रकाश (visible light), परावर्णनी किरणें (ultraviolet rays), मृदु एक्स-किरणें (soft x-rays) कठोर एक्स किरणें (hard x-rays), तथा गामा किरणें (gamma rays) आदि हैं, इनकी तरंग-दीर्घता (wave length)

अधिकतम (वेतार तरंगों wireless waves) से न्यूनतम (कास्मिक किरणों—cosmic rays) तक हो सकती है।

उक्त सभी विकिरणों का एक महत्त्वपूर्ण गुण है कि उनके द्वारा आकाश (space) में ऊर्जा संचरण (energy transmission) विद्युत-चुंबकीय तरंग गति (electromagnetic wave motion) द्वारा होता है। इन विकिरणों में निहित ऊर्जा का क्वान्टम (quantum of energy) तरंग-आवृत्ति (wave frequency) तथा फलस्वरूप तरंग-दीर्घता पर निर्भर होता है; तरंग-दीर्घता जितनी कम होगी ऊर्जा-क्वान्टम उतना ही अधिक होगा। मुक्त अंतरिक्ष में समस्त विद्युत-चुंबकीय विकिरणों की गति प्रकाशगति के समान होती है, अर्थात् 186,000 मील प्रति सैकण्ड अथवा 3×10^{10} cm प्रति सैकण्ड।

विद्युत-चुंबकीय विकिरणों के अधिकांश गुणों की व्याख्या उपरिलिखित तरंग-गति-सिद्धान्त (wave motion theory) के आधार पर की जा सकती है, किन्तु हाल के अनुसंधान से प्रतीत होता है कि इन विकिरणों में ऊर्जा का संवहन तरंगों के अतिरिक्त एक प्रकार के सूक्ष्म पैकेटों (packets) द्वारा भी होता है। इन पैकेटों को क्वान्टम (quantum) कहते हैं। क्वान्टम सिद्धान्त (quantum theory) के अनुसार एक विकिरण पुंज (beam of radiation) ऊर्जा के अनेक सूक्ष्म पैकेटों का बना होता है जिन्हें क्वान्टम (quantum) या फोटोन (photons) कहते हैं। क्वान्टमों का आकार विकिरण की तरंग दीर्घता (wave length) पर निर्भर होता है। जब ये विकिरण किसी द्रव्य पर गिरते हैं तो कतिपय मूलभूत परिवर्तन हो जाते हैं। इन विकिरणों में निम्नलिखित गुण होते हैं—वायु का आयनीकरण करना, प्रकाश के प्रति अपारदर्शी पदार्थों में से पार होना, प्रतिदीप्ति (fluorescence) प्रदर्शित करना, फोटोग्राफी प्लेट को प्रभावित करना, आदि। दुर्दम अर्बुदों (malignant tumors) तथा कुछ सुदम रोगों की चिकित्सा के लिए आयनीकरण (ionization) के गुण का लाभ उठाया जाता है।

इन विकिरणों का स्रोत प्राकृतिक रूप में पाये जाने वाली धातुएँ (यथा रेडियम) अथवा कृत्रिम साधन (एक्सरे ट्यूब, रेडियो-कोबाल्ट, रेडियो-एक्टिव सीज़ियम, radioactive caesium), दोनों ही हो सकते हैं। यद्यपि एक्सरे ट्यूब से निकलने वाली किरणें एक्स-किरण तथा रेडियम या कोबाल्ट-60 से निकलने वाली किरणें गामा-किरण (gamma rays) कहलाती हैं, किन्तु इन दोनों के जैविक गुणों (biological properties) में कोई मौलिक भेद नहीं

होता। ये दोनों ही आयनकारी विकिरण (ionizing radiation) होते हैं तथा एक दूसरे के स्थान पर प्रयुक्त किये जा सकते हैं। उनका जैविक प्रभाव दो घटकों (factors) पर निर्भर होता है—जड़ पदार्थ अथवा जैव ऊतकों के सम्पर्क में आने पर उनकी आयनकारी शक्ति (ionizing power), तथा उनकी ऊतकों द्वारा अवशोषित मात्रा; तरंग की दीर्घता का इस सम्बन्ध में कोई महत्त्व नहीं होता।

मनुष्य के शरीर का एक बड़ा भाग जल, प्रोटीन, कार्बोहाइड्रेट तथा वसा आदि पदार्थों का बना होता है जो हाइड्रोजन, नाइट्रोजन, कार्बन, आक्सीजन आदि हल्के तत्वों के सम्मिश्रण से बने यौगिक होते हैं। गारीरिक भार का दो-तिहाई भाग अस्थियों के कारण होता है, जो जटिल कैल्शियम कार्बोनेट-फास्फेट अणुओं (calcium-carbonate-phosphate molecules) द्वारा निर्मित होती हैं; इसके अतिरिक्त अस्थियों में लगभग सभी प्राकृतिक तत्वों की सूक्ष्म मात्रा भी विद्यमान होती है। हाइड्रोजन, नाइट्रोजन आदि तत्व हल्के होते हैं तथा उनका परमाणु भार (atomic weight), कैल्शियम (परमाणु भार 40) की तुलना में कम (1 से 16) होता है। विभिन्न तत्वों की विकिरण-अवशोषण क्षमता (radiation absorbing power) उनके परमाणु भार पर निर्भर होती है। मृदु किरणों (soft rays) की तुलना में कठोर किरणें कम अवशोष्य (absorbable) होती हैं तथा फलस्वरूप शरीर के अपेक्षाकृत गभीरस्थ भागों में पहुंचने की क्षमता रखती हैं।

विकिरण-चिकित्सा के लिए एक्स-किरणों तथा गामा-किरणों के अतिरिक्त कतिपय अन्य प्रकार के विकिरण भी प्रयुक्त किए जाते हैं। इनके उदाहरण बीटा कण (beta particles) तथा अतिऊर्जा-इलेक्ट्रॉन (high energy electrons) हैं। बीटा कणों की उत्पत्ति रेडियम (radium), रेडियो-फास्फोरस (radio phosphorus) आदि रेडियोएक्टिव पदार्थों से होती है। इनका प्रयोग मृदु निरस्यन्दित प्लेको (lightly filtered plaques) के रूप में चर्मकील आदि उपरस्थ विकृतियों (superficial lesions) की चिकित्सा के लिए किया जाता है। अतिऊर्जा-इलेक्ट्रॉनों की व्युत्पत्ति अति-वोल्ट जनित्रों (high voltage generators), उदाहरणतः रेखित त्वरकों (linear accelerators), से होती है; यहाँ दशलक्ष वोल्ट तक की शक्तियों का उपयोग किया जा सकता है। विकिरण-चिकित्सा के लिए आन्तरिक अनुप्रयोग द्वारा रेडियोएक्टिव आइसोटोपों (radioactive isotopes) का उपयोग भी किया जा सकता है। इनकी प्रयोग

विधि आइसोटोप विशेष के अवशोषण तथा इलेक्ट्रॉनों की जैविक क्रियाओं (biological actions) पर निर्भर होती है।

विकिरण चिकित्सा का सर्वोत्तम उदाहरण रेडियोएक्टिव आयोडीन (radio-active iodine) द्वारा अवटुका-कैंसर (thyroid cancer) की चिकित्सा है। अवटु ग्रंथि के कैंसर में इस विधि का सफलता भी होता है तथा यह विधि तभी सफल होती है जब अवटु ऊतक में रेडियोएक्टिव आयोडीन को संचित करने की पर्याप्त क्षमता होती है। इस पदार्थ की अधिकांश जैविक क्रिया (biological action) वीटा कणों के अवशोषण के कारण होती है। ये कण अत्यल्प दूरी तक ही जा सकते हैं तथा फलस्वरूप अवटु ग्रंथि में नुसीमित रहते हैं। शेष जैविक क्रिया गामा-किरणों के अवशोषण के कारण होती है। विकिरण-चिकित्सा के लिए न्यूट्रॉनों (neutrons) का भी अत्यन्त सीमित प्रयोग किया गया है। इन न्यूट्रॉनों का उत्पादन न्यूक्लीय रिएक्टर (nuclear reactor) या साइक्लोट्रॉन (cyclotron) में किया जाता है। न्यूट्रॉन विद्युत-उदासीन (electrically neutral) होते हैं तथा उच्च ऊर्जा का प्रत्यक्ष आयनन (direct ionization) नहीं करते।

विकिरण जैविकी (Radiobiology)

1895 में प्रोफेसर रोजन (Roentgen) द्वारा एक्स-किरणों की खोज के पश्चात् शीघ्र ही इन किरणों की जैविक क्रियाओं का ज्ञान प्राप्त हो गया था तथा उनका प्रयोग दुर्दम अर्बुदों (malignant tumors) की चिकित्सा के लिए किया जाने लगा था। इन सत्तर वर्षों में विकिरण चिकित्सा के क्षेत्र में पर्याप्त प्रगति कर ली गई है। इस विधि द्वारा अब कुछ दुर्दम अर्बुदों की पूर्ण चिकित्सा की जा सकती है तथा अन्य अनेक की वृद्धि न्यूनाधिक समय तक रोकी जा सकती है। इन आयनकारी विकिरणों (ionizing radiations) की सहायता से कतिपय सुदम (benign) तथा शोथयुक्त विक्षतियों (lesions) की भी चिकित्सा की जा सकती है।

जब विकिरण-ऊर्जा ऊतकों द्वारा अवशोषित होती है तो वह कतिपय भौतिक-रासायनिक परिवर्तनों द्वारा कोशिका अवयवों को अभिघात पहुँचाती है। ये परिवर्तन कोशिका-प्रोटीनों के भंगन (break down) के कारण होते हैं। अभी यह भली प्रकार विदित नहीं है कि कोशिकीय भौतिक-रासायनिक परिवर्तनों (cellular physico-chemical changes) तथा विकिरण द्वारा

उत्पन्न शरीरक्रियात्मक परिवर्तनों में परस्पर क्या सम्बन्ध है। विकिरण अभिघात विकिरण की तीव्रता के अनुसार अल्पकालीय और उत्क्रमणीय (reversible) अथवा स्थायी और अनुत्क्रमणीय हो सकता है। किरणन (irradiation) के पश्चात् ऊतकीय परिवर्तनों के उत्पन्न होने में जो समय लगता है उसे अव्यक्तकाल (latent period) कहते हैं। यह किरणन की तीव्रता तथा किरणित कोशिकाओं की प्रकृति पर निर्भर होता है। विभिन्न प्रकार की कोशिकाओं तथा एक ही कोशिका के विभिन्न अवयवों की किरणन के प्रति भिन्न-भिन्न अनुक्रिया होती है—कोशिकाद्रव्य (cytoplasm) की तुलना में केन्द्रक (nucleus) अधिक सुग्राही होता है। पहले यह धारणा थी कि गामा किरणों तथा एक्स-किरणों की अल्प मात्राएँ ऊतकवृद्धि (tissue growth) को उत्तेजक होती हैं, किन्तु आजकल माना जाता है कि तथाकथित ऊतकवृद्धि वास्तव में ऊतकवृद्धि नहीं, अभिघात के प्रति होने वाली सामान्य शरीरक्रियात्मक क्रिया की अभिव्यक्ति मात्र है। यदि अभिघात मन्द और उत्क्रमणीय हो तो कोशिकाएँ पूर्णतः पुनःप्राप्ति (recovery) कर लेती हैं और उनमें स्थायी क्रियात्मक (functional) या संरचनात्मक (structural) विकार उत्पन्न नहीं होते।

कोशिकाओं में उत्पन्न होने वाले उत्क्रमणीय परिवर्तनों में सर्वाधिक महत्त्वपूर्ण सूत्री विभाजन (mitosis) का दमन है। अर्बुद की वृद्धि कोशिकाओं के अनियंत्रित प्रफलन (proliferation) के फलस्वरूप होती है। सूत्रीविभाजन के दमन से अर्बुदीय ऊतक की वृद्धि रुक जाती है। इस दमन की अवधि मुख्यतः विकिरण ऊर्जा (radiation energy) की अवशोषित मात्रा पर निर्भर होती है। विकिरण जितना अधिक होगा सूत्रीविभाजन भी उतनी ही देर तक स्थगित रहेगा; तथापि गिने-चुने दृष्टान्तों के अतिरिक्त कोशिका-विभाजन का स्थायी निरोध सम्भव नहीं होता। सूत्रीविभाजन का दमन दुर्दम अर्बुदों के प्रफलन को रोकने में अत्यन्त सहायक होता है। यदि किरणन तीव्र हो तो केन्द्रक में स्थित क्रोमोसोम (chromosomes) विनष्ट हो जाते हैं तथा फलस्वरूप स्वयं अर्बुद-कोशिकाओं की ही मृत्यु हो जाती है। ये विकिरण के प्रत्यक्ष प्रभाव हैं।

किन्तु दुर्दम अर्बुदों की चिकित्सा तथा नियंत्रण में इनके अतिरिक्त एक अन्य प्रभाव भी कम महत्त्व का नहीं होता। अर्बुद की शैथ्या (tumour bed) में वाहिकामय संयोजी ऊतकों (vasculo-connective tissues) की प्रधानता होती है। विकिरण के प्रभाव से इस अर्बुद शैथ्या में अनेक जटिल प्रतिक्रियाएँ होने लगती हैं जो अर्बुद के विनाश में सहायक होती हैं; हिस्टियोसाइटो (histio-

cytes), दीर्घ लसोका-कोशिकाओं (large-lymphocytes), प्लाज्मा कोशिकाओं (plasma cells) तथा बहुरूप-केन्द्रक कोशिकाओं (polymorphonuclear cells) द्वारा अन्तःसंचरण (infiltration); ऊतक द्रव (tissue fluid) की मात्रा में वृद्धि; तन्तु ऊतक (fibrous-tissue) का विस्तार; तथा अर्बुद का सभरण करने वाली कोशिका-वाहिकाओं का सकुचित हो जाना। इन क्रियाओं द्वारा अर्बुद के नियन्त्रण अथवा उसकी पूर्वचिकित्सा में योग मिलता है।

विकिरण-सुग्राहिता में विभेद (Variations in Radiosensitivity)

एक समान परिस्थितियों में विकिरण की निश्चित मात्रा के प्रति जीवित कोशिकाओं की आपेक्षिक सुग्राहिता (relative susceptibility) को उनकी विकिरण-सुग्राहिता कहते हैं। भिन्न अथवा एक ही प्रकार की कोशिकाओं की विकिरण सुग्राहिता में पर्याप्त अन्तर पाया जा सकता है। इस सम्बन्ध में निम्न-लिखित नियम प्रायः उपयुक्त है 'विकिरण के प्रति कोशिकाओं की सुग्राहिता उनकी पुनर्जन्नात्मक क्षमता की अनुक्रमानुपाती (directly proportional) तथा विभेदन कोटि (degree of differentiation) की व्युत्क्रमानुपाती (inversely proportional) होती है।' यह कथन अधिकांशतः यथार्थ पाया गया है, किन्तु इसके कुछ अपवाद भी हैं, जिसमें लसोकाकोशिकाएँ (lymphocytes) तथा रोडेन्ट ब्रण (rodent ulcer) मुख्य हैं। इन दृष्टान्तों में अधिः पुनर्जनन क्रिया के न होते हुए भी कोशिकाएँ पर्याप्त विकिरण-सुग्राही होती हैं। विश्वास किया जाता है कि कोशिकाओं के क्रोमेटिन अंश (chromatin content) तथा विकिरण-सुग्राहिता में अनुक्रमानुपात होता है।

कोशिकाओं की विकिरण-सुग्राहिता को प्रभावित करने वाले विभिन्न घटकों (factors) को तीन वर्गों में विभाजित किया जा सकता है। (1) कोशिकाओं की प्रसामान्य शरीरक्रिया से सम्बन्धित घटक, (2) कोशिका-वातावरण (cell environment) में परिवर्तन लाने वाले घटक, (3) विकिरण के भौतिक गुणों से सम्बन्धित घटक।

कोशिका की प्रसामान्य शरीरक्रियात्मक अवस्था

उपरिलिखित तीनों वर्गों में से इस वर्ग के घटक अपेक्षाकृत कम महत्त्वपूर्ण हैं। इनका महत्त्व इतना ही है शिशुओं तथा छोटे बच्चों के ऊतक अधिक विकि-

रण सुग्राही होते हैं, दूसरे शब्दों में कोशिकाएं जितनी भ्रौणिक (embryonal) होती हैं, उनकी सुग्राहिता उतनी ही अधिक होती है। शरीर की विभिन्न प्रकार की कोशिकाओं तथा उनके दुर्दम अर्बुदों की संवेदनशीलता में प्रगाढ सम्बन्ध होता है, परन्तु यह कहना अक्षरशः सत्य नहीं है कि कैंसर की विकिरण-सुग्राहिता प्रसामान्य ऊतक की तुलना में सर्वदा अधिक होती है।

विभिन्न प्रसामान्य या दुर्दम कोशिकाओं की विकिरण-सुग्राहिता में पर्याप्त अन्तर पाया जाता है। जिस प्रकार अर्बुद विकिरण-सुग्राही (radiosensitive) या विकिरण-रोधी (radioresistant) होते हैं, उसी प्रकार प्रसामान्य ऊतक भी विकिरण के प्रति सुग्राही या प्रतिरोधी हो सकते हैं। विकिरणसुग्राहिता के आधार पर अवरोही क्रमानुसार शरीर की प्रसामान्य कोशिकाएं निम्न प्रकार हैं - (1) लसीका कोशिकाएँ (lymphocytes), (2) कणिकामय श्वेत कोशिकाएँ (granular leucocytes); (3) उपकला कोशिकाएँ (epithelial cells); (4) रक्तवाहिकाओं, प्लूरा (pleura) और पर्युदर्या (peritenium) की अन्त-कला कोशिकाएँ (endothelial cells); (5) सयोजी ऊतक कोशिकाएँ; (6) पेशी कोशिकाएँ, (7) अस्थि कोशिकाएँ, तथा (8) तंत्रिका कोशिकाएँ।

इस प्रकार स्पष्ट है कि विकिरण सुग्राहिता कोशिकाओं का एक स्वाभाविक गुण है तथा तत्सम्बन्धी विविधता का पाया जाना भी स्वाभाविक है। अधिकांश दृष्टान्तों में यह प्राकृतिक विविधता कोशिकाओं की भ्रौणिक अवस्था (embryological state) से सम्बन्धित होती है। विकिरण उपचार की सफलता अथवा असफलता बहुत सीमा तक इस जैविक विविधता (biological variation) पर निर्भर होती है।

वातावरण

ऊतकों की विकिरण-संवेदनशीलता पर ताप, श्वसन, अरक्तता आदि वातावरण सम्बन्धी परिवर्तनों का प्रभाव पड़ता है। अर्बुद के अपर्याप्त रक्तसंभरण के निम्नलिखित कारण हो सकते हैं—अरक्तता (anaemia), शोफ (oedema), पूति (sepsis) तथा पूर्व शस्त्रकर्म या किरणन। एम्बे अर्बुद किरणन के प्रति सन्तोषप्रद अनुक्रिया नहीं करते। प्रयोगात्मक तथा क्लिनिकल प्रेक्षणात्मक रूप से यह सिद्ध किया जा चुका है कि कोशिकाओं की सुग्राहिता की चरम सीमा उस समय होती है जब उनका (CO₂ - O₂) विनिमय (CO₂ - O₂ exchange) भली प्रकार हो रहा हो। अतः चिकित्सा आरम्भ करने से पूर्व तथा चिकित्साकाल

मे अरक्तता की स्थिति दूर करने का यथासम्भव प्रयत्न करना चाहिए। इसके अतिरिक्त पूति-उन्मूलन के लिए भी उपयुक्त साधनों का उपयोग करना चाहिए; इस प्रकार विकिरण-प्रतिक्रियाओं (radiation reactions) का ह्रास तथा प्रसामान्य चयापचयी क्रियाओं की वृद्धि होगी।

विकिरण का भौतिक स्वरूप

विकिरण की अनुक्रिया को प्रभावित करने वाले कारणों के तीसरे वर्ग का, सम्बन्ध किरणन के समय, तीव्रता (intensity), मात्रा-विभाजन, तरंग-दीर्घता, निस्यन्दन (filtration) आदि भौतिक दशाओं से होता है। इसके अतिरिक्त यदि पूर्व में ऊतको को किरणित किया जा चुका हो तो तदनन्तर होने वाले विकिरण के प्रभाव में भी अन्तर आ जाता है।

समय, तीव्रता तथा मात्रा प्रभाजन

विकिरण की अवधि तथा तीव्रता परस्पर सम्बद्ध होती है—एक्स-किरणों का परिमाण व्यावहारिक रूप में ट्यूब-निर्गत प्रति मिनट (tube output per-minute) तथा विकिरण-अवधि का गुणफल होता है। विकिरण का सम्पूर्ण परिमाण एक ही वार में दिया जा सकता है अथवा अनेक दिनों में प्रभाजित मात्राओं (fractional doses) के रूप में दिया जा सकता है। विकिरण की कुल मात्रा के समान होते हुए भी इन दोनों विधियों के जैविक प्रभावों (biological effects) में अन्तर होता है। यह अन्तर प्रसामान्य तथा दुर्दम ऊतको, दोनों, में पाया जाता है। इसका उदाहरण वृषण तथा वृषणकोश की त्वचा की परस्पर व्यासत-अभिमुख (diametrically opposite) विकिरणसुग्राहिता है। त्वचा को अधिकतम विक्षति अल्प किन्तु तीव्र एकल किरणन द्वारा पहुँचती है, जबकि वृषण को क्षति पहुँचाने के लिए दीर्घकाल तक मन्द किरणन करना होता है।

क्लिनिकल अनुभव भी पुष्टि करता है कि कुछ दुर्दम अर्बुद अल्पकालीन तीव्र किरणन के प्रति अनुक्रिया प्रदर्शित करते हैं जबकि अन्य के लिए दीर्घकालीन मन्द किरणन आवश्यक होता है, इसके अतिरिक्त कतिपय अर्बुदों के लिए ये दोनों ही विधियाँ समान प्रभावशाली होती हैं। विकिरण-चिकित्सक (radiotherapist) को विभिन्न अर्बुदों की सुग्राहिता-विशिष्टताओं का ज्ञान आवश्यक है।

पूर्व-विकिरण के प्रभाव

यदि विकिरण के पश्चात् अर्बुद की पुनरावृत्ति (recurrence) होती है तो पुनः विकिरण के प्रति उसकी सुग्राहिता कम हो जाती है। पुनः पुनः किरणन की आवश्यकता पडने पर, उदाहरणतः चिरकारी माइलॉयड श्वेताणुरक्तता (chronic myeloid leukaemia) या होजकिन का रोग (Hodgkin's disease) में, क्रमशः अर्बुद-ऊतक की सुग्राहिता घटती जाती है; अन्ततः वह पूर्णतः विकिरण-प्रतिरोधी हो जाता है तथा केवल ऐसे तीव्र किरणन से ही प्रभावित होता है जो ऊतक-दाह (tissue burns) उत्पन्न कर दे। इस कारण कैंसर का पुनः पुनः किरणन प्रायः अनुपयुक्त होता है, किन्तु कुछ अतिसुग्राही दुर्दम अर्बुद इसके अपवाद हैं, उदाहरणतः सेमिनोमा (seminoma) की द्वितीयक वृद्धिया (secondary growths), चिरकारी माइलायड श्वेताणुरक्तता तथा होजकिन का रोग।

तरंग-दीर्घता का प्रभाव

रेडियम, कोवाल्ट-60 अथवा बहुदशलक्ष-वोल्ट एक्सरे-उपकरण (multi-million-volt xray-apparatus) से उत्पन्न होने वाली अतिलघु तरंग-दीर्घता का विकिरण 200-400 kV परिसर के गम्भीर एक्सरे उपकरण द्वारा उत्पन्न विकिरण की तुलना में जैविक प्रभाव की दृष्टि से उत्तम होता है या नहीं इस पर वैज्ञानिकों तथा चिकित्सकों का मतभेद है। किन्तु इस प्रश्न का उत्तर सम्भवतः नकारात्मक है। क्लिनिकल रूप में देखा गया है कि यदि उपरिस्थ कैंसरों की चिकित्सा के लिए 60 kV के शेओल उपकरण (Chaoul apparatus) तथा 2 Me.V के तुल्य रेडियम का पृथक् पृथक् प्रयोग किया जाए तो दोनों का परिणाम समान होता है। किन्तु अतिवोल्ट उपकरणों का प्रयोग तकनीकी दृष्टि से सुविधाजनक रहता है; मृदु तथा कठोर ऊतक ऐसे विकिरण का समान अवशोषण करते हैं, कोवाल्ट पुंज (cobalt beam) का अधिकतम आयनकारी प्रभाव त्वचा स्तर से 4-5 mm गहरा होता है, फलस्वरूप त्वचा प्रतिक्रिया मंद होती है और अनुप्रयोग प्रविधि सरल होती है।

कैंसरघातक मात्रा (cancer lethal dose) को निर्धारित करते समय विकिरण के उपरिर्वाणित भौतिक गुणों को दृष्टिगत रखना आवश्यक है। ये भिन्न जाति के अर्बुदों को भिन्न रूप में प्रभावित करते हैं, यद्यपि कभी-कभी समजातीय अर्बुदों में भी भेद पाया जा सकता है। विकिरण के प्रभाव के दो अंग

होते हैं—कोशिकानाश (cellular destruction) तथा पीठिका-अनुक्रिया (stromal response)। यह प्रभाव विकिरण की एक बार में अनुप्रयुक्त मात्रा तथा कुल विकिरण परिमाण के मात्राप्रभाजन (dose fractionation) की विधि पर निर्भर होता है।

प्रोफेसर रेगौड (Regaud) के प्रयोगों के आधार पर क्लोटार्ड (Coutard) ने स्वरयत्र के कैंसर की चिकित्सा के लिए दीर्घकाल तक अल्प-तीव्रता के विकिरण की आंशिक मात्राओं को प्रयुक्त किया और इस विधि को अत्यन्त लाभप्रद पाया। पेरिस के 'फाउन्डेशन क्यूरी इन्स्टीट्यूट' (Foundation Curie Institute) में प्रोफेसर बैक्लेस (Baclesse) द्वारा भी इस विधि का अनुसरण स्वरयन्त्र तथा स्तन के कैंसर की चिकित्सा के लिए किया जा रहा है जिससे सिद्ध हो चुका है कि अर्बुद के शमन के लिए आवश्यक जैविक प्रतिक्रियाओं के समुचित प्रेरण (induction), वर्धन (development) व अनुरक्षण (maintenance) के लिए मात्रा का उचित प्रभाजन (proper fractionating) आवश्यक है।

प्रश्न उठना स्वाभाविक है कि कैंसर चिकित्सा के लिए विकिरण की सर्वोचित मात्रा क्या है। यह अनेक घटकों पर निर्भर करती है, यथा अर्बुद का आकार, आपेक्षिक गभीरता (relative depth), शरीररचनात्मक स्थिति (anatomical site), विकिरण-सुग्रहिता, अर्बुद का वृद्धि-काल, अर्बुदशैया के ऊतकों की रचना आदि। इन घटकों का प्रभाव कितना महत्त्वपूर्ण है, यह कपोल तथा भग के कार्सिनोमा (carcinoma) से स्पष्ट है; कपोल का कार्सिनोमा सहज ही विकिरण द्वारा नष्ट हो जाता है, किन्तु दूसरा विकिरण के प्रति अत्यल्प अनुक्रिया करता है।

एक्सरे या विकिरण-चिकित्सात्मक नुस्खा (Radiotherapeutic Prescription)

चिकित्साविज्ञान में औपधि की मात्रा प्रायः रोगी की आयु तथा भार के आधार पर निर्धारित की जाती है, शरीर के किसी विशेष अंग या भाग में औपधिसान्द्रता का ध्यान रखना आवश्यक नहीं होता। किन्तु एक्सरे या विकिरण चिकित्सा का प्रभाव ऊतकों में से प्रवाहित विकिरण पर नहीं, ऊतकों द्वारा विकिरण की अवशोषित मात्रा पर निर्भर करता है। इस कारण विकिरण-चिकित्सा के समय मात्रा का यथार्थ मापन आवश्यक है। इस दिशा में पिछले 50-60 वर्षों से कार्य होता रहा है, तथा अन्ततः 1953 में विकिरणविज्ञान (एक्सरे-विज्ञान)

सम्बन्धी इकाइयों के अन्तर्राष्ट्रीय कमीशन (International Commission on Radiological Units) ने रैड (rad) नामक यूनिट को मान्यता प्रदान की है।

रैड (rad) का प्रयोग शरीर के किसी भाग-विशेष द्वारा अवशोषित विकिरण की मात्रा को अभिव्यक्त करने के लिए किया जाता है। यह यूनिट पहले से प्रचलित 'r' या रून्टगेन (roentgen) नामक यूनिट की तुलना में अधिक यथार्थ है जिसका नामकरण एक्स-किरणों के खोजकर्ता प्रोफेसर रून्टगेन (Roentgen) के नाम पर किया गया है। एक रून्टगेन वह विकिरण ऊर्जा है जिसका अवशोषण वायु का एक नियत द्रव्यमान (mass) विशिष्ट परिस्थितियों में एक नियत विन्दु पर कर पाता है। व्यावहारिक रूप से इस यूनिट का प्रयोग चिकित्सा के लिए प्रयुक्त विभिन्न तरंग-दीर्घता के एक विस्तृत क्रम (Range) के लिए किया जाता है—साधारण एक्स-किरणों से लेकर रेडियम या रेडियो-एक्टिव कोबाल्ट (Co-60) से निकलने वाली कठोरतम गामा-किरणों की अभिव्यक्ति रून्टगेन के माध्यम से की जाती है। विकिरण की मात्रा को रून्टगेन से रैड में बदलना कठिन नहीं है, इस प्रयोजन के लिए कतिपय सहज फार्मूले उपलब्ध हैं, किन्तु यहाँ उनका वर्णन करना आवश्यक नहीं है।

विकिरण के विभिन्न प्रकारों का जैविक प्रभाव निर्मुक्त ऊर्जा के आकाशीय वितरण (spatial distribution) तथा ऊर्जा की कुल अवशोषित मात्रा पर निर्भर होता है। अतः विकिरण-उपचार के लिए अर्बुदयुक्त स्थल पर विकिरण की निश्चित मात्रा (यथा 6000 r), निश्चित समय में इस प्रकार प्रयुक्त की जाती है कि त्वचा, अर्बुद के निकटस्थ स्वस्थ ऊतकों तथा शरीर के अन्य अंगों को निम्नतम विकिरण अभिघात पहुँचे। बाह्य किरणण (external radiation) करते समय विकिरण के विविध प्रवेशद्वारों तथा विविध आकारों के क्षेत्रों का उपयुक्त चुनाव करने के लिए चिकित्सक की सहायतायुक्त सममात्रा-वक्रों (isodose curve) का प्रयोग किया जाता है। बाह्य किरणण अनेक स्रोतों से प्राप्त किया जा सकता है, यथा एक्सरे उपकरण, रेडियम वम, टेल्कोबाल्ट यूनिट (te'cobalt unit) आदि।

जैसा कि पहले कहा जा चुका है, विकिरण का जैविक प्रभाव विकिरण के प्रकार पर नहीं, उसकी अवशोषित मात्रा पर निर्भर होता है। उदाहरणतः रेडियम की अल्प मात्रा का प्रयोग विक्षति (lesion) की स्थिति और भेद के अनुसार निम्नलिखित अनेक प्रकार किया जा सकता है।

1. पृष्ठीय अनुप्रयोग (surface application)—साँचों (moulds) या अनुप्रयोगको (applicators) में रेडियम सूचिकाओं को अन्तर्निहित करके । उदाहरणतः तालु, कपोल, दन्त-उलूखल (dental alveolus) आदि का प्रारम्भिक पृष्ठगत कैंसर ।

2. अन्तराली अनुप्रयोग (interstitial application)—पूर्वनिश्चित ज्यामितीय प्रारूप के अनुसार अर्बुदों में रेडियम सूचिकाओं के अन्तःस्थापन द्वारा । उदाहरणतः जिह्वा तथा कपोल का कैंसर ।


3 अन्तःगुहिका अनुप्रयोग (intracavity application)—शारीरिक गुहिकाओं (योनि, गर्भाशय ग्रीवा, गर्भाशय) में प्रत्यक्षतः अथवा शल्यविधि द्वारा जैसे मूत्राशय अथवा ऊर्ध्वहनु के कोटर (maxillary antrum) के कैंसर में, रेडियम सूचिकाओं के प्रवेश द्वारा ।

4 बाह्य पुंज अनुप्रयोग (external beam application)—या रेडियम बम (radium bomb) का एक्सरे ट्यूब के सिद्धान्तानुसार प्रयोग ।

पिछले कुछ वर्षों में कोवाल्ड-60, स्वर्ण-198, टेन्टेलम-182 (tantalum-182) तथा रेडियम से व्युत्पन्न रेडोन (radone) आदि कृत्रिम रेडियोएक्टिव पदार्थों की खोज कर ली गई है, तथा फलस्वरूप लघु गामा किरणों के स्रोतों और प्रयोगों में वृद्धि हो गई है । अन्य रेडियोएक्टिव आइसोटोपों (जैसे आयोडीन-131, फास्फोरस-32) का प्रयोग अर्बुदविशेष द्वारा उनके सान्द्रण पर निर्भर होता है, उदाहरणार्थ अवटु ग्रंथि के कैंसर के लिए ^{131}I और पोलिसाइथीमिया वीरा (polycythaemia vera) के लिए ^{32}P का प्रयोग (देखें पृष्ठ 719) ।

विभिन्न रचना वाले ऊतकों में मात्रा-वितरण (Dosage Distribution in Tissues of varying composition)

इस अध्याय के आरम्भ में कहा जा चुका है कि द्रव्य द्वारा विकिरण का अवशोषण उसके परमाणु भार (atomic weight) पर निर्भर होता है । अस्थि अधिकांशतः कैल्शियम की बनी होती है, जिसका परमाणु भार 40 है; इसके



चित्र 289—घूर्णन चिकित्सा (rotation therapy)


विपरीत मृदु ऊतक (वसा, पेगी) हाइड्रोजन, आक्सीजन, कार्बन, नाइट्रोजन आदि अल्प परमाणु भार के तत्वों से बने होते हैं। स्पष्ट है कि विकिरण पथ में इन विभिन्न प्रकृति के ऊतकों के उपस्थित होने पर इनके द्वारा अवशोषित विकिरण की मात्रा भी विभिन्न होगी। इस भिन्नता का अल्पाधिक होना विकिरण के प्ररूप पर निर्भर होता है। अधिक किलोवोल्ट (लगभग 3 या 4 Me V.) पर उत्पन्न विकिरणों का प्रयोग करते समय यह भिन्नता नहीं रहती। ऐसे विकिरण उत्पन्न करने के आधुनिकतम साधन टेलीकोवाल्ड -60 पुंज यूनिट (telecobalt-60 beam unit) तथा रैखिक त्वरक (linear accelerator) हैं।

उपकरण

विकिरण-चिकित्सा के लिए प्रयुक्त उपकरणों में से कुछ को चित्र 289, 290 तथा 291 में दिखाया गया है।

विकिरण-चिकित्सा

ऐक्सरे या विकिरण-चिकित्सा (radiotherapy) तीन प्रकार की हो सकती है : (1) चिकित्सात्मक (curative), (2) प्रशामक (palliative); (3) शस्त्रकर्मपूर्व या शस्त्रकर्मपश्चात् काल में, शल्यकर्म चिकित्सा के सहयोग के



चित्र 290—अभिसारी चिकित्सा (convergent therapy)



चित्र 291—शाओल या संस्पर्श चिकित्सा (Chaoul or contact therapy)

हेतु । जब किरणन का लक्ष्य चिकित्सात्मक हो तो पूर्ण कैंसरघातक मात्रा दी जाती है । ऐसा उन्ही दुर्दम अर्बुदों में सम्भव होता है जिनका निदान शीघ्र हो, आकार लघु हो और विस्तार केवल उद्भव स्थल (site of origin) तक सीमित हो । उन्हें विकिरण की प्रचुर मात्राओं द्वारा किरणित किया जाता है, उदाहरणतः 4-6 सप्ताह में कुल 6000 r का वाह्य विकिरण अथवा 120-186 घटों तक रेडियम सूचिकाओं द्वारा विकिरण । ऐसा करते समय तीव्र ऊतक-प्रतिक्रिया की आशंका रहती है ।

प्रशामक विकिरण-उपचार (palliative radiotherapy) उन रोगियों के लिए होती है जिनका रोग निदान के समय तक विस्तार कर चुका हो अथवा अन्य कारण से असाध्य हो । ऐसे उपचार का उद्देश्य केवल रोगी का कष्ट कम करना होता है; अतः विकिरण इतना तीव्र नहीं होना चाहिए जिससे अत्यधिक विकिरण-प्रतिक्रिया उत्पन्न हो ।

शस्त्रकर्म प्रयोग से पूर्व अथवा उसके पश्चात् विकिरण का प्रयोग लसीका विस्तारों (lymphatic extensions) के दमन के लिए किया जाता है । इसके उदाहरण स्तन कैंसर के लिए उन्मूलक स्तनोच्छेद (radical mastectomy) तथा वृषण के सेमिनोमा (seminoma) के लिए वृषणोच्छेदन है । विकिरण के शस्त्रकर्मपूर्व प्रयोग से अर्बुद के आकार, वाहिकामयता (vascularity) तथा विसरण (dissemination) की सम्भावना घट जाती है । इस प्रकार विकिरण के सहयोग से शस्त्रकर्म अपेक्षाकृत निरापद हो जाता है । शस्त्रकर्मपूर्व-विकिरण प्रयोग के उदाहरण निम्नलिखित हैं — विल्म का अर्बुद (Wilms' tumour), अति तीव्र वर्धनशील स्तन-कार्सिनोमा (breast carcinoma), वृक्क कैंसर आदि ।

चिकित्सात्मक विकिरण निम्नलिखित के लिए किया जाता है—त्वचा, कपोल, ओष्ठ, अग्र दो-तिहाई जिह्वा, गुदा, मूत्राशय, शिश्न तथा गर्भाशयी ग्रीवा का कैंसर और स्वरयन्त्र व ऊर्ध्वहनु कोटर (maxillary antrum) का अन्तस्थ (intrinsic) कैंसर । भारतवर्ष में कैंसर के कुल रोगियों में से लगभग दो-तिहाई उक्त में से एक प्रकार के कैंसर से ग्रस्त होते हैं । अतः शीघ्र निदान तथा समुचित चिकित्सा द्वारा इन रोगों से पीड़ित लगभग 80 प्रतिशत व्यक्तियों की पूर्ण चिकित्सा की जा सकती है ।

प्रशामक विकिरण-उपचार अनेक प्रकार के कैंसरो के लिए किया जा सकता है, उदाहरणतः होजकिन का रोग (Hodgkin's disease), भ्रूण अर्बुद (embryonal tumours) तथा योनि, ग्रसनी और जिह्वा के पश्च एक-तिहाई भाग के

प्रारम्भिक कैंसर। विकिरण के फलस्वरूप इनमें से कुछ रोगी रोगमुक्त भी हो सकते हैं। होजकिन के रोग तथा पश्च एक-तिहाई-जिह्वा-कैंसर के कुछ ऐसे रोगी भी हमारे देखने में आये हैं जो 15 या अधिक वर्ष तक रोगमुक्त रह चुके हैं। शेष दुर्दम अर्बुदों की चिकित्सा का सर्वोत्तम उपाय शीघ्र निदान तथा शस्त्र-कर्म ही है। इनके उदाहरण निम्नलिखित हैं—आमाशय, बृहदांत्र और मलाशय का कैंसर, श्वसनीजन्य कार्सिनोमा (bronchogenic carcinoma), अस्थिजन्य सार्कोमा (osteogenic sarcoma) तनुसार्कोमा (fibrosarcoma), वसासार्कोमा (liposarcoma), पेशीसार्कोमा (myosarcoma), मेलानोटिक कार्सिनोमा (melanotic carcinoma) आदि।

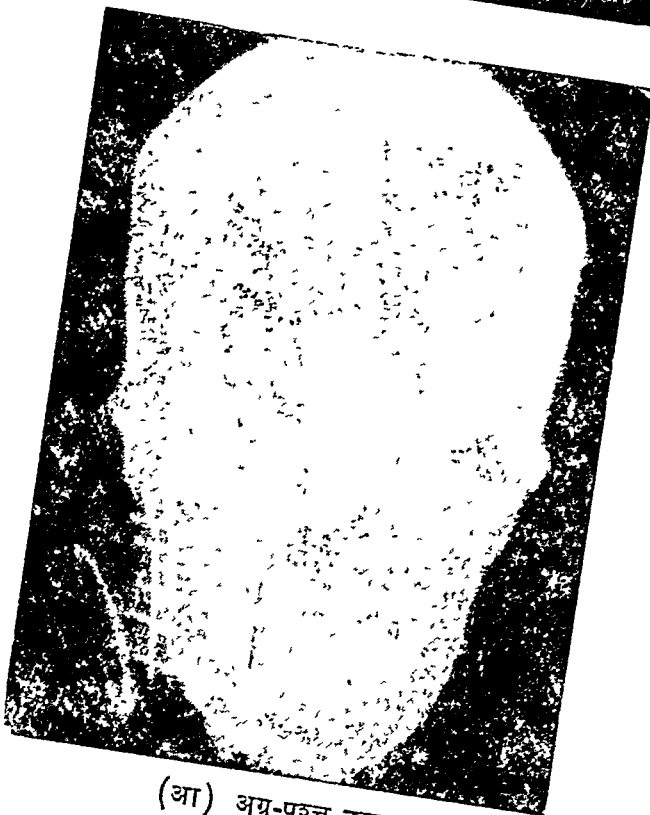
चिकित्सात्मक उपचार (Curative therapy)

चिकित्सा विधि का चुनाव

नीचे बताये गये अर्बुदों की चिकित्सा का सर्वोत्तम साधन रेडियम-विकिरण है, जिसका पूर्वलिखित चार विधियों द्वारा प्रयोग किया जा सकता है। इनमें विभिन्न अर्बुदों के लिए सर्वोपयुक्त विधि निम्नलिखित है—ओष्ठ, मुख तथा जिह्वा का कैंसर, पृष्ठीय अनुप्रयोग या अन्तराली आरोपण (interstitial implantation) द्वारा ; उलूखली श्लेष्माकला (alveolar mucous membrane) तथा तालु का एपिथीलियोमा (epithelioma) के लिए साचा अनुप्रयोग (mould application) सर्वोत्तम है।

रेडियम सूचिकाओं का प्रयोग निम्न प्रकार किया जाता है—सर्वप्रथम अर्बुद के ध्यानपूर्वक परिस्पर्शन द्वारा उसके क्षेत्रीय विस्तार का अनुमान लगाया जाता है, तथा यथासम्भव इस सीमा के चारों ओर एक सेन्टीमीटर बाहर तक के क्षेत्र को विकिरण के लिए चुना जाता है। फिर उपयुक्त मात्रा की गणना करके उचित प्रकार की सूचिकाओं को चुन कर उनको वृत्ताकार, वर्गाकार या आयताकार प्ररूप में इस प्रकार लगाया जाता है कि उस क्षेत्र में सब बिन्दुओं पर समान विकिरण हो। अन्तराली रेडियम (interstitial radium) का प्रयोग करते समय भी सूचिकाओं का एकतलीय (single plane), द्वि-तलीय (double plane) या सिलिंडर प्रतिरूपी (cylindrical pattern) यथोचित आरोपण (implantation) किया जाता है ताकि विकरण उपयुक्त व एकसमान हो। मुख गुहिका (oral cavity) में सूचिकाओं का आरोपण अन्तःश्वासप्रणाल गैस व श्वासजीन सञ्चारण करके तब किया जाता है। प्रत्येक रेडियम-सूचिका को

चित्र 292—मुख गुहिका मे रेडियम सूचिकाओं का आरोपण
(अ) पार्व्व दृश्य,



(आ) अग्र-परच दृश्य

अपने स्थल पर दृढतापूर्वक स्थापित करना आवश्यक होता है ताकि वह समय से पहले ही स्वमेव स्थानच्युत न हो जाय। सूचिका-स्थापन के पश्चात्, इसके पूर्व कि रोगी सजाहरण की अवस्था से उबर (recover) आये, आरोप (implant) के अग्र-पश्च (antero-posterior) तथा पार्श्व (lateral) विकिरणी चित्र (radiograph) लिए जाते हैं। ये चित्र त्वचा पर रखे एक ज्ञात व्यान के धातु-बलय (metal ring) के निर्देशानुसार लिये जाते हैं (चित्र 292 अ और आ)। इन विकिरणी चित्रों का प्रयोग सूचिकाओं के आकाशीय वितरण (spatial distribution) को जाचने के लिए किया जाता है। यदि यह वितरण अनुचित हो तो उनके अतिमघन होने पर परिगलन (necrosis) का तथा परस्पर अति दूरस्थ होने पर अल्पमात्रा-विकिरण के कारण आवर्तन (recurrence) का भय रहना है। साधारणतः अधिकांश अर्बुदों की चिकित्सा के लिए 168 घटों में 6000 r विकिरण का प्रयोग किया जाता है।

सूचिका आरोपण तथा ऋतक प्रतिक्रिया की प्रावस्था में निगरण कष्टपूर्ण होता है, अतः परिचर्या के समय रोगी के आहार और मुखीय स्वच्छता की ओर विशेष ध्यान देना आवश्यक है। श्वसनी-न्यूमोनिया (broncho pneumonia) के निवारण के लिए आवश्यक पूर्वापायो का भी ध्यान रखना चाहिए।

अन्तराली आरोपो (interstitial implants) का प्रयोग करते समय ध्यान रखना चाहिए कि पर्यस्थि (periosteum) को क्षति न पहुँचे तथा रेडियम सूचिकाएँ अस्थि के अत्यन्त समीप न हों। कारण यह है कि रेडियम सूचिका से उत्पन्न विकिरण की अधिकतम तीव्रता उसके प्रत्यक्ष समीपवर्ती क्षेत्र में होती है तथा फलस्वरूप अस्थि-परिगलन (bone necrosis) नामक गम्भीर उपद्रव होने का भय रहता है। जिह्वा के अग्र दो-तिहाई भाग के कैंसर का विकिरण एकम-किरणों द्वारा नहीं, रेडियम आरोपण द्वारा उत्तम होता है; पश्च एक तिहाई जिह्वा के कैंसर के लिए तीव्र या अतितीव्र वोल्ट के बाह्य विकिरण का प्रयोग करना चाहिए।

द्वितीयक पर्व (Secondary glands)

यदि ग्रीवा में सस्पश्य (palpable) पर्व न हो तो प्रतीक्षा और प्रेक्षण (wait & watch) तथा नियमित समयान्तर पर पर्वों की जाच की नीति सर्वश्रेष्ठ रहती है। यदि पर्व सस्पश्य हो और उनके दुर्दम (malignant) होने की सम्भावना हो तो सर्वोत्तम उपाय ग्रीवा का समूह-व्यवच्छेदन (block

dissection) है। यदि उन्मूलक ग्रीवा-व्यवच्छेदन (radical neck dissection) सम्भव न हो तो रोगी को प्रशामक गभीर एक्स-रे चिकित्सा (palliative deep x-ray therapy) दी जा सकती है। विकिरण द्वारा द्वितीयक पर्वों को कैसर-रहित करना असम्भव होता है; इसका विरल अपवाद एकल पर्व (solitary node) है, जिसका दमन रेडियम के अन्तराली आरोपण (interstitial implantation) द्वारा सम्भव हो सकता है।

आनन और हाथों का त्वचा-कैसर

आनन और हाथों की त्वचा के कैसर तथा आधार-कोशिका कार्सिनोमा (basal cell carcinoma) की चिकित्सा के लिए रेडियम या मन्द वोल्ट एक्स-रे विकिरण का पृष्ठीय अनुप्रयोग श्रेयस्कर रहता है; शस्त्रकर्म में व्यापक उच्छेदन (excision) तथा पुनर्निर्माण (reconstruction) करना पड़ता है। विकिरणचिकित्सा के कारण प्रसामान्य शारीरिक संरचना में व्यतिक्रम नहीं पड़ता।

ऊर्ध्वहनु कोटर तथा मूत्राशय का कैसर

ऊर्ध्वहनु कोटर (maxillary antrum) तथा मूत्राशय का आरम्भिक कैसर शस्त्रकर्म के पश्चात् रेडियम द्वारा अभिकृत किया जा सकता है। स्थान की सीमितता तथा मूत्राशय भित्ति के विन्यास के कारण साधारण रेडियम सूचिकाओं के स्थान पर रेडोन बीजों (radon seeds) का प्रयोग किया जा सकता है। तथापि अति लघु रेडियम सूचिकाओं का, जिन्हें 'बीज' (seeds) कहा जाता है, प्रयोग भी किया जा सकता है। इस चिकित्सा के लिए मूत्राशय के त्रिभुज (trigone) पर स्थित 3 cm. व्याससे कम की विक्षतिया (lesions) उपयुक्त होती हैं। यह विधि अत्यन्त सन्तोषप्रद पाई गई है।

गुदा का कैसर

गुदा के आरम्भिक कैसर का रेडियम उपचार एकतल आरोप (single plane implant) द्वि-तल आरोप अथवा गुदानाल में स्थापित एक केन्द्रीय कोर (central core) से युक्त सिलिंडरी आरोप द्वारा किया जा सकता है। किन्तु रोगी की परिचर्या करते समय भाग को स्वच्छ रखना कठिन होता है तथा पूर्ण अवधि से पूर्व ही सूचिकाओं के स्थानच्युत होने की सम्भावना रहती है। यदि रेडियम चिकित्सा असफल रहे तो शल्य-चिकित्सा का प्रयोग

किया जा सकता है ।

स्वरयन्त्र का कैसर

यदि कैसर एक तन्तु (cord) तक ही सीमित हो तो उसकी चिकित्सा दो प्रकार की जा सकती है—पुज-दिष्ट (beam directed) एक्स-रे चिकित्सा (अनेक लघु क्षेत्रों, multiple small fields द्वारा) तथा रेडियम चिकित्सा (फिन्जी—हार्मर अपरेशन, Finzy-Harmer operation द्वारा) । पुंजदिष्ट लघु-क्षेत्र एक्स रे उपचार अत्यन्त सन्तोषप्रद रहता है । इस विधि में अर्बुद को 5-6 सप्ताह में 6000 r का विकिरण दिया जाता है । यदि इस विधि का प्रयोग कुशलता तथा सावधानीपूर्वक किया जाय तो उपचार के अनेक वर्ष पश्चात् तक भी कोई अवाञ्छनीय त्वचा या उपास्थि-प्रतिक्रिया प्रकट नहीं होती ।

शिश्न कार्सिनोमा

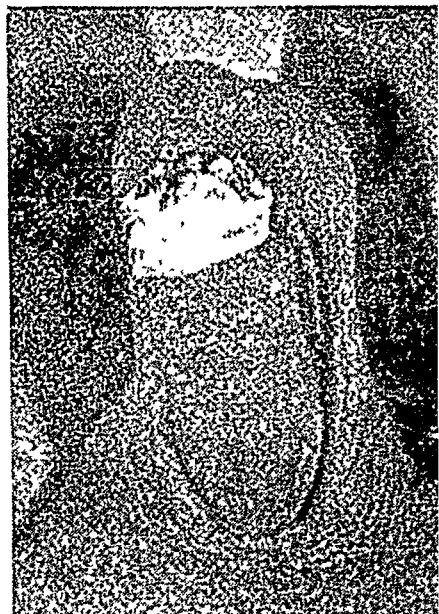आरम्भिक शिश्न-कार्सिनोमा के सभी रोगियों की चिकित्सा रेडियम कालर (radium collar) द्वारा करनी चाहिए । इस विधि से पर्याप्त सफलता प्राप्त होती है (चित्र 293 अ तथा आ) ।

शिश्न कार्सिनोमा के रोगी में शिश्नमुड (glans penis) तथा शिश्नकांड (penile shaft) की प्रभावग्रस्तता का अनुमान अत्यन्त ध्यानपूर्वक करने की आवश्यकता होती है । यदि शिश्नमुड बुरी तरह नष्ट हो गया हो या शिश्नकांड की आधी से अधिक लम्बाई अर्बुद में आक्रान्त हो चुकी है तो रोग रेडियम चिकित्सा के लिए उपयुक्त नहीं है । अन्य रोगियों में अर्बुद-केन्द्र की ओर निर्दिष्ट, लगभग 5000r की कुल मात्रा का, 168 घण्टों में सतत किरणन पर्याप्त होता है । इस प्रयोजन के लिए रेडियम की आवश्यक मात्रा पूर्व-परिकलित (precalculated) व्यास व लम्बाई के एक काष्ठ सिलिंडर पर वितरित की जाती है । उपचारकाल में यह ध्यान रखना आवश्यक है कि शिश्न और रेडियम के स्रोत की पारस्परिक स्थिति में त्रुटि न आने पाए । विकिरण-चिकित्सा के असफल रहने पर शल्य-चिकित्सा का निषेध नहीं होता ।

आस्टियोक्लास्टोमा (Osteoclastoma)

आस्टियोक्लास्टोमा की चिकित्सा शस्त्रकर्म द्वारा अथवा एक्स-रे विकि-

रण द्वारा, दोनों प्रकार से की जा सकती है। एक्स-रे उपचार का परिणाम पर्याप्त सन्तोषप्रद रहता है, यहाँ तक कि उन रोगियों में भी, जिनमें अस्थि-रोपण (bone-grafting) असफल सिद्ध हुआ हो। अर्बुद के मध्य त्रिन्दु की ओर निर्दिष्ट विकिरण की 8 दिन में 2000 r मात्रा पर्याप्त होती है। यदि विक्षति (lesion) लघु अस्थियों में या रेडियम के निम्न छोर पर स्थित हो तथा उसकी अवधि अल्प हो तो शस्त्रचिकित्सा उत्तम होती है, क्योंकि ऐसी परिस्थिति में उत्तम क्रियात्मक परिणाम (functional result) की आशा की जा सकती है।



चित्र 293—शिशन कासिनोमा, चिकित्सा से (अ) पूर्व, तथा (आ)पश्चात्

प्रशामक उपचार (Palliative Therapy)

भ्रूण-उद्भव (embryonal origin) के समस्त विकिरण-मुग्राही अर्बुदों के उपचार का लक्ष्य प्रशामक उपचार होता है। इनके उदाहरण निम्नलिखित हैं : सेमिनोमा (seminoma) डिम्ब ग्रन्थि (ovary) के भ्रूण अर्बुद, विल्म का अर्बुद (Wilm's tumour) तथा जालिका-अन्तःकलाजनित (reticulo-endothelial origin) के अर्बुद। अन्तिम वर्ग में निम्नलिखित हैं : लिम्फो-

सार्कोमा (lymphosarcoma), थाइमोमा (thymoma), ईविंग का अर्बुद (Ewing's tumour), होजकिन का अर्बुद (Hodgkin's tumour) तथा चिरकारी माइलायड श्वेतकोशिकारक्तता (chronic myeloid leukaemia) ।

प्रशामक उपचार (palliative treatment) के लिए चिकित्सात्मक उपचार (curative treatment) की अपेक्षा कम विकिरण (3 सप्ताह में 3000 r) की आवश्यकता होती है। साधारणतः 200-400 kV. के सामान्य एक्स-रे विकरणन का प्रयोग किया जाता है। इस विधि द्वारा अर्बुदों का पर्याप्त प्रतिक्रमण (regression) हो जाता है; विल्म के अर्बुद के शस्त्रकर्म-हीन (unoperable) रोगियों में कुछ प्रतिशत रोगी विकिरण-उपचार के पश्चात् शस्त्रकर्मयोग्य भी हो जाते हैं।

पश्च एक-तिहाई जिह्वा, ग्रसनी और टासिल के कैंसर तथा गर्भाशय की ग्रीवा (cervix) और काय (body) के कैंसर के परागर्भाशयी (parametrial) विस्तार की चिकित्सा के लिए भी बाह्य किरणन का प्रयोग सर्वोपयुक्त रहता है। इनके तथा कपोल के प्रगत कैंसर (advanced cancer) के विकिरण का सर्वोत्तम साधन मेगावोल्ट यूनिटों (megavolt units) का प्रयोग है। इनके उदाहरण कोवाल्ड-60 पुज यूनिट तथा बहुदशलक्ष वोल्ट एक्स-रे उपकरण (multimillion volt x-ray apparatuses) हैं। इनके प्रयोग से विकिरण विधि अत्यन्त सरल हो जाती है, तीव्र त्वचा-प्रतिक्रिया का भय नहीं रहता तथा अस्थि और मृदु ऊतकों में अवशोषण समान होता है।

शल्यचिकित्सा के लिए सहयोगी उपचार

सहायक विकिरण चिकित्सा (supportive radiotherapy) का सर्वोत्तम उदाहरण स्तन कैंसर है। साखिग्रकीय अभिलेखों द्वारा इस तथ्य की पुष्टि की जा चुकी है कि यदि स्तन कैंसर की शल्य चिकित्सा के पूर्व, पश्चात् या दोनों समय, विकिरण भी किया जाय तो पच-वर्षीय रोगमुक्तिदर अधिक होती है। कुछ अन्वेषक, उदाहरणतः एडिनबरा के प्रोफेसर मेकव्हीर्टर (McWhirter) तो यहाँ तक कहते हैं कि सरल स्तनोच्छेदन (simple mastectomy) के पश्चात् विकिरण के उचित प्रयोग मात्र से ही सब विधियों की तुलना में उत्तम परिणाम प्राप्त किए जा सकते हैं, किन्तु अन्य चिकित्सक इस कथन से सहमत नहीं हैं। तथापि यह निर्विवाद है कि आरम्भिक स्तन-

कैसर (प्रथम अवस्था, stage I) की चिकित्सा की प्रचलित विधियों में उन्मूलक स्तनोच्छेदन (radical mastectomy) सर्वोत्तम है। रोग की अन्य सब अवस्थाओं में किसी न किसी रूप में विकिरण-चिकित्सा अनिवार्य होती है। अत्यन्त प्रगत रोगियों का हार्मोन उपचार (hormone therapy) किया जाता है। लाभप्रद प्रभाव की अवधि कुछ मास से 2-5 वर्ष तक होती है।

स्तनकार्सिनोमा पर डिम्बग्रन्थि का प्रभाव

सभी रजःस्रावी रोगियों को हम वन्ध्यकरण (castration) का आदेश देते हैं। यदि समय अल्प हो तो वन्ध्यकरण ही सर्वोत्तम और शीघ्रतम साधन है। विकिरण द्वारा वन्ध्यकरण का परिणाम भी समान रूप में सन्तोषजनक होता है, किन्तु उसमें लगभग 3 मास लगते हैं।

लाक्षणिक चिकित्सा (Symptomatic Therapy)

निम्नलिखित अवस्थाओं में विकिरण चिकित्सा लाभदायक, किन्तु अल्प-स्थायी होती है : हाइपरनेफ्रोमा (hypernephroma), डिम्बग्रन्थि का कार्सिनोमा, स्वरयन्त्र का वहिःस्थ कार्सिनोमा (extrinsic carcinoma of the larynx), मूत्राशय का कार्सिनोमा (यदि वह रेडियम आरोपण के उपयुक्त न हो) अवटुग्रन्थि-कैसर, लालाग्रन्थियों के अर्बुद (पैरोटिड ग्रन्थि के मिश्रित अर्बुदों—mixed tumours of parotid gland को छोड़कर), ग्रासनली का कार्सिनोमा (उनसे अन्य जो निम्न एक-तिहाई भाग में स्थित हों), श्वसनीजन्य (bronchogenic) कार्सिनोमा, पृथक् अस्थिविक्षेप (isolated bone metastasis) विशेषतः यदि वह मेरु तथा भारवह (weight bearing) अस्थियों में हो, तथा सुग्राही मध्यस्थानिका। अर्बुद का लाक्षणिक उपचार का सिद्धान्त रोगी के कष्ट को कम करना है। ऐसा निम्न उद्देश्यों की पूर्ति द्वारा किया जा सकता है— (1) कष्टप्रद लक्षणों से मुक्ति, उदाहरणतः मध्यस्थानिका में जैव अंगों पर पड़ने वाले दबाव से उत्पन्न लक्षण, या मूत्राशय कैसर में रक्तस्राव के कारण उत्पन्न रक्तमेह (haematuria); (2) ग्रासनली का पुनर्नलिकाकरण (recanalisation) करके जठर-छेदन (gastrostomy) को विलम्बित करना; (3) कशेरुका में द्वितीयक निक्षेप (Secondary deposit) की वृद्धि को रोकना तथा उसे सीमित रखना ताकि वैकृत अस्थिभंग (pathological

fracture) तथा उसके कारण होने वाले कट्टप्रद उपद्रवों का निवारण किया जा सके ।

निम्नलिखित अवस्थाओं में विकिरण-चिकित्सा अधिक उपयोगी नहीं होती है : अस्थिजन्य सार्कोमा (osteogenic sarcoma), तंतुसार्कोमा (fibrosarcoma), पेगीसार्कोमा (myosarcoma), वसासार्कोमा (liposarcoma), मेलेनोमा (melanoma) । आमाशय, क्षुद्रांत्र, बृहदांत्र या मलाशय के कार्सिनोमा, यकृत और फुफ्फुस के द्वितीयक (secondary) कार्सिनोमा (सेमिनोमा, seminoma के अतिरिक्त) तथा अन्तिम अवस्था को प्राप्त प्रगत दुर्दम रोग (advanced malignant diseases) का विकिरण करने से कोई लाभ नहीं होता ; इन रोगियों को विकिरण न देकर केवल अन्य लाक्षणिक उपचार करना ही मानवीय और चिकित्सकीय दृष्टि से श्रेयस्कर है ।

कतिपय सुदम अवस्थाओं में एक्सरे-चिकित्सा

दीर्घकाल से एक्स-रे तथा रेडियम के प्रयोग को केवल दुर्दम अवस्थाओं के उपचार तक ही सीमित रखा जाता रहा था, किन्तु कुछ समय से कतिपय सुदम अवस्थाओं की चिकित्सा के लिए भी इसकी उपयोगिता मानी जा चुकी है । पिछले 20 वर्षों में एक्स-रे का उपयोग निम्नलिखित अवस्थाओं के लिए किया गया है : (1) शोथी अवस्थाएं (inflammatory conditons) (2) एंकाइलोर्जिग स्पोडिलाइटिस (ankylosing spondylitis); (3) गर्भाशय तथा अंडाशय के कुछ सुदम विकार ।

अनुभव से कतिपय शोथी दशाओं, विशेषतः तीव्र, अनुतीव्र (subacute) तथा स्थानीकृत (localized) प्ररूपों में विकिरणचिकित्सा निःसन्देह लाभदायक सिद्ध हुई है । इन दशाओं में प्रत्यक्षतः संक्रमण के फोकस (focus) को किरणित किया जाता है ।

विकिरण-उपचार के प्रभाव

ये निम्न प्रकार व्यक्त किए जा सकते हैं ।

लाक्षणिक

लाक्षणिक रूप में व्यक्तिनिष्ठ (subjective) तथा वस्तुनिष्ठ (objective) दोनों प्रकार की उन्नति देखी जाती है । व्यक्तिनिष्ठ उन्नति रोगी की सामान्य अवस्था में सुधार तथा वेदनाह्रास के रूप में दिखाई देती है । किरणन के

पश्चात् आरम्भ के कुछ घटों में वस्तुनिष्ठ चिह्न (objective signs) तनिक उभर सकते हैं, किन्तु 24-48 घंटे पश्चात् ही शीफ, अन्तःसंचरण, लाली और लसीकावाहिनीशोथ (lymphangitis) आदि कम हो जाते हैं। विकिरण-स्थल पर स्थानीय प्रतिक्रिया दो प्रकार की हो सकती है—एक स्थल पर पूयसंग्रह (pus collection) हो सकता है अथवा निःस्रावों (exudates) का सतट अवशोषण और अन्ततः विक्षति का पूर्ण वियोजन (resolution) हो सकता है। रोगी का ताप वक्र (temperature curve) इन दोनों परिस्थितियों में यथानुसार भिन्न प्रकार का होता है।

स्थानीय रूपान्तरण

विकिरण के पश्चात् 24-48 घंटे में ही सक्रामी जीवों का क्रमगः नाश होने लगता है। ऐसा सम्भवतः भक्षककोशिकाक्रिया (phagocytosis) द्वारा होता है।

परिसंचरणरत रक्त में रूपान्तरण

आरम्भ के कुछ घटों की श्वेतकोशिका-अल्पता (leucopenia) के पश्चात् श्वेतकोशिकावहुलता (leucocytosis) की स्थिति उत्पन्न हो जाती है और उनमें बहुलरूपकेन्द्रको (polymorphonuclear) का अनुपात बढ़ जाता है तथा 'आर्नेथ सूचक' (Arneth index) की वाम दिशा में विचलित होने की प्रवृत्ति पाई जाती है। श्वेतकोशिकावहुलता की स्थिति 24-48 घंटे पश्चात् समाप्त होने लगती है। इस विधि में प्रयुक्त अल्प विकिरण-मात्राओं के प्रभाव से प्रत्यक्ष जीवाणुघातक (bactericidal) प्रभाव का होना प्रदर्शित नहीं किया जा सकता, किन्तु इस सम्बन्ध में स्मरणीय है कि विकिरण-उपचार का प्रभाव अप्रत्यक्ष रूप में आधारी ऊतक (supporting tissue) के रूपान्तर पर भी पड़ सकता है।

संक्षेप

रुन्टगेन किरणों द्वारा उपचार करते समय अन्तिम परिणाम उन सभी घटकों पर निर्भर होता है जो किरणन के समय क्रियाशील होते हैं किन्तु इनमें ऊतक पर स्थानीय प्रभाव सर्वाधिक महत्त्वपूर्ण है। ये घटक निम्नलिखित हैं : (1) विकिरण का स्थानीय परिसंचरण पर प्रभाव, (2) अन्तःसंचरित ऊतक (infiltrated tissue) की कोशिकाओं पर नेक्रोवायोटिकी प्रभाव (necor-

biotic action); (3) भक्षककोशिका-क्रिया (phagocytosis) पर प्रभाव; (4) जालिका-अन्तःकलातन्त्र पर प्रभाव । अन्तिम दोनो घटकों का एकीकरण भी किया जा सकता है, क्योंकि भक्षककोशिका-क्रिया तथा जालिका अन्तःकलातन्त्र परस्पर सम्बन्धित होते हैं ।

विकिरण उपचार के फलस्वरूप किरणित फोकस (irradiated focus) पर स्थानीय अतिरक्तता (hyperaemia) की स्थिति उत्पन्न हो जाती है । यह रक्तमा वाहिका-विस्फार के कारण होती है तथा उपरिस्थ और गभीरस्थ परिसंचरण में कतिपय परिवर्तन उत्पन्न करती है । इसका प्रभाव व परिणाम स्थैतिकता (stasis) के समान ही होता है । स्थानीय नेक्रोवायोमिस के फलस्वरूप अन्तःसंचरणी कोशिकाएँ नष्ट हो जाती हैं तथा तनाव (tension), सूजन और पीड़ा घट जाती है ।

संकेत

लेखक तथा उसके सहयोगियों ने पिछले 20 वर्षों में शोथ वाले रोगों से पीड़ित कुछ सहस्र रोगियों की चिकित्सा की है । उनका वर्गीकरण निम्न प्रकार किया जा सकता है : (1) अशमित निमोनिया (unresolved pneumonia) तथा निमोनिया पश्चात् फुफुस-विद्रधि (post-pneumotic lung abscess); (2) काली खासी, (3) सन्धि रोग; यथा शस्त्रकर्मोपरान्त शोथ, श्लेपक कला शोथ (Synovitis) व सन्धि शोथ; (4) फाइब्रोसाइटिस या लम्बेगो (fibrositis or lumbago); (5) लसीकापर्वों का तीव्र या चिरकारी शोथ, जैसे यक्ष्मज पर्वशोथ (tuberculous adenitis); (6) तन्त्रिकाओं के विकार, उदाहरणतः गृध्रसी (sciatica), त्रिधारा तन्त्रिकार्ति (trigeminal neuralgia) हर्पीज-पश्चात् (post-herpetic) तन्त्रिकार्ति आदि; (7) विद्रधि, पनसिका (furuncle), कार्वकल, व्हीटलो (whitlow) आदि; (8) दिवरशोथ (sinusitis); (9) पेरोटिड ग्रंथि शोथ (parotitis)—संक्रामी, शस्त्रकर्मो-परांत या तीव्र; (10) अध्यसपृष्ठिका कडरा (supraspinatous tendon) का कैल्सीभवन तथा अन्य सम्बन्धित अवस्थाएँ; (11) गैस कोथ (gas gangrene)

फुफुस विद्रधि के अधिकांश रोगियों में सल्फोनेमाइडों (sulphonamides) तथा एटीवायटिकों के असमर्थ रहने पर भी विकिरण-उपचार का परिणाम प्रायः लाभप्रद पाया गया है । गैस कोथ (gas gangrene) के एक रोगी में तो सीरम, सल्फोनेमाइड तथा पेनिसिलिन, सबका प्रयोग निरर्थक रहा, किन्तु एक्स-रे उपचार द्वारा पर्याप्त लाभ हुआ । पनसिका (furuncle), कार्वकल, विद्रधि,

एरिसिपेलास (erysipelas) पेट्रोडिडग्रंथि-शोथ, विवरशोथ, खंडीय निमोनिया (lobar pneumonia) का विलम्बित शामन (delayed resolution), गल्योपरान्त फुफ्फुस विद्रधि, 'बेल' का घात (Bell's palsy), लम्बेगो (lumbago) आदि तीव्र शोथ की आरम्भिक अवस्था में एक्स-किरणों की अल्प मात्रा (50-100 r) पर्याप्त प्रभावकारी रहती हैं; पीड़ा तुरंत घट जाती है, शोथ कम हो जाता है तथा पूयता (suppuration) का निवारण हो जाता है। यदि शोथग्रस्त क्षेत्र में पूयता होने के पश्चात् किरणन किया जाय तो पीडा का ह्रास धीरे-धीरे होता है तथा पूय बनने (pus formation) की गति बढ़ जाती है। पूयता की प्रगत अवस्था में विकिरण-उपचार से कोई लाभ नहीं होता। उक्त अवस्थाओं को किरणित करने का सर्वोपयुक्त समय शोथ आरंभ होने के 48 घटों के भीतर होता है।

पेट्रोडिडग्रंथिशोथ तथा काली खासी के रोगियों पर एक्स-किरणों का तत्काल प्रभाव होता है। रोग की आरम्भावस्था में यदि पेट्रोडिड ग्रंथि को 25-50 r का विकिरण दिया जाए तो 48 घटों के भीतर ही रोग रुक जाता है तथा वेदना, अघोहनु स्तम्भ (trismus) ताप आदि में कमी हो जाती है। इसी प्रकार जब काली खासी में आकर्ष (spasm), हूप (whoop), वमन (vomiting) आदि कष्टप्रद लक्षण आरम्भ हो जाए तो वक्ष को 25 r की दो-तीन मात्राओं द्वारा किरणित करने से पर्याप्त लाभ होता है; यह विकिरण हाइलर पर्वों (hilar glands) की ओर निर्दिष्ट किया जाता है तथा उनकी संकुलता (congestion) और आकार को कम करने में सहायक होता है। इस प्रकार मध्यच्छद-तंत्रिकाओं (phrenic nerves) का क्षोभ घट जाता है और फल-स्वरूप मध्यच्छद-आकर्ष (diaphragmatic spasm), हूप (whoop) तथा वमन समाप्त हो जाते हैं। हमें ऐसी चिकित्सा में किसी प्रकार के विकिरणोपरात कुप्रभावों का अनुभव नहीं हुआ है।

जिन चिरकारी शोथयुक्त दशाओं में विकिरण लाभप्रद होता है उनमें मुख्य निम्नलिखित हैं। श्लेपक कला शोथ (synovitis), गृध्रसी (sciatica), आधुनिक चिकित्सा द्वारा जब यक्ष्मज पर्वशोथ में लाभ न हो। इन अवस्थाओं में वैकृत परिस्थितियां भिन्न होती हैं, अतः चिकित्सा का अधिकतम लाभ प्राप्त करने के लिए विकिरण की अधिक मात्रा तथा कई बार विकिरण करने की आवश्यकता पड़ती है। सयोजी ऊतक के प्रफलन और श्वेतकोशिका संचरण की गौणता के कारण इन अवस्थाओं में विकिरण-सुग्राहिता कम होती है।

बद्ध कशेरुकासंधिशोध (ankylosing spondylitis)

ग्रस्त खडों के विकिरण के पश्चात् लाक्षणिक सुधार निम्नरूप में दृष्टिगोचर होता है . (1) पीडा तथा दुर्नम्यता (stiffness) में कमी, (2) फलस्वरूप मेरुदण्ड की गतिशीलता (mobility) तथा वक्ष के विस्तार में वृद्धि; (3) शारीरिक भार, लोहित-कोशिका गणनाक (erythrocyte count) तथा प्रति-शत हीमोग्लोबिन में वृद्धि; (4) आरम्भिक उच्च लोहित-कोशिका अवसादन दर (erythrocyte sedimentation rate) का कम होना, (5) आरोग्यता की अनुभूति; (6) उपयोगी कार्य करने की क्षमता की पुनःप्राप्ति ।

किरणन के साथ उपयुक्त शरीरक्रियात्मक उपचार (physiotherapy) का भी प्रयोग करने से चिकित्सा का परिणाम उत्तम रहता है ।

सुदम स्त्री-रोगो में किरणन

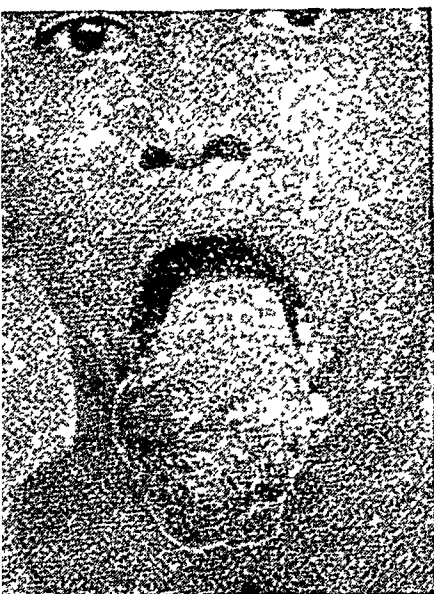विकिरण-उपचार निम्नलिखित स्त्रीरोगो की चिकित्सा में उपयोगी पाया गया है गर्भाशय रक्तस्राव-अज्ञातहेतुक (idiopathic), अनिवार्य (essential) या क्रियात्मक (functional) रक्तस्राव, जिसमें कोई वैकृत परिवर्तन नहीं मालूम होता - गर्भाशय अपर्याप्तता (uterine insufficiency), गर्भाशय अन्त स्तर अति-वृद्धि (endometrial hyperplasia)-गर्भाशय, फाइब्रोसिस (fibrosis), रजो-निवृत्ति रक्तस्राव (menopausal haemorrhage) मीट्रोपेथिया हीमरेजिका (metropathia haemorrhagica) आदि । सम्भव है कि इस प्रकार चिकित्सा की जाने वाले सभी रोगी एक समान अवस्था से ग्रस्त न हों, किन्तु व्यावहारिक रूप में निदान तथा चिकित्सा की दृष्टि से इन सभी रोगो को एक ही वर्ग में रखा जा सकता है ।

उपरिलिखित अवस्थाओ के उपयुक्त निदान के लिए कुशलतापूर्वक किया गया आखुरण (curettage) तथा गर्भाशय-अन्तःस्तर का ऊतिकीय अध्ययन (histological study) अनिवार्य होता है, ताकि कार्सिनोमा की सम्भावना का ज्ञान हो जाय ।

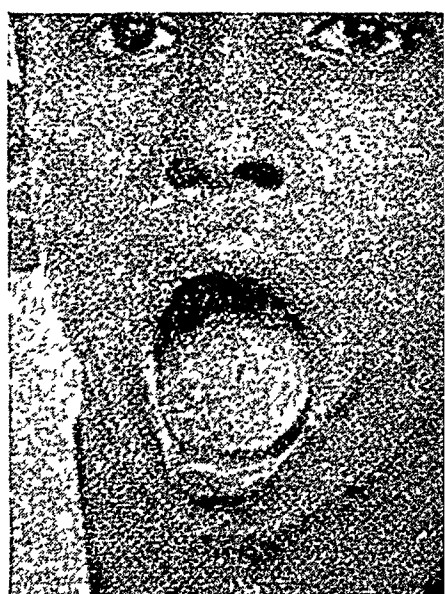
डिम्बग्रथि अत्यन्त विकिरण-सुग्राही होती है । स्थायी वन्ध्यकरण (castration) के लिए केवल 3000 r की अत्यल्प मात्रा पर्याप्त होती है जो परिस्थिति के अनुसार बाह्य विकिरण, अन्तर्गुहिका (intracavity) विकिरण अथवा दोनो

के संयोग द्वारा की जा सकती है। कुछ रोगियों में तुरन्त तथा अन्यो में तीन मास के भीतर स्थायी रजोनिवृत्ति (menopause) उत्पन्न हो जाती है। यह स्मरण रखना आवश्यक है कि विकिरण-उपचार रजोस्राव आरम्भ होने से तुरन्त पूर्व नहीं, बल्कि स्राव-समाप्ति के तत्काल पश्चात् के कुछ दिनों में करना चाहिए।

तन्तुपेशी अर्बुद (fibromyoma)—फाइब्रोमा (fibroma) की चिकित्सा के लिए विकिरण एक अत्युत्तम साधन है : अधिकांश अर्बुदों के लिए इसका प्रयोग लाभप्रद रहता है। जब विकिरण द्वारा बन्ध्यकरण भी हो जाय तो 95 प्रतिशत तन्तुअर्बुदों का अन्तर्वलन (involution) हो जाता है और आकार घट जाता है। उचित प्रकार से चुने हुए रोगियों में 90 प्रतिशत से अधिक की चिकित्सा शस्त्रकर्म के विना सफलतापूर्वक की जा सकती है। तथापि, निम्न अवस्थाएँ विकिरण उपचार के लिए अनुपयुक्त होती हैं : (1) दीर्घाकार फाइब्रोमा जो नाभि या उससे ऊपर तक बढ़ चुके हों; (2) अधःश्लेष्मा (submucous) तथा अधःपर्युदर्या (subperitoneal) वृत्तकयुक्त (pedunculated) फाइब्रोमा।



(अ)



(आ)

चित्र 294—जिह्वा का गह्वर रक्तवाहिनी अर्बुद (अ) रेडियम चिकित्सा के पूर्व, तथा (आ) पश्चात्

विविध अवस्थाएँ

इस वर्ग में रक्तवाहिनी अर्बुद (haemangioma) आदि दशाएँ सम्मिलित हैं; ये केशिका प्ररूपी (capillary type) या मन्द गह्वर प्ररूपी (mild cavernous type) हो सकते हैं। केशिका प्ररूपी रक्तवाहिनी अर्बुदों का विकिरण द्वारा अपेक्षाकृत कहीं अधिक सरलतापूर्वक शमन हो जाता है तथा उनका अन्तिम परिणाम अगराग (cosmetic) की दृष्टि से भी उत्तम रहता है। गह्वर प्ररूप (cavernous type) में अन्तराली रेडियम (intersatial radium) के प्रयोगकी आवश्यकता पडती है। विकिरण-उपचार प्रायः सफल रहता है, किन्तु इसका एक से अधिक बार प्रयोग आवश्यक हो सकता है। यद्यपि विधि दीर्घ तथा श्रमसाध्य होती है, किन्तु अन्तिम परिणाम सतोपप्रद होता है (चित्र 294 अ तथा आ)।

विकिरण प्रतिक्रियाएँ तथा उनकी चिकित्सा (Radiation Reactions and their treatment)

विकिरण के प्रति प्रतिक्रियाएँ तीन प्रकार की हो सकती हैं - (1) व्यापक या दैहिक; (2) स्थानीय, तथा (3) परिणामरूपी रक्त-परिवर्तन।

दैहिक प्रतिक्रियाएँ

दैहिक प्रतिक्रियाएँ किरणन द्वारा अपूर्णतः भोजित प्रोटीनों के अवशोषण के कारण होती हैं। जब इन ऊतकी चयापचयों (tissue metabolites) का पूर्ण उत्सर्ग नहीं हो पाता तो ये विपावत पदार्थों के समान क्रिया करते हैं तथा अरुचि, क्षुधा, ह्लास, मतली, मन्द ज्वर तथा वमन, आदि व्यापक लक्षणों को उत्पन्न करते हैं। ये प्रतिक्रियाएँ प्रायः तब उत्पन्न होती हैं जब ऊतक के विस्तृत क्षेत्र को किरणित किया जाता है, विशेषतः यदि विकिरण स्थल उदर या कोई विस्तृत तथा अत्यन्त सुग्राही अर्बुद हो। निम्नलिखित उपायों द्वारा इनसे बहुत कुछ रक्षा हो सकती है।

(1) विकिरण आरम्भ करने से पूर्व रोगी की सामान्य दशा को सुधारना चाहिए; पूति (sepsis) का अपहरण, अरक्तता की चिकित्सा तथा उत्सर्गी अणु की क्रियात्मकता में वृद्धि इस सम्बन्ध में महत्त्वपूर्ण है।

(2) उपचार के आरम्भ में विकिरण की मात्रा कम रखनी चाहिए। यदि अत्यधिक विकिरण की आवश्यकता हो—यथा होजकिन के रोग, (Hodgkin's disease) या सेमिनोमा (seminoma) के द्वितीयक पर्व में—तो मात्रा की वृद्धि धीरे-धीरे करनी चाहिए ताकि सहनशीलता की सीमा का उल्लंघन न हो जाय।

(3) रोगी को तरलो (सनरे का रस, नीबू-पानी, कच्चे नारियल का पानी आदि) की विशाल मात्रा का सेवन कराना चाहिए तथा उसका आहार कार्बोहाइड्रेटों और विटामिनों से भरपूर और सहज स्वागीकरणीय (assimilable) होना चाहिए।

(4) रोगी को अन्त पेशी अनुप्रयोग द्वारा विटामिन B₆ (50-100 mg) तथा आवश्यकतानुसार प्रशामक (sedative) औषधे देनी चाहिए। यदि वमन प्रबल हो तो विकिरण रोक देना चाहिए तथा लक्षणों के अवनमन होने के पश्चात् अपेक्षाकृत अल्पमात्रा में पुनः आरम्भ करना चाहिए।

स्थानीय प्रतिक्रियाएँ

विकिरण के फलस्वरूप त्वचा, अर्बुद, मुख-श्लेष्मा, ग्रसनी, स्वरयंत्र, मलाशय मूत्राशय, योनि, फुफ्फुम, अस्थि आदि अनेक ऊतकों में विकिरण के क्षेत्र, मात्रा, अवधि तथा तीव्रता के अनुसार प्रतिक्रियाएँ हो सकती हैं जो चिकित्सा आरम्भ करने के उपरांत 10 से 21 दिन के अव्यक्त काल (latent period) के पश्चात् प्रकट होती हैं। कुछ अति विकिरण-सुग्राही अर्बुदों (उदाहरणतः जालिका-अन्त-कला तंत्र के अर्बुद) के सम्बन्ध में यह अवधि कम होती है।

त्वचा

विकिरण के पश्चात् प्रथम 12-24 घटों में अल्पस्थायी रक्तिमा (erythema) पाई जा सकती है, जो प्रायः धीरे-धीरे लुप्त हो जाती है, किन्तु यदा-कदा सामान्य रक्तिमा के उत्पन्न होने तक बनी रह सकती है। सामान्य रक्तिमा धीरे-धीरे बढ़कर तीव्र भूरा रंग धारण कर लेती है। अन्त में इसका रंग गहरा हो जाता है। तत्पश्चात् शुष्क या आर्द्र निस्त्वचन (desquamation) होने लगता है तथा त्वचा पर लघु, उपरिस्थ फफोले (blisters) बन जाते हैं जो संलीन

(coalesce) होने तथा फटने लगते हैं। इनसे स्वच्छ सीरमी द्रव निकलता है जो जमकर एक सुरक्षक पपड़ी बन जाता है। इस पपड़ी को विलग करने पर इसके नीचे चमकदार लाल रंग की त्वचा दृष्टिगोचर होती है। तदुपरान्त विरोहण (healing) की अवस्था आरम्भ होती है जो 4-6 सप्ताह तक रहती है। किरणित क्षेत्र रोम-युक्त होने पर रोम ढीले पड़कर उखड़ जाते हैं। यदि विकिरण की मात्रा अत्यधिक न हो तो यह रोम-हानि केवल अस्थायी होती है।

विरोहण पूर्ण होने के पश्चात् त्वचा की अन्तिम स्थिति विकिरण की मात्रा तथा रोगी-विशेष की सुग्राहिता पर निर्भर होती है; त्वचा का गठन और रंग पूर्णतः प्रसामान्य, अतिरञ्जित अथवा अशतः अरञ्जित हो सकता है और उसमें व्रणचिह्न (scar) तथा कालांतर में टेलिङ्जेक्टोमिया (telangiectesia) की उत्पत्ति हो सकती है।

किरणित त्वचा के परिवर्तन किसी भी कोटि के हो, यह स्मरणीय है कि ऐसी त्वचा प्रसामान्य त्वचा की अपेक्षा अधिक कोमल होती है। अतः उसे दबाव, क्षोभ अथवा प्रत्यक्ष सूर्य-प्रकाश से बचाना चाहिए।

चिकित्सा

सर्वप्रथम इस बात पर बल देना आवश्यक है कि युक्तिसंगत तथा सुयोजित विकिरण द्वारा हमें प्रबल त्वचा-प्रतिक्रियाओं का निवारण करना चाहिए। त्वचा अभिघातग्रस्त हो जाय तो रोगी को विश्वास दिलाना चाहिए कि यह एक सामान्य घटना है। जहाँ तक सम्भव हो क्षेत्र को स्वच्छ ताजी वायु में रखना चाहिए तथा उस पर केवल अक्षोभक (bland), जीवाणुरहित, ड्रिस्टिंग पाउडर का अनुप्रयोग करना चाहिए। वैसलीन, धात्विय तत्त्वों से युक्त औषधों तथा तैल-युक्त मलहमों का प्रयोग कदापि नहीं करना चाहिए। यदि ड्रेसिंग (dressing) करना आवश्यक हो तो इसकी सर्वोत्तम विधि प्रभावित क्षेत्र पर जेंशन वायोलेट (gentian violet) के 0.5-1 प्रतिशत जलीय विलयन का अनुप्रयोग करना है; तदुपरान्त इसे खुला रखा जा सकता है अथवा जीवाणुरहित गॉज की पतली तह से ढका जा सकता है, किन्तु इस गॉज को वारम्बार नहीं छेड़ना चाहिए। जेंशन वायोलेट लोशन का परवर्ती प्रयोग गॉज के ऊपर से ही करना चाहिए।

यदि विक्षति में सक्रमण हो तो पेनिसिलिन गॉज की ड्रैसिंग सर्वोपयुक्त रहती है। यह विरोहण क्रिया की सुरक्षा करती है। जब यह अन्तत हटाई जाती है तो इसके नीचे विरोहणरत त्वचा दृष्टिगोचर होती है।

श्लेष्मा कला

श्लेष्मा कला में विकिरण प्रतिक्रिया त्वचा की अपेक्षा शीघ्र प्रकट होती है। आरम्भ में केवल तनिक कष्ट तथा शोफ होता है; दसवे दिन के लगभग श्लेष्मा कला ध्वेदार तथा पीताभ हो जाती है और उसके चारों ओर किरणन क्षेत्र की सीमानुसार एक रक्तिम रेखा प्रकट हो जाती है। यह कला सहज विलग नहीं होती तथा इसे हटाने पर कष्ट एवं रक्तस्राव होता है। मुख, ग्रसनी या स्वरयन्त्र के प्रभावित होने पर निगरणकृच्छ (dysphagia) में वृद्धि हो जाती है। ऐसा लगभग चार सप्ताह तक रहता है किन्तु संक्रमण की उपस्थिति में इसकी अवधि अधिक होती है। यदि किरणन क्षेत्र में लाला ग्रन्थियाँ सम्मिलित हो तो श्लेष्म स्राव गाढा और मुख शुष्क हो जाता है, स्वाद-संवेदना परिवर्तित अथवा लुप्त हो सकती है तथा श्लेष्मा कला में न्यूनाधिक कोटि की अपुष्टता (atrophy) प्रकट हो जाती है।

चिकित्सा

चिकित्सा आरम्भ करने से पूर्व समस्त पूति स्रोतों को अपनयित कर देना चाहिए। यदि दात क्षरित (carious), पूतियुक्त या अटढ़ हों तो उनका ऐसे ही अथवा पेनिसिलिन आच्छादन के अन्तर्गत कर्षण कर देना चाहिए। इन पूर्व-साधनों में यदि एक सप्ताह भी व्यय हो तो यह समय का सदुपयोग ही है। इन रोगियों में मुख की स्वच्छता अत्यन्त आवश्यक होती है। यदि विकिरण प्रतिक्रिया के फलस्वरूप भक्षण या पोषण में बाधा पड़ती हो तो भोजन से 20-30 मिनट पूर्व एस्पिरिन (aspirin) के घोल को घूट-घूट करके पीने या उसके गरारे करने से कष्ट में कमी होती है। रोगी को अति कैलोरी मूल्य (high caloric value) का अर्धठोस या द्रव आहार देना चाहिए। मलाशय, मूत्राशय या योनि की श्लेष्मा कला के प्रभावित होने पर भी पूर्व वर्णित अनुसार ही क्रिया होती

है तथा सपीड कुथन (tenesmus), और बारम्बार मूत्रत्याग आदि लक्षण पाये जाते हैं ।

विलम्बित प्रतिक्रियाये

श्लेष्मा कला मे भी त्वचा की भांति कुछ मास पश्चात् शोष (atrophy) होने लगता है तथा अभिघात से वह फट सकती है । रूक्ष, अति उष्ण अथवा अति शीतल भोजन करने से वचना चाहिए, अन्यथा परिगलनी व्रण (necrotic ulcer) उत्पन्न होने का भय रहता है । सुरक्षात्मक दृष्टि से कपोल अथवा जिह्वा के कैंसर के लिए रेडियम-चिकित्साप्राप्त रोगियो को मुख के उस ओर का प्रयोग नहीं करना चाहिए जिस ओर विकिरण किया गया हो । यदि परिगलन हो जाय हो तो उसकी चिकित्सा की सर्वोत्तम विधि विद्युत् स्कद (electro-coagulation) है । फुफ्फुस ऊतक को किरणित करने पर आरम्भ मे फुफ्फुस शोथ (pneumonitis) तथा कालान्तर में फाइब्रोसिस (fibrosis) और श्वसनी-विस्फार (bronchiectasis) होता है । अस्थि के प्रबल किरणन के फलस्वरूप उसका शक्तिह्रास (devitalization), परिगलन (necrosis) या अस्थिभंग (fracture) हो सकता है । योजनाबद्ध चिकित्सा द्वारा इन उपद्रवों के निवारण का प्रयत्न करना चाहिए ।

रक्त परिवर्तन

जब ऊतक के लघु परिमाण को किरणित किया जाय तो रक्त मे अत्यल्प परिवर्तन होता है, उदाहरणत मुख, गर्भाशय, ग्रीवा, मूत्राशय, त्वचा, एन्ट्रम (antrum) आदि का विकिरण । अतिवोल्ट विकिरण द्वारा ऊतक के विस्तृत क्षेत्र का विकिरण करने से लसीका-कोशिकाओं, बहुरूप केन्द्रकी श्वेत कोशिकाओं तथा विम्बाणुओं की सख्या घट जाती है । कुल श्वेत कोशिका गणनाक (total leucocyte count) का 3000 प्रति cu. mm., लसीका-कोशिकाओं का 300 प्रति cu. mm. अथवा विम्बाणुओं का 100,000 प्रति cu. mm. से कम होना आपद्स्थिति का सूचक होता है ।

चिकित्सा

ऐसे परिवर्तनों के निवारण के लिए उपयुक्त पूर्वोपाय करने चाहिए तथा उनके आमापन के लिए समय-समय पर रक्त गणनाएँ (blood counts) करनी चाहिए। प्रति-अरक्तता-चिकित्सा (antianaemic treatment) तथा समय रहते रक्ताधान भी प्रदान करना चाहिए।

रेडियोएक्टिव आइसोटोप (Radioactive isotopes)

परमाणु पाइल (atomic pile) का आविष्कार मूलतः युद्ध अनुसन्धान का परिणाम था, किन्तु इसके द्वारा रेडियोएक्टिव पदार्थों का कृत्रिम निर्माण सम्भव हो गया है, जिनमें से कुछ का रोगचिकित्सा में प्रयोग किया जाता है।

कुछ ऊतकों में इन पदार्थों को विशेषतः सान्द्रित करने की क्षमता होती है; उदाहरणतः यदि अवटु ग्रन्थि के कैंसर के ककाल-विक्षेपयुक्त रोगी को रेडियो-एक्टिव आयोडीन (^{131}I) दिया जाय तो यह कैंसर के प्राथमिक तथा द्वितीयक, दोनों स्थलों पर सान्द्रित हो जाता है। रेडियोएक्टिव आइसोटोपों द्वारा उत्सर्जित विकिरण अर्बुद-ऊतक को नष्ट करता है। इस प्रकार कैंसर का उन्मूलन सम्भव हो सकता है। किन्तु ऐसा अवटु-कैंसर के लगभग 50 प्रतिशत या इससे कम रोगियों में ही सम्भव होता है। अवटु-कैंसर के ककाल-विक्षेपयुक्त बहुत से रोगियों को इस चिकित्सा के पश्चात् अनेक वर्षों तक लक्षणहीन रहते पाया गया है। आजकल गर्भाशयग्रीवा के कामिनोमा के श्रोणि-द्वितीयको (pelvic secondaries) की चिकित्सा के लिए रेडियोएक्टिव कोलॉइड स्वर्ण (radioactive colloidal gold) का प्रयोग बढ़ रहा है; लसीका-पर्वों में कोलाइडल स्वर्ण का संचय करने की विशेष क्षमता होती है। रेडियोएक्टिव फास्फोरस (^{32}P) का प्रायोगिक रूप में क्लिनिकल उपयोग सफल सिद्ध हुआ है तथा इसे अब पोलिसाइथीमिया वीरा (polycythaemia vera) की चिकित्सा का सर्वोत्तम साधन माना जाता है। किन्तु चिरकारी मायलोजेनस (myelogenous) तथा लिम्फेटिक (lymphatic) ल्यूकीमिया की चिकित्सा में यह सामान्यतः प्रयुक्त एक्स-किरण चिकित्सा के समान प्रभावशाली नहीं होता। तीव्र ल्यूकीमियाओं (acute leukaemias) में रेडियोएक्टिव फास्फोरस से कोई लाभ नहीं हुआ है।

रेडियोएक्टिव कार्बन (^{14}C) का प्रयोग यकृत, प्लीहा आदि के अर्बुदों की चिकित्सा के लिए किया जा सकता है ।

सम्भव है कि टेलीक्यूरी चिकित्सा (telecurie therapy) में रेडियम का स्थान रेडियोएक्टिव कोबाल्ट ग्रहण कर ले, किन्तु इसकी अत्यन्त अल्प आयु (रेडियम की अपेक्षा आधी आयु) उसका महान् अवगुण है ।

आइसोटोप चिकित्सा का महत्त्व केवल इस कारण नहीं है कि इसका प्रयोग अवटुग्रन्थि के कैंसर, पोलिसिथीमिया वीरा (polycythaemia vera) अथवा गर्भाशयी ग्रीवा कैंसर के श्रोणि-विक्षेपो की चिकित्सा के लिए किया जा सकता है, किन्तु उसकी महत्ता ऊतक-किरणन का एक नवीन तथा मौलिक साधन होने में है ।

पारिभाषिक शब्दावली

हिन्दी

अंग्रेजी

अकल डाढ़	wisdom tooth
अंकुरावृद्ध	papilloma
अकुरक पेशी	papillary muscles
अकुरकी पुटि-ग्रन्थ्यवृद्ध	papillary cystadenoma
अग्न्याशय	duodenum
अग्न्याशय-ग्रहणी-उच्छेदन	pancreatico-duodenectomy
अग्न्याशयपुच्छ-मध्यान्त्र संयोजन	caudal pancreaticojejunosomy
अग्न्याशयशोथ	pancreatitis
अग्रखात करोटि	anterior fossa (skull)
अज्ञातहेतुक	idiopathic
अग्र त्रिभुज	anterior triangle
अग्र चर्वणक	premolar
अग्र दन्तुरिका	serratus anterior
अग्र-निम्न	anteroinferior
अग्र पोलियोमेरुरज्जुशोथ	anterior poliomyelitis
अग्राहिता	insensitivity
अंगाकुचन	contracture
अंगघात	palsy
अंगराग	cosmetics
अचालक	nonconductor
अडाकार रन्ध्र	foramen ovale
अंडाकार खात	fossa ovalic
अत्यवदुता	hyperthyroidism
अत्याकुंचन आघात	hyperflexion injury
अत्यूष्मा/अतिताप	hyperthermia
अक्रिस्टलीय अन्तरालीय परिवर्तन	amorphous interstitial change
अघ्राणता	anosmia

अतानिक	atonic
अतालता	arrhythmia
अतिकोलेस्टरोलता	hypercholesteraemia
अतिज्वर	hyperpyrexia
अतिपरासारी	hypertonic
अतिपरानारी ग्लूकोज	hypertonic glucose
अतिप्रसारण	hyperextension
अतिप्रसारित	hyperextended
अतिवृद्धि	hypertrophy
अतिवृद्ध गठरोग	hypertrophic gastritis
अतिरक्तता	hyperaemia
अतिरक्तदाघ	hypertension
अतिरिक्त चूचुक	accessory nipple
अतिभिद्जन	hyperplasia
अतिविकसनो/अतिभिद्जनित	hyperplastic
अतिवोल्टता	supervoltage
अतिव्यापन	overlapping
अतिमार	dysentery
अतिमार कणि दागुन्म	dysenteric granuloma
अतिस्वेदलता	hyperhidrosis
अतिस्नाय	hyper-ecction
अतिसंवेदिता	hyperaesthesia
अदुर्दमता	nonmalignant
अधराग-पात	paraplegia
अधि-अग्न्याशय	suprapancreatic
अध्वान्ठ	supervene
अध्गुरोमणि दा	supraster notch
अधि कण्ठद्वारीय	supraglottic
अधिकण्ठद्वार अवकाश	supraglottic space
अधिकनम यूरिया-उत्सर्ग	maximum urea clearance
अधि कण्ठि दा	suprahyoid
अधिकतम श्वसनक्षमता	maximum breathing capacity

पारिभाषिक शब्दावली

अधिकर्णपट्ट वरी	epitympanic recess
अधिचक्रक ग्रन्थिशोथ	epitrochlear adenitis
अधिजघन सूत्राशयच्छेदन	suprapubic cystotomy
अधिजघन पुरस्थोच्छेदन	suprapubic prosectomy
अधिजत्रुक	supraorbital avicular
अधिदृढतानिकी	epidural
अधिनाभि अभ्युदर हर्निया	supraumbilical ventral hernia
अधिनेत्रगुहा भंगिका	supraorbital notch
अधिमूत्रमागता/एपिस्पेडिआस	epispadias
अधियकृत	suprahepatic
अधिमस्तिष्कच्छिदि	supratentorial
अधिवृक्कोच्छेदन	adrenalectomy
अधिवृषण	epididymus
अधिवृषण-वृषणशोथ	epididymo-orchitis
अधिसंख्यिक स्तन	supernumerary breasts
अधिस्थापन	supervene
अधिस्थूलक अस्थिभंग	supracondylar fracture
अधिस्थूलक कीलक अस्थिच्छेदन	supracondylar cuneiform osteotomy
अधीरता	nervousness
अधोजठर	hypogastric
अधोजत्रुक धमनी	subclavian artery
अधोजिह्वा ग्रन्थि	sublingual gland
अधोजिह्वा तन्विका	hypoglossal nerve
अधोमूत्रमार्गता	hypospadias
अधोहनु	mandible
अधोहनु का कोण	
अधोहनु प्रवर्ध	mandibular process
अधोहनु विभाग	mandibular division
अधोहनु स्तम्भ	lock jaw.
अधः शखाधिरा, वृहत्	saphenous vein, greater
अननुनादी क्षेत्र	dull area

अनाइट्रोजनय प्रोटीन	non-nitrogenous protein
अनाक्सीजनित	unoxygenated
अननुपातिक वृद्धि	disproportionate growth
अनपेक्षाङ्गित अस्थिभंग	unimpacted fracture
अनावरण	exposure
अननरोधिता	patency
अननरोधक	non-obstructive
अनावृत	open
अनावृत क्षेत्र	bare area
अन्ययोग्य आहार	non-residual diet
अनामिश्र	non-adherent
अनिवार्य रक्तमिश्र	essential haematuria
अनुकम्पित रोध	sympathetic block
अनुकम्पी उच्छेदन	sympathectomy
अनुक्रमानुपाती	directly proportional
अनुक्रिया	response
अनुत्पीय	subacute
अनुद्विद्ध	unerrupted
अनुक्रिया यंत्रावलि क्रियाविधि	responsive mechanism
अनुगम	sequelae
अनुग्र	mild
अनुचालन	taxis
अनुच्छेदनीय	unresectable
अनुल्लिकास्थि	coccyx
अनुश्रिक वेदना	coccydynia
अनुनादी	resonant
अनुप्रयोग	application
अनुप्रस्थ	transverse
अनुप्रस्थ ओदरिका	transversous abdominis
अनुप्रस्थिका प्रावरणी	fascia transversalis
अनुमस्तिष्क वृत्त	cerebellar peduncles

पारिभाषिक शब्दावली

अनुमापन/निर्धारण	assessment
अणुविक्षोभ	molecular disturbance
अकुश दौरे	uncinate fits
अगरेखाकन	surface marking
अंगुष्ठ मूलोत्सेध	thenar emminence
अंगोच्छेदन	amputation
अन्तरास्थि	interosseous
अन्तरास्थि-तारलगाना	interosseous wiring
अन्तःकचुक	intima
अन्तर्गम	inlet
अन्तर्गर्भकाल/अन्तर्गर्भाशय काल	intrauterine life
अन्तर्ग्रथन-संवध	synaptic connection
अन्तर्घट्टन	impaction
अन्तर्घट्टित अस्थिभग	impacted fracture
अन्तर्जघिका	tibia
अन्तराजघिक उलूखल	tibiofibular mortice
अन्तरातुगक भगिका	intertragic notch
अन्तर्नासा-निरसन	intranasal exenteration
अन्तरान्यूरोन विघटन	inter neuronal breakdown
अंतः-प्रमस्तिष्क	intracerebral
अन्तर्मज्जा कील	intramedullary nail
अन्तःयकृत	intrahepatic
अतर्नत प्रकोष्ठ	cubitus varus
अतर्वाहिनी—	intraductal
अतर्वासी केथिटर	indwelling catheter
अंतर्विष्ट पुटी	inclusion cyst
अतः-सचरण/सरण	infiltration
अतःसरणी	infiltrating
अंतः-स्तनविद्रधि	intramammary abscess
अन्तःस्थ	intrinsic
अंतःस्थित निरोप	inlay graft
अंतर्जनस्तरकृत वहिर्वलन	enterodermal evagination

अंतर्जीव विप	endotoxin
अंतः-प्रकोष्ठिका	ulna
अंतराप्रकोष्ठ संधि	radioulnar joint
अंतर्धमनी शोथ	endarteritis
अंतर्धमनी शोथ, लोपी	endarteritis obliterans
अंतर्नति	varus
अंतर्निहित	embedded
अंत.पुटी	endocyst
अंतर्मुखी	introspective
अंतरीयक कोशिकायें	ependymal cells
अंतरीयकार्बुद	ependymoma
आंत्रान्त्र प्रवेश	intussusception
अंतस्त्वक्	intradermal
अंतर्मणिवध आकुंचिका	flexor carpii ulnaris
आंत्राविष्टाश	intussusceptum
अंतर्रोध	occlusion
अतर्वलन	invagination
अतर्वस्तु	contents
अतर्वाहिका	intravascular
अतर्वेष्टन	intrathecal
अत.वक्ष प्रावरणी	endothoracic fascia
अंत्य	terminal
अत्य परपोषी	definitive host
अंतर्लसीका दाव	endolymphatic pressure
अंतर्लोपी	obliterative
अंतःशल्यता	embolism
अंतः-शल्योच्छेदन	embolectomy
अतस्थल	endplates
अत.स्रावी त्रुटि	endocrine deficiency
अतर्हृद्	endocardium
अंतर्हृद् शोथ	endocarditis
अतरालीय	interstitial

पारिभाषिक शब्दावली

अतराली अनुप्रयोग	interstitial application
अंतरांगुलि	interphalangeal
अंतराली हर्निया	interstitial hernia
अतरावग्रह	intersigmoid
अंतरादंत तार बाधना	interdental wiring
अंतराधमनी रक्ताधान	interarterjal transfusion
अंतराफलक	interlaminar
अतरालिन्दी खातिका	interatrial groove
अंतरावकाशी	interluminal
अंतरावग्रह	intersigmoid
अंतराशिखरक	intertrochanteric
अंतरास्थूलक भंगिका	intertrochanteric notch
असफलक	scapula
अन्त.स्राव	internal secretion
अदम्य आक्षेप	uncontrollable convulsion
अद्वार गुद	imperforate anus
अंधभौमिक प्रदीप्ति	darkground illumination
अध रंध	foramen caecum
अंधात्र	caecum
अंधात्र-	caecal
अंधात्र खात	caecal fossa
अंधात्र छिद्रीकरण	caecostomy
अंधात्र पश्च	retrocaecal
अन्यत्रानुभूत वेदना	referred pain
अंसकूट-अक्षक संधि	acromioclavicular joint
अंसकूट प्रवर्ध	acromion process
अंसगर्त खात	glenoid fossa
अंसगर्त-प्रगड स्नायु	glenohumeral lig
अंसतुड प्रवर्ध	coracoid process
अंसतुडाक्षक	coracoclavicular
अनुकम्पी उच्छेदन	sympathectomy
अनुक्रमानुपाती	directly proportional

अपकर्षण	distraction
अपकेन्द्रण	centrifugalise
अपकेन्द्रित	centrifugalised
अपघर्षण	abrasion
अपरदन	erosion
अपवर्तन	abduction
अपवर्तन फ्रेम	abduction frame
अपवर्तिका	abductors
अपवर्धन	maldevelopment
अप्रत्यक्ष	indirect
अपवाही तंतु	efferent fibres
अपसामान्यता	abnormality
अपसामान्य गतिशीलता	abnormal mobility
अपस्फीत एन्यूरिज्म	varicose aneurysm
अपस्मार	epilepsy
अपसवेदन	paraesthesia
अपसंवेदी ऊर्वाति	meralgia paraesthetica
अपहरण/एब्लेशन	ablation
अपहृत करना	strip off
अपार्यता	opacity
अपावरोही वृषण	mal descended testes
अपुनःस्थापित सघिच्युति	unreduced dislocation
अपुनःस्थाप्य	irreducible
अपित्तमेही कामला	acholuric jaundice
अपूतिता	asepsis
अप्रकुचन	asystole
अभिघात	trauma
अभिघातज निकुंचन	traumatic stricture
अभिघातज प्रलाप	traumatic delerium
अभिघातज वातस्फीति	surgical emphysema
अभिघातोत्तर ज्वर	posttraumatic fever
अभिमध्य गुल्फिका स्नायु	medial malleolar ligament

पारिभाषिक शब्दावली

अभ्युदर	ventral
अभिमृष्ट	dorsal
अभिलक्षक	characteristic
अभिलेखन	recording
अभिलेपन	smear
अभिवर्ध	epiphysis
अभिवर्तन	adduction
अभिवाही	afferent
अग्निविन्यास	orientation
अभिष्यन्दी मुखपाक	catarrhal stomatitis
अभिसरण	converge
अभिसूचना/संकेत	indications
अभिहृद्/जठरागम	cardia
अभिहृद् जठर-अग्निथिलता	achalasia cardia
अमूत्रता	anuria
अमीविकता	amoebiasis
अमीविक अतिसार	amoebic dysentery
अमीवाजन्य विद्रधि	amoebic abscess
अमीवोमा	amoeboma
अयथार्थ एन्यूरिज्म	aneurysm, false
अयुक्त कपाल	cranium bifidum
अयुक्त मेरुदंड	spina bifida
अरक्तज परिगलन	avascular necrosis
अरक्तता	anaemia
अरक्तलायी	non-haemolytic
अरुचि	anorexia
अरीय	radiating
अर्धचन्द्र उपास्थि	semilunar cartilage
अर्धचन्द्राकार रेखा	Linea semilunaris
अर्धचन्द्राभ	lunate
अर्धांगघात	hemiplegia
अर्धजिह्वोच्छेदन	hemiglossectomy

अर्धदृष्टिता	hemianopia
अर्धवृहदान्त्रोच्छेदन	hemicolectomy
अर्ध सन्यास	semicoma
अर्धावनत	midprone
अर्बुद	tumour
अल्पावशेषी आहार	low-residue diet
अल्पघनास्त्री विम्बाणु परप्पूरा	thromboeytopaenic purpura
अल्पतम	minimal
अल्पताप	hypothermia
अल्पदन्द्रोन क्रोशिकाये	oligodendroglia cells
अल्पपरिवर्धन	underdevelopment
अल्पप्रोटीन रक्तता	hypoproteinaemia
अल्पमूत्रता	oliguria
अल्परजित	hypopigmented
अल्पवर्णी अरक्तता	hypochromic anaemia
अल्पविकसन	hypoplasia
अल्पसवेदिता	hypoesthesia
अल्पशर्करारक्तता	hypoglycaemia
अलिन्द पर सीवन	atroseptopexy
अलिन्द-विकम्पन	atrial fibrillation
अलुप्त	unobliterated
अव-अधात्र	subcaecal
अव-अधोहनु	submandibular
अव-असफलक	subscapular
अवांसफलका	subscapularis
अवासपृष्ठिका	infraspinatus
अवअरकनाइड रक्तस्राव	subarachnoid haemorrhage
अवकाश	space
अवकाश पूरक क्षति	space occupying lesion
अवकाशिका	lumen
अवकाशी ऊतक	areolar tissue
अवकेन्द्रक	intranuclear

अवकंठद्वारीय	infraglottic
अवचिबुक	submental
अवगमी	perceptive
अवग्रह	sigmoid
अवग्रह वृहदान्त्र दर्शन/सिगमाइडो- स्कोपी	sigmoidoscopy
अवघुटिका मध्यपदकूर्च अन्तर्वर्तन	subtellar midtarsal inversion
अवघुटिका संधिस्थिरीकरण	subtellar arthrodesis
अवचेतक दुष्क्रियता	hypothalamic dysfunction
अवतीव्र जीवाणुज अन्तर्हृद्शोथ	subacute bacterial endocarditis
अवजिह्वा डरमाइड	sublingual dermoid
अवजिह्वा पुटी	thyroglossal cyst
अवदुजिह्वा वाहिनी	thyroglossal duct
अवतानन	pronation
अवतुण्डक	subcoracoid
अवत्वक्	subdermal
अवहृदतानिका रक्तस्राव	subdural haemorrhage
अवधारण	retention
अवधारण एनीमा	retention enema
अवधारण पुटी	retention cyst
अवनमन	depression
अवपर्यस्थि रक्तगुल्म/हीमेटोमा	subperiosteal haematoma
अवपर्यस्थि विद्रधि	subperiosteal abscess
अवपशुंक	subcostal
अवमध्यच्छद विद्रधि	subphrenic abscess
अवमस्तिष्कच्छदीय	infratentorial
अविवरता	atresia
अवरणित रोगी	unselected cases
अवरुद्धपथ कामला	obstructive jaundice
अवरोधक	obstructive
अवशिखरक	subtrochanteric
अवशख अन्वेषण	subtemporal exploration

अवश्लेष्मिक उच्छेद	submucous resection
अवश्लेष्मल कला/अवश्लेष्मल	submucosa/submucous membrane
अवश्लेष्मिक मार्ग	submucous approach
अवसधि भ्रंश	luxation
अवसम्पुटीय	subscapular
अवस्थान भ्रंश	subluxation
अवसादन/अवसन्नता	prostration
अवस्तनपुटक	submammary fold
अवाप्तिया	findings
अवांसकूट	subacromial
अवांसर्गतिक	subglenoid
अविकसन	anaplasia
अविकसनित	anaplastic
अविभक्त	unipartite
अविटामिनता	avitaminosis
अवशिष्ट	residual
अवशिष्ट अगघात	residual paralysis
अविशिष्ट कणिकागुल्म	nonspecific granuloma
अविशिष्ट अभिप्यन्दी नासागोथ	nonspecific catarrhal rhinitis
अविशिष्ट सक्रमण	nonspecific infection
अविस्तारणीय पाती फुफ्फुस	unexpandable atelectic lung
अवृन्ती/वृन्तहीन	sessile
अवोपास्थि पुटी	subchondral cyst
अवोष्ठविवर छिद्रीकरण	sublabial anterostomy
अशक्तता	morbidity
अशक्त/मूढ	imbecile
अश्मरी	calculus
अश्मरी अमूत्रता	calculus anuria
अश्मरी भजन	litholapaxy
अश्वपाद	equinus
अश्रुत्ताव	epiphora

अशस्थलान्तरण/विक्षेपण	metastasis
अशं	piles, haemorrhoids
अशं आश्रयतर	internal piles/inthaemarhoids
अशं, बाह्य	external piles/ext. "
असत्यमार्ग/कूटमार्ग	false passage
अस्तनता	amazia, amastia
अस्थानता	ectopia
अस्थानी मूत्राशय	ectopia vesitcae
अस्थानी वृषण	ectopic testes
अपुनःस्थापित सधिच्युति	unreduced dislocation
अस्थिकर पेशीशोष	myositis ossificans
अस्थिकर आवेष्टन	bony shell
अस्थि-ड्रिल	bone drill
अस्थिनिरोपण	bone grafting
अस्थि निरोप	bone graft
अस्थ्यवुर्द	osteoma
अस्थ्योपास्थिमय	osteocartilaginous
अस्थिजनक सारकोमा	osteogenetic sarcoma
अस्थि दुष्पोषण	osteodystrophy
अस्थिभग	fracture of bone
—अनुदैर्घ्य	—longitudinal
—अनुप्रस्थ	—transverse
—अपूर्ण	—incomplete
—अवनत	—depressed
—उपद्रवयुक्त	—complicated
—नवशाखा/ग्रीनस्टिक	—greenstick
—पूर्ण	—complete
—संपीडन	—compression
—सर्पिल	—spiral
—रेखाकार	—linear
—विवृत	—compound, open,
—संवृत	—simple, closed

अस्थिभंगुरता	fragilitas ossium
अस्थिमज्जा शोथ	osteomyelitis
अस्थिमृदुता	osteomalacia
अस्थिरता	instability
अस्थिविकास	ossification
अस्थिमंघि विकृति	osteoarthropathy
अस्थिसंधि शोथ	osteoarthritis
अस्थिशोष/अस्थिगुपिरता	osteoporosis
अपूप	non-suppurative
असमन्वय	inco-ordination
असतयोजन	non-union
असंतुलित	unbalanced
असतुलन	imbalance
असममिति	asymmetry
असममित	asymmetrical
असवेदिता/असवेदन, संज्ञाहरण	anaesthesia
अक्षक	axis (vert.)
अक्षिदोलन	nystagmus
अक्षिविम्ब शोफ	papilloedema
वा	
आकर्षण/उद्वेष्ट	spasm
आकर्षी	spasmodic
आकर्षणरोधो/आकर्षणहर	antispasmodic
आकुंचक उपवधनी	flexor retinaculum
आकृत्यनुसार	morphologically
आकृतिकी	morphology
आवसीजन अल्पता/अल्पावसीयता	hypoxia
आगुरण	scrapings
आगन्तुक शल्य	foreign bodies
आघटन	incidence
आघात	injury

आचूषण	aspiration
आतत भाग -	pars tensa
आतंचन/स्कंदन	coagulation
आतंचनरोधी	anticoagulant
आतंचनीयता	coagulability
आणवीय विलयन	molecular solution
आद्य	primitive
आद्य आंत्रन्त्र	primitive gut
आद्य मुखपथ	stomodaeum
आद्यागिक	rudimentary
आधारी	basal
आधारी कुड	basal cistern
आधारी कोशिका इपीथेलिओमा	basal cell epithelioma
आधारी कोशिका कार्सिनोमा	basal cell carcinoma
आधारी प्लूरा-फुफ्फुसशोथ	pleuropulmonary inflammation
आव्मान	tympanitis/distension of intestines
आननघात/आनन अंगघात	facial paralysis
आनन-ग्रस्तता	facial involvement
आनन-तंत्रिका	facial nerve
आनन-विदर	facial cleft
आन्नावरोध	intestinal obstruction
आन्त्रचूषण	intestinal suction
आन्त्रधावन	bowel washes
आन्त्रयोजनी घनास्रता	mesenteric thrombosis
आन्त्रयोजनी-भित्तिक खात	mesentero-parietal fossa
आन्त्र की वातपुटिकामयता	cystic pneumatosis of intestines
आन्त्रवायु नली	flatus tube
आपात	emergency
आपाती सर्जरी	emergent surgery
आप्लावी सूत्र असंयति	overflow incontinence of urine

आभ्यन्तर अर्श	internal haemorrhoids
आभ्यन्तर औदरिक द्वार	internal abdominal ring
आभ्यन्तर तिर्यक् औदरिका	obliquus abdominis internus
आमाशय	stomach
आमाशयदर्शी, गैस्ट्रोस्कोप	gastroscope
आमाशय प्रक्षालन नली	stomach tube
आरोही गोणिकावृक्कगोथ	ascending-pyelonephritis
आरोही गोणिका-एक्मरे-चित्रण	ascending pyelography
आरोही प्रगाखा	ascending ramus
आरोही सक्नामी पैरोटिडगोथ	ascending infective parotitis
आलवाल	calyx
आलव	fulcrum
आवर्तक अधरागघात	recurrent paraplegia
आवर्धन	magnification
आवृत्ति क्रम	frequency range
आशयिक	splanchnic/visceral
आशय-अनुकम्पी तत्रकोच्छेदन	splanchnicectomy
आशयनि.सरण	eventration
आशयभ्रंग	visceroptosis
आशिक जठरोच्छेदन	partial gastrectomy
आशिक वृक्कोच्छेदन	partial nephrectomy
आस्तर	lining
आसन कंटक	ischial spine
आसन गुलिका	ischial tuberosity
आसन मलाशय खात	ischioanal fossa
आसंजन	adhesion
आसजित	adherent
आसजित प्लास्तर	adhesive plaster
आहारोत्तर	postprandial
आक्षेप	convulsions
इतरविकसन	metaplasia
इतिवृत्त	history

इनेमल अंग	enamel organs
इफ्रेड्रिन	ephedrine
इवैकुएटर/ निस्सारक	evacuator
उग्र उदर	acute abdomen
उच्छ्रायी	erectile
उच्छ्रयण	erection
उच्छेदन	excision
उच्छेद जीवोत्तिपरीक्षा	excision biopsy
उच्छेद सम्मिलन	resection-anastomosis
उत्केन्द्रित	eccentric
उत्क्रमणीय/उत्कृष्णशील	reversible
उत्खनित उपान्त/परिसीमा	underground margin
उत्तान/उथला	shallow
उत्पादक/जननिक	germinal
उत्सर्जन कार्य	excretory function
उत्सर्जन गोणिका एक्सरे-चित्र	excretory pyelogram
उत्सिक्त	flushed
उद्भवन काल	incubation period
उदर-कचुक हाइड्रोसील	abdomino-vaginal hydrocele
उदरछेदन	laparotomy
उदरपार आरोपण	transcoelomic implantation
उदरमध्य रेखा	linea alba
उदरभित्ति	abdominal wall
उदरभित्ति के छेदन	abdominal incision
उदर-मूलाधार-उच्छेदन	abdominoperined resection
उदर-रज्जुका हाइड्रोसील	abdomino-funicular hydrocele
उदर-वक्ष	abdomino-thoracic
उद्वर्ध/अपवृद्धि	excrescence
उद्वृद्धि	outgrowth
उं डुकपुच्छ	vermiform appendix
उं डुकपुच्छोच्छेदन	appendicectomy
उं डुकपुच्छयोजनी	mesoappendix

उडुकपुच्छशोथ	appendicitis
उडुकपुच्छोच्छेदनोत्तर सलक्षण	post appendectomy syndrome
उन्मूलन	enucleation
उपकला प्रचुरोद्भवन	epithelial proliferation
उपत्वचाभ कार्सिनोमा	epidermoid carcinoma
उपद्रव	complications
उपरिस्थ	superficial
उपरिस्थ उपस्थ	superficial pudendal
उपरिस्थ पैरोटिडोच्छेदन	superficial parotidectomy
उपरिस्थ परिभ्रमी घनास्रशिराशोथ	superficial migratory thrombo- phlebitis
उपस्कर	equipment
उपाजित	acquired
उपाजित त्रुटिग	acquired defects
उपात्त	data
उपान्त	margin
उपान्तीय	marginal
उपास्थ्यर्बुद	chondroma
उपास्थि दुष्विकसन	dyschondroplasia
उपास्थिमृदुता	chondromalacia
उभार	bulge
उरोस्थि	sternon
उरोस्थिजत्रुक सधि	sternoclavicular joint
उरःकटि बहिःप्रवाह	thoracolumbar outflow
उरः जत्रुककर्णमूलिका	sternocleidomastoideus
उरोस्थि मुठक	manubrium sterni
उलूखल	acetabulum
उलूखलोष्ठ	acetabular labium
उलूखल सधि	ball and socket joint
उल्लाघता काल	convalescence
उल्व	amnion
ऊतक विकृति	histopathology

ऊतक शोथ	cellulitis
ऊर्ध्व अग्न्याशयग्रहणीधमनी	superior pancreaticoduodenal artery
ऊर्ध्व आन्त्रयोजनी धमनी	superior mesenteric artery
ऊर्ध्व चतुर्थांग अर्धदृष्टिता	upper quadrant heminopsia
ऊर्ध्वोष्ठ खात	philtrum
ऊर्ध्व प्रेरक न्यूरोन	upper motor neurone
ऊर्ध्वाधर	vertical
ऊर्ध्व सक्कीर्णिका	superior constrictor
ऊर्ध्व हनु	maxilla
ऊर्ध्व हनुकोटर	maxillary antrum
ऊर्ध्व हनु प्रवर्ध	maxillary process
ऊर्ध्व हनु विवर	maxillary sinus
ऊर्ध्व हनु विवरशोथ	maxillary sinusitis
ऊष्मा नियामक केन्द्र	heat regulating centre
ऊष्मस्वेदन	hot fomentation
एक-कोष्ठकी	unicellular
एक-पार्श्वी	unilateral
एकल गुलिका	tuberculum impar
ऐक्टिनोमाइकोसिस	actinomycosis
एक्सरेअपार्य	radiopaque
एक्सरेपार्य	non-radiopaque
एक्सरे चिकित्सा	x-ray therapy
एक्सोन-तन्तु विच्छेद	axontmesis
ऐटिक	attic
ऐंठन/मरोड	twist
ऐडीनाइड	adenoids
ऐडीनाइडोच्छेदन	adenoidectomy
ऐडीमेंटोमा	adementoma
एथमाइड	ethmoid
एथमाइडी विवर	ethmoidal sinus
एथमाइड शोथ	ethmoiditis

ऐथीटोसिस/वलन	athetosis
ऐथीटोसी	athetotic
ऐन्यूरिज्म	aneurysm
ऐन्यूरिज्मी वेरिक्स	aneurysmal varix
ऐप्थी	aphthac
ऐप्थसी मुखपाक	aphthous stomatitis
ऐप्यूलिस	epulis
ऐमोनियामय विघटन	ammoniacal decomposition
ऐम्पाईमा/अन्तःपूयता	empyema
ऐपेसिरिलास	erysipelas
ऐराइथ्रोमाइसिन	erythromycin
ऐलर्जी	allergy
ऐलबुमिनमेह	albuminuria
ऐस्कीरिया कोलाई	escheria coli
ओमेगा	omega
ओष्ठ	lip
ओटोफोनी	otophony
ओर्वी कैल्कर/कैल्कर फैमोरेल	calcar femorale
ओर्वी चतुःशिरस्का	quadriceps femoris
ओर्वी पट	septum femorale
ओर्वी त्रिभुज	femoral triangle
ओर्वी नलिका	femoral canal
ओर्वी हर्निया	femoral hernia

क

ककालकर्षण/अस्थिकर्षण	skeletal traction
कंकतिका क्षेत्र	pectinate area
कंगुप्ररूप	military type
कटकोत्कर्षिका	erector spinae
कटिपार्श्वच्छदिका	latissimusdorsi
कटिवेधन	lumbar puncture
कटि लंबनिका	psoas

कंठद्वार	glottis
कठोर/कठिन	sclerous
कठिन कार्सिनोमा	scirrhous carcinoma
कंडराकला/कंडरावितान	aponeurosis
कंडराकल्पिका	semiten dinosus
कंडराछेदन	tenotomy
कंडरारज्जु	chonda tendinae
कंडराश्लेष्मकलाशोथ	tenosynovitis
कणिका-ऊतक	granulation tissue
कणिकागुल्म/ग्रैनूलोमा	granuloma
कणिकागुल्मी एप्युलिस	granulomatous epulis
कंडरापुटी, गंठिका	ganglion
कन्दरिका/वैलीकुला	vallecula
कन्दवहिःप्रवाह	bulbar outflow
कन्द प्ररूप	bulbar type
कनफेड	mumps
कनिष्ठा	little finger
कनिष्ठामूलोत्सेध	lypothenar emminence
कपाटिका	valve
कपाटिकीय प्रत्यावहन	valvular regurgitation
कपाल अन्तराल	fontanelle
कपाल-अस्थि-संयोजन	craniosyntosis
कपालत्रिक वहिःप्रवाह	craniosacral outflow
कपालवाह्य उपद्रव	extracranial complications
कपाली वायुपुटी	cranial pneumatocele
कपालशीर्ष	vertex
कफस्राव	expectoration
कवकाकार	fungiform
करभास्थियां	metacarpal bones
करभ-अगुलि संधि	metacarhophalangeal joint
कर्ण	ear
कर्णकाठिन्य	otosclerosis

कर्ण गडिका	otic ganglion
कर्णदर्शन	otoscopy
कर्णपल्लव	auricle
कर्णपालि	lobule of ear
कर्णमूथ	wax (in ear)/cerumen
कर्णमूल कोटर	mastoid antrum
कर्णपटह छेदन	myringotomy
कर्णमूलोच्छेदन	mastoidectomy
कर्णमूल प्रवर्ध	mastoid process
कर्णमूल शोथ	mastoiditis
कर्षण	traction
कर्णस्वरयत्र विद्	otolaryngologist
कर्णक्ष्वेड	tinnitus
कण्डू	pruritis
करोत्तानिका	supinator
कर्तन अस्थिभग	shear fracture
कर्तन आघात	shear injury
क्रमांकित	graduated
क्रान्ति	crisis
क्रान्तिक क्षेत्र	critical area
क्रियाविधि	mechanism
क्रेपिटस/करकर	crepitus
क्रोन रोग	crohn disease
कला मध्यछद/डायाफ्राम	membranous diaphragm
कलामध्य मूत्रमार्ग	membranous urethra
क्लान्तिशीलता	fatiguability
कशेरुका अग्रसर्पण	spondylolisthesis
कक्षपुटक	axillary fold
कक्षपुच्छ	axillary tail
काकलक/युवुला	uvula
कठोरता/दृढ़ता	rigidity
काठिन्य	sclerosis

काठिन्यकर विलयन	sclerosing solution
कांड	shaft
काय/देह/शरीर	body, soma
कार्यिक	somatic
कार्यात्मक वाचाघात/क्रियात्मक वाचाघात	functional aphonia
कार्यात्मक/क्रियात्मक अपविन्यास	functional derangement
कारोनरी हृद्रोग	coronary heart disease
कार्वाकोल	carbachol
कारवंकल	carbuncle
कारसिनोमावत अर्बुद	carcinoid tumours
किण्वन	fermentation
किरेटिनीकृत कोशिकाये	keratinised cells
किरीटी पट	coronal septum
किरीटी परिखा	coronal sulcus
किरणन	irradiation
किरण कवक	ray fungus
किलाटी पदार्थ	caseous material
किलाटी भवन	caseate/caseation
क्विन्सी	quinsy
कुविवर्तन/कुघूर्णन	malrotation
कीपवक्ष	funnel chest (pectus excavatus)
कीलक	wedge
कीलकाकार उच्छेद	wedgedshaped resection
कीलकपद कूर्चोच्छेदन	wedge tarsectomy
किलाइड	keloid
कुटिल	tortous
कुठित व्यवच्छेदन	blunt dissection
कुपोषण	malnutrition
कुब्जता	kyphosis
कुर्वरित	mottled
कुल्या	aquaeduct

कुष्ठ	leprosy
कुसंयोजन	malunion
कुक्षि	coeliac
कुक्षिधमनी	coeliac artery
कूट	spurious, false, pseudo
कूटकलायुक्त मुखपाक	pseudomembranous stomatitis
कूटबद्धता सलक्षण	entrapment syndrome
कूटबन्धक स्थान	entrapment point
कूटमिकसोमा	pseudomyxoma
कूटम्यूसिन	pseudomucin
कूटम्यूसिनी पुटी	pseudomucinous cyst
कूटसधिता	pseudoarthrosis
कूटसम्पुट	pseudocapsule
कूप दन्तार्बुद	follicular odontome
कूर्पर/कफोणी सधि	elbow joint
कूर्पर प्रवर्ध	olecranon process
कृन्तक दांत	incisors
कृत्रिम वातलवक्ष	artificial pneumothorax
कृष्ण जिह्वाशोथ	glossitis nigra
केथिटर/मूत्रशलाका	catheter
केथिटर प्रवेशन	catheterization
केनुला	canula
केलोरीय परीक्षण	caloric testing
केवर्नोमिटी	cavernomatous
केशिकाशैया	capillary bed
केशिका वाहिकार्बुद	capillary haemangioma
केशिका स्तवक	glomerulus
केसोन रोग	case disease
कैन्सर	cancer
कैरोटिड गह्वर नालव्रण	carotid cavernous fistula
कैरोटिड रक्तस्राव	carotid haemorrhage
कैलस	callus

कैल्सीकरण	calcification
क्लैब्स-लौफलर दंडाणु	klebbs-loffler bacillus
कोटर	antrum
कोथ	gangrene
कोथयुक्त पित्ताशयशोथ	gangrenous cholecystitis
कोथयुक्त मुखपाक	gangrenous stomatitis
कोबाल्ट किरणपुंज	cobalt beam
कोरिया	chorea
कोरियनइपीथीलियोमा	chorion epithelioma
कोरियो एथोडोसिस	chorioethetosis
कोलीन घर्मी	cholergic
कोलाइड प्ररूप	colloid type
कोशिका नीड	cell nests
कोष्ठक	acinus
कोष्ठकाये/कोष्ठकी-भवन	sacculations
कोष्ठकीय	acinous
कोर्डी	chordae
कोटरीकरण	cauterization
कौकसावारा/अन्तर्गत नितंत्र	coxa vara
कौकसा वाल्गा/बहिर्गत कूनितव	coxa valga
कौन्ट्रेकूप/विपरोतांग पात	contre coup
कौर्नोबैक्टीरियम डिप्थरी	cornybacterium diphtheriae
कौलीसिस्टेटिओमा	cholecysteatoma
कौलेस्टरोसिस/कौलेस्टरोलता	cholesterosis
खंडाश	segments
खडतालु	lobe cleftpalate
खडोय निमोनिया	lobar pneumonia
खडकीय निमोनिया	lobular pneumonia
खडोच्छेदन	segmental resection
खडाशोच्छेदन	lobectomy
खंडक	lobule
खात	fossa

खातिका	groove
खातिकायुक्त	grooved
खुला हुआ अडाकार रध्र	patent foramen ovale
खुली धमनीवाहिनी	patent ductus artoriosus
गजचर्मता	pachyderma
गडे हुए स्थूणक	burried stump
गतिकारक	pacemaker
गतिविभ्रम	ataxia
गतिशीलता/चलत्व	mobility
गंडिका, चाप	zygoma
गंडिका, कडरापुटी	ganglion
गंडिकातन्त्रिकावृद्ध	ganglioneuroma
गंडिकापूर्व परिच्छेदन	preganglionic section
गंडिकारोधन	ganglion blocking
गभीर	deep
गम्मा	gumma
गम्माजन्य, गम्मीय	gummatous
ग्रन्थ्यवृद्ध	adenoma
गरारे, कुल्ले करना	gargle
ग्रसनी	pharynx
ग्रसनी-ग्रासप्रणाल संगम	pharyngo-oesophageal junction
ग्रसनी थैली	pharyngeal pouch
ग्रह	seizure
ग्रहणी, आन्त्रावरोध	duodenal ileus
ग्रहणी टोपी	duodenal cap
ग्रहणी नलिकाप्रवेशन	duodenal intubation
ग्रहणी प्रत्यावहन	duodenal regurgitation
ग्रहणी वेध	duodenal perforation
ग्रहणी-मध्यान्त्र वक	duodeno-jejunal flexure
ग्रास प्रणाल	oesophagus
ग्रासप्रणाल-जठर संयोजन	oesophago-gastric anastomosis

ग्रासप्रणाल द्वार/छिद्र	oesophageal piatus
ग्रीवा/ग्रैव	cervical
ग्रीवा अंसकठिका पर्व	jugulo-omohyoid node
ग्रीवा खिचाव	cervical strain
ग्रीवा-द्विपिंडिका पर्वसमूह	jugulodigastric node group
ग्रीवा-रघ्न संलक्षण	jugular foramen syndrome
ग्रीवा घनास्रशिराशोथ	jugular thrombophlebitis
ग्रीवा शिरा	jugular vein
ग्रीष्म प्रवाहिका	summer diarrhoea
ग्रैव पर्शुका	cervical ribs
ग्रैव हर्नियाभवन	cervical herniation
गल तोरणिका	fauces
गलतोरणिका टोसिल	faucial tonsil
गलतोरणिका स्तंभ	pillars of fauces
गलदाह	sore throat
गलपिचु	throat swab
ग्लायोमा	glioma
गवाक्ष	obturator
गवीनी	ureter
गवीनी अश्मरीनिष्कासन	ureterolithotomy
गवीनी कलिका	ureteric bud
गवीनी कुहरच्छेदन	ureteric meatotomy
गवीनी-मूत्राशय सवरणिका	uretero vesical sphincter
गवीनी शूल	ureteric colic
गह्वर रक्तवाहिकावृंद	cavernous haemangioma
गह्वर शिरानाल	cavernous sinus
गह्वर शिरानाल घनास्रता	cavernous sinus thrombosis
गिल चाप	branchial arch
ग्लिस्सन सम्पुट	glissons capsule
गुच्छित	racemose
गुद अन्तरापेशीपट	anal intermuscular septum
गुद आकर्ष	rectal spasm

गुदानुत्रिक राफे	anococcygeal raphe
गुद उन्नमनी	levator ani
गुद कङ्क	pruritis ani
गुद गर्तिका	anal pit
गुद मलाशय भगन्दर	anorectal fistula
गुद मलाशय वलय	anorectal ring
गुद विदार	anal fissure
गुद सकीर्णता	anal stenosis
गुद सवरणी	anal sphincter
गुद दर्शन	proctoscopy
गुद नालन्नण	anal fistula
गुप्त अयुक्त मेरुदंड	spina bifida occulta
गुप्त वृषणता	cryptorchidism
गुवर्नेकुलम टेस्टिस	gubernaculum testis
गुम्बद	dome
गुरुत्व	gravity
गुरुत्वीय बल	gravitational force
गुल्फ प्रतिक्षेप	ankle jerk
गुल्फिका/गुल्फ	malleolus
गुल्फ अवमोटन	ankle clonus
गुहा/गुहिका	cavity
गुहिका/गुहा	cavus
गूढ/गुप्त	occult
ग्लूकोजमेह	glucosuria/glycosuria
गृध्रसी	sciatica
गृध्रसी हर्निया	sciatic hernia
गृहचिकित्सक	house physician
गोणिका	pelvis
गोणिका अगमरी निष्कासन	pyelolithotomy
गोणिका-गवीनी संगम	pelviureteric junction
गोणिका छिद्रीकरण	pyelostomy
गोणिकावक्काअमरी निष्कासन	pyelonephrolithotomy

गोणिकावृक्कशोथ	pyelonephritis
गोणिकावृक्कशोथज संकुचित वृक्क	pyelonephritic kidney
गोणिकाशोथ	pyelitis
गोनोमेहजन्य निकोचन	gonorrhoeal stricture
गोलकपश्च तत्रिकाशोथ	retrobulbar neuritis
गोलकोशिकाकृत सारकोमा	roundcelled sarcoma
गोल रुधिरकोशिका बहुलता	spherocytosis
गोलाकार प्रवर्ध	globular processes
गोलाधीच्छेदन	hemispherectomy
घटा	corn
घनास्र-अन्तर्धमनी-उच्छेदन	thrombo-endarterectomy
घनास्रशिराशोथ	thrombophlebitis
घनास्रित	thrombosed
घनीभवन	consolidation
घर्घर	stridor
घर्षण ध्वनि	friction rub
घातक अरक्तता	pernicious anaemia
घातज आन्त्रावरोध	paralytic ileus
घातित	paralysed
घ्राण तंत्रिका	olfactory nerve
घुटिका	talus
घुमेड	dizziness
चक्कर	whorl
चक्रक	trochlear
चक्रिका	disc
चक्रिकाभ/चक्रिक	discoidal
चक्षु प्रवर्ध	coronoid process
चतुर्थांश	quadrant/one-fourth
चतुष्पुच्छ	four tailed
चप्पा	chip
चयापचय कार्य	metabolic function
चर्बणक दात	molar teeth

चर्वणिका	masseter
चर्मकील	wart
चर्मिल आमाशय	leather-bottle stomach
चतुरस्र अवतानिका	pronator quadratus
चतुर्विकृति	tetralogy
चतुरांगघात	quadriplegia
चलप्लीहा	mobile spleen
चलवृक्क	floating kidney
चलायमान	mobile
चलीकरण	mobilization
चापजघा	bowleg
चापपद	pes cavus
चार आलव विधि	fourflap method
चालक	conductor
चालकीय बधिरता	conductive deafness
चालनीवत् आच्छादन	cribriform covering
चालित	mobilized
चिरकारी आवर्ती पैरोटिड-शोथ	chronic relapsing parotitis
चिरकारी अतिवृद्धिक/अतिवर्धी, नासा- शोथ	chronic hypertrophic rhinitis
चिरकारी गमाजन्य वृषणशोथ	chronic gummatous orchitis
चिरकारी-पर-तीव्र	acute-on-chronic
चिरकारी ग्रसनीपश्च विद्रधि	chronic retropharyngeal abscess
चुम्बन कैंसर	kissing cancer
चुम्बन व्रण	kissing ulcer
चूचुक	nipple
चूर्ण्य	friable
चूपण	suction
चूपक कवलिका	suctorial pad
चूषिका	lozenges/troches
चेचक	small pox
चेतक	thalamus

पारिभाषिक शब्दावली

चेतन्त अन्तराल	lucid interval
चेतनाह्रास	loss of consciousness
छाले/बुलबुले	blebs, bullae
छिद्र/द्वार	aperture
छिन्नमस्तिष्क हड़ता	decerebrate rigidity
छेदन	incision
छेदनोत्तर हिनिया	post incisional hernia
छेनी	chisel
छोर सम्मिलन	end-to-end anastomosis
जघन गुलिका	pubic tubercle
जघन पुरस्य स्नायु	puboprostatic ligament
जघनास्थि	pubic bone
जघनानुलिका	pubococcygeus
जठरान्त्र	gastrointestinal
जठरान्त्र आचूषण	gastrointestinal aspiration
जठरान्त्रपथ	gastrointestinal tract
जठरचूषण	gastric suction
जठरग्रहणी उच्छेद	gastroduodenal resection
जठरग्रहणी घमनी	gastroduodenal artery
जठरछिद्रीकरण	gastrostomy
जठरछेदन	gastrotomy
जठरोच्छेदन	gastrectomy
जघरनिर्गम संकीर्णता	pyloric stenosis
जठरनिर्गम प्रान्त	pyloric end
जठरप्लीहा स्नायु	gastro splenic ligament
जठरवपा घमनी	gastroepiploic arti
जठरमध्यान्त्र वृहदान्त्र नालव्रण	gastro-jejuno-colic fistula
जठरमध्यान्त्र सम्मिलन	gastrojejunostomy
जठरवृहदान्त्र	gastrocolic
जठरयकृतवपा	gastrohepatic omentum
जठर व्रण	gastric ulcer
जड़ वामन	cretins

जतूक-एथमाइडी दरी	spheno-ethmoidal recess
जतूक कटक	sphenoidal ridge
जतूक विवर	sphenoidal sinus
जतूकशोथ	sphenoiditis
जनन कटक	genital ridge
जनन पुटक	genital fold
जन्मजात	congenital
जघार्पिडिका	gastrocnemius
जरावधिरता	presbycusis
जलाभेद्य अपवाहिका	waterseal drain
जलगवीनी	hydroureter
जलनिमग्न व्यायाम	under water exercises
जलमस्तिष्क	hydrocephalus
जलवृषण/डाइड्रोसील	hydrocele
ज्वालाकार	flameshaped
जलशोफयुक्त कोशिका	hydropic cell
जलापवृक्कता	hydronephrosis
जानुसंधि	knee joint
जानुका	patella
जानुका स्नायु	ligamentum patellae
जानुकोच्छेदन	patellectomy
जानुपृष्ठ शिरा	popliteal vein
जालक अन्तःकला अर्बुदी दशा	reticulo-endothelial neoplastic condition
जालक अन्तःकला तंत्र	reticulo endothelial system
जालक कोशिकावहुलता	reticulocytosis
जालक मेरुरज्जुपथ	reticulospinal tract
जालक रचना	reticular formation
जालिका रूपी तंत्रिकातन्तु अर्बुद	plexiform neurofibromata
जिह्वा अवटुका	lingual thyroid
जिह्वा की सोराइसिस	psoriasis linguae
जिह्वा टौसिल	lingual tonsil

जिह्वा ग्रसनी तंत्रिका	glossopharyngeal nerve
जिह्वाग्रह	ankyloglossia
जिह्वा धमनी	lingual artery
जिह्वा बंधनी	frenum linguae
जिह्वाशोथ	glossitis
जीवनशक्ति	vitality
जीवनक्षम	viable
जीवाणुमेह	bacilluria
जैतून का तेल	olive oil
जैन्थीन	zanthine
जैवविपरकता	toxaemia
जैवोति परीक्षा	biopsy
झनझनाहट	tingling
टरेटोमा	teratoma
ट्रस/आत की पेटो	truss
ट्रिगर अंगुलि	trigger finger
टीनिया/पट्टक/पट्टिका	taenia
टीनिया एकिनोकोकस	taenia ecchinococcus
टैट्राडियम	tetradium
ट्रेंडिलिनवर्ग स्थिति	trendelenburg position
ट्रैबिकुल	trabecula
टोमोग्राफी	tomography
ठेस	callosities
ठोस/घन	solid
डिफ्थीरिया	diphtheria
डिक्क्रेनिय उच्छेदन	oophorectomy
डिक्क्रेनिय-वाहिनी-ग्रन्थिशोथ	salpingo-oophoritis
डुपट्रिन का संकोच	dupuytren's contracture
डैन्टीन	dentine
डैस्माइड	desmoid
तडाग अस्थिभंग	pond fracture
तनु (adj)	dilute

तनुकरना (verb)	dilute
तनुकृत	diluted
तनु पेशी/तनुका	gracilis muscle
तनुतानिका शोथ	leptomeningitis
तन्तु अर्बुद	fibroma
तन्तुकर अस्थ्यर्बुद	fibrosing osteoma
तन्तुग्रन्थिलता	fibroadenosis
तन्तुपास्थिकृत	fibrocartilaginous
तन्तुपुटीय	fibrocystic
तन्तुपुटी रोग	fibrocystic disease
तन्तुकृत/तन्तुमय	fibrosed
तन्तुपुटीय स्तनविकृति	fibrocystic mastopathy
तन्तुमयता	fibrosis
तन्तु सारकोमा	fibrosarcoma
तत्तिकार्ति	neuralgia
तंत्रिकाकार्य-विच्छेद	neurapraxia
तंत्रिकातन्तु-अर्बुद	neurofibroma
तंत्रिकात	nerve ending
तंत्रिका प्रभावन यंत्रावलि	neuro-effector mechanism
तंत्रिका प्रसू अर्बुद	neuroblastoma
तंत्रिकापेशी असमन्वय	neuromuscular inco-ordination
तंत्रिकामोचन	nenrolysis
तंत्रिकाविकृतिजन्य सधिविकृति	neuropathic arthropathy
तंत्रिकावरणार्बुद	neuronoma/neurolemoma
तंत्रिकाविच्छेदन	neurotmesis
तंत्रिकाविक्षिप्ति	neurosis
तंत्रिकावसाद/न्यूरेस्थोनिया	neurasthenia
तंत्रिकीय त्रुटि	neurological deficit
तर्करूप	spindle shaped
तप्त तरलदाह	scalding
तरल स्तर	fluid/level
त्रिकपर्दी अविवरता	tricuspid atresia

पारिभाषिक शब्दावली

त्रिकपर्दी संकीर्णता

त्रिकास्थि

त्रिकोणकार गोफण

त्रिकोणिका

त्रिधारा तत्रिकाति

त्रिधारा पथछेदन

त्रिशिरस्का वाह्वी

तलछट

त्वक् शोथ

त्वग्बसा पुटिका

त्वचापूयता

त्वचाभंगिका

त्वचारोपण/निरोपण

तान

तारककोशिकावृद्ध

तागविस्फार

तालु

तालुग्रसनिका

तालुटोसिल

तालुजिह्विका

तालुतानिका

तालुप्रवर्ध

तिर्यक

तिर्यकता

तीव्र

तीव्र उदर

तीव्र जठरशोथ

तीव्र सपूय मध्यकर्णशोथ

तीव्र सार ऊतकी जिह्वाशोथ

तृतीयक सिफिलिस

थोरेकोप्लास्टी/वक्ष सधान

दन्तकूप

tricuspid stenosis

sacrum

triangular sling

deltoideus

trigeminal neuralgia

trigeminal tractotomy

triceps brachii

sediment

dermatitis

sabacious cyst

pyodermia

corrugator cutis

skin grafting

tone

astrocytoma

mydriasis

palate

palatopharyngeus

palatine tonsil

palatoglossus

tensor palati/tensor veli palati

palatine process

oblique

obliquity

acute

acute abdomen

acute gastritis

acute suppurative otitis media

acute parenchymatous glossitis

tertiary syphilis

thoracoplasty

tooth follicle

दन्तकोश	dental sac
दन्तधर पुटी	dentigerous cyst
दन्तपुटी	dental cyst
दन्तपूति	dental sepsis
दन्तप्रसू	odontoblast
दन्तमज्जा	tooth pulp
दन्तमूल की विद्रधि	root abscess
दन्तचलकलावृद्ध	adamantinoma
दन्तमूल मक्रमण	dental root infection
दन्तावृद्ध	odontoma
दन्ताभ प्रवर्ध	odontoid process
दन्तावलि, कृत्रिम	denture, artificial teeth
दन्तुर स्नायु	dentate ligament
दन्तोलूखल विद्रधि	alveolar abscess
दन्तोलूखल उपान्त	alveolar margin
दन्तोलूखल (धारा) उपान्त	alveolar margin
दरी	crypt
द्रवण, द्रावण	liquefaction
द्रवनिवेशन	perfusion
द्रवस्थैतिक	hydrostatic
दाश्राकार स्नायु	falciform ligament
दानेदार/शितकणी	gritty
दाब प्रवणता	pressure gradient
दाब व्रण	pressure sores
द्वार नृत्य/हाइलरनृत्य	hilar dance
दाहार्ति	causalgia
द्राक्षगुच्छाभ	racemose
द्विकपर्दी अक्षमता	mitral incompetence
द्विकपर्दी द्वारा/माइट्रल द्वार	mitral orifice
द्विकपर्दी प्रत्यावहन	mitral regurgitation
द्विकपर्दी सकीर्णता	mitral stenosis
द्वितीयक	secondary

द्वितीयक प्रक्षेपो	secondary metastatic
द्वितीयक वृद्धिया	secondary growths
द्वितीयक रक्तस्राव	secondary haemorrhage
द्वितीयक लैंगिक गुण/गौण लैंगिक गुण	secondary sexual characters
द्वितीयक सिफिलिस	secondary syphilis
द्वितीयक सीवन	secondary suture
द्विपार्श्वी/उभयपार्श्वी	bilateral
द्विशाखन	bifurcation
द्विशिख यूवुला	bifid uvula
द्विशिरस्की खातिका	bicipital groove
दुहिता पुटी	daughter cyst
द्विहस्त परिस्पर्शन	bimanual palpation
दीर्घ अक्ष	long axis
दीर्घ अंगुष्ठ आकुचिका	flexor pollicis longus
दीर्घ अंगुष्ठ प्रसारिका	extensor pollicis longus
दीर्घतमा	sartorius
दुर्गन्धित नासाम्नाव	ozena
दुर्दम	malignant
दुर्दम अवरोध	malignant obstruction
दुर्दमता	malignancy
दुर्विकसन	dysplasia
दुर्विकसित	dysplastic
दुष्कार्य	dysfunction
दुःसाध्य	intractable
दूरानुभूत वेदना	referred pain
दृढ़तानिकावाह्य (विद्रधि)	extra dura (abscess)
दृढीभवन	induration
दृढीभूत	indurated
दृष्टितत्रिका	optic nerve
दृष्टितत्रिकाशोष	optic atrophy
दृष्टिपात/दृष्टिहानि	failure of vision
दृष्टिविक्षोभ	disturbance of vision

दृष्टिदोष	visual field
दोलनमापी	oscillometer
धड़ागा	explosion
धनात्मक सवातन	positive ventilation
धमनी	artery
धमनीकाटिन्य, लोरी	arteriosclerosis obliterans
धमनी घनान्नता	arterial thrombosis
धमनी मंदचेतनता	arterial stupor
धमनी लघुपथ/उपपथ	arterial bypath
धमनी स्नायु	ligamentum arteriosum
धारक कला	basement membrane
धारक कोशिकायें	supporting cells
धावन	lavage
ध्रुव	pole
नखरहस्त	clawhand
नम्य	resilient
न्यायवैद्यक	medicolegal
न्यूमोकोकसजन्य एम्पायोमा	pneumococcal empyema
नलिका प्रवेशन	intubation
नवजात वोल्वूलस	volvuls neonatorum
नाड़ी दाब	pulse pressure
नाड़ीव्रण	sinus
नाभिवाह्य हृनिया	examphalos
नाभि रज्जु	umbilical cord
नाभि हृनिया	umbilical hernia
नाम पद्धति	nomenclature
नासा/नासिका	nose
नासाश्मरी	rhinolith
नासागर्त	nasal pit
नासाग्रसनी अभिध्यन्द/प्रतिश्याय	nasopharyngeal catarrh
नासाग्रसनी टोसिल	nasopharyngeal tonsil
नासाग्रसनी तनु अर्बुद	nasopharyngeal fibroma

नासाडिप्थीरिया	nasal diphtheria
नासादर्शन	rhinoscopy
नासापट	nasal septum
नासापनसिका	nasal furunculosis
नासापौलिप	nasal polyp
नासाश्रय	nasal support
नासाशोथ	rhinitis
नासारक्तस्राव	epistaxis
नासास्वर	nasal twang
निकटस्थ	proximal
निकोचन	stricture
निगरणकण्ठ	dysphagia
नितंब पुटक	gluteal fold
नितंब स्नान	hip bath
नितंब संधि	hip joint
निदान	diagnosis
निमोनिया	pneumonia
निम्न/अव-अधोहनु लाला ग्रन्थिया	submandibular salivary glands
निम्न प्रेरक न्यूरोन प्ररूप	lower motor neurone type
नियततापी	warm blooded
निरोप	graft
निर्गत	output
निर्जलित	dehydrated
निर्जलीकरण	dehydration
निर्जीवाणुकरण	sterilization
निर्वध	persistant
निर्भेद	perforation
निर्मूलक	radical
निर्मूलक स्तनोच्छेदन	radical mastectomy
निलय	ventricle
निलयकुंडलिद्रीकरण	ventriculocisternostomy
निलयच्छिद्रीकरण	ventriculostomy

निगेटन रेखा	nelaton's line
निवर्तन/प्रतिगमन	retraction
निर्गन्धि	retractor
निर्विषीकरण	detoxicating
निवेदन प्रयोग	inoculation experiments
निशे	niche
निशा मूत्र अगमनि	nocturnal incontinence
निश्चलकरण/अचलीकरण	immobilization
निःश्वासन	expiration
निश्वासनकष्ट	expiratory dyspnoea
निस्तानिका	tenesmus
निस्त्यचन	excoriation
निःस्रावण/निःस्राव	exudation, exude
निःस्राव	discharge
निस्सारक	evacuator
निर्हरण/निकास	drainage
निक्षेप	deposit
नील	contusion
नीलाभता	lividity
नील अश्मरिया	indigo calculus
नेत्रछद	eyelid
नेत्रपेशीघात	ophthalmoplegia
नेत्र श्लेष्मला	conjunctiva
नेत्रश्लेष्मला शोफ	chemosis
नेत्रशिरा	ophthalmic vein
नेत्रोत्सेध	exophthalmos
नेफ्रोब्लास्टोमा	nephroblastoma
नोदन	pulsion
नोकाभ	scaphoid
पट	septum
पट्टक	squamma
पट प्रसर	septal spur

पथमार्ग	path way
पदपात	foot drop
पनसिका	furunculosis
पराउरोस्थि	parasternal
पराकशेरुक खात	paravertebral fossa
पशकशेरुक रोध	paravertebral block
परागकण	pollen grains
पराग्रहणी खात	paraduodenal fossa
पराग्रसनी विद्रधि	parapharyngeal abscess
परानाभि	paraumbilical
परानासाविवर	paranasal sinuses
पराफाइमोसिस/परिवर्तिका	paraphimosis
पराबृहदान्त्र	paracolic
परामध्यम छेदन	paramedian incision
परामध्य वृक्कवाहिनी	paramesonephric duct
परासमोदर छेदन	pararectal incision
परिकपाल	pericranium
परिगलन	necrosis
परिगलनक स्टेफिलोकोकसजन्य आंत्र- शोथ	necrotising staphylococcal enteritis
परिगवीनी लसीकावाहिकाये	periureteric lymphatics
परिगुदा अवकाश	perianal space
परिगुदा पूयता/पूयीभवन	perianal suppuration
परिग्रहणी	periduodenal
परिसारी ग्रैव संयोजीऊतक शोथ	spreading cervical cellulitis
परिजठर	perigastric
परितन्निका प्रसू अर्बुद	perineural fibroblastoma
परिताडन	percussion
परिदृढतानिका तन्तुमयता	peridural fibrosis
परिधीय स्वजात निरोप	circumferntial autogenous graft
परिपरिवेश	circumareola
परिमलाशय पूयता/पूयीभवन	perirectal suppuration

परिमित	circumscribed
परिमूत्रमार्ग विद्रधि	periurethral abscess
परिवर्ती कोशिकाकृत सारकोमा	transitional celled sarcoma
परिवर्धन	development
परिवर्धनात्मक दोष	developmental defects
परिवर्धनात्मक असंगतिया	developmental anomalies
परिवर्धन पुटी	developmental cyst
परिविपुटी विद्रधि	peridiverticular abscess
परिवृक्क	perirenal
परिवृक्क विद्रधि	perinephric abscess
परिवृत्त अकुरक	circumvallate papillae
परिवाहिनी लसीकावाहिकायें	periductal lymphatics
परिशिराशोथ	periphlebitis
परिशुद्ध अलकोहल	absolute alcohol
परिशिखरक/पैरिट्रोकेन्टर	peritronchanteric
परिसरी अस्थिभग/उपान्तीय अस्थिभग	marginal fracture
परिसूक्ष्मनलिकीय	pericanalicular
परिस्पर्शन	palpation
परिस्पर्श्य/परिस्पर्शनीय	palpable
पर्याणिका	sella turcica
पर्याणिका तानिकावृन्द	sellar meningioma
पर्याण नासिका	saddle nose
पर्याणपृष्ठ	saddle back
पर्युदान्तर बध	intraperitoneal bands
पर्युपास्थि शोथ	perichondritis
पर्युदर्या	peritoneum
पर्युदर्या दरिया	peritoneal recesses
पर्युदर्यापश्च अर्चुद	retro peritoneal tumour
पर्युदर्याशोथ	peritonitis
पर्युदर्या शोथ तीव्र विसरित	peritonitis, acute diffuse
पर्यस्थिशोथ	periostitis
पर्व	node

पवित्र अन्तःसरण	nodular infiltration
पविलता	nodularity
पशुकोच्छेदन	costotransversectomy
पशुक उपान्त	costal margin
पर्शकाकशेरुक	costovertebral
पशुकान्तरा धमनी/अन्तरापशुक धमनी	intercostal artery
परिहृद्	pericardium
परिहृद् शोथ	pericarditis
प्रकाश परिवर्त	light reflex
प्रकाशभीति	photophobia
प्रकाश शंकु	cone of light
प्रकीर्णन	dissemination
प्रकुचनी मर्मर	systolic murmur
प्रक्रम	technique
प्रगंडास्थि	humerus
प्रगंडिका	brachialis
प्रगंड जालिका	brachial plexus
प्रगंडशीर्ष धमनी, शिरा	brachiocephalic artery, vein
प्रघाणकार्य परीक्षण	vestibular function test
प्रघाण पुटक	vestibular folds
प्रघाणशोथ	vestibulitis
प्रचुरोद्भवी/प्रफलनी	proliferating
प्रचुरोद्भवन/प्रफलन	proliferation
प्रच्छन्न/गुप्त	invidious
प्रत्यावहन	regurgitation
प्रतानन	stretching
प्रत्यावाही	regurgitant
प्रत्यास्थ	elastic
प्रति अमीबी	antiamoebic
प्रतिकफोणी/प्रतिकूर्पर	anticubital
प्रतिक्रमण	regression
प्रतिकर्षण	countertraction

प्रतिकारी शोफ	reactive oedema
प्रतिक्रियात्मक रक्तस्राव	reactionary haemorrhage
प्रतिक्रियाशील तापन्यूनता	reactive hypothermia
प्रतिगमन	recession
प्रतिगामी	retrograde
प्रतिगामी गोणिका चित्रण	retro grade pyelography
प्रतिगामी स्मृतिलोप	retrograde amnesia
प्रतिगामी शिराघनास्रता	retrograde veus thrombosis
प्रतिच्छेदन	counterincision
प्रतिजन/एन्टीजन	antigen
प्रतिजीवी	antibiotics
प्रतिदर्श	sample
प्रतिदीप्तिदर्शन	fluoroscopy
प्रतिदीप्तिदर्शी	fluoroscope
प्रतिदीप्ति पट	fluoroscopic screen
प्रतिपिंड	antibody
प्रतिपिंड अनुमापी	antibody titre
प्रतिमान	pattern
प्रतिस्थापन	replacement
प्रतिस्थापन सधिसंधान	replacement arthroplasty
प्रतिहारी अतिरक्तदाब	portal hyper tension
प्रतिहारीतंत्र	portal system
प्रतिहारीद्वार	porta hepatis
प्रतिहारी पूयरक्तता	portal pyaemia
प्रतिहारी-महाशिरा पार्श्व पथ	porto-caval shunt
प्रतिहारी शिरा	portal vein
प्रतिहारी शैया	portal bed
प्रतिक्षेपी स्पर्शासहता	rebounding tenderness
प्रतीय दाब	backpressure
प्रतिरोपण	transplantation
प्रतिलोठन	ballotment
प्रतिलोमित/व्युत्क्रमित	inverted

प्रतिलोमित/व्युत्क्रमित, } अस्थिवर्ध स्थूल निरोप }	{ inverted diaphyseal massive graft
प्रतिवर्ती संदमन	reflex inhibition
प्रत्यक्जघन/जघनपश्च पुरस्थोच्छेदन	retropubic prosectomy
प्रत्यक् पर्यदर्या/पर्युदर्यापश्च	retroperitoneal
प्रत्यक् बृहदान्त्र/बृहदान्त्रपश्च	retrocolic
प्रत्यक्स्तन/स्तनपश्च, विद्रवि	retromammary abscess
प्रत्यक्स्तनजालिका	retromammary plexus
प्रत्यक्ष	direct
प्रत्यक्ष अभिघात	direct violence/trauma
प्रत्यक्ष निरोपण	direct implantation
प्रथम सहाय	first aid
प्रधूमन/फूंकना	insufflation
प्रपद दड	metatarsal bar
प्रपदास्थि	meta tarsal
प्रवल/उग्र	virulent
प्रवलता/उग्रता	virulence
प्रमस्तिष्क मेरु तरल दाव	cerebrospinal fluid pressure
प्रमस्तिष्कतानिका क्षताक	cerebromeningeal cicatrix
प्रमस्तिष्कमेरु तरल	cerebrospinal fluid
प्रमस्तिष्क व्यपजनक विक्षति	cerebral degenerative lesion
प्रमस्तिष्की सस्तभी अगघात	cerebral spastic paraplegia
प्रमस्तिष्क क्षोभ	cerebral irritation
प्रयाण/प्रगम, अस्थिभग	march fracture
प्ररूप	type
प्ररूपक	typical
प्रलेपक ज्वर	hectic fever
प्रवर्ध	process
प्रवाहिका	diarrhoea
प्रविधि	technique
प्रवेगी निशि श्वासकृष्ट	paroxysmal nocturnal dyspnoea
प्रशीतन	refrigeration

प्रश्वसन	inspiration
प्रसृत काठिन्य	disseminated sclerosis
प्रस्फोटी (कपाल)	bursting (cranium)
प्रसवोत्तर पूतिर	puerperal fever
प्रेरक अपह्लास	motor deterioration
प्रस्फोट (विद्युत तरंग)	bursts (electric waves)
प्रस्वेद्य	effluent
प्रक्षेप	projection
प्रक्षेपी वमन	projectile vomiting
पल्लविका-शख तत्रिका	auriculotemporal nerve
प्लस्तर शैया	plaster bed
प्लस्तर स्वस्तिका	plaster spica
प्लीहावृक्क पार्श्वपथ	lineorenal shunt
प्लीहावृक्क म्नायु	lineorenal ligament
पश्चदाव	back pressure
पश्चनासाद्वार पोलिप	antrochoanal polyp
पश्चनत	retroverted
पश्चमुद्रिकावटुकी	posterior cricothyroideus
पश्चात् चिकित्सा	after treatment
पश्चायाम	opisthotonos
पश्चाभिमध्य	posteromedial
पश्चकपाल	occipital
पश्चखात (करोटि)	posterior fossa (cranium)
पक्षाम अकुश	pterygoid hamulus
पक्षान्तरण	transposition
पाडुर पिंड	globus pallidus
पात	collapse
पात चिकित्सा	collapse therapy
पाद	crus
पादपृष्ठाकुचन	dorsiflexion
पारडरश्छद मार्ग	transpectoral route
पारगमन	permeation

पारजठर निर्गमतल	trans
अनुप्रस्थजठरनिर्गमतल	transpyloric plane
पारपट/अनुप्रस्थपट	transseptal
पारपर्युदर्या	transperitoneal
पारशिखरक/अनुप्रस्थ-ट्रोकैन्टर	transtrochanter
पारप्रदीपन/पारप्रदीप्ति	transillumination
पारवेधन टांके	transfixation suture
पारभासी	translucent
पारमूत्रमार्ग उच्छेदन	transurethral resection
पाररेखाकन	cross striation
पारसंयोजन	cross-union
पारिवारिक अति सुग्राहिता	familial hypersensitiveness
पाश/स्नेयर	snare, loop
पाठिर्णका	calcaneus
पार्श्वकुब्जता	scoliosis
पार्श्विका	parietal
पार्श्विकोत्सेध	eminentia parietalis
पार्श्वपिंड	lateral mass
पार्ष्णिकडरा	tendoachilles
प्राक्ज्ञान	prognosis
प्राथमिक	primary
प्राथमिक वृद्धि	primary growth
प्राथमिक संयोजन	primary union
प्राथमिक सिफ्रिलिस	primary syphilis
प्राणयाम व्यायाम	deep breathing exercises
प्रान्तस्था (केन्द्रक) अंधता	cortical (central) blindness
/प्रान्तस्थीय " "	cortical " "
प्रान्तस्था प्रमस्तिष्क. गोप	cortio-cerebral atrophy
प्रारंभी/आरब्धी/आरभमाण	incipient
प्रालंब	flap
प्रालव कपाटिका	flap valve
आवरणी छेदन	fasciotomy

प्रावरणी-शिरा तल	fascio-venous plane
प्लास्टिक रूप	plastic type
पिचु	swab
पित्त केशिका	bile capillaries
पित्तवाहिनीचित्रण	cholangiography
पित्तवाहक पथ	billiary passage
पित्तवाहिनी विद्रधि	cholangitic abscess
पित्ताश्मरी	gallstones
पित्त श्मरीयता	cholelithiasis
पित्ताशयच्छेदन	cholecystotomy
पित्ताशयोच्छेदन	cholecystectomy
पित्ताशय-जठर छिद्रकरण	cholecystogastrostomy
पित्ताशयवाहिनी	cystic duct
पित्ताशयशोथ	cholecystitis
पित्तवाहनीशोथ	cholangitis
पित्ती/शीतपित्त	urticaria
पीठिका	stroma
पीतक कोश	yellow sac
पीतरजकता/जैन्थोक्रोमिया	xanthochromia
पीयूषिकावाहिनी अवुद	craniopharyngioma
प्लीहा	spleen
प्लीहिका	splenicule
प्लीहातिवृद्धि	splenomegaly
प्लीहावेध	splenic puncture
प्लीहावंक	splenic flexure
प्लीहोच्छेदन	splenectomy
पुच्छान्त	caudal end
पुच्छाभिगमन	caudal migration
पुच्छी केन्द्रक	caudate nucleus
पुटामिन	putamen
पुटी	cyst
पुटी भित्ति	cyst wall

पुटी रोग	cystic disease
पुनरारोपण	reimplantation
पुनरावर्ती/पुनरावर्तक	recurring/recurrent
पुनरभ्यास	reeducation
पुनर्वक्रन	recurvatum
पुनरावर्ती पैरोटिड ग्रन्थिशोथ	recurrent parotitis
पुनःस्थापन	reduction
पुनर्वासन	rehabilitation
पुरस्थपश्च कोष्ठक	postprostatic pouch
पुरुपजनन पथ	male genital tract
पुरुपशुक्रनिवृत्ति	male climacteric
पुरस्थ	prostate
पुरःकुब्जता	lardosis
पुरःसरण	peristalsis
पुरीष नालव्रण	foecal fistula
पुरोउलूखली	prealveolar
पुरःऊर्ध्वहनु	premaxilla
पुरोकैन्सरीय	precancerous
पुरश्चर्वणिका	premasseteric
पुरःपल्लविका	preauricular
पुरोमहाधमनी	preaortic
पुरोललाट	prefrontal
पुरोशेषान्त्र	prileal
पुरिस्ट्रोनावधित	premammary abscess
पुरोहृद	precordial
पुरस्त्रिक-तंत्रिकोच्छेदन	presacral neurectomy
पुरस्त्रिक	presacral
पूर्ण असंयोजन	absolute non-union
पूति, पूतित	sepsis
पूतिजीवरक्तता	septicaemia
पूतित अन्तःशल्य	septic embolus

पूतित उपद्रव	septic complication
पूतिरोधी	antiseptic
पूतिस्वेदलता	bromidrosis
पूय	pus
पूयता/पूयीभवन	suppuration
पूय अपवृक्कता	pyonephrosis
पूयमेह	pyuria
पूयरक्तज विद्रधि	pyaemic abscess
पूयरक्तता	pyaemia
पूरक अतिवृद्धि	compensatory hypertrophy
पूरक बन्धन/स्थिरीकरण	complement fixation
पूर्वगामी	precursor
प्लूरापर्युदर्या नलिका	pleuroperitoneal canal
प्लूरावाह्य सम्पीडन	extrapleural plombage
पृथुस्नायु	broad ligament
पृष्ठक	facet
पृष्ठवेदना	backache
पेप्टिक व्रण	peptic ulcer
पेशी-आकर्ष	muscle spasm
पेशीद्वार/पेशीच्छिद्र	muscle hiatus
पेशीछेदन	myotomy
पेशीजन्य अभिघात	muscular violence
पेशीशोपी पार्श्वकाठिन्य	amyotrophic lateral sclerosis
पैत्तिक	biliary/bilious
पैरोटिड अश्मरी	parotid calculi
पैरोटिड ग्रन्थि	parotid gland
पैरोटिड नालव्रण	parotid fistula
पैरोटिड वाहिनी	parotid duct
पैरोटिड शोथ	parotitis
प्लैटीवेसिता	platibasia
पॉन्सीय	pontine
पॉलिप	polyp

पालिपता/पॉलिपमयता
पोलियो

—आरोही प्ररूप
—मेरुशोर्ष
—मेरुरज्जु

फलक

फलकित/स्तरित

फलकोच्छेदन

फार्निकस/तोरणिका/चापिका

फाइब्रिनी परिहृदशोथ

फाइमोसिस

फाइलेरिया रोग/फाइलेरियेसिस

फास्फेट वर्ग

फास्फेटेज सक्रियता

फिनौसल्फोथेलीन

फुफ्फुसोच्छेदन

फुफ्फुसपात, फुफ्फुस अनुन्मीलन

फुफ्फुसशोथ

फुफ्फुसी अन्तःशल्यता

फुफ्फुसी प्रतिरक्तदाब

फुफ्फुसी वाहिका-प्रतिरोध

फुफ्फुसी संकीर्णता

फैलोपी नली

फोडे/फुन्सी

फौशेंट

चटुआ सीवन

बद्ध पाश

बधिरता

बक

बध्यकरण

बधन

बपा

polyposis

poliomyelitis

—ascending type

—bulbar type

—spinal type

lamina

laminated

laminectomy

fornix

fibrinous pericarditis

phimosis

filariasis

phosphatic group

phosphatase activity

phenolsulphonpthalein

pneumectomy

atelectasis

pneumonitis

pulmonary embolism

pulmonary hypertension

pulmonary vascular resistance

pulmonary stenosis

fallopian tube

boils

fourchette

purse-string.suture

closed loop

deafness

flexure

castration

ligature/ligation

omentum

वन्धुव्यति	forer, pincer
वन्धुव्यति-वन्धुव्यति	forerible
वन्धुव्यति	extrinsic
वन्धुव्यति	outlet
वन्धुव्यति	ectodermia
वन्धुव्यति	fibula
वन्धुव्यति	pericardial
वन्धुव्यति	valgus
वन्धुव्यति प्रयोग	cutaneous valgus
वन्धुव्यति प्रयोग	propagated valgus
वन्धुव्यति प्रयोग	rachis
वन्धुव्यति प्रयोग	external
वन्धुव्यति	external
वन्धुव्यति	external
वन्धुव्यति, वैद्यक	testes
वन्धुव्यति, वैद्यक	testal outlet
वन्धुव्यति, वैद्यक	extrusion
वन्धुव्यति प्रयोग	multicentric recurrence
वन्धुव्यति प्रयोग	broad spectrum antibiotic
वन्धुव्यति प्रयोग	
वन्धुव्यति प्रयोग	multiple outlets fibrous
वन्धुव्यति	polyuria
वन्धुव्यति प्रयोग	polymorphonuclear leucocytes
वन्धुव्यति	overgrowth
वन्धुव्यति प्रयोग	hourglass constriction
वन्धुव्यति प्रयोग	hourglass, hydrocele
वन्धुव्यति	exostosis
वन्धुव्यति प्रयोग	external abdominal ring
वन्धुव्यति	externalization
वन्धुव्यति प्रयोग	otitis externa
वन्धुव्यति प्रयोग	external carotid artery

वाह्य जानुपृष्ठ धमनी	external popliteal art.
वाह्यतिर्यक् औदरिका	obliquus extornus abdominis
वाह्यस्य निरोप	outlay graft
वाह्य मूत्रपथ कुहर	external urinary meatus
वाह्य श्रवण कुहर	external auditory meatus
त्रायन्ट का त्रिभुज	bryant's triangle
विद्ध अस्थिभंग	punctured fracture
विभव, गक्य	potential
विन्दुक विधि	drip method
विन्दुकित	spotted
विन्दुपातन	instillation
विन्दुमूत्रकृच्छ	strangury
विन्दुक संक्रमण	droplet infection
विलंबित संयोजन	delayed union
विलिरुबिन	bilirubin
वुध्न	fundus
वृजी	bougie
वेध/छिद्र	perforation
वेध	stab
वेधी	penetrating
वेधन	penetration
वेधक शाखाए	perforating
वेधन/वेध	puncture
ब्रेस	brace
ब्लास्टीमा/प्रसूकोशिकापुंज	bastema
बौमन सम्पुट	bowman capsule
ब्रौकोनिमोनिया	bronchopneumonia
ब्रौकोस्कोपी/स्वसनीदर्शन	bronchoscopy
बृहत् अभिवर्तिका	adductor_magnus
बृहत् ग्रहणी-अंकुरक	major duodenal papilla
बृहत् जिह्वता	macro glossia
बृहत् मुखद्वार	macrostoma

मध्यकर्ण विदर	middle earcleft
मध्यकुहर	middle meatus
मध्यकंचुक	middle coat
मध्यकर्ण-पट्टिका	tympanic plate
मध्यकर्ण पटहत्तंत्रिका	chorda tympani
मध्यकर्णशोथ	otitis media
मध्यखात (करोटि)	middle fossa (skull)
मध्यच्छदिका	diaphragm
मध्यच्छद-तंत्रिका	phrenic nerve
मध्यच्छद हर्निया	diaphragmatic hernia
मध्यतानिका धमनी	middle meningeal artery
मध्य-नितंबिका	gluteus medius
मध्य-पोषद	intermediate host
मध्यम प्रक्षेप	median projection
मध्यरेखा छेदन	midline incision
मध्यवर्ती/केन्द्रीय-तंत्रिका तंत्र	central nervous system
मध्यस्थानिका अर्बुद	mediastinal tumour
मध्यस्थानिका-शोथ	mediastinitis
मनोप्रेरक	psychomotor
मनोविक्षिप्ति	neurosis
मनःशल्यचिकित्सा	psychosurgery
मंझुकानन विरूपता	frog face deformity
मन्द उत्प्लावी नाडी	slow bounding pulse
मन्दवर्धी	slow growing
मन्यास्तंभ	torticollis
मनस्तंत्रिका विक्षिप्ति	psychoneurosis
मरोड़	torsion
मर्फी त्रिक	murphy triad
मलवमन/विष्ठावमन	foecal vomiting
मलाश्मरी/विष्ठाश्मरी	stercolith, faecolith
मलाशय कणिकागुल्म	rectal granuloma
मलाशयदर्शन/प्रोक्टोस्कोपी	proctoscopy

मूत्रमार्गच्छेदन	urethrotomy
मूत्रमार्ग नालव्रण	urethral fistula
मूत्रमार्गसंधान/यूरेथ्रोप्लास्टी	urethroplasty
मूत्राशय	urinary bladder
मूत्राशय अस्थानता	ectopia vesicae
मूत्राश्मरी	urinary calculus
मूत्राशय वृहदान्त्र नालव्रण	vesicocolic fistula
मूत्राशयशोथ	cystitis
मूर्छा	syncope
मूलाधार पिंड	perineal body
मूलाधार मूत्रमार्ग छेदन	perineal urethrotomy
मूलक	radical, radicular
मूल सम्पीडन	root compression
मूलक्षोभ	root irritation
मूपकपुच्छ आकृति	rat tailing appearance
व्यूकोसील/श्लेष्म पुटिका	mucocoele
मृत अवकाश	dead space
मृदुकरण	softening
मेटानेफ्रोस/पश्चवृक्क प्रसू	metanephros
मेरुचेतक पथ	spinothalamic tract
मेरुतंत्रिका	spinal nerve
मेरुनलिका-विदर	rachischisis
मेरुनलिका	spinal canal
मेरुरज्जु पुच्छ	cauda equina
मेरुरज्जुतानिका हर्निया	medulla oblongata
मेरुशीर्ष	medullary
मैकवर्नी बिन्दु	Mcburney's point
मैकवर्नी मार्ग	Mcburney's approach
मैकिल विपुटी/मैकिल अपवर्त	Meckel's diverticulum
मैगट	maggots
मैट्रेस/गद्दा	mattress
मैलियोस के पुटक	malleolar folds

मोच

मोच अस्थिभंग

मोचक छेदन

मोटन

यकृत

यकृत-अग्न्याशय कलशिका

यकृतोच्छेदन

यकृत खंडिका

यकृत धमनी

यकृत पात

यकृत प्रतिहार

यकृत बंक

यकृत (सामान्य) वाहिनी

यकृत शिरा

यथार्थ एन्यूरिज़्म

यक्षिका, गुलिका

यक्षिकागुल्म

यक्षमारोधी

युवन

यूरिया उत्सर्ग परीक्षण

यूरिया सान्द्रण परीक्षण

यूरीमिया

यूरेकस

यूस्टेकी नली

यूस्टेकी नलीशोथ

रुधिर

रक्तातंच

रक्तजन्य संक्रमण

रक्ततुलनाकरण

रक्तदाव ह्लासी

रक्तदावमापी

रक्तमेसरज्जु

sprain

sprain fracture

release cut

kinking

liver

hepatopancreatic ampulla

hepatectomy

hepatic lobule

hepatic artery

hepatic failure

porta hepatis

hepatic flexure

hepatic duct, common

hepatic vein

true aneurysm

tubercles

tuberculoma

antitubercular

adolescent

urea clearance test

urea concentration test

uraemia

urachus

eustachian tube

eustachian salpingitis

blood

blood clot

haematogenous infection

matching of blood

hypotensive

sphygmo manometer

haematomyelia

लघु अंगुष्ठ आकुंचिका	flexor pollicis brevis
लघुकोश	lesser sac
लघुपथ	short circuit
लघुपथकर शस्त्रकर्म	short circuiting operation
लघुमुख द्वार	microstoma
लघुतरवक्र	lesser curvature
लघुतरवपाकोश	lesser omental sac
लाला ग्रन्थियां	salivary glands
लाला चित्रण	sialography
लाला ग्रन्थिशोथ	sialoadenitis
लालास्रवण/लालास्राव	salivation
लियोट्राइट/अश्मरी भंजक	lithotrite
लियोट्राइटो/अश्मरी भंजन	lithotripsy
लिपियोडोल	lipiodol
लिविडोरेटी क्यूलेमि	diviloreticulasis
लिसलिसा	slimy
लीक अभेद्य	leak proof
लीक करना/चूना	leak (verb)
लुडविग शोथ	Ludwig's angina
लूकीमिया	leukaemia
लूपस	lupus, lupus vulgaris
लोगन की चाप	Logan's bow
लोठनी हायेटस हर्निया	rolling hiatus hernia
लोपी घनास्र धमनीशोथ	thromboangitis obliterans
लोहिताणु अवसादन दर	erythrocytic sedimentation rate
वक्र उत्क्रमित 3 चिन्ह	curve-reversed 3 sign
वक्र गडिका	geniculate ganglion
वर्गीकरण	classification
वर्णकता	pigmentation
वर्णकविरागी	chromophobe
वर्तुलाकार	cylindrical
वर्धीअंगघात	progressive paralysis

वर्धी मेस्पेशीशोय	progressive spinal muscular atrophy
वर्धी विस्फार	progressive dilatation
वय की परभावधियां	extremes of life
वलयाकार	annular
वलय कारिसनोमा	ring carcinoma
वक्षछेदन	thoracotomy
वलि/पुटक	fold
वलि/भुरीं	rugae
वसा-अन्तःशल्यता	fat embolism
वसा अन्तःसंचरण	fatty infiltration
वसातन्तु सारकोमा	lipofibrosarcoma
वसार्वुद	lipoma
वसासम्पुट	fatty capsule
वस्तुनिष्ठमापन	objective measurement
वेगसछेदन	vagotomy
वाक्हानि /स्वरहानि	aphonia
वाचाघात	aphasia
वातनिरपेक्षी	anaerobic
वातमस्तिष्कचित्रण /मस्तिष्कवायुचित्रण	pneumo-encephalography
वातस्फीति	emphysema
वातिल अग्निमांद्य	flatulent dyspepsia
वामपाश्वर्	left lateral
वायुगद्दी	aircushion
वायुपर्युदर्या	pneumoperitoneum
वायुमेह	pneumaturia
वास्तविक संघिग्रह /यथार्थ संघिग्रह	true ankylosis
वाहक कोण	carrying angle
वाहिकावुद	angioma
वाहिकाकर्ष जन्यरोग	vasospastic disease

वाहिकातंत्रिकीय शोफ	angioneurotic oedema
वाहिकाप्रेरक विक्रोभ	vasomotor disturbances
वाहिका बोलस	vascular bolus
वाहिकामय	vascular
वाहिकावलय	vascular ring
वाहिकाहृदचित्रण	angio-cardiography
वाहिनी अंकुरावृद्ध	duct-papilloma
वाहिनी पश्च	postductal
विकरित, विकरण करना	radiate
विकरण उष्मा	radiant heat
विकंपन	fibrillation
विकलाग जूता	orthopaedic shoe
विकलांगी विरूपता	orthopaedic deformity
विकारस्थानी	focal
विकिरण-सुग्राही	radiosensitive
विकीर्ण	sporadic
विकृतशरीरक्रिया	pathophysiology
/विकारी शरीरक्रिया	
विकृतिजनन	pathogenesis
वैकृत अस्थिभग	pathological fracture
विकैल्सीकरण/विकैल्सीभवन	decalcification
विखण्डित अस्थिभग	comminuted fracture
विखनिजीकरण	demineralisation
विच्छिन्न	interrupted, loose
विचलन	deviation
विचलनीय अनुनाद	shifting dullness
/चल मन्दस्वनता	
विचूर्ण	crumbling, friable
विजातीय निरोप	heterogenous graft
विटामिन त्रुटि/न्यूनता	vitamin deficiency
विदर,	tear, cleft, fissure
विदारक एन्यूरिज्म	dissecting aneurism

विदारण	laceration
वदीर्ण अस्थिभंग	fissured fracture
विद्युद् अपघट्य	electrolytes
विद्युत्-अवरोधी	insulated
विद्युदातंचन/विद्युत्-स्कन्दन	electro-coagulation
विद्युत्-पेशीलेखन	electro-myography
विद्युन्मस्तिष्कलेखन	electro-encephalography
वद्युन्मस्तिष्कलेख	electro-encephalograph
विद्युत्-हृद्दलेख	electro-cardiogram
विद्रधि	abscess
वैद्युत् विसर्जन	electrical discharge
विन्सेट एंजाइना	Vincent's angina
विन्सेट मुखपाक	Vincent's angina
विपथी	aberrant
विपर्यास मेरुरज्जुचित्रण	contrast myelography
विपर्यास स्नान	contrast bath
विपाशन	strangulation
विपुटी	diverticulum
विपुटीयता	diverticulosis
विपुटीशोथ/आर्तवशोथ	divorticulitis
विभेदित	differentiated
विमाइलिनीकरण/भवन	demyelination
विरूप	deformed
विरूपक पेशीदुस्तानता	dystonia musculorum deformans
विरूपता	deformity
विरूपागतायें	malformations
विरोधाभासी श्वसन	paradoxical respiration
विरोहण	healing
विविशोथ	sinusitis
विवरणता/पाण्डुता	pallor
विवर्तिका (पेशियां)	peronei

विवर्तनी अवसधिभ्रंश	rotatory subluxation
विवर्तनी संधिच्चुति	rotatory dislocation
विर्वाधित	enlargement
विविर्धत संवलन चिन्ह	increased convolucional impression
विविक्त	sequestrum
विविक्तोच्छेदन	sequesterectomy
विविक्तीभवन	sequestration
विविक्तीभवन डरमाइड	sequestration dermoid
विवृत मूत्राशय	extroversion
विवृति, सहज	deliscence
विशल्कित	desquematated
विशिष्ट सक्रमण	specific infecion
विश्रान्त रस	resting juice
विषनिराकरण	detoxication
विसर्ग	remission
विमरित यकृतशोथ	difffuse hepatitis
विसरित, विसार, विसरण	difffuse
विसरित दृढ सूजन	difffuse indurated swelling
विसरित विवर्धन	difffuse enlargement
विसरित हृत्पेशीशोथ	difffuse myocarditis
विसम्पीडन	decompression
विसुग्राहीकरण	desensitization
विस्तृत पर्युदर्याशोथ	generalised peritonitis
विस्तरण	elaboration
विस्थापन	displacement
विस्थापित	displaced,
विस्फार, विस्फारण	dilatation
विस्फारक	dilator
विस्फारित	dilated
विस्फोट	rash
V-y प्रगम	V-Y advance

वीक्षण	visualisation
वृल्फे का निरोप	Wolfe's graft
वृक्क	kidney
वृक्काश्मरी	renal calculus
वृक्काश्मरी निष्कासन	nephrolithotomy
वृक्क कोण	renal angle
वृक्क छिद्दीकरण	nephrostomy
वृक्क, नालाकार	horse-shoe kidney
वृक्कपात	renal failure
वृक्क प्रावरणी	renal fascia
वृक्क वृन्त	renal pedicle
वृक्क शूल	renal colic
वृक्क शोथ	nephritis
वृक्क स्थिरीकरण	nephropexy
वृन्तयुक्त प्रालव	pedunculated flap
वृन्तक	pedicle
वृषण अनुबंध	adpendix testes
वृषणकोश	scrotum
वृषणधर कचुक	tunica vaginalis
वृषणधरकचुक डाइड्रोसील	vaginal hydrocele
वृषण थैली	scrotal pouch
वृषणधर कंचुक प्रवर्ध	processus vaginalis
वृषण प्रतीति	testicular feeling
वृषण योजनी	mesorchium
वृषणरज्जु	spermatic cord
वृषणरज्जुशोथ	funiculitis
वृषणशोथ	orchitis
वृषण उत्कर्षिका पेशी	cremasteric muscle
वृषणोत्कर्षणी प्रावरणी	cremasteric fascia
वृषणोच्छेदन	orchectomy
वेटर की कलशिका	ampulla of Vater
वेणु अस्थिभंग	bamboo fracture (infraction)

वेदनाहर	analgesic
वेरूमोन्टेनम शोथ	verumontanitis
वैकृत	pathological
वैरिकोसील	varicocele
वौकमैन का स्थानिक अरक्तिक अवकुचन	Volkman's ischaemic contracture
वोलवूलस	volvulus
वंक्षण	groin
वक्षणी हर्निया	inguinal hernia
व्यवच्छेदन	dissection,
व्यपजनन	degeneration
व्यतिरेक	exclusion
व्यावसायिक चिकित्सा	occupational therapy
व्यवर्तन	opposition
व्यावर्तिका	opponens
व्युत्क्रमानुपात/अन्तर्वर्तन	inversion
व्युत्क्रमानुपात	inverse ratio
व्रण	ulcer
व्रणोत्पादी	ulcerating
शक्तिपात/अवसादन/अवसन्नता	prostration
शमन	resolution
शर प्रवर्ध	styloid process
शरीरक्रिया विज्ञान/शरीर वृत्ति	physiology
शरीरबाह्य परिसंचरण	extracorporeal circulation
शलकी	squamous
शलकी उपकला	squamous epithelium
शलकी कोशिका कार्सिनोमा	squamous celled carcinoma
शलकी कोशिका इपीथीलियोमा	squamous cell epithelioma
शस्त्रकर्म	operation
शस्त्रकर्मोत्तर	postoperative
शस्त्रकर्मोत्तर भित्तिक घनास्रता	postoperative mural thrombosis
शस्त्रकर्म पूर्व	preoperative

शाखादीर्घता/एक्रोमेगेली	acromegaly
शाखाश्यावता	acrocyanosis
शान्त	silent
शामक	demulcent
शामक/उपशामक	palliative
शिकणी	gritty
शिखर विद्रधि	apical abscess
शिखर—	apical
शिथिलन	relaxation
शिथिलभाग	pars floocida
शिरचकराना	giddiness
शिराघनास्रता	phlebothrombosis
शिरास्फीति	varicosity
शिरिका	veinules
शिरीय अन्तरोधी प्लैथिस्मोग्राफी	venous occlusive plethysmo- graphy
शिरोवेदना	headache
शिरोवल्क	scalp
शिरोवल्कन	scalping
शिरोवल्क रक्तगुल्म	scalp haematoma
शिशन	penis
शिशन फ्रीनम (बंधनी)	frenum penis
शिशनमुंडशोथ	balanitis
शिस्टोसोमा रुग्णता	schistosomiasis
शीतकप	rigor
शीतनिष्क्रिया	hibernation
शीर्षधर	atlas
शीर्ष प्रान्त	cephalicend
शीर्ष ब्रुइ	cephalic bruit
शीर्षरक्तगुल्म	cephalhaematoma
शीर्षविरूपता	cap deformity
शुक्रवह	vas deferens

शुक्रवहा उच्छेदन	vasectomy
शुक्तिकार्ये	turbinator
शुक्राणुजनन सूक्ष्मनलिकाये	seminiferous tubules
शूक अपसामान्यताये/स्पाइक अप- सामान्यताये	spike abnormalities
शूलवत	colicky
शृंग	horn
शेषान्त्र छिद्रीकरण	ileostomy
शेषान्त्र छिद्रीकरण थैली	ileostomy bag
शेषान्त्र छिद्रीकरण, द्विवैरल	double baredled ileostomy
शेषान्त्रपश्च	postileal
शोपान्त्र-मलाशय सम्मिलन	ileorectal anastomosis
शेष-वृहदान्त्र शिरा	ileocolic vein
शेषान्त्र योजनी	ileal mesentery
शेषान्त्रशोथ	ileitis
शैशव अधगिघात	infantile hemiplegia
शोथ	inflammation
शोफ	oedema
शोपकर अस्थ्युपास्थि विलगन	osteochondritis dessicans
शोष	atrophy
शोषित	atrophied
शोषीजठर शोथ	atrophic gastritis
शकुक	conoid
शखास्थि का अश्म भाग	petrous portion of temporal
शंख-अधोहनु संधि	temporomandibular joint
शंख-अधोहनु संधिशोथ	temporomandibular arthritis
शंवूक-पथन्नण	snail track ulcer
श्यावता	cyanosis
श्याव	cyanotic
श्रवण नलिका	auditory canal
श्रवणभिति परीक्षण	audiometric test
श्रोणि	pelvis

श्रोणिफलकानुत्रिका	ileococcygeus
श्रोणिफलक-कटिल्वनिका	ileopsoas
श्रोणिफलककंकटकअग्रोर्ध्व	iliac spine, ant. sup.
श्रोणिफलक खात	iliac fossa
श्रोणिगत बृहदान्त्र	pelvic colon
श्रोणिलक-बंधणी	ilioinguinal
श्रोणिफलक शिखा	iliac crest
श्रोणिभूमि	pelvic floor
श्रोणि मलाशय विद्रधि	pelvirectal abscess
श्लथ पिंड	loose bodies
श्लीपद	elephantiasis
श्लेपक अस्थ्योपस्थि रगणता	synovial osteochondro matosis
श्लेष्म पर्यस्थि	mucoepiosteum
श्लेष्माभ	mucoïd
श्लेष्मपूय	mucopus
श्लेष्माभ व्यपजनन	mucoid degeneration
श्लेष्मलावलय/श्लेष्मला कपाटिकायें	valvulac connivartes
श्लेष्मिक	mucous
श्लेष्मिक चकत्त	mucous patches
श्लेष्मल जठरशोथ	phlegmonous garstritis
श्लेष्मिक पुटी	mucous cyst
श्लेष्मल पेशिका	muscularis mucosae
श्लेष्मला	mucosa
श्वसन वायु	tidal air
श्वसनी चित्रण	bronchiography
श्वसनी छेदन	bronchotomy
श्वसनीजन्य कार्सिनोमा	bronchiogenic
श्वसनी-वहिका खंड	bronchio-vascular segment
श्वसनी विस्फार	bronchiectasis
श्वसनी वृक्ष	bronchial tree
श्वसनीशोथ	bronchitis
श्वानार्चुद	Schwannoma

श्वान का पिधान	sheath of Schwan
श्वासावरोध	asphyxia
श्वासकष्ट	dyspnoea
श्वासधारिता	vital capacity
श्वासप्रणाल	trachea
श्वासप्रणाल-ग्रासप्रणाल नालव्रण	tracheobronchial fistula
श्वासप्रणाल छिद्रीकरण	tracheostomy
श्वेत कोशिका	leucocyte
श्वेतकोशिका बहुलता	leucocytosis
श्वेतरक्तकोशिका निर्मोक	leucocytic cast
श्वेत जंवा	white leg
श्वेतरक्तता	lukaemia
श्वेत रेखा	white line
श्वेत शल्कता	leukop-akia
सगर्भता	pregnancy
सघन	dense
सजातीय निरोप	homogenous graft
सनालव्रण	fistilous
सन्निधान/सन्निकटन	approximnaiton
सन्निधि	contiguity
सन्तरी अर्श	sentinel pile
सन्यास	'coma
सपाट पाद	flapfoot
सपीड-कुन्थन	tenesmus
सतन्तुपुटीमय अस्थिशोथ	ostitis fibrocystitis
सपूय पैरोटिड शोथ	suppurative parotitis
सपूय गौणिका शिराशोथ	suppurative phyelophlebitis
सपूय नासाल्राव	purulant rhinitis
सपूय निःस्राव	purulent exudate
सपूय पित्तवाहिनी शोथ	suppurative cholangitis
सपूय विवरशोथ	suppurative sinusitis
सपूय संघिशोथ	supparative arthritis

समनिरोप	homograft
समजात	homologue
सम्पूर्ण जिह्वोच्छेदन	total glossectomy
सम्पीडन पट्टी	compression bandage
सम्पीडन संलक्षण	compression syndrome
सम्पीड्य	compressible
समन्वय करना	coordination
समयानुक्रमित श्वासधारिता	tuned vital capacity
समलम्बाभ	trapezoid
समलविका	trapezium
समाग/समांगी	homogenous
समापीडन	coarctation
समलोच्छेदन	extirpation
समोदरिका	rectus abdominis
समोदरिका विधान	rectus sheath
समूह गति	mass movement
समूह व्यवच्छेदन	block dissections
सम्पुट	capsule
सम्पीडन आघात	compression injuries
सरला	planus
सरलपेशी अर्बुद	leiomyoma
सर्पिल	spiral
सर्पिवृक्क/चलवृक्क	moveable kidney
सर्पी हिनिया	sliding hernia
सर्वकोशिकालपता	pancytopenia
सविरामी	intermittent
सत्रण वृहदान्त्रशोथ	ulcerative colitis
सत्रण मुखपाक	ulcerative stomatitis
सहज अविवरता	congenital atrosia
सहवर्ती	coexisting
संकट	crisis
संकीर्णक अतिवृद्धि	stenosing hypertrophy

संकीर्णता	stenosis
संकीर्णक परिहृदशोथ	constative pericarditis
संकीर्णन	constriction
सकीर्णक बंध	constricting band
सकेन्द्री	concerentric
संकुचनशील	contractile
सकुलता	congestion
सकुलित/रक्तधिव्ययुक्त	congested
सकुलज दक्षिण हृत्पात	congestive rightsided heart failure
सकुलनहर	decongestive
सक्रमण	infection
सक्रामी चर्मकील	infective wart
सक्रामक कोथ	infective gangrene
ग्राहक सूक्ष्मनलिका	collecting tubule
सतत आचूषण	continous aspiration
सतति पुटी	daughter cyst
सदमी	inhibitory
सदमन	inhibition
संदूषण	contamination
सधर/क्लैम्प	clamp
सधायक प्रवर्ध	articular process
सविग्रह	ankylosis of joint
संधिच्युति	dislocation
संधिजाड्य	locking of joint
संधिग्राही कशेरुशोथ	ankylosing spondylitis
संधिशोथ	arthritis
संधिस्थिरीकरण	arthrodesis
सर्पिडन	consolidation
संयुक्त कंडरा	conjoined tendon
संयुक्तवृक्क	fused kidney
संयोजी ऊतक	connective tissue

संयोजिकाछेदन	commissurotomy
संयोजिका विभाजन/संयोजिका विभाग	commissural division
संयोजीकृतकशोथ	cellulitis
संरक्षी	conservative, protective
संरक्षी अवरोध	protective barrier
संरूपण	configuration
संलग्नशील	tenacious
सलक्षण	syndrome
संलग्न	attachment
सवर्धन	culture
संवरणी अतानता /संवरणी ह्लास	sphincter atony
संवातन नाल	ventilation shaft
संवृत अस्थिभंग	closed (simple) fracture
संस्तंभी अंगघात	spastic paralysis
संस्थिति	position
संस्थितिज निर्हरण	postural drainage
संहत	compact
संज्ञाहीन/सवेदनाहीन	insensitive
स्कन्दनता	coagulability
स्कंधसंधि	shoulder joint
स्टेन्सनवाहिनी	Stenson's duct
स्टेमिटिल	stemtil
स्ट्रेगुरी/विन्दु मूत्रकृच्छ	strangury
स्तन	breast
स्तन पंप	breast pump
स्तन परिवेश	areola of breast
स्तनवाहिनी विस्फार	mammary duct ectasia
स्तब्धता	shock
स्तंभाकार	columnar
स्तम्भिका	columella
स्तरित	stratified
स्तवकी वृक्कशोथ	glomerular nephritis

स्थाणुक अवर्ध	clinoid process
स्थलान्तरण अंश/विक्षेप	metastases
स्थाननिर्धारण चिन्ह /स्थानीकरण चिन्ह	localising signs
स्थानिक संवेदनाहारी फुहार	local anaesthetic spruy
स्थानीकृत	localised
स्थूलौष्ठता	macrocheilia
स्थूल	massive
स्थूल घनास्रता	massive thrombosis
स्थूल रूप	macroscopic form
स्थूलक	condyle
स्थैतिकता	stasis
स्नेहक	lubricant
स्नेहित	iubricated
स्पन्दी नेत्रोत्सेध	pulsating exophthalmos
स्पन्दी/स्पन्दनयुक्त	pulsatile
स्पर्मेटोसील/शुक्रपुटी	spermatocele
स्पर्शतरंग	fluctuation
स्पर्शतरंगयुक्त	fluctuating
स्मेग्मा	smegma
स्मृतिलोप	amnesia
स्त्रावी	secretory, secreting
स्वतः	spontaneous
स्वतःशमन/स्वतःरोगमुक्ति	spontaneous cure
स्पर्शसिंहता	tenderness
स्फोटकज्वर	erruptive fever
स्फीतशिराये/अपस्फीत शिराये	varicose veins
स्वच्छ उपस्थि/शुभ्रउपस्थि	hyaline cartilage
स्वजात निरोप/स्वअस्थि निरोप	autogenous graft
स्वतःवृक्कोच्छेदन	autonephrectomy
स्वधारक कैथेटर	self retaining catheter
स्वप्रदीप्त कर्णदर्शी	selfilluminating otoscope

स्वरभंग	hoarseness of voice
स्वरयंत्रग्रसनी	laryngopharynx
स्वरयंत्रघात	laryngeal paralysis
स्वरयंत्रक डिप्थीरिया	laryngeal diphtheria
स्वरयंत्रदर्शन	laryngoscopy
स्वरयंत्रदर्शी	laryngoscope
स्वरयंत्रशोथ	laryngeal oedema
स्वरयंत्र-श्वासप्रणाल श्वसनीशोथ	laryngo-tracheo-bronchitis
स्वरयंत्र संकीर्णता	laryngeal stenosis
स्वस्तिक स्नायु	cruciate ligament
स्वररज्जु	vocal cords
स्वरयंत्र	laryngitis
स्वरित्रद्विभुज	tuning fork
सांख्यिकीय प्रमाण	statistical proof
साग्रही/निर्व्व	persistant
सातत्य	continuity
सार ऊतक	parenchyma
सापेक्ष निदान	differential diagnosis
सापेक्ष श्यावना	differential cyanosis
सामान्य पित्तवाहिनी	common bileduct
सायुज्य/संगलन	fusion
सारकोइडोसिस	sarcoidosis
सार्कोमा	sarcoma
सालमोनेला	salmonella
सास उखडना	breathlessness
स्रावी उपकला	secretory epithelium
स्रावी एक्जिमा विक्षति/स्रावी पामा विक्षति	weeping eczematoid lesion
स्रावप्रेरक तन्तु	secretomotor fibres
स्वाद अंग	taste organs
सिरिंगोमाइलिया	syringomyelia
सिरोसिस	cirrhosis

स्वचालित तंत्रिकातंत्र	autonomic nervous system
स्वायत्त ”	”
सिरसाइड एन्यूरिज्म	cirsoid aneurysm
सिस्टीन	cystine
सिस्टोसील	cystocoele
सिस्टोसर्कोसिस/सिस्टोसर्कस रुग्णता	cystocercosis
सिस्टोस्कोपी/मूत्राशयदर्शन	cystoscopy
सिंहवन् करोटि	leontiasis ossea
स्किरस/कठोर	scirrhous
स्थिरता	fixity
स्थिरीकरण	fixation
स्ट्रिप्टोकोकसजन्यपर्युदर्याशोथ	streptococcal peritonitis
स्ट्रिप्टोकोकस फिकेलिस	streptococcus faecalis
स्पिगेली खड	spigelian lobe
स्प्लिन्ट/कुशा	splint
स्मिथपिटर्सन कील	Smith-Peterson nail
सीमेन्ट	cement
सीमेन्टार्बुद	cementoma
सीरमी कचुक	serous coat
सीरीर वतमय	serosanguinous
सीलोम	coelom
सीवन/टाके	sutures, suturing
सीस	lead
स्कलीरोडर्मा	scleroderma
सुग्राही	sensitive
सुग्राहिता	sensitivity
सुदम	benign
सुधार/विरोहण	repair
सुधारक असगति	corrective anomaly
सुन्नत करना/खतना	circumcision
सुन्नता/संज्ञाहीनता	numbness
सुरक्षा वाल्व	safety valve

सुविभेदित	welldifferentiated
सुपिर अस्थ्यवृद्ध	cancellous osteoma
सुपिर पट्टिका	cribriform plate
सूखा रोग	marasmus
सूजन	swelling
सूत्राकार	filiform
सूत्राकार वृजी	filiform bougie
सूत्रकृमि	thread worm
सूक्ष्मनलिकान्तर	intracanalicular
हनु	jaw
हनुस्तंभ	trismus, lockjaw
हर्निया	hernia
हर्नियाछेदन	herniotomy
हर्नियासीवन	herniorrhaphy
हर्नियासंधान	hernioplasty
हर्पीज जोस्टर	herpes zoster
हर्षणी तंत्रिकार्ये	nervi erigentes
हस्तकौशल	manipulation
हाइलम, हाइलस	hialum, hialus
हाइडेटिड पुटी	niadatid cyst
हिमीकरण-शुष्कीकृत	freeze-dried
हिमीभूत परिच्छेद प्रविधि	frozen section method
हिमेटोसील/रक्तवृषण	haematocele
हिस्टोसाइटता	histo cytosts
हुक	hook
हुकलेट	hooklet
हृदय	heart
हृदयायास	heart strain
हृद् चक्र	cardiac cycle
हृद् छेदन	cardiotomy
हृद् धमनी घनास्रता	coronary thrombosis
हृद् टैम्पोनाड	cardiac temponade
हृद् पात	cardiac output
हृद् पेशी	myocardium

हृद् पेशीशोथ	myocarditis
हृद् मन्दता	bradycardia
हृद् परिसंचरण	coronary circulation
हृद्-फुफ्फुस मशीन	heartlung machine
हृद्रोध	heart block
हृदवर्षस्थिरीकरण	capdio-omentopexy
हृद् विराम	cardiac arrest
हृद् सदमन केन्द्र	cardio inhibitory centre
हृद्-क्षति अपूर्ति	cardiac decompensation
हृदक्षिप्रता	tachycardia
हेतुकी	aetiology
हेमार्टोमा	hamartoma
हेनले का संबलित पाश	convoluted tubule of Henle
हौस्टन कटिका	Hauston's valve
क्षति/विक्षति	lesion
क्षतांक	scar, cicatrix
क्षतांकन	cicatrixation
क्षत संक्रमण	wound infection
क्षयग्रस्त पर्व	tubercular node
क्षयजन्य अंधान्त्र विक्षति	tuberculous coecal lesion
क्षयजन्य पर्युदर्याशोथ	tuberculous peritonitis
क्षयजन्य भगन्दर	tuberculous fistula
क्षार	alkali
क्षाररक्तता	alkalaemia
क्षारमयता	alkalosis
क्षीणता	cachexia
क्षुद्रान्त्र	small intestine
क्षुद्रान्त्र योजनी	mesentery
क्षुधावेदना	hunger pain
क्षेपण लक्षण	dumping syndrome
क्षैतिज	horizontal
क्षैतिज प्रवर्ध	horizontal process
क्षोभ	irritation
क्षोभक	irritant

